UC-NRLF
B 3 731 847



DENTAL DEPARTMENT

Deutsche
Monatsschrift für Zahnheilkunde.

Organ
des Central-Vereins Deutscher Zahnärzte.

Schriftleitung: Hofrat **J. Parreidt,**
prakt. Zahnarzt in Leipzig.

Dreißigster Jahrgang: 1912.
(Als Vierteljahrsschrift gegründet 1861.)

Mit 11 Tafeln und vielen Abbildungen im Text.

Berlin.
Verlag von Julius Springer.
1912.

UNIV OF CALIF
MEDICAL

UNIV OF CALIF
MEDICAL SCHOOL

5397

Inhaltsverzeichnis.

Originalarbeiten.

Seite

Abraham, Die technische Entwicklung der Zahnzemente 522
Adloff, Zur Frage der Herkunft des Epithels in den Wurzelzysten 188
Albrecht, Eine neue Methode der Wurzelbehandlung und gleichzeitiger Füllung 715
Andresen, Die Artikulation der Kiefergelenke und der Zahnreihen 895
Andresen, Verbesserte Methoden der Wurzelbehandlung 200
Bade, Vorwort zum Bericht über die 49. Jahresversammlung des Zahnärztl. Vereins zu Frankfurt (20.—21. April 1912). . . . 641
Becker, Jahresbericht 1910 der chirurgischen Abteilung des Kgl. zahnärztlichen Instituts der Universität Berlin 221
Becker, Nachtrag zu dem Jahresbericht 1910 der chirurgischen Abteilung des Kgl. zahnärztlichen Instituts der Universität zu Berlin 402
Blessing, Beitrag zur Frage der Dentin- und Pulpenanästhesie . . 871
Boennecken, Zur Therapie der Pulpakrankheiten 45
Boennecken, Zur Therapie der Pulpakrankheiten 654
Brasch, Erwiderung auf Herrn Prof. Fischers vorstehenden Artikel 626
Brasch, Über die Atrophie der Pulpa der bleibenden Zähne. (Mit 1 Tafel.) 409
Cieszyński, Plastik des Frenulum labii superioris 380
Centlivre, Chavosot, ein neues Mittel zur Wurzelbehandlung . . 519
Dependorf, Zur Pathogenese der Zahnwurzelzysten 809
Diskussion im Zahnärztlichen Verein zu Frankfurt 720
Feiler, Die Therapie der Pulpakrankheiten mit besonderer Berücksichtigung der Exstirpationsmethode 703
Fischer, Der heutige Stand der Wurzelbehandlung mit Rücksicht auf die feinere Anatomie menschlicher Wurzelkanäle, insbesondere am Foramen apicale 81
Fischer, Zur Atrophie der Pulpa bleibender Zähne 624
Fischer, Über eine veränderte Methode der Wurzelbehandlung und Wurzelfüllung 718
Fritzsche, Ein Fall von Trigeminusneuralgie als Folgezustand von multipler Sklerose 128

Seite
Gassmann, Zur Indikation des Redressement forcé 311
Halle, Kritik der Entstehung und der operativen Beseitigung der Antrum-Eiterungen 30
Hamburger, Ein interessanter Fall von Retention eines oberen Schneidezahnes 216
Hauptmeyer, Zur medikamentösen Therapie der chronischen Wurzelhautentzündung mit besonderer Berücksichtigung der röntgenologischen Befunde vor und nach der Behandlung. (Mit 3 Tafeln.) 241
Jonas, Ein Fall von doppeltem Unterkieferbruch 219
Kantorowicz, Die Prophylaxe der Zahnkaries 922
Kantorowicz, Zur Bakteriologie und Pathologie des gangränösen Zustandes der Zahnpulpa 689
Kasarnowski, Fehler, welche die Amputationsmethode in Mißkredit bringen 461
Kasarnowski, Sollen wir amputieren oder exstirpieren? 120
Kleinmann, Zwei Fälle von ossifizierender Periostitis an den Kieferknochen 874
Knoche, Der Eltnersche Artikulator 786
Kranz, Schilddrüse und Zähne 1
Levy, Das Bleichen verfärbter Zähne mittels elektrischer Lichtstrahlen und H_2O_2 138
Lichtwitz, Die Verwendung von Albargin. Ein Ersatzmittel des Argentum nitricum für die zahnärztliche Praxis 458
Lipschitz, Über den heutigen Stand der Pulpaüberkappung. Ein Beitrag zur konservierenden Therapie der erkrankten Zahnpulpa 356
Michel, Bemerkungen zu Herrn Dr. Kantorowicz' vorstehender kritischer Besprechung 938
Möller, Kritisch-experimentelle Studien zur Serumbehandlung bei Alveolarpyorrhöe, mit besonderer Berücksichtigung des Deutschmann-Serums 434
Müller, Über die Hebelverhältnisse unseres Unterkiefers, seine Vorschiebebewegung und den Schneidezahn-Führungsstift am Artikulator 767
Neumann, Die Replantation und ihre Erfolge. (Mit 1 Tafel.) . . 546
Port, Schwarzfärbung der Zähne durch übermangansaures Kali. (Mit 1 Tafel.) 307
Proell, Über die Vorzüge der Zelloidin-Trockeneinbettung nach Wolfrum für zahnhistologische Zwecke 308
Proskauer, Noma. (Mit 1 Tafel.) 881
Riechelmann, Der Entlastungsbügel (Transversalbügel) für Brückenarbeiten im Oberkiefer und Unterkiefer, sowie Brückenarbeiten im allgemeinen, unter dem Gesichtspunkte der Druckwirkungen im Munde 569
Römer, Über Pulpitis und Periostitis ex carie dentium 644
Rose, Die zahnärztliche Tätigkeit im Zukunftskriege 737

Seite
Rosenstein, Bemerkungen zur Wurzelspitzenresektion. (Mit 1 Tafel.) 486
Rosenstein, Symmetrische Geschwülste der Mundhöhle 321
Rosenstein, Zur Klinik der Kieferzysten 161, 280
Sachse, Noch einmal: „Sind die Versammlungen des Central-Vereins reformbedürftig?“ 65
Salfeld, Über die erfolgreiche Anwendung eines hochprozentigen wasserhell. Jodwasserstoffesters (Jothion) bei Periostitis d. Zähne 130
Schaefer, Über die Indikation der gegossenen Goldplattenprothese und die Verwendbarkeit des Aluminiums sowie seiner Legierungen 619
Scharnweber, Zwei seltene Fälle hochgradiger Gebißzerstörung durch Zahnschwund und durch Zuckerkaries 754
Scholtz, Ein neuer Artikulator für Kronen- und Brückenarbeiten mit Nachahmung sämtlicher Kaubewegungen 496
Seydel, Inwieweit ist die Annahme eines Zusammenhanges von Augenerkrankungen mit entzündlichen Veränderungen des Gebisses berechtigt? 423
Seyffert, Menschenzähne als Schmuck. (Mit 1 Tafel.) 604
Simon, Der Kontaktpunkt bei Füllungen, seine Bedeutung und praktische Herstellung 111
Sommer, Über Milchsäuregärung 867
Trömner, Zahn- und Nervenleiden in ihrem Zusammenhang . . . 248
Verhandlungen der 51. Jahresversammlung des Central-Vereins Deutscher Zahnärzte am 16.—18. Mai 1912 in Jena 481
Verhandlungen des zahnärztlichen Vereins zu Frankfurt a. M. Diagnostik u. Therapie der Erkrankungen der Pulpa u. des Periosts 641
Williger, Die heutigen Grundsätze bei der Behandlung der Kieferhöhleneiterung 502
Williger, Eröffnungsrede bei der Einweihung des neuen Instituts 940
Williger, Fehler in der Injektionstechnik und deren Folgen . . 729
Zielinsky, Die Berechtigung orthodontischer Eingriffe vom Standpunkte der Hygiene 270
Zielinsky, Einige Gegenbemerkungen zu den Bemerkungen Fleischmanns über meine Abhandlung „Beitrag zur Pathogenese der Kieferdeformitäten“ 57
Zilz, Kongenitales Hämangiom des Zahnfleisches mit konsekutiver sarkomatöser Entartung. (Mit 1 Tafel.) 48
Zilz, Zur Klärung klinischer Wechselbeziehungen der Mund- zur Schädelhöhle auf Grund pathologisch-anatomischer Untersuchungen. (Mit 1 Tafel.) 384

Buchbesprechungen.

Abderhalden, Physiologisches Praktikum 631
Abderhalden, Synthese der Zellbausteine in Pflanze und Tier . . 796
Asch, W. u. Asch, D.. Die Silikate in chronischer und technischer Beziehung 877

Seite
Blessing, Das zahnärztliche Physikum 237
Cieszyński, Über extraorale Kieferaufnahmen mittels Röntgenstrahlen 150
Cohn, Kursus der Zahnheilkunde 471
Dessauer u. Wiesner, Leitfaden des Röntgenverfahrens 149
Eltner, Mechanik des Unterkiefers und der zahnärztlichen Prothese 473
Festschrift des Vereins österreichischer Zahnärzte 69
Frerichs, Leitfaden der anorganischen und organischen Chemie . 629
Grünwaldt, Lebrbuch und Atlas der Krankheiten des Mundes, des Rachens und der Nase 562
Guttmann, Gg., Die Technik der Harnuntersuchung und die Anwendung in der zahnärztlichen Praxis 562
Hecht, Über den Skorbut 146
Kantorowicz, Bakteriologische und histologische Studien über die Karies des Dentins 144
Kirchner, Zahnärztlicher Kalender 1912 75
Köhler, Das Röntgenverfahren in der Chirurgie 150
Kühnemann, Taschenbuch der speziellen bakterio serologischen Diagnostik 795
Lichtwitz, Die Anwendung der Hyperämie als Heilmittel in der Zahnheilkunde 563
Mayrhofer, Die Praxis der Zahnextraktionen einschließlich der örtlichen Schmerzbetäubung 148
Mercks Jahresbericht 949
Mikulicz u. Kümmel, Die Krankheiten des Mundes 235
Mühlreiter, Anatomie des menschlichen Gebisses 629
Neumann, Die Alveolarpyorrhöe und ihre Behandlung 236
Peckert, Einführung in die konservierende Zahnheilkunde . . . 795
Port, Ärztliche Sachverständigentätigkeit auf dem Gebiete der Zahnheilkunde 627
Riedels Berichte 564
Riesenfeld, Die Aufklappung der Kieferschleimhaut und ihre Indikation 629
Schlegtendal, Medizinalkalender 68
Schröder, Handbuch der zahnärztlichen chirurgischen Verbände und Prothesen. Bd. I Frakturen und Luxationen der Kiefer . 314
Spielvogel, Elemente der Heilkunde und Arzneimittellehre für Zahnärzte 148
Walkhoff, Neue Untersuchungen über die menschliche Kinnbildung 318
Wallace, Verhütung der Zahnkaries 726
Williger, Zahnärztliche Chirurgie 317
Wolfram, Der Kampf gegen den Schmerz bei operativen Eingriffen 472
Zahnarzt, Der 475
Zentralblatt für die gesamte innere Medizin und die Grenzgebiete . 563
Zilz, Die phthisiogenetische Bedeutung der Zahnwurzelzysten . . 403
Zilz, Tuberkulose der Mundhöhle 236

Seite

Auszüge.

Adloff, Beitrag zur Therapie der erkrankten Zahnpulpa 151
Adloff, Phylogenese des Primatengebisses 157
Adloff, Über plakoide Zahnanlagen beim Menschen 727
Bardach, Eine neue Methode zur Verhütung und Heilung von Zahnfleischwucherungen um Wurzelränder 951
Barnas, Zahneinzwängung und verhütende Behandlung 879
Borschke, Vergleichende Betrachtungen verschiedener Stromgattungen und Anschlußapparate in der Zahnärztlichen Praxis 71
Breuer, Die Gesetze des einarmigen Hebels, angewendet in Bau und Funktion des menschlichen Unterkiefers 70
Breuer, Ein zahnärztliches Instrumentarium vor 100 Jahren . . . 71
Bum, Über Zahn- und Mundhygiene für Ärzte 74
Coleman, Ein wichtiges Zeichen bei der Diagnose eines Unterkieferbruches 880
Dependorf, Die Wurzelresektion, ihre Indikation und Operationstechnik 76
Grober u. Steinkamm, Zahnhygiene in Krankenanstalten . . . 727
Fränkel, Givasan. Ein Beitrag zur modernen Mundpflege und Mundtherapie 567
Frey, Randbemerkungen zur Frage der Schleimhautaufklappung . 73
Haas, Die Goldeinlage 566
Hagemann, Über die intravenöse Äthernarkose 567
Herbst, E., Propädeutische Grundzüge der zahnärztlichen Orthopädie 75
Höck, Die Bedeutung der Radiologie in der Orthodontie 73
Jonas, Die zahnärztliche Behandlung der Kieferbrüche 404
Köhler, Zur Vereinfachung der Röntgenographie ganzer Kieferhälften 728
Kulka, Über die Möglichkeit chemischer bezw. pathologischer Wirkungen von Zementfüllungen 156
Landgraf, Welche Rolle spielen Konstitution und vitale Energie in der Alveolarpyorrhöe? 564
Leger-Dorez, Riegelzahn 566
Leger-Dorez, Zapfenbrücke 476
Lichtwitz, Über Trigemin 638
Lohmann, Erfolge mit Rhodalzid 879
Loos, Einiges über den Zusammenhang von Artikulation und Kiefergelenk 73
Mann, Ein schwerer Fall nach Salvarsan 405
Müller-Stade, Adalin und seine Anwendung in der zahnärztlichen Praxis 405
Nöggerath, Kinderkrankheiten und Zahnanomalien 152
Ornstein, Der Verein österreichischer Zahnärzte 1861—1911 . . . 69
Pailliotin, Alveolarpyorrhöe mit Fluor behandelt 77
Proskauer, Allokain 639
Reimers, Beitrag zur Technik der Lokalanästhesie in der Rhino- und Laryngologie 638

Seite

Richter, Die genetischen und funktionellen Beziehungen zwischen Nase und Gebiß 631
Riegner, Über den Alveolarfortsatz der Mandibula 797
Sachse, Weitere Beiträge zur operativen und orthodontischen Behandlung retinierter Zähne 239
Sachs, Wilh., Winke und Hilfen für die Herstellung von Goldgußfüllungen 151
Scheff, Naturzähne auf Kautschuk und Metallbasis 319
Scheuer, Rhodalzid 639
Schneider, Antiseptikum mit desinfizierenden Eigenschaften einiger Zahn- und Mundpflegemittel 78
Schröder, Replantation und Transplantation 950
Trauner, Der Nervus lingualis in der Gegend der Mahlzähne . . 72
Trauner, Studie zu dem Thema: Die Ursachen des Wanderns der Zähne nach vorn zur Kiefermitte 635
Weiser, Auf dem Grenzgebiete von Rhinologie und Zahnheilkunde 72
v. Wunschheim, Die Flußsäurebehandlung der Alveolarpyorrhöe . 154
v. Wunschheim, Die paradentalen Entzündungen der Zähne . . 70
Zeliska, Ein Zungenhalter 71
Zilz, Atypische Formen der schwarzen Haarzunge auf trophoneurotischer Basis 638
Zilz, Die therapeutische Beeinflussung der Alveolarpyorrhöe mittels der d'Arsonvalisation 797
Zilz, Formicin und seine Anwendung bei der Pulpaamputation . . 78
Zilz, Osteomyelitis mandibularis und Influenza 156
Zsigmondy, Georg v. Carabelli 78
Zsigmondy, Über das Wachstum des Oberkiefers in sagittaler Richtung 74
Zsigmondy, Über die Erweiterung der Wurzelkanäle mit Natriumsuperoxyd 238

Kleine Mitteilungen.

Aleuridin 880
Alkohol von 70° 808
Auszeichnungen 308, 480, 880
Berichtigung 640, 951
Biberpreis 1912 480
Billeter † 240
Bromural in der zahnärztlichen Praxis 568
Central-Verein, Aufforderung zum Beitritt 79
Mitgliedersitzung 1912 799
Nachtrag zu den Verhandlungen 1912 806
Nachtrag zum Sitzungsbericht, Dresden 1911) 320
Jahresversammlung 1912 479

Seite
Central-Verein, Mitgliedsbeitrag 80
Vorläufiger Bericht 478
Dentotherm 320
Einweihungsfeier des neuen Instituts in Berlin 728, 808, 940
Ersatz für Kautschuk 240
Feier zur Eröffnung des neuen Instituts zu Würzburg 480
Gaze-Äther-Methode 568
Herbst zu seinem 70. Geburtstage 807
Historisches von der Zahnheilkunde. speziell der Orthodontie . . 406
Implantation von Elfenbein 568
Internationale Zahnärztliche Vereinigung 640
Kontrastimus 158
Letargin 240
Mastix 88
Modelle der Zahnstellung 808
Mundsepsis 240
Novojodin 158
Paulson † 640
Praktische Buchführung 159
Preisausschreiben 728
Pulpa- und Dentinanästhetikum 339
Sektol 880
Sondieren manchmal schmerzhafter als Ausziehen 807
Universitätsnachrichten 159, 408, 728, 808
Veloxampullen 80
Verein österreichischer Zahnärzte 79
Wolffs Brillenglanz 320
Zahl der Approbationen 480
Zahnarzt-Dr.-Alfred-Hafke-Stiftung 808
Zahnärzte in Krankenhäusern 951
Zahnärztliches Institut Würzburg 640
Zahnpflege der Kinder 158
Zahnpflege in den Schulen 951

Schilddrüse und Zähne.

Von

Dr. med. **Peter Kranz**, approbierter Zahnarzt.

(Aus dem pharmakologischen Institut in Marburg.)

„Es gibt auch gewisse Schwachsinnige, die neben ihren angeborenen geistigen Störungen auch durch gewisse äußere Mängel bemerkenswert sind. Man trifft überall einige von ihnen; häufiger aber findet man sie in ganz bestimmten Gegenden; z. B. habe ich in Bremis, einem Bezirke von Wallis, sehr viele an den Wegen sitzen sehen, von denen einige zu mir nach Sitten gebracht wurden, damit ich ihnen vielleicht irgendwie helfen könne. Manchmal hatten sie einen unförmlichen Kopf, eine ungeheuer geschwollene Zunge, bisweilen einen Kropf, waren stumm und von mißgestaltetem Aussehen; sie saßen vor ihren Hütten, schauten mit stierem Blicke in die Sonne, hatten Stäbchen zwischen die Finger gesteckt, verdrehten ihren Körper auf die mannigfachste Weise und erregten so mit aufgesperrtem Munde das Gelächter und die Verwunderung der Vorübergehenden[1])".

Wenn auch schon im klassischen Altertum (Hippokrates und später Plinius) des endemischen Kropfes Erwähnung geschehen ist, so dürfte doch die oben zitierte Stelle aus Felix Platter als die erste treffende und zuverlässige Beschreibung jener unglückseligen Geschöpfe zu betrachten sein, die wir als Kretinen bezeichnen. Ob nun die Anlagen zum Kretinismus, wie allgemein angenommen, angeboren sind, läßt sich sehr schwer feststellen, da der Nachweis der wichtigsten Symptome, der Hemmung der körperlichen, geistigen und Geschlechtsentwicklung, gerade beim Kinde auf außerordentliche Schwierigkeiten stößt. Jedenfalls ist die Ursache hierzu in mangelhaft entwickelter oder hypertrophischer Schilddrüse zu suchen. Bayon[2]) schreibt: „Soviel steht fest, daß die Schilddrüse vor allem

[1] Felix Platter, De corporis humani structura et usu. Basel 1583.

[2] Bayon, Beitrag zur Diagnose und Lehre vom Kretinismus. S. 80.

eine regulatorische Wirkung auf den Stoffwechsel und die Entwicklung ausübt. Exstirpation der Schilddrüse vermindert den Stoffwechsel und hemmt die Entwicklung, Fütterung mit Schilddrüsenparenchym erhöht den Stoffwechsel und hebt die Ausfallserscheinungen des thyreoipriven Zustandes bis zu einem gewissen Grade auf". Das ist das einzige übereinstimmende Resultat von vielen und verschiedenartigen Experimenten (Anderson, Gürber, Magnus, Levi, Veut). Dementsprechend lassen sich sämtliche Erscheinungen der Athyreoisis auf Stoffwechselanomalien zurückführen.

Gänzliches Fehlen, strumöse Entartung oder Schwund der Schilddrüse ist bis jetzt der einzige bekannte, nie fehlende, in allen Lebensaltern vorkommende typische Kardinalbefund bei sämtlichen kretinoiden Zuständen. Es ist auch bis jetzt niemand gelungen, irgendwelche Erscheinungen an Kretinen, sporadischen oder endemischen, nachzuweisen, welche direkt durch eine „Noxe" bedingt wären und nach totaler Schilddrüsenexstirpation an Menschen nicht in gleicher Weise oder Intensität beobachtet würden (Bayon)[1]). Den ersten experimentellen Beweis hierfür brachte Kocher[2]) im Jahre 1883 an einem von ihm 1874 thyreoidektomierten Mädchen, das infolgedessen kachektisch geworden war (Cachexia strumipriva). Reverdin[2]) teilt zwei ähnliche Fälle mit.

Wie schon Platter, so erwähnen auch alle folgenden Autoren, die sich mit kretinischen Studien beschäftigt haben, neben dem Zwergwuchs in erster Linie den Schädel und Gesichtsbau für den Kretinismus als charakteristisch und auch Laien in ausgeprägten Fällen kenntlich. Der dem Kretinismus eigentümliche Gesichtsbau wird auf eine Verkürzung der Schädelbasis zurückgeführt. Die Prognathie erscheint in allen ausgeprägten Fällen mehr oder minder deutlich (32 %)[3]). Zumeist ist das Gesicht im Verhältnis zum Schädel klein, niedrig und erscheint durch die stark hervorragenden Jochbeine breit. Der Mund ist groß, von dicken, wulstigen Lippen umsäumt und wird häufig offen gehalten; besonders die Unterlippe ist oftmals verdickt und hängt schlaff herab (11 % Mundatmung, 12 % Speichelfluß)[3]).

Aber nicht nur das Gesicht, sondern auch die Zähne weisen fehlerhafte Entwicklung und Stellungsanomalien auf.

[1]) Beitrag zur Diagnose und Lehre vom Kretinismus. S. 80.
[2]) Arch. f. klin. Chir. 1883.
[3]) Siehe Scholz, Lehre vom Kretinismus. S. 111.

In einer Abhandlung über Kretinismus vom Jahre 1802 schreiben Karl und Johann Wenzel[1]), daß sie bei einem Salzburger Kretinen dreireihige Zähne beobachtet haben.

Thieme erwähnt in seiner Dissertation über Kretinismus vom Jahre 1842 (Weimar): „Die Zähne der Kretinen sind mißfarbig, kariös, zuweilen doppelreihig; meist sind sie stark mit Weinstein überzogen".

Stahl beschäftigte sich um 1840 als erster speziell mit der Untersuchung von Kretinenschädeln, deren Resultat Virchow um 1856 veröffentlicht[2]).

Von einem 141 cm großen Kretinenskelett Nr. 2 schreibt er:

„Die Zähne sind etwas riffelig, der Oberkiefer mäßig hervorgebogen, starker Prognathismus des Unterkiefers. Nr. 8 Kretinenschädel mit ausgesprochenem Prognathismus, namentlich im Oberkiefer. Nr. 9 Kretinenschädel, Zähne vollständig, aber riffelig, starker Prognathismus. Nr. 13 Oxycephaler Schädel, sehr stark hervorgedrängter Oberkiefer. Ein 30jähriger Kretin aus Roßbach, Kopf sehr groß, besonders starker Oberkiefer mit vorstehenden starken Schneidezähnen, Unterkiefer schwach. Schädel eines 48jährigen Kretinen aus Salzburg, Kieferränder weit nach außen vorgeschoben, und die stark mit Weinstein besetzten Zähne schaufelförmig nach vorn und außen vorgelegt, so daß sie stellenweise fast horizontal stehen; bei Lebzeiten Mund stets offen."

Im Jahre 1858 stellte Virchow[3]) fest, daß bei fast allen Kretinen die Eigentümlichkeit der Physiognomie in dem tiefen Stand der Nasenwurzel und in dem Prognathismus kulminiert.

J. Saint Larger[4]) schreibt im Jahre 1867: „Schlechte Zahnbildung ist schon seit sehr langer Zeit in allen Ländern, in denen man den Kropf findet, bemerkt worden". Er führt eine Menge älterer Schriftsteller aus den verschiedensten Ländern an, die über schlechte Zähne bei Kretinen berichten.

Auch Robert v. Wyss[5]) beschreibt 1899 verschiedene Schädel: S. 13 7jähriger Junge, Kopf groß, Zähne sehr mangelhaft entwickelt, kariös; S. 15 10jähriges Mädchen, Zähne kariös, stehen teilweise auseinander; S. 15 11jähriges Mädchen, Zähne mangelhaft und kariös; S. 16 12jähriger Junge, obere Zahnreihe weit vorstehend. Zwischen den oberen mittleren Schneidezähnen eine 2 mm breite

---

[1]) Abhandlungen über Kretinismus.

[2]) Stahl, Würzburg, 1840 1. Arbeit, 2. Arbeit Bonn 1843, Virchow (Ges. Abhdl. z. wissensch. Medizin. Pathol. Schädelform, S. 905—944).

[3]) Virchow, Arch. f. pathol., anatom., physiolog. und klin. Med. Bd. XIII, S. 323—357.

[4]) Etude sur les causes du crétinisme et du goitre endémique. S. 46.

[5]) Beitrag zur Kenntnis der Entwicklung des Skeletts von Kretinen und Kretinoiden.

Lücke, obere Schneidezähne schräg nach vorne vorstehend, an den Molaren ausgedehnte Karies; S. 17 14jähriges Mädchen, Zähne schlecht entwickelt, Zahnfleisch wulstig; S. 21, 22, 23 3 Fälle mangelhaft entwickelter kranker Zähne.

Eine größere Arbeit veröffentlicht I. G. Turner[1]): Er schreibt:

„Es scheint also, daß bei nicht behandelten Kretinen die Milchzähne erst spät ausgestoßen werden und die bleibenden Zähne langsam nachwachsen, obgleich die Tendenz zu einem eventuell vollständigen Gebiß vorhanden ist . . . . . ebenso kann auch die Zahnung irregulär sein."

W. Weygandt[2]) erwähnt „Deutliche defekte Zahnbildung und doppelreihige Zähne".

Siegert[3]) schreibt: (bei Kretinen) „ist die Zahnung sehr verlangsamt; das erste wie das zweite Gebiß treten sehr verspätet ein".

Nach Bayons[4]) Erfahrungen soll jedoch die Kariesfrequenz der Zähne der Kretinen nicht schlechter sein als bei den in derselben Gegend lebenden gesunden Menschen. Dagegen schreibt er bezüglich abnormer Zahnbildung und Stellung von einem Kretin Stock (s. Abb. 20):

„Das Verhalten seiner Zähne war sehr merkwürdig. In der ersten Hälfte der 90er Jahre (15.—20. Lebensjahr) hatte er sehr schlechte, kleine, schwarze Zähne, gleichfalls, wie bei der Kretinen Barbara Pöhl von Martinsheim (s. Abb. 19), in zwei Reihen stehend, besonders im Oberkiefer; dann fielen alle diese Zähne aus, und er hatte von 98—99 gar keine Zähne. Dann kamen merkwürdigerweise vom Jahre 1899 ab (23. Lebensjahr) wieder Zähne, die aber auch in den nächsten Jahren wieder zugrunde gingen. Er brachte es aber trotzdem auf ca. 10 obere und 10 untere neue Zähne, welche zwar zum Teil sehr mißgestaltet, aber immerhin Zähne sind. Es sind häßlich geriffte, zahnähnliche Mißgestalten, die auch durchaus unregelmäßig sitzen."

Auch Scholz[5]) schreibt, daß er bei sehr vielen von ihm untersuchten Fällen fehlerhafte Zahnbildung fand. Die Zahnreihe ist selten gleichmäßig, häufig stehen Zähne außer der Reihe, hintereinander oder übereinander, am harten Gaumen und oberhalb des Processus alveolaris von Schleimhaut bedeckt. Überzählige und fehlende Zahnkeime, vorwiegend der Eck- und Schneidezähne, sind keine Seltenheit. Die Schneidezähne sind klein, kegelförmig, stehen weit auseinander und zeigen Längs- und Querriffelung. Die Eckzähne erscheinen selten charakteristisch; sie sind klein, den Schneidezähnen ähnelnd. Der breit ausladende Unterkiefer schiebt sich

[1]) Transactions of the Odontological Soc. of Great Britain. Vol. XXXIV, Nr 1, 1901.

[2]) Der heutige Stand der Lehre vom Kretinismus 1904, S. 61.

[3]) Myxödem im Kindesalter. Ergebnisse d. inn. Med. u. Kindhlkde. v. 1911, S. 609.

[4]) Diagnose und Lehre vom Kretinismus, S. 83—84 u. S. 24.

[5]) Lehre vom Kretinismus. S. 112.

unter dem Oberkiefer hervor, so daß die Zahnreihen selten aufeinander treffen. Die Zähne sind überdies von häßlicher (schmutzig gelb, grünlich oder grau) Farbe, mit Zahnstein dicht bedeckt; Zahnkaries in 40 %.

Diese Beobachtungen forderten lebhaft dazu auf, die Beziehungen zwischen Kretinismus und Zahnanomalien von fachmännischer Seite aus weiter zu verfolgen, eventuell dafür experimentelle Grundlagen zu suchen. Über die Entwicklung der Knochen und die Regeneration von Knochenfrakturen nach Thyreoidektomie liegen schon umfangreiche Untersuchungen vor.

Auf Kochers[1]) und dann Reverdins[2]) Veröffentlichungen hin nahm Horsley[3]) Totalexstirpation der Schilddrüse an Affen vor und setzte so den Tieren Myxödem. Gley, Hofmeister, Christiani, Trouxeau und andere Forscher beschäftigten sich nun rege mit ähnlichen Experimenten. Hofmeister[4]) fand z. B., daß nach Verlust der Schilddrüse der wachsende Knochen in seiner Entwicklung erheblich zurückbleibt, daß namentlich das Längenwachstum der Knochen in hohem Grade gehemmt ist und daß die Ossifikation der Epiphysenknorpel und Synchondrosen verzögert wird, und zwar ist die Hemmung des Knochenwachstums nach ihm bedingt durch eine spezifische Degeneration, bestehend in Herabsetzung der normalen Zellenwucherung, Quellung und Zerklüftung der Gewebssubstanz, verbunden mit blasiger Auftreibung der Knorpelhöhlen (bei ganz jungen Tieren) und Schrumpfung, ja sogar teilweisem Untergang der Zellen (Chondrodystrophia thyreopriva). Als letztes Zeichen der verzögerten Ossifikation ist nach Langhans[5]) noch ein zu langes Bestehenbleiben der Knochenplatte an Stelle des Epiphysenknorpels zu konstatieren. Auf Grund dieser Resultate stellen Steinlin und Hanau[6]) Versuche über Knochenbruchheilung bei thyreoidektomierten Tieren, speziell Kaninchen an, die Bayon[7]) noch erweiterte und ergänzte. Bayon schreibt:

[1]) Dtsch. med. Wochenschr.. 25. April 1895.

[2]) Note sur 29 operations du goitre. S. Revue médicale de la Suisse romande 1883. No. 4—6.

[3]) Die Funktion der Schilddrüse. Int. Beitr. z. wissenschaftl. Med. 1891 I 367.

[4]) Experimentelle Untersuchungen über die Folgen des Schilddrüsenverlustes. Beitrag z. klin. Chirurg. 1894, XI, 441.

[5]) Anatomische Beiträge zur Kenntnis der Kretinen. Virch. Arch. 1897 CXLIX 155.

[6]) Korr.-Bl. f. Schweiz. Ärzte 1896, S. 500.

[7]) Erneute Versuche über den Einfluß des Schilddrüsenverlustes und der Schilddrüsenfütterung auf die Heilung von Knochenbrüchen. S. 299.

„Aus meinen Versuchen und deren Resultaten geht hervor:
1. Daß die Thyreoidektomie eine ganz erhebliche Verlangsamung der Frakturheilung beim Kaninchen bedingt.

2. Daß die Verlangsamung sofort nach Ausschaltung der Schilddrüse auftritt, lange bevor das Vollbild der Kachexie sich entwickelt hat.

3. Daß die Fütterung von thyreoidektomierten Kaninchen mit Schilddrüsenpräparaten in der von mir angewandten Dosis und Qualität eine Beschleunigung des Heilungsprozesses gegenüber nichtgefütterten thyreoidektomierten Tieren zeigt, jedoch ohne die Wirkung der Schilddrüse in der Frakturheilung mehr als teilweise ersetzen zu können.

4. Daß die Darreichung von Schilddrüsenpräparaten an normalen Tieren die Frakturheilung deutlich beschleunigt.

5. Daß die komplette Thyreoidektomie (mit Entfernung der Glandula parathyreoidea) nicht ein tödlicher Eingriff beim Kaninchen ist."

Über Zahnentwicklung und Zahnregeneration berichten jedoch diese Autoren nichts. Bayon erwähnt nur kurz, daß Michel (Würzburg) an den Zähnen seiner thyreoidektomierten Kaninchen nichts Abnormes gefunden habe. Sonst ist von zahnärztlicher Seite der Entwicklung der Zähne bei Kretinen und nach Schilddrüsenexstirpation bis jetzt kaum Interesse entgegengebracht worden, wohl deshalb, weil Kretinen der zahnärztlichen Behandlung kaum zugeführt worden sind; und doch ist dieses Gebiet der Zahnpathologie von großer Wichtigkeit.

Wenn auch, wie Fleischmann[1]) ganz richtig sagt, es unberechtigt ist, Analogieschlüsse zwischen Knochenveränderungen und Zahnveränderungen zu ziehen, „weil die Hartgebilde des Zahnes durchaus keine Einheit darstellen, weil Schmelz und Dentin, die beiden wichtigsten, toto caelo voneinander verschieden sind, histologisch und genetisch", so ließen doch die zahlreichen klinischen Fälle, wo defekte Zahnbildung, Anomalien der Zähne und Kiefer bei Kretinen beobachtet und beschrieben worden sind, den Schluß zu, daß die Thyreoidektomie die Zahn- und Kieferentwicklung beeinflussen könnte. Auf Veranlassung von Herrn Prof. Gürber bin ich diesem Gegenstand näher getreten und habe

1. an einer größeren Anzahl von Kretinen die Zähne untersucht;

[1]) Die Ursache der Schmelzhypoplasien. Österr.-ungar. Vierteljahrsschr. f. Zahnhlkde.

2. den Einfluß der Thyreoidea auf die Zahnentwicklung bei Kaninchen und Schweinen festzustellen versucht,

3. im Anschluß an die Erfahrungen über Knochenbruchheilung im thyreoipriven Zustand die Regeneration frakturierter Zähne beim normalen, beim thyreoidektomierten und bei dem mit Schilddrüsensubstanz gefütterten normalen und thyreoidektomierten, Kaninchen verfolgt.

I. Zahnanomalien bei Kretinen.

Da es bei uns in Deutschland und namentlich hier in unserer Gegend sehr wenig Fälle von Kretinismus gibt, wandte ich mich an Herrn Prof. Scholz, Direktor des allgemeinen Krankenhauses in Graz, der mir in außerordentlich liebenswürdiger Weise sowohl den Zutritt zu den ausgezeichneten Schädelsammlungen von Kretinen im pathologisch-anatomischen Institut in Graz verschaffte, als auch zu dem Siechenhaus in Knittelfeld in Obersteiermark, das eine ziemliche Anzahl (etwa 30) lebender Kretinen beherbergt. Außerdem stellte mir Herr Prof. Weygandt in Hamburg in liebenswürdiger Weise Photographien von zwei besonders typischen Kretinenschädeln zur Verfügung, deren nähere Beschreibung ich in Nr. 19 und 20 der anatomischen Befunde anfüge.

A. Klinische Beobachtungen. Im Landschaftlichen Siechenhaus in Knittelfeld untersuchte ich bei 30 Insassen, die gemäß der mir vorgelegten Krankengeschichten als typische Kretinen bezeichnet waren, die Zahn- und Kieferentwicklung. Auf die ursprüngliche Absicht, Abdrücke von den Gebissen zu nehmen, mußte ich der gegebenen Verhältnisse wegen leider verzichten und mich darauf beschränken, die gemachten Beobachtungen ohne erläuternde Abbildungen zu beschreiben. Ich ermittelte sowohl bei den Kretinen jüngeren als auch bei denen mittleren und höheren Alters einen durchschnittlich sehr schlechten Zahnbefund und mehrere ausgesprochene Fälle typischer Prognathie. Bei den 5—6 älteren (40 und mehr Jahren) waren Zähne überhaupt nicht mehr vorhanden, oder höchstens rudimentäre Gebilde; aber auch bei den jüngeren Patienten hatte durchschnittlich die Karies bereits große Verheerungen angerichtet, und die intakten Zähne waren zumeist über und über mit einer dicken Schicht (gelb bis gelblichgrün) von Zahnstein belegt, so daß ich bei vielen den Zahnstein erst lösen mußte, um die Struktur der Zähne beurteilen zu können. Über die erhobenen Befunde ist im einzelnen noch folgendes zu bemerken.

1. Hupmann, Juliana, geb. 1898; am 9. Jan. 1909 in Knittelfeld eingeliefert, ist taubstumm, mittelgroß und hat ein typisches Kretinengesicht. Von bleibenden Zähnen sind nur erst die Schneidezähne und ein Prämolar,

Abb. 1.

Abb. 2.

Abb. 3.

Abb. 4.

nicht aber die 6er Molaren vorhanden. Milchmolaren und Eckzähne sind größtenteils noch da, aber tief kariös.

2. Klumaier, Afra, Gewicht 41 kg, Länge 1,40 m, geb. am 2. März 1873 zu Garal, Kreis Knittelfeld, kam am 12. April 1892 in die Anstalt. Sie ist von kleiner Körperstatur und hat ein ausgesprochenes Kretinengesicht. Prognathie des Unterkiefers. Die oberen Schneidezähne quer geriffelt. Die Molaren fehlen größtenteils schon und die vorhandenen sind tief kariös und mit einer dicken Zahnsteindecke überzogen.

3. Dissauer, Franziska, 1,46 m Länge, geb. am 6. März 1879 zu Stanz i. M., wurde am 18. Jan. 1901 in die Anstalt eingeliefert. Essentielle Kinderlähmung. Zähne vollständig, dicker gelber Zahnbelag, starke Zahnfleischhypertrophie.

4. Gams, Johanna, Gewicht 23 kg, Länge 1,17 m, geb. am 16. Mai 1900 in Oberwölz, wurde am 29. März 1910 wegen Imbezillität ins Siechenhaus eingeliefert. Sie ist kretinoid, von bleibenden Zähnen sind erst die oberen Schneidezähne vorhanden, die leichte Längsriffelung aufweisen. Die Milchzähne sind fast sämtlich durch Karies zerstört.

5. Jöller, Maria, Gewicht 37 kg, Länge 1,15 m, geb. am 15. März 1888 in Rotheiden, Bez. Frohnleiden, wurde am 20. Nov. 1905 eingeliefert. Sie zeigt am ganzen Körper rachitische Erscheinungen. Die Zähne sind fast alle vorhanden, die oberen Schneidezähne sind geriffelt und sehen typisch rachitisch aus. Bei den Bikuspidaten und Molaren ist ebenfalls die ganze Schmelzkappe von Schmelzdefektringen durchzogen.

6. Scherr, Josepha, 62 kg Gewicht, Länge 1,50 m, 36 Jahre alt, aus Allersdorf, wurde am 13. Sept. 1892 eingeliefert. Das Gebiß ist zwar vollkommen, weist aber verschiedene Stellungsanomalien und häufige Karies auf. Die oberen Eck- und Schneidezähne sind deutlich quer geriffelt.

7. Krenn, Johanna, Gewicht 66 kg, Länge 1,65 m, geb. am 4. April 1890 zu Hohenbrugg, wurde am 4. Sept. 1899 wegen Imbezillität in die Anstalt verbracht. Es fehlt bei ihr der rechte obere Schneidezahn in Anlage. Alle Eck- und Schneidezähne oben und unten sind dicht quer geriffelt, die Molaren tief kariös zerstört.

8. Mauri, Maria, Gewicht 48 kg, Länge 1,38 m, geb. am 9. Jan. 1890 zu Hohnsdorf, ist seit 1. Okt. 1908 in der Anstalt. Sie hat ein ausgesprochenes Kretinengesicht. Die Zähne sind vollkommen, jedoch dicht mit Zahnstein besetzt. Verschiedene Stellungsanomalien und Prognathie des Unterkiefers.

9. Grassel, Anna, Gewicht 46 kg, Länge 1,46 m, 34 Jahre alt, aus Steinach, ist seit November 1894 in der Anstalt, eine typische Kretine von kleiner Figur, Zähne fast alle fehlend.

10. Thenhalter, Joseph, aus Feitsch, 27 kg Gewicht, 1,25 m Länge, geb. am 11. März 1899, wurde am 26. Sept. 1908 der Anstalt überwiesen. Er ist der Typus eines echten Kretins. Bei ihm sind der obere linke Eckzahn und die unteren Schneide- und Eckzähne deutlich geriffelt; ebenso ist Stellungsanomalie vorhanden; die Molaren sind kariös zerstört.

11. Fischer, Friedrich, aus Stadel bei Murau, 17 Jahre alt, Gewicht 60 kg, Länge 1,59 m, wurde am 17. Dez. 1897 in die Anstalt eingeliefert. Bei ihm sind die oberen mittleren Schneidezähne (seitliche fehlen) und die unteren Schneidezähne quer geriffelt. Molaren und Prämolaren sind kariös zerstört.

12. Holzer, Johann, Gewicht 25 kg, Länge 1,20 m, geb. am 29. Juli 1897 in Niederöppla rn, ist seit 12. März 1910 interniert. Er hat eine große Struma an der rechten Seite. Seine Zähne sind weit auseinanderstehend und meist dick mit Zahnstein belegt. Die unteren Schneidezähne sind quer geriffelt und am oberen Rand gezackt, die Molaren alle tief kariös.

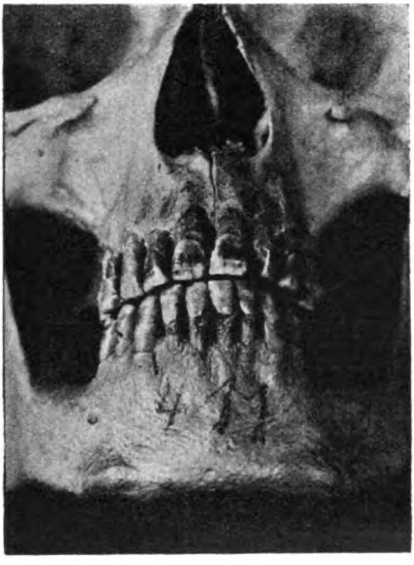

Abb. 5.

Abb. 6.

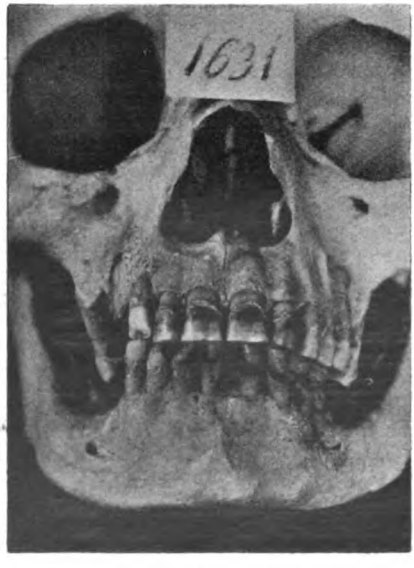

Abb. 7.

Abb. 8.

13. Raußig, Stephan, geb. am 1. Jan. 1898 zu Waltersdorf, kam am 27. Dez. 1908 nach Knittelfeld. Er ist taubstummer Kretin; seine Zähne sind in Struktur normal. Obere Schneidezähne weit auseinanderstehend, Molaren tief kariös.

14. Trapp, Maria, Gewicht 39,5 kg, Länge 1,39 m, geb. am 1. Nov. 1880 zu Maritzen, wurde am 12. Juni 1900 in die Anstalt eingeliefert. Die ganze Erscheinung ist typisch kretinistisch; Zähne sind gut, aber alle mit dickem grünen Belag versehen. Molaren alle locker.

15. Koniek, Joseph, geb. am 19. März 1869 zu Großlohning, Gewicht 60 kg, Länge 1,53 m. Ist seit 6. Febr. 1909 in der Anstalt. Bei ihm sind alle Molaren kariös zerstört; die übrigen Zähne weisen dicke Zahnsteinablagerungen auf. Die oberen seitlichen Schneidezähne sind typische „rachitische" Zapfenzähne.

16. Heiden, Johann, geb. am 11. Dez. 1883 zu Kumbitz, Gewicht 53 kg, Länge 1,62 m, kam am 18. Juli 1907 nach Knittelfeld. Sein Gebiß ist in sehr schlechtem Zustand, die Eckzähne sind quer geriffelt. Im Unterkiefer Stellungsanomalien. Die tief kariösen Zahnreste sind alle in Zahnstein gehüllt.

17. Meßner, Friedrich, geb. am 29. Okt. 1880 zu Fisching, Gewicht 48,5 kg, Länge 1,44 m, wurde am 20. Juni 1888 in Knittelfeld eingeliefert. Er ist ausgesprochener Kretin. Deutliche Prognathie des Unterkiefers, linksseitig Kreuzbiß; die noch vorhandenen Zähne sind von hartem grauen Belag umgeben, der sich nicht entfernen läßt, so daß die Struktur nicht zu erkennen ist.

18. Eine taubstumme ältere Frau unbekannten Namens wurde am 2. Nov. 1883 aufgegriffen. Bei ihr sind nur wenig Zähne vorhanden, die abnorm stehen und einen dicken Belag zeigen. Die Schneidezähne sind ausgesprochen konisch. Körpergewicht 79 kg, Länge 1,52 m.

19. Glanzer, Theresia, 35 Jahre alt, Gewicht 42 kg, Länge 1,53 m, aus Aschbach, ist seit 6. Mai 1895 in der Anstalt. Bei ihr ist nur noch ein Eckzahn vorhanden, der geriffelt ist; alle übrigen Zähne sind kariös zerstört.

Resultat der klinischen Beobachtungen.

Wir finden also in der Mehrzahl der beschriebenen Fälle, daß bei den Kretinen abnorme Zähne und Kieferverhältnisse verschiedenster Art zutage treten, seien es Stellungsanomalien der Zähne, Fehler in der Entwicklung, abnorme Strukturen, oder die bei fast allen beobachtete außerordentliche Kariesfrequenz und die enormen Zahnsteinablagerungen.

Fälle von ausgesprochener Kieferanomalie konnte ich hier allerdings nur drei beobachten (Fall 2, 8, 17). Es handelt sich in den drei Fällen nur um eine Prognathie des Unterkiefers. Im Fall 17 ist außer der Prognathie linksseitig Kreuzbiß vorhanden. — Weit häufiger fanden sich Stellungsanomalien der Zähne jeglicher Art von den einfachsten bis zu den kompliziertesten, im ganzen neun (Fall 6, 7, 8, 10, 12, 13, 16, 17, 18). Auch waren in drei Fällen Entwicklungshemmungen zu verzeichnen (Fall 1, 4, 7).

Bei Fall 1 waren bei einem 13jährigen Mädchen von bleibenden Zähnen nur erst die Schneidezähne und ein Prämolar vorhanden,

Abb. 9.

Abb. 10.

Abb. 11.

Abb. 12.

während die 6er Molaren noch fehlten. Im Fall 4 sind ebenfalls bei einem 11jährigen Mädchen von bleibenden Zähnen erst die oberen Schneidezähne vorhanden, während bei Fall 7 bei einem 20-jährigen Mädchen der rechte obere Schneidezahn in Anlage fehlt. Bei den meisten Kretinen fand ich Fehler in der Struktur der Zähne, und zwar waren es meistenteils Längs- und Querriffelungen, sogen. „rachitische" Zähne; selbst die Molaren und Bikuspidaten waren in vielen Fällen von Schmelzdefektringen durchzogen (Fall 2, 4, 5, 7, 10, 11, 12, 15, 16, 18, 19). — Aber auch völlig normal ausgebildete Zähne beobachtete ich bei einigen Kretinen. — Wohl ebenso häufig wie die Strukturfehler waren die Fälle von ausgedehnter Karies (Fall 1, 2, 4, 6, 7, 9, 10, 11, 12, 13, 15, 16, 19) und die Zahnsteinablagerungen zu beobachten (Fall 2, 3, 8, 12, 14, 15, 16, 17, 18), welch letztere das Beurteilen der Struktur der Zähne bei einigen Kretinen unmöglich machten.

B. Anatomische Befunde. Ich habe in Graz ungefähr 50 Kretinenschädel untersucht und lasse hier die hauptsächlichsten Befunde folgen (vgl. die Abb.).

1. Ein Kretine aus St. Kathrein bei Weiz, aufg. ins allg. Krankenhaus in Graz, gest. am 15. Dez. 1884. Skelett Nr. 504 (s. Abb. 1).

Schädel klein, Hinterhauptsgegend vorstehend, Gesichtsschädel prognath, obere Schneidezähne verlagert. Alle Schneidezähne zeigen deutliche sog. „rachitische" Schmelzdefekte.

2. Remtscher, Josepha, 34 Jahre alte Kretine, Stummerl, gestorben am 19. März 1865 im städt. Siechenhaus zu Graz. Schädel Nr. 873 (s. Abb. 2).

Rundschädel, Zähne ziemlich alle erhalten. Prognathie des Oberkiefers, Schneide- und Eckzähne quer geriffelt, zum Teil auch die Backenzähne.

3. Temmel, Katharina, 17 Jahre alte ledige Kretine aus Grafendorf bei Steinz; dieselbe starb am 22. Dez. 1881 im allg. Krankenhaus zu Graz. Schädel Nr. 3663 (s. Abb. 3).

Cranium cretiniforme, Schädel vorne schmäler, rückwärts breiter; Oberkiefer stark prognath, Zähne deutlich geriffelt, linker Caninus verlagert.

4. Berger, Vinzenz, 50 Jahre alter kretinischer Findler, „blödsinnig", gest. am 9. Mai 1866, Schädel Nr. 1156 (s. Abb. 4), Gebiß ziemlich erhalten etwas offener Biß, Zähne deutlich geriffelt.

5. Kretinenschädel Nr. 411 (s. Abb. 5) von Absenger, Joseph; Gesichtsschädel nicht prognath, Zähne gut erhalten, Frontzähne alle deutlich geriffelt.

6. Kretinenschädel Nr. 412 (s. Abb. 6) von einem 17jährigen Mädchen, Schädel vorne schmäler, hinten breiter, Gesichtsschädel nur wenig prognath, Zähne alle erhalten, ausgesprochene Querriffelung aller Zähne, auch der Backenzähne.

7. Weibliche Kretine unbekannten Namens und Alters, welche im Jahre 1870 im allg. Krankenhaus in Graz an gangränöser Endometritis starb. Schädel Nr. 1631 (s. Abb. 7), Rundschädel mit deutlicher Hinterhauptsstufe. Gesichtsschädel etwas prognath, Oberkiefer überragt den Unterkiefer. Gebiß erhalten, an oberen Schneidezähnen deutliche Riffelung.

Abb. 13.

Abb. 14.

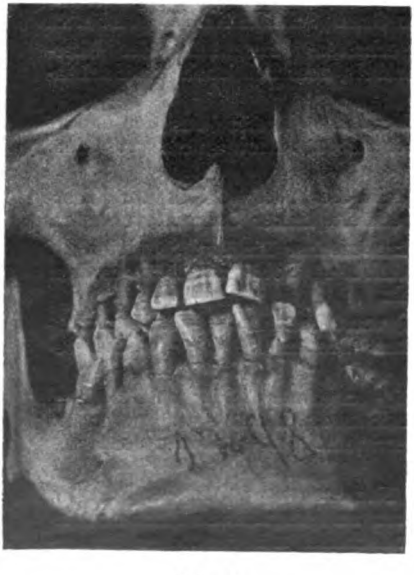

Abb. 15.

Abb. 16.

Abb. 17.

Abb. 18.

8. Cranium cretiniforme, Nr. 3256 (s. Abb. 8, ohne nähere Angaben. Längs ovaler Schädel, Oberkiefer stark prognath, Zähne stehen unregelmäßig und sind teilweise quer geriffelt.

9. Steinglauber, Johann; 46jähriger taubstummer Pfründner aus Graz, am 4. März 1868 im Siechenhaus gestorben, Schädel Nr. 1442 (s. Abb. 9), kleiner Rundschädel, starke Prognathie des Oberkiefers, deutliche Riffelung der Zähne.

10. Paulitsch, Marie; 32 Jahre alte Kretine aus Graz, gest. am 25. Nov. 1868 im Siechenhaus, Rundschädel Nr. 1470 (s. Abb. 10), offener Biß, Oberkiefer prognath, obere Eckzähne und untere Schneidezähne deutlich geriffelt.

11. 24 Jahre alte aufgegriffene taubstumme Kretine, gest. am 2. Nov. 1871 im Siechenhaus, Schädel Nr. 1847 (s. Abb. 11), Prognathie des Unterkiefers, Oberkieferzähne gleichfalls weit vorstehend, Zähne teilweise mit „rachitischen" Schmelzdefekten versehen.

12. Volk, Anna; 30 Jahre alte Kretine, starb im Grazer Gebärhaus an Eklampsie am 6. Dez. 1877. Kretinenskelett Nr. 3235 (s. Abb. 12). Schädel oval, Oberkiefer asymmetrisch. Der linke Alveolarfortsatz reicht tiefer. Gebiß ziemlich erhalten, offener Biß, Zähne haben 2—3 mm Abstand, obere Schneidezähne sind geriffelt.

13. Kretinenschädel Nr. 1656 (s. Abb. 13) von Gonvasi, Therese; 25jährige Kretine, welche im Gebärhaus starb; ovaler Schädel, Unterkiefer prognath. Obere Frontzähne zeigen deutliche Längsriffelung.

14. Männlicher Kretinenschädel eines 22jährigen Pfründners, welcher am 30. April 1867 im Siechenhaus starb. Nr. 1300 (s. Abb. 14). Runder, hoher Schädel, starke Prognathie des Unterkiefers, Kiefer, besonders

Abb. 19a.

Abb. 19b.

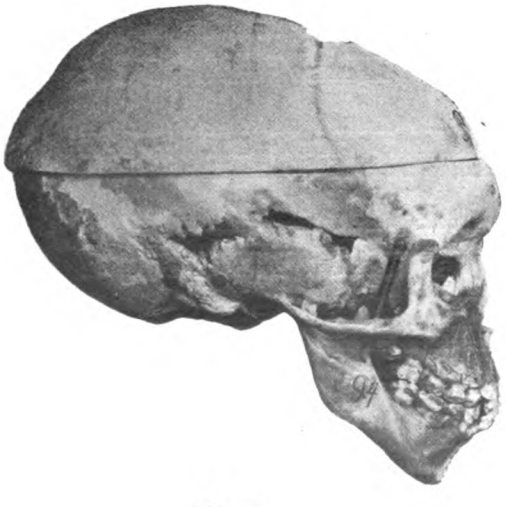

Abb. 19c.

Abb. 19d.

Oberkiefer, stark atrophisch, offener Biß; rechter oberer Kaninus steht vor; er ist deutlich quer geriffelt, ebenso die oberen Schneidezähne.

15. Rzehk, Karl; 26jähriger Kretin, starb am 20. Mai 1867 im Siechenhaus, Schädel Nr. 1298 (s. Abb. 15). Sehr langes Gesicht. Keine Prognathie, Zähne gut erhalten, die oberen Schneidezähne sind längs geriffelt, die unteren quer.

16. Degen, Johann; 35 Jahre alt, starb am 28. Jan. 1907 an Megacolon congenitum.

Nr. 5390 (s. Abb. 16), 137 cm großes kräftiges Skelett, Sattelnase, Zähne gut erhalten, Zähne des Ober- und Unterkiefers zeigen deutliche Querriffelung.

17. Kretin unbekannten Namens und Alters; gest. am 26. Aug. 1871 im allg. Krankenhaus. Schädel Nr. 1842 (s. Abb. 17), sehr groß und rund, leicht rhombisch verschoben, Gesichtsschädel mäßig prognath, linke Gesichtshälfte etwas niedriger als die rechte. Der Oberkiefer überragt den Unterkiefer. Obere Schneidezähne deutlich geriffelt und vorstehend.

18. Kretines Weib, ca. 27 Jahre alt, taubstumm; gest. am 10. März 1868 im Siechenhaus, Längsschädel Nr. 1443 (s. Abb. 18) mit vorspringender, steilwandiger Hinterhauptsschuppe. Oberkiefer stark hervorstehend, Zähne mit dickem grauen Zahnstein belagert.

19. Barbara Pöhl, geb. am 6. April 1856 in Martinsheim, starb am 23. Jan. 1887, 31 Jahre alt. Sie konnte weder gehen, noch stehen, noch selbständig Nahrung zu sich nehmen. Der Körper schien einem zweijährigen Kinde anzugehören, während der Kopf groß wie der eines Erwachsenen war. Der Oberkiefer ist, abgesehen von kleinen Stellungsanomalien, ziemlich normal, während der Unterkiefer 19 Zähne aufweist, da die ganze rechte Seite und die linksseitige Front doppelreihig bezahnt sind (s. Abb. 19a, b, c, d).

20. Ferdinand Stock aus Hirschfeld starb am 1. Juli 1902 im Alter von 25 Jahren. Er war typischer Kretin; bei der Obduktion wurde keine Schilddrüse gefunden. Sein Skelett ist 104 cm groß. Der Schädel mittelgroß. Zähne sind nur wenige erhalten und mit typischen rachitischen Einschnürungen versehen. Der Unterkiefer ist stark prognath (s. Abb. 20).

Resultat der anatomischen Befunde.

Die anatomischen Befunde bestätigten durchweg die klinischen Beobachtungen. Auch hier finden wir an den meisten Schädeln die „geriffelten“ Zähne (18 Fälle s. Abb.). Es erstrecken sich die Riffelungen teilweise über das ganze Gebiß, was an den Abbildungen deutlich sichtbar ist. Ebenso ist an 14 Schädeln Prognathismus zu beobachten und zwar sowohl Prognathie des Ober-, wie des Unterkiefers. Stellungsanomalien sehen wir an acht weiteren Bildern; an Fall 19 beobachten wir einen selten schönen Fall von Anomalie der Zahnstellung. Sind doch hier die ganze rechte Seite des Unterkiefers und die linksseitige Front doppelreihig bezahnt (s. Abb. 19d). Karies und Zahnstein-Ablagerungen konnte ich an den Schädeln nur bei einigen wenigen konstatieren; es dürfte der Grund hierfür jedoch in der Präparation des Materials zu suchen sein.

Aus den anatomischen und klinischen Beobachtungen geht hervor, daß bei Kretinen 1. sich Kieferanomalien (Prognathismus des Ober- und Unterkiefers) häufig finden; 2. die Zahnung teilweise verlangsamt ist, was ja auch bereits I. G. Turner und Siegert festgestellt haben; 3. Stellungsanomalien der Zähne außerordentlich häufig sind, die ja wohl primär durch die Kieferanomalien, sekundär durch das verlangsamte Zahnen resp. das lange Anhalten des Milchgebisses bedingt sein können; 4. die Struktur der Zähne mangelhaft ist, die sog. „rachitischen" Zähne mit ihren Schmelzdefekten,

Abb. 20a.

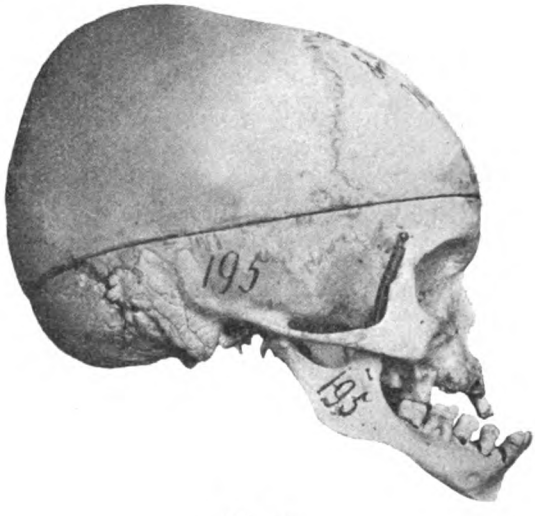

Abb. 20b.

Hypoplasien und Erosionen; 5. eine starke Kariesfrequenz vorhanden ist.

Obwohl ich bei den klinischen wie bei den anatomischen Untersuchungen ziemlich übereinstimmende Resultate erzielt habe, läßt es sich allerdings noch nicht mit unfehlbarer Sicherheit sagen, daß und inwieweit die hier beobachteten Anomalien einzig und allein durch den Kretinismus bedingt sind; jedenfalls aber räumen sie doch ein gewisses Recht zu dem Schluß auf bestehende Beziehungen ein.

Zur Sicherstellung dieser Vermutung war es von Interesse, den experimentellen Weg zu betreten. Ich habe es daher unternommen, die Zahnentwicklung und die Regeneration frakturierter Zähne an thyreoidektomierten Tieren zu untersuchen.

II. Zahnentwicklung bei thyreoidektomierten Tieren.

A. Kaninchen.

14 Kaninchen im Alter von 2—3 Wochen wurden thyreoidektomiert innerhalb weniger Tage und die Entwicklung des ganzen Tieres, sowie spez. die Kiefer- und Zahnentwicklung verfolgt. Alle thyreoidektomierten Tiere zeigten gegenüber den von gleichen Würfen stammenden Kontrolltieren mächtige Verzögerung in der Entwicklung, namentlich deutlich ausgesprochen im Zurückbleiben der Körpergröße, des Körpergewichts, Struppigkeit des Felles, Gedunsenheit des Abdomens, myxödematöse Schwellung der Schnauze. Von den thyreoidektomierten Tieren gelang es aber nur eine kleine Zahl länger am Leben zu erhalten. Die meisten starben 4—5 Wochen nach der Operation; es schien aber fraglich, ob dieses Sterben in ursächlichem Zusammenhang mit der Thyreoidektomie stand, oder ob nicht vielmehr die Todesursache in einer spez. Kaninchenkrankheit gelegen war, zumal auch viele der nicht operierten Tiere gleichfalls eingingen. An diesen frühzeitig verendeten operierten Tieren waren gegenüber den nicht operierten Verschiedenheiten in der Zahnentwicklung nicht zu erkennen. Entsprechend der zurückgebliebenen Kopfskelett-Entwicklung waren auch die Zähne kleiner, aber in ihrer Zahl und Stellung normal. Auch Strukturanomalien, wie die bei den Kretinenzähnen so charakteristische Riffelung, konnten nicht bei allen mit Sicherheit festgestellt werden.

Aber auch an den thyreoidektomierten Tieren, die während mehr als sechs Monaten beobachtet werden konnten, fanden sich außer dem Zurückbleiben der Größenverhältnisse keine Abnormitäten in der Zahnentwicklung und Stellung, die als ein besonderes Zeichen des thyreoipriven Zustandes gedeutet werden konnten; auch hier waren nur bei einigen Zähnen feine Riffelungen zu verzeichnen. Es decken sich somit meine Befunde im allgemeinen mit dem, was Michel an den Gebissen der von Bayon thyreoidektomierten Kaninchen gesehen hat.

Mehr Erfolg schienen Versuche zu versprechen, die an Tieren mit Zahnwechsel ausgeführt wurden. Hierzu schien am geeignetsten das Schwein zu sein, das bekanntlich eine dreifache Dentition hat.

B. Schweine.

Am 18. Februar wurde an einem 14tägigen Schweine die Thyreoidektomie vorgenommen und zwar vollkommen aseptisch, so daß die Wunde per primam heilte. Das operierte Tier, sowie das zugehörige Kontrolltier wurden zur Mutter zurückgebracht bis zur

6. Woche; dann kamen sie in weitere sachkundige Pflege. Das operierte Tier zeigte sehr bald deutliche kachektische Erscheinungen; es blieb erheblich im Wachstum zurück und wurde kraushaarig. Das Kontrolltier entwickelte sich normal, wie Abbildung zeigt. Beide Bilder sind mit demselben Objektiv in gleicher Distanz aufgenommen, so daß sie einen deutlichen Einblick in die

Abb. 21.

Abb. 22.

Größenverhältnisse gewähren. Das operierte Tier starb am 16. April ganz unerwartet und konnte deshalb leider nur tot photographiert werden. Trotz der offensichtlichen Schädelmißbildung und dem ganz kolossalen Zurückbleiben in der Größenentwicklung konnte eine Abnormität weder in der Gebißentwicklung noch in der Zahn-

Abb. 23.
6 Wochen altes Normaltier.

Abb. 24.
3 Monate altes thyreoidekt. Tier.

stellung beobachtet werden. Irgendwelche Schlüsse hieraus zu ziehen, halte ich aber für verfehlt, angesichts dessen, daß der Tod vor Beginn des ersten Zahnwechsels eintrat.

Am 9. Mai operierten wir das zweite gleichaltrige Kontrolltier (Gewicht 14,4 kg, in der Drüse Jod vorhanden).

Nachdem das Tier lange Zeit thyreoiprive Erscheinungen gezeigt hatte, verschwanden diese später. Das Tier wuchs dann relativ

rasch, blieb jedoch an Größe und Gewicht gegenüber gleichalterigen und im gleichen Futter stehenden normalen Tieren noch beträchtlich zurück. Es wurde am 11. September cr., also vier Monate nach der Thyreoidektomie geschlachtet. Gewicht 34 kg. Leider wurde beim Schlachten der Hals derart zerschnitten, daß die Nachforschung nach einer eventuell sich entwickelt habenden Nebenschilddrüse zwar er-

Abb. 25.
6 Monate altes thyreoidektomiertes Tier.

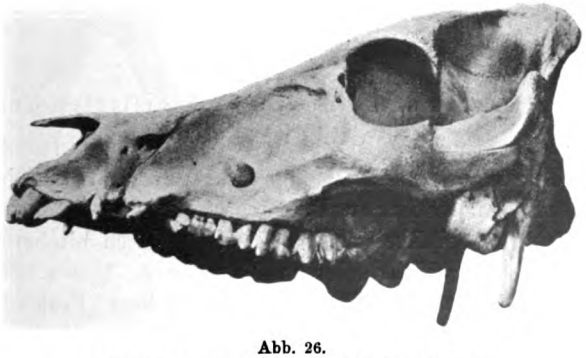

Abb. 26.
Oberkiefer eines $4^1/_2$ Monate alten Normaltieres.

folglos war, immerhin aber die Möglichkeit des späteren Eingreifens einer solchen Nebenschilddrüse in die Entwicklung des Tieres nicht ausgeschlossen ist. Der skelettierte Schädel wurde, wie auch der des jungen Tieres mit Schädeln der anatomischen Sammlung der Gießener tierärztlichen Hochschule verglichen. Herrn Prof. Martin

möchte ich auch an dieser Stelle meinen verbindlichsten Dank aussprechen für seine gütige Erlaubnis und seine freundliche Unterstützung. Beide Schädel weisen zweifellos thyreoiprive Entwicklungsanomalien auf, wie aus den Abbildungen leicht ersichtlich sein dürfte. Es waren zwar in Gießen nicht Schädel von Normaltieren gleichen Alters vorhanden; aber es lassen sich dieselben trotzdem zum Vergleich heranziehen und geben recht sinnfällig Zeugnis von der Entwicklungshemmung, sowohl in dem Vergleich des drei Monate alten thyreoidektomierten Schädels mit dem Schädel des vierwöchigen und sechswöchigen Normaltieres, als auch in dem Vergleich des Schädels des $4^1/_2$ Monate alten Normaltieres mit dem des sechs Monate alten thyreoidektomierten Tieres. In der Entwicklung des Gebisses, besonders bezüglich des Zahnwechsels, sind aber zweifellose Abweichungen von der Norm nicht zu konstatieren. Es ist zwar möglich, daß eine Verspätung des Zahnwechsels vorliegt, auch glaube ich Stellungsanomalien beobachten zu können. Der Schädel des sechsmonatlichen thyreoidektomierten Tieres zeigt recht schön die bei den Kretinen so häufig beobachteten „rachitischen" Riffelungen des Schmelzes der Zähne des Ober- und Unterkiefers, von denen an den Zähnen des normalen Tieres nichts zu sehen ist. Am Schädel des drei Monate alten thyreoidektomierten Tieres sind alle Zähne ohne Ausnahme von Rissen durchzogen. Inwieweit das mit der Thyreoidektomie in Zusammenhang steht, kann ich nicht mit Sicherheit angeben; jedenfalls aber ist die Konsistenz derselben erheblich geschwächt.

III. Zahnregeneration bei thyreoidektomierten Kaninchen.

Die Beobachtungen der Zahnentwicklung und des Zahnbaues der thyreoidektomierten Tiere haben zwar gewisse Analogien zu den klinischen und anatomischen Beobachtungen der Zahnentwicklung und Zahnstruktur bei Kretinen aufgedeckt. Doch blieben die Anomalien beim thyreoidektomierten Tier weit hinter denen des Kretinengebisses zurück. Die erwartete sichere Feststellung der Beziehungen der Schilddrüse zur Zahnentwicklung haben die Experimente nicht gebracht. Es lag nun aber eine weitere Möglichkeit vor, die vermuteten Beziehungen zwischen der Schilddrüse und den Zähnen experimentell nachzuweisen. In Anlehnung an die geschilderten Versuche über Knochenbruchheilung nach Thyreoidektomie bestand eine gewisse Aussicht, daß eventuell auch der Verlauf einer Zahnfrakturheilung sich im thyreoipriven Zustand anders gestalte als in der Norm. Solche Versuche konnten selbstverständlich nur

an solchen Tieren ausgeführt werden, deren Zähne Frakturheilung und Defektergänzung zeigen.

Die Schneidezähne der Nagetiere unterliegen bekanntlich einem starken Verbrauch, wachsen aber immer wieder nach. Es war des-

Abb. 27.
6 Wochen altes Normaltier.

Abb. 28.
3 Monate altes thyreoid. Tier.

Abb. 29.
4 Wochen altes Normaltier.

Abb. 30.
Unterkiefer eines 3 Monate alten thyreoidekt. Tieres.

Abb. 31.
Unterkiefer eines 4 Wochen alten Normaltieres.

halb zu erwarten, daß auch größere Defekte von diesen Zähnen wieder ergänzt würden. In der Tat zeigten einige Vorversuche bei Kaninchen, daß bis auf den Alveolarrand resezierte Zähne innerhalb von 8 Tagen wieder nachwuchsen, ohne sich von den Nachbarzähnen in irgend etwas zu unterscheiden.

Auf Grund dieser Erfahrung habe ich nun folgende Versuche angestellt: Normalen Tieren verschiedenen Alters wurde mittels Säge je ein oberer Schneidezahn reseziert und die Regeneration zeitlich verfolgt. Dieselben Tiere wurden dann später thyreoidektomiert, und ihnen, nachdem die Zeit verflossen war, innerhalb der nach den Erfahrungen Bayons der Einfluß des thyreoipriven Zustandes auf die Knochenbruchheilung sich geltend zu machen pflegte, von neuem ein Zahndefekt gesetzt und auch hier wieder durch tägliche Messungen mittels Mikrometer die Regenerationszeit genau bestimmt. Es wurden aber auch einige Tiere in ganz jugendlichem Alter thyreoidektomiert und nach Verlauf mehrerer Monate, nachdem die Tiere alle Zeichen der Cachexia strumipriva zeigten, die Zahnregeneration beobachtet. Sodann folgte eine Reihe von Versuchen über den Einfluß der Schilddrüsenfütterung auf die Zahnregeneration, sowohl beim normalen wie beim thyreoidektomierten Tiere.

Die frakturierten Zähne wurden zur Anfertigung von Schliffen gesammelt, da es von großem Interesse war, in Erfahrung zu bringen, wie sich Schmelz und Dentin in ihrer Regeneration im thyreoipriven Zustand in ihrem gegenseitigen Mengenverhältnis verhalten.

Auch war es mir sehr wichtig zu wissen, ob der Einfluß der Schilddrüse auf die Struktur der Zähne von so weitgehender Bedeutung ist, wie es die klinischen und pathologisch-anatomischen Beobachtungen schließen ließen, namentlich auch, ob aus den mikroskopischen Bildern sich eine Ursache für die bei den Kretinen beobachtete außerordentliche Kariesfrequenz feststellen ließe.

Ich habe im ganzen Versuche an 50 Tieren angestellt, die aber infolge vorzeitigen Eingehens der Kaninchen nicht alle in gewünschter Weise durchgeführt werden konnten.

Tier I. Am 6. Januar wurde einem $^1/_2$jährigen weißen Kaninchen, Gewicht 1670 g, in Narkose (Urethaneinlauf, Ätherrausch) der linke Schneidezahn bis zum Zahnfleischrand unter Eröffnung der Pulpa frakturiert. Am 14. Januar war der Zahn vollkommen regeneriert. Am 16. Jan. wurden dem Tiere die Schilddrüsen exstirpiert (Drüse jodfrei) und nach vollkommener Verheilung der Wunde am 9. Februar eine neue Zahnfraktur von ungefähr gleicher Größe gesetzt. Am 15. Februar konnte die erste Regeneration beobachtet werden, und erst am 25. Februar war der Zahn, der nun eine feine Riffelung aufwies, vollkommen regeneriert. Er nahm also die doppelte Zeit der Regeneration in Anspruch als beim normalen Tier. Nachdem das Tier sich vollkommen erholt hatte, wurde abermals

am	2.	März	frakturiert	4 mm Zahn
„	6.	„	Defekt noch	2,3 „
„	7.	„	„ „	2 „
„	8.	„	„ „	1,5 „
„	9.	„	„ „	1,2 „
„	10.	„	„ „	1 „
„	11.	„	„ „	0,8 „

am 13. März Defekt noch 0,5 mm
„ 14. „ „ „ 0,3 „
„ 15. „ „ „ 0,2 „
„ 16. „ regeneriert.

Als am 27. März das Tier zwecks einer neuen Zahnfraktur einen Urethaneinlauf erhielt, verendete es am Abend.

II. Ebenso verendete ein am 9. Januar thyreoidektomiertes, 6 Wochen altes, weißes männliches Tier (Gewicht 620 g) am 10. Januar, nachdem es geringe Atembeschwerden nach der Operation gezeigt, jedenfalls auch infolge des Urethaneinlaufes.

III. Ein am 16. Januar operiertes, 6wöchiges Tier kommt gleichfalls ad exitum.

IV. Am 11. Februar wurde an einem 8wöchigen männlichen Tier die Schilddrüse exstirpiert. Am 15. Februar wurden die ersten kachektischen Symptome beobachtet. Dem Tiere wurde in Äthernarkose

am 10. März frakturiert 5 mm Zahn
„ 11. „ Defekt noch 4,4 „
„ 13. „ „ „ 4 „
„ 14. „ „ „ 4 „
„ 15. „ „ „ 3,8 „
„ 16. „ „ „ 3,7 „
„ 20. „ „ „ 1,3 „
„ 21. „ „ „ 1,2 „
„ 22. „ „ „ 1 „
„ 23. „ „ „ 0,5 „
„ 24. „ regeneriert.

V. Einem normalen, gleichaltrigen Kontrolltier wurde in gleicher Weise am 13. Februar der Zahn frakturiert, und am 21. Februar konnte man vollkommene Regeneration konstatieren. Am 25. Februar wurde das Tier thyreoidektomiert, kam aber infolge Verletzung des Rekurrens am 28. Februar ad exitum.

VI. Ein 8wöchiges graues Tier, dem am 2. März 4,2 mm des Zahnes frakturiert wurden, verendete am 3. März (Urethan).

In der Zeit vom 8. bis 16. März wurden 10 4wöchige Tiere thyreoidektomiert (Schilddrüsen jodfrei), von denen innerhalb 4 Wochen 7 Tiere verendeten.

VII. Dem am 8. März operierten Tier, Gewicht 430 g, weiß mit grauen Ohren, wurden

am 5. Mai frakturiert 4,3 mm Zahn
„ 9. „ Defekt noch 3,6 „
„ 10. „ „ „ 3,3 „
„ 11. „ „ „ 3,1 „
„ 12. „ „ „ 3 „
„ 13. „ „ „ 2,7 „
„ 15. „ „ „ 2 „
„ 16. „ „ „ 1,8 „
„ 17. „ „ „ 1,6 „
„ 18. „ „ „ 0,8 „
„ 19. „ „ „ 0,5 „
„ 21. „ regeneriert.

VIII. Dem am 10. März thyreoidektomierten weißen Tier wurden ebenfalls

Auf Grund dieser Erfahrung habe ich nun folgende Versuche angestellt: Normalen Tieren verschiedenen Alters wurde mittels Säge je ein oberer Schneidezahn reseziert und die Regeneration zeitlich verfolgt. Dieselben Tiere wurden dann später thyreoidektomiert, und ihnen, nachdem die Zeit verflossen war, innerhalb der nach den Erfahrungen Bayons der Einfluß des thyreoipriven Zustandes auf die Knochenbruchheilung sich geltend zu machen pflegte, von neuem ein Zahndefekt gesetzt und auch hier wieder durch tägliche Messungen mittels Mikrometer die Regenerationszeit genau bestimmt. Es wurden aber auch einige Tiere in ganz jugendlichem Alter thyreoidektomiert und nach Verlauf mehrerer Monate, nachdem die Tiere alle Zeichen der Cachexia strumipriva zeigten, die Zahnregeneration beobachtet. Sodann folgte eine Reihe von Versuchen über den Einfluß der Schilddrüsenfütterung auf die Zahnregeneration, sowohl beim normalen wie beim thyreoidektomierten Tiere.

Die frakturierten Zähne wurden zur Anfertigung von Schliffen gesammelt, da es von großem Interesse war, in Erfahrung zu bringen, wie sich Schmelz und Dentin in ihrer Regeneration im thyreoipriven Zustand in ihrem gegenseitigen Mengenverhältnis verhalten.

Auch war es mir sehr wichtig zu wissen, ob der Einfluß der Schilddrüse auf die Struktur der Zähne von so weitgehender Bedeutung ist, wie es die klinischen und pathologisch-anatomischen Beobachtungen schließen ließen, namentlich auch, ob aus den mikroskopischen Bildern sich eine Ursache für die bei den Kretinen beobachtete außerordentliche Kariesfrequenz feststellen ließe.

Ich habe im ganzen Versuche an 50 Tieren angestellt, die aber infolge vorzeitigen Eingehens der Kaninchen nicht alle in gewünschter Weise durchgeführt werden konnten.

Tier I. Am 6. Januar wurde einem $^1/_2$jährigen weißen Kaninchen, Gewicht 1670 g, in Narkose (Urethaneinlauf, Atherrausch) der linke Schneidezahn bis zum Zahnfleischrand unter Eröffnung der Pulpa frakturiert. Am 14. Januar war der Zahn vollkommen regeneriert. Am 16. Jan. wurden dem Tiere die Schilddrüsen exstirpiert (Drüse jodfrei) und nach vollkommener Verheilung der Wunde am 9. Februar eine neue Zahnfraktur von ungefähr gleicher Größe gesetzt. Am 15. Februar konnte die erste Regeneration beobachtet werden, und erst am 25. Februar war der Zahn, der nun eine feine Riffelung aufwies, vollkommen regeneriert. Er nahm also die doppelte Zeit der Regeneration in Anspruch als beim normalen Tier. Nachdem das Tier sich vollkommen erholt hatte, wurde abermals

am	2.	März	frakturiert	4 mm Zahn
„	6.	„	Defekt noch	2,3 „
„	7.	„	„ „	2 „
„	8.	„	„ „	1,5 „
„	9.	„	„ „	1,2 „
„	10.	„	„ „	1 „
„	11.	„	„ „	0,8 „

am 13. März Defekt noch 0,5 mm
„ 14. „ „ „ 0,3 „
„ 15. „ „ „ 0,2 „
„ 16. „ regeneriert.

Als am 27. März das Tier zwecks einer neuen Zahnfraktur einen Urethaneinlauf erhielt, verendete es am Abend.

II. Ebenso verendete ein am 9. Januar thyreoidektomiertes, 6 Wochen altes, weißes männliches Tier (Gewicht 620 g) am 10. Januar, nachdem es geringe Atembeschwerden nach der Operation gezeigt, jedenfalls auch infolge des Urethaneinlaufes.

III. Ein am 16. Januar operiertes, 6wöchiges Tier kommt gleichfalls ad exitum.

IV. Am 11. Februar wurde an einem 8wöchigen männlichen Tier die Schilddrüse exstirpiert. Am 15. Februar wurden die ersten kachektischen Symptome beobachtet. Dem Tiere wurde in Äthernarkose

am 10. März frakturiert 5 mm Zahn
„ 11. „ Defekt noch 4,4 „
„ 13. „ „ „ 4 „
„ 14. „ „ „ 4 „
„ 15. „ „ „ 3,8 „
„ 16. „ „ „ 3,7 „
„ 20. „ „ „ 1,3 „
„ 21. „ „ „ 1,2 „
„ 22. „ „ „ 1 „
„ 23. „ „ „ 0,5 „
„ 24. „ regeneriert.

V. Einem normalen, gleichaltrigen Kontrolltier wurde in gleicher Weise am 13. Februar der Zahn frakturiert, und am 21. Februar konnte man vollkommene Regeneration konstatieren. Am 25. Februar wurde das Tier thyreoidektomiert, kam aber infolge Verletzung des Rekurrens am 28. Februar ad exitum.

VI. Ein 8wöchiges graues Tier, dem am 2. März 4,2 mm des Zahnes frakturiert wurden, verendete am 3. März (Urethan).

In der Zeit vom 8. bis 16. März wurden 10 4wöchige Tiere thyreoidektomiert (Schilddrüsen jodfrei), von denen innerhalb 4 Wochen 7 Tiere verendeten.

VII. Dem am 8. März operierten Tier, Gewicht 430 g, weiß mit grauen Ohren, wurden

am 5. Mai frakturiert 4,3 mm Zahn
„ 9. „ Defekt noch 3,6 „
„ 10. „ „ „ 3,3 „
„ 11. „ „ „ 3,1 „
„ 12. „ „ „ 3 „
„ 13. „ „ „ 2,7 „
„ 15. „ „ „ 2 „
„ 16. „ „ „ 1,8 „
„ 17. „ „ „ 1,6 „
„ 18. „ „ „ 0,8 „
„ 19. „ „ „ 0,5 „
„ 21. „ regeneriert.

VIII. Dem am 10. März thyreoidektomierten weißen Tier wurden ebenfalls

am 5. Mai frakturiert 4,9 mm Zahn
„ 9. „ Defekt noch 3,9 „
„ 10. „ „ „ 3,7 „
„ 11. „ „ „ 3 „
„ 12. „ „ „ 2,7 „
„ 13. „ „ „ 2,3 „
„ 15. „ „ „ 1,4 „
„ 16. „ „ „ 1,2 „
„ 17. „ „ „ 1,1 „
„ 18. „ „ „ 0,5 „
„ 19. „ „ „ 0,3 „
„ 20. „ regeneriert.

IX. Am 11. März war ein schwarzes Tier der gleichen Gruppe thyreoidektomiert worden; ihm wurden

am 28. April frakturiert 5 mm Zahn
„ 1. Mai Defekt noch 3,2 „
„ 2. „ „ „ 2,8 „
„ 4. „ „ „ 2 „
„ 5. „ „ „ 1,5 „
„ 9. „ „ „ 0,5 „
„ 11. „ regeneriert.

Dieses Tier Nr. IX zeigt von den überlebenden Operierten die wenigsten kachektischen Erscheinungen, auch blieb die Gewichtszunahme wenig hinter der Norm zurück. Am 29. Mai wog es 0,975 kg, während das nachfolgende Normaltier Nr. X am 29. Mai 1,100 kg wog. Das thyreoidektomierte Tier Nr. VIII (ganz weiß) wog am 29. Mai 0,8225 kg, das gleichaltrige normale Kontrolltier hatte ein Gewicht von 1,425 kg. Noch deutlicher war die Gewichtsdifferenz des thyreoidektomierten Tieres Nr. VII; es wog am 29. Mai 0,7 kg, und das Kontrolltier 1,355 kg.

X. Dem gleichaltrigen schwarzen Kontrolltier dieser Gruppe der drei überlebenden Tiere wurde

am 28. April frakturiert 5 mm Zahn
„ 1. Mai Defekt noch 3,6 „
„ 2. „ „ „ 2,4 „
„ 4. „ „ „ 0,9 „
„ 5. „ „ „ 0,3 „
„ 6. „ regeneriert.

a) Demselben Tiere wurden

am 22. Mai frakturiert 5,5 mm Zahn
„ 24. „ Defekt noch 4,7 „
„ 26. „ „ „ 4 „
„ 29. „ „ „ 1,8 „
„ 30. „ „ „ 1,2 „
„ 31. „ „ „ 1 „
„ 1. Juni regeneriert.

XI. Einem 4 Monate alten weißen Normaltier wurden

am 20. März frakturiert 6,5 mm Zahn
„ 22. „ Defekt noch 5 „
„ 23. „ „ „ 4,5 „
„ 25. „ „ „ 4 „

am 27. März Defekt noch 2 mm
„ 28. „ „ „ 1,1 „
„ 29. „ „ „ 0,5 „
„ 31. „ regeneriert.

a) Am 31. März wurde das Tier Nr. XI thyreoidektomiert, und wurden ihm

am 28. April frakturiert 7 mm Zahn
„ 1. Mai Defekt noch 6 „
„ 2. „ „ „ 5,5 „
„ 4. „ „ „ 4,3 „
„ 5. „ „ „ 4 „
„ 9. „ „ „ 1,9 „
„ 10. „ „ „ 1,2 „
„ 12. „ „ „ 0,8 „
„ 14. „ regeneriert.

b) Am 22. Mai frakturiert 6,8 mm Zahn
„ 24. „ Defekt noch 5,5 „
„ 26. „ „ „ 5 „
„ 29. „ „ „ 4,4 „
„ 30. „ „ „ 4 „
„ 31. „ „ „ 3,1 „
„ 1. Juni „ „ 3 „
„ 5. „ regeneriert.

XII. Einem 4 Monate alten grauweißen Normaltier wurden

am 20. März frakturiert 6,2 mm Zahn
„ 21. „ Defekt noch 5,6 „
„ 22. „ „ „ 5,5 „
„ 23. „ „ „ 4,3 „
„ 24. „ „ „ 4 „
„ 25. „ „ „ 2,9 „
„ 27. „ „ „ 1,8 „
„ 28. „ „ „ 1 „
„ 29. „ „ „ 0,5 „
„ 30. „ regeneriert.

a) Auch dieses Tier wurde am 30. März thyreoidektomiert, und nach Verheilung wurden ihm

am 28. April frakturiert 7 mm Zahn
„ 1. Mai Defekt noch 5,5 „
„ 2. „ „ „ 4,4 „
„ 4. „ „ „ 3,8 „
„ 5. „ „ „ 3,5 „
„ 9. „ „ „ 1,9 „
„ 10. „ „ „ 1,3 „
„ 11. „ „ „ 1,1 „
„ 12. „ „ „ 1 „
„ 13. „ „ „ 0,5 „
„ 15. „ regeneriert.

XIII. Einem einjährigen grauen Normaltier wurden

am 12. Mai frakturiert 5,5 mm Zahn
„ 13. „ Defekt noch 5 „
„ 15. „ „ „ 3 „
„ 16. „ „ „ 2 „
„ 17. „ „ „ 1,8 „
„ 18. „ „ „ 1,3 „
„ 19. „ „ „ 1 „
„ 20. „ „ „ 1 „
„ 21. „ regeneriert.

XIV. Einem einjährigen grauen Normaltier (gelocht) wurden
am 12. Mai frakturiert 6,5 mm Zahn
„ 13. „ Defekt noch 5,2 „
„ 15. „ „ „ 3 „
„ 16. „ „ „ 2,5 „
„ 17. „ „ „ 2 „
„ 18. „ „ „ 1,3 „
„ 19. „ „ „ 1 „
„ 20. „ „ „ 0,9 „
„ 21. „ regeneriert.

a) Am 22. Mai frakturiert 6 mm Zahn
„ 24. „ Defekt noch 6 „
„ 26. „ „ „ 4,5 „
„ 29. „ „ „ 3,8 „
„ 30. „ „ „ 2 „
„ 31. „ „ „ 2 „
„ 3. Juni regeneriert.

Zur besseren Übersicht will ich die Resultate in einer Tabelle zusammenstellen. Einer besonderen Erklärung bedarf diese Tabelle nicht, da die Überschriften der einzelnen Stäbe ohne weiteres verständlich sein dürften.

Ta-

Normale Tiere.

Versuchstier Nr.	Größe des gesetzten Zahndefekts in mm	Ganze Regenerationszeit in Tagen	Regenerationsquote[1]) pro Tag
I.		8	
V.	5,0	8	0,625
X.	5,5	10	0,55
X.	5,0	8	0,625
XI.	6,5	11	0,591
XII,	6,2	10	0,62

Aus dieser Tabelle ist wohl auf den ersten Blick zu ersehen, wie sehr die Zahnregeneration beim thyreoidektomierten Tier gegenüber der beim normalen verzögert ist. Doch sind die Differenzen in der Dauer der Regenerationszeit nicht so beträchtliche, wie das Bayon für die Knochenbruchheilung gefunden hat. Es stand deshalb zu erwarten, daß die Fütterung mit Thyreoidin wie die Knochenbruchheilung, so auch die Zahnfrakturheilung beschleunige. Um hierüber Aufschluß zu bekommen, habe ich an normalen, thyreoidektomierten und mit Thyreoidin gefütterten Kaninchen den zeitlichen

[1]) Die Regenerationsquote ist der Quotient aus der Größe des gesetzten Zahndefektes als Dividend und der Regenerationszeit als Divisor.

Verlauf der Zahndefektregeneration untersucht. Es dienten hierzu zum Teil Versuchstiere der vorigen Versuchsreihen. Das Thyreoidin wurde in Form von mit Wasser zerriebenen Tabletten (von Bourrugth Welcome u. Co.) durch die Schlundsonde den Kaninchen in den Magen gegeben. Die Tiere zeigten baldiges Zurückgehen der Kachexieerscheinungen; die Myxödeme verschwanden; meist aber war die Wirkung eine Überkompensation, was sich besonders in rascher Abmagerung äußerte. Die Versuche im einzelnen sind im folgenden aufgeführt.

a) Dem normalen einjährigen Tier Nr. XIII wurde am 21. Mai eine Fraktur von 6,8 mm gesetzt,

am 24. Mai erhält es 3 Thyreoidintabletten, Zahndefekt 6 mm
„ 26. „ „ „ 3 „ „ 4,3 „
„ 29. „ „ „ 2 „ „ 1,7 „
„ 31. „ „ „ 2 „ „ 0,5 „
„ 1. Juni regeneriert.

b) Dem Tier Nr. XII, 6 Monate alt, thyreoidektomiert, wurden am 22. Mai frakturiert 7,5 mm Zahn.

belle.

Thyreoidektomierte Tiere.

Versuchstier Nr.	Größe des gesetzten Zahndefekts in mm	Ganze Regenerationszeit in Tagen	Regenerationsquote pro Tag
I.	4,0	14	0,285
IV.	5,0	14	0,357
VII.	4,3	16	0,268
VIII.	4,9	15	0,326
XI.	7,0	16	0,437
XI.	6,8	14	0,485
XII.	7,0	17	0,411

Es erhält am 24. Mai 3 Tabletten, Zahnbestand 5,5 mm
„ 26. „ 3 „ „ 2,1 „
„ 29. „ 2 „ „ 1,6 „
„ 2. Juni regeneriert.

c) Dem schwarzen, thyreoidektomierten Tier Nr. IX wurden
am 22. Mai frakturiert 5,4 mm
„ 24. „ 3 Tabletten, Zahndefekt 4,7 mm
„ 26. „ 3 „ „ 3,7 „
„ 29. „ 2 „ „ 1 „
„ 31. „ regeneriert.

d) Am 29. Mai wurden dem thyreoidektomierten Tier Nr. VIII[1]), nachdem ihm zuvor drei Thyreoidintabletten verabfolgt waren,

[1]) Die Fütterung mußte am 5. Tage eingestellt werden und war daher ohne sichtlichen Erfolg.

am 29. Mai frakturiert 5 mm
„ 31. „ 3 Tabletten, Zahndefekt 4,3 mm
„ 2. Juni 3 „ „ 3,1 „
„ 10. „ regeneriert.

e) Am 29. Mai wurden dem thyreoidektomierten Tier Nr. VII 3 Tabletten in Lösung gegeben und frakturiert 5 mm
am 31. Mai 2 Tabletten, Zahndefekt 4,2 mm
„ 2. Juni 2 „ „ 3 „
„ 3. „ kam das Tier ad exitum.

Aus diesen Versuchen geht wohl klar hervor, daß die Thyreoidin-Fütterung beim thyreoidektomierten Tier die Zahnregeneration beschleunigt, ja sie auf die normale Dauer zurückführt. Beim normalen Tier scheint die Thyreoidinfütterung den Zahnersatz nicht sehr wesentlich zu fördern. Zur besseren Illustrierung dieser Befunde soll die nachstehende Tabelle dienen.

Normale Tiere.				Ta- Thyreoidekto-	
Versuchstier Nr.	Größe des gesetzten Zahndefekts in mm	Ganze Regenerationszeit in Tagen	Regenerationsquote pro Tag	Versuchstier Nr.	Größe des gesetzten Zahndefekts in mm
XII.	6,2	10	0,62	XII.	7,0
X.	5	8	0,625	IX.	5,0
XI.	6,5	11	0,591	XI.	7,0
X.	5	8	0,625	VII.	4,3
	Normale Tiere				
XIII.	5,5	9	0,611		

Nach den Daten dieser Tabelle kann es keinem Zweifel unterliegen, daß die Thyreoidinfütterung die Zahnregeneration beschleunigt, und daß somit auch hier Analogie zwischen Knochen- und Zahnfrakturheilung besteht.

Diese Versuche dürften wohl dazu ausreichen, Beziehungen der Schilddrüse zu den Zähnen außer Frage zu stellen. Um dies nochmals recht deutlich zu veranschaulichen, will ich den Verlauf der Regeneration, sowohl bei normalen, als auch bei thyreoidektomierten und mit Thyreoidin gefütterten Tieren graphisch darstellen. In den Kurven (s. Abb. 32—36) sind die Wachstumsgrößen als Ordinaten und die Regenerationszeit in Tagen als Abszissen aufgetragen.

Außer in der Verzögerung der Regenerationszeit machte sich die Thyreoidektomie auch bemerkbar in bezug auf die Struktur der

regenerierten Zähne. Schon makroskopisch fiel auf, daß die regenerierten Zähne der thyreoidektomierten Tiere schwächer waren, leicht abbröckelten und mehr oder weniger stark ausgebildete Querriffelungen aufwiesen. Um nun auch die mikroskopische Struktur der regenerierten Zähne studieren zu können, wurden von normalen, normal regenerierten und in thyreoiprivem Zustand regenerierten Zähnen Längs- und Querschliffe angefertigt. Diese Arbeiten, sowie die Aufstellung der Befunde habe ich unter Leitung von Herrn Prof. Disse, dem ich an dieser Stelle meinen verbindlichsten Dank für seine liebenswürdigen Bemühungen mir auszusprechen gestatte, durchgeführt. Während die Längsschliffe nur kaum zu deutende Bilder lieferten, ließ sich an den Querschliffen (s. Abb. 36—40) leicht erkennen, daß auch in der Struktur die regenerierten Zähne der thyreoidektomierten

belle.

mierte Tiere.		Thyreoidingefütterte operierte Tiere.			
Ganze Regenerationszeit in Tagen	Regenerationsquote pro Tag	Versuchstier Nr.	Größe des gesetzten Zahndefekts in mm	Ganze Regenerationszeit in Tagen	Regenerationsquote pro Tag
17	0,411	XII.	7,5	11	0,68
13	0,384	IX.	5,4	9	0,6
16	0,437	XII.	7,5	11	0,681
16	0,268	IX.	5,4	9	0,6
		Thyreoidingefütterte Normaltiere.			
		XIII.	6,8	11	0,618

Tiere Abweichungen von der Norm aufwiesen. Es ist da deutlich ein Minus von Schmelz zu sehen bei den Zähnen der thyreoidektomierten Tiere gegenüber denen der Normaltiere. Auch sind Unregelmäßigkeiten in der Anlage des Dentins der thyreoidektomierten Tiere vorhanden und es erscheint der Bau des Dentins lockerer.

Es ließe sich vielleicht noch manches andere aus den mikroskopischen Präparaten erlesen; doch wäre dabei dem subjektiven Ermessen ein zu großer Spielraum gelassen, ohne daß damit der Wissenschaft gedient wäre; denn ich wurde von autoritativer Seite darauf hingewiesen, welche Schwierigkeiten gerade die Histologie der Zähne einem rein objektiven Urteil bietet.

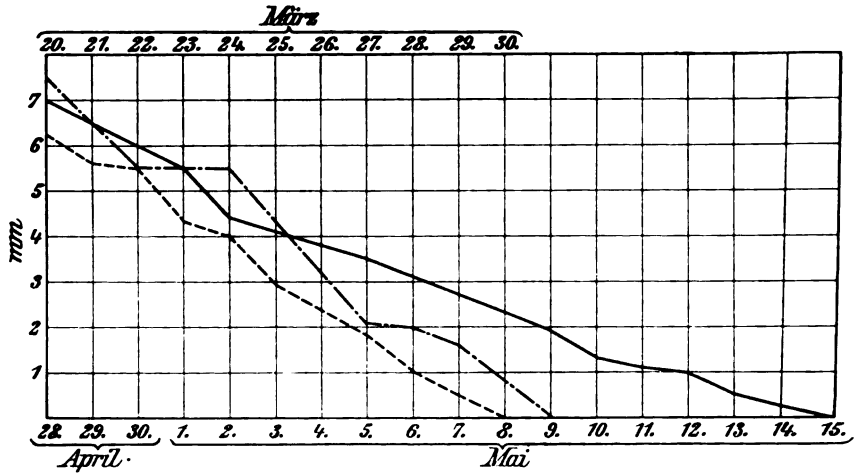

Abb. 32.

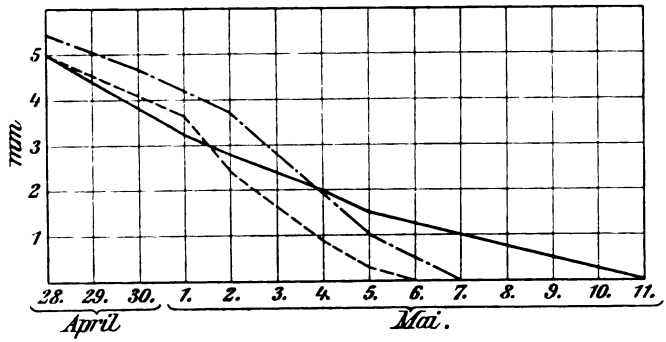

Abb. 33.

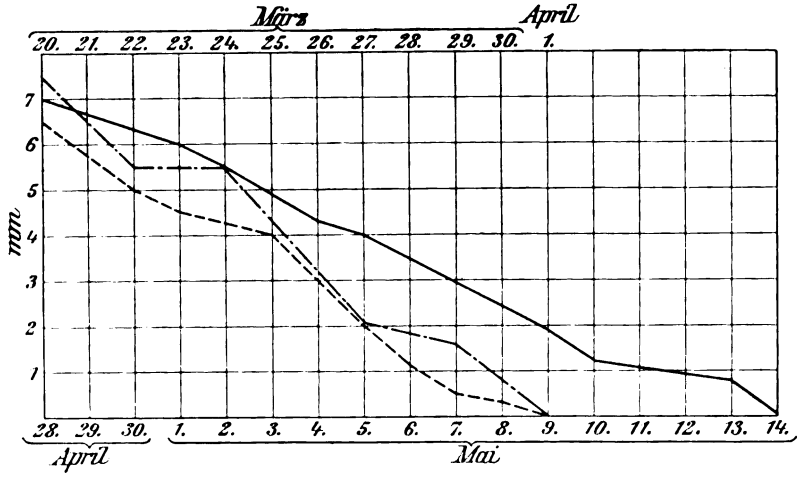

Abb. 34.

——— Thyreoidektomiert. .—.—.— Normal. - - - - - - - - - Thyreoidinfütterung.

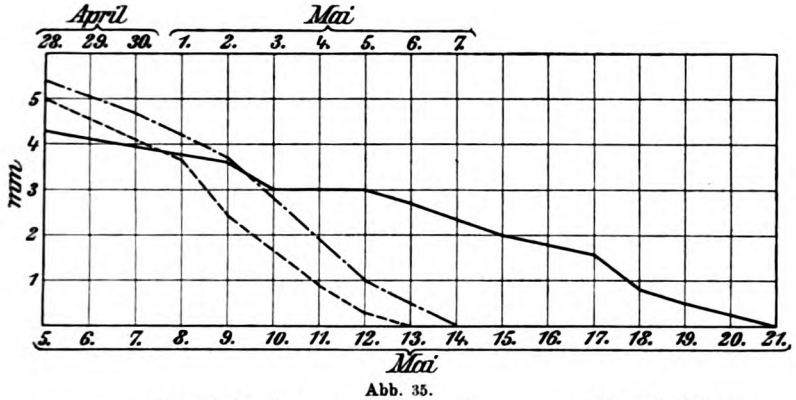

Abb. 35.

——— Thyreoidektomiert. .—.—,— Normal. - - - - - - - - Thyreoidinfütterung.

Abb. 36.
Reg. Zahn, Thyreoid. Tier.

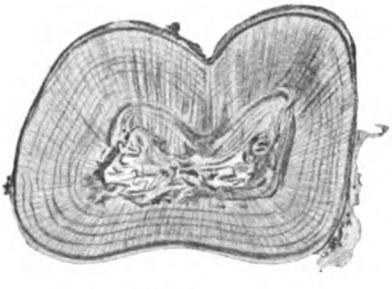

Abb. 37.
Reg. Zahn, Thyreoid. Tier.

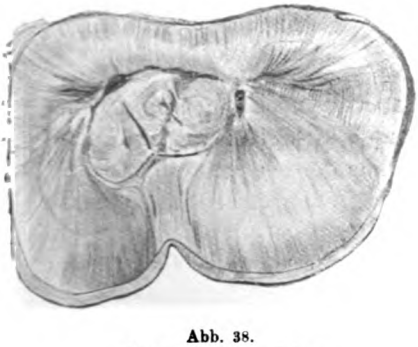

Abb. 38.
Norm. Tier, Reg. Zahn.

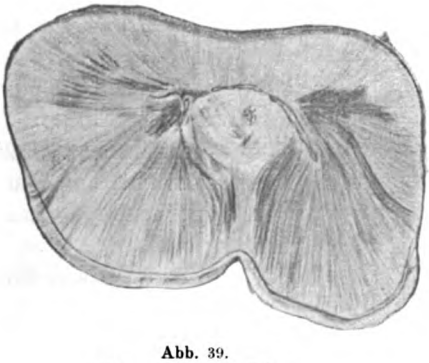

Abb. 39.
Norm. Tier, Reg. Zahn.

Zusammenfassung.

1. Bei Kretinen finden sich fast durchweg direkte und indirekte Zahnanomalien, die mit dem athyreoiden Zustand in Beziehung zu stehen scheinen.

2. Die Folgen der Thyreoidektomie auf die Gebißentwicklung beim Kaninchen und beim Schwein sind vielleicht infolge zu kurzer Beobachtungszeit nicht besonders sinnfälliger Art. Dagegen zeigen die einzelnen Zähne in ihrem Bau Abweichungen von der Norm (Riffelung, Brüchigkeit), die in Analogie stehen zu den Befunden in der Zahnstruktur bei Kretinen.

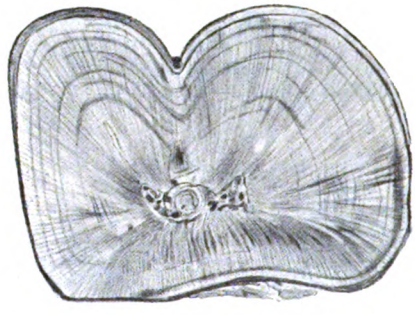

Abb. 40.
Reg. Zahn, Thyreoid. Tier.

3. Die Zahnregeneration beim Kaninchen wird durch die Thyreoidektomie ganz wesentlich, aber nicht in dem Grade wie die Knochenbruchheilung verzögert und durch Schilddrüsenfütterung beschleunigt.

4. Die regenerierten Zähne der thyreoidektomierten Tiere sind in Schmelz und Dentin verschieden von denen normaler Tiere.

Nachtrag.

Es wurden von Felix Landois und besonders auch von Erdheim Arbeiten über den Einfluß der Parathyreoidea auf die Zahnentwicklung veröffentlicht. Felix Landois schreibt: „Über Zahnausfall oder Störungen im Wachstum konnte ich beim Menschen nichts finden . .[1])". Dagegen ist in der großen Arbeit Erdheims[2])

[1]) Die Epithelkörperchen, Ergebnisse der Chirurgie und Orthopädie. I. Bd., S. 285.

[2]) Tetania parathyreopriva. Grenzgebiet für Medizin und Chirurgie 1906, S. 632.

eine ausführliche Schilderung der Zahnschädigung bei Ratten im Verlaufe der Tetanie eingeschaltet. Die Schädigungen treffen an den Nagezähnen sowohl den Schmelz als auch das Dentin. Im Dentin kommt es zur mangelhaften Verkalkung des wachsenden Gewebes, und es treten makroskopisch schon opake weiße Flecken auf und dann Sprünge durch die Hartsubstanzen. Von diesen Riß- und Sprungstellen entwickelt sich oft eine eitrige Entzündung am Alveolarperiost. Der Schmelz der Nagezähne wird in der Weise beeinflußt, daß er vielfache Untersuchungen erfährt, so daß das Schmelzepithel frei zutage liegt. Dieses fängt häufig an typisch in das Bindegewebe des Alveolarperiostes zu wuchern. Durch diese Destruktionen ist die Festigkeit der Zähne reduziert und eines Tages brechen dieselben ab. Erdheim betont besonders, daß diese Veränderungen nur an den Nagezähnen der Ratten vorhanden waren, im Gegensatz zu den übrigen Zähnen, die keine Störungen aufwiesen.

Auch ich habe bei einigen Tieren Parathyreoidektomie vorgenommen und fand die Regenerationszeit bedeutend verlangsamt. Leider habe ich von den Zähnen dieser Tiere keine Schliffe anfertigen können, da die Kaninchen bald verendeten.

Kritik der Entstehung und der operativen Beseitigung der Antrum-Eiterungen[1]).

Von

Dr. med. **Halle.**

M. H.! Es ist ein oft diskutiertes und viel umstrittenes Thema, das ich heute, einem Wunsche des Herrn Kollegen Frohmann folgend, mit Ihnen besprechen möchte. Und doch kann man, allen Publikationen zum Trotz, nicht sagen, daß schon eine Einheitlichkeit der Anschauung hinsichtlich der Ätiologie und der Therapie der Antrum-Eiterungen erzielt worden wäre. Sind hier auch verschiedene Gesichtspunkte von Bedeutung, führen auch sicherlich verschiedene Wege zum Erfolg, so lassen es doch einige Arbeiten von berufener zahnärztlicher Seite wünschenswert erscheinen, dieses Gebiet in

[1]) Vortrag, gehalten im Zahnärztlichen Verein Charlottenburg, Schöneberg und Groß-Berlin W am 25. 9. 1911.

seinen wesentlichen Grundlinien noch einmal vor einem kritischen Forum einer Besprechung zu unterziehen.

Es ist genügend bekannt, daß für die Ätiologie der Kieferhöhleneiterung zwei Infektionsquellen angeschuldigt werden müssen, die von kranken Zähnen ausgehende und die von einer Nasenerkrankung fortgeleitete. Es wird nun viel und mit Zitierung einer größeren Reihe von Fällen von verschiedenen Beobachtern hin und her gestritten, ob die dentale oder die nasale Infektion die vorwiegende ist. Dabei ergibt sich, daß der Zahnarzt gewöhnlich für die vorherrschende dentale Infektion eintritt, wohingegen der Rhinologe meist die Nase als den Infektionsweg ansieht. In zwei ausführlichen Publikationen tritt besonders Reinmöller[1]) dafür ein, daß der dentale Weg vorzugsweise Beachtung verdient, allerdings nicht ganz uneingeschränkt. Denn an einer Stelle meint er: „Schon aus anatomischen Gründen ist anzunehmen, daß die nasalen Empyeme häufiger sind". Wir sagen wohl besser, um jedes Mißverständnis auszuschließen, die „rhinogenen" Empyeme.

Es scheint mir nun nicht so überaus wichtig, den Vorrang der einen oder der anderen Ätiologie zu betonen. Unzweifelhaft steht fest, daß es eine dentogene und eine rhinogene Ursache für die Kieferhöhleneiterung gibt. Schon Zuckerkandl hat auf die Infektionswege hingewiesen, die durch den die Zähne umspinnenden Venenplexus gegeben sind, welcher mit dem der Schleimhaut des Antrums kommuniziert, und hat die Möglichkeit einer solchen Infektion auf experimentellem Wege dargetan. Daß Granulome, Pyorrhöen, Periodontitiden irgendwelcher Art Kieferhöhlenempyeme bedingen können, ist eine alltägliche Erfahrung. Und wenn Reinmöller zur Sicherung der Diagnose in schwierigen Fällen das Röntgenogramm und die Anwendung des Induktionsstromes fordert, so wird man ihm voll und ganz beipflichten müssen. Daß nun der Zahnarzt häufig ein dentogenes Empyem sieht, dürfte eine sehr naheliegende Erklärung haben. Und um so mehr hat Reinmöller recht, auf die relativ häufige dentogene Ätiologie aufmerksam zu machen, als in der Tat oft scheinbar gesunde Zähne die Ursache von Empyemen sind. Mir ist es wiederholt vor Anwendung des Röntgenverfahrens vorgekommen, daß zahnärztliche Kollegen einen Zahn für gesund erklärten und seine Behandlung ablehnten, den

[1]) Reinmöller, Das dentale Empyem des Antrum Highmori. 1909. — Derselbe, Diagnose und Therapie der dentalen Kieferhöhlenempyeme. Ergebnisse der gesamten Zahnheilkunde 1911. 1. Jahrg., H. IV.

ich mit aller Sicherheit als krank bezeichnet hatte, und der sich später auch als krank erwies.

Aber bei aller Anerkennung der Häufigkeit einer dentogenen Infektion darf an der weit überwiegenden Frequenz der rhinogenen Empyeme heute nicht mehr gezweifelt werden. Zwei Arten von Empyemen müssen bei jeder Behandlung dieses Gebietes durchaus unterschieden werden, die akuten und die chronischen. Erstere, die Reinmöller, soviel ich sehe, fast gänzlich unberücksichtigt läßt, dürften als Folge von Zahnerkrankungen selten sein; sie sind aber für die Therapie um so wichtiger, als sich immer mehr herauszustellen scheint, daß ihre rechtzeitige zweckmäßige Behandlung das Chronischwerden der Empyeme verhindert. Daß man bei einer Unzahl chronischer Empyeme, die in die Hand des Rhinologen kommen, bei sorgfältigster Untersuchung keine noch so geringfügige Zahnaffektion auffinden kann, dürfte hinreichend bekannt sein. Für uns alle erwächst daher aus der Würdigung der tatsächlichen Verhältnisse die Pflicht, bei jedem Verdacht auf Antrumempyem aufs sorgfältigste die Zähne zu untersuchen und gegebenenfalls zu behandeln, die rhinogenen Fälle aber und m. E. auch die Behandlung des dentogenen Empyems nach der Zahntherapie dem Rhinologen zu überantworten.

Ich weiß, daß ich mit der letzten Forderung auf entschiedenen Widerspruch von zahnärztlicher Seite stoßen werde. Und doch zwingt die Betrachtung der Pathologie der Empyeme und die Erfolge der Therapie geradezu zu dieser Forderung.

M. H.! In verschiedenen Publikationen[1]) und in einer Reihe von Vorträgen in zahnärzlichen Vereinen habe ich auf die natürlichen Bedingungen für die Heilung der Empyeme der Kieferhöhle hingewiesen, ohne daß sich meine durch die zwingende Logik der Tatsachen bewiesene Anschauung allgemein durchgesetzt hätte. Bevor wir daher in die Kritik der Methoden zur operativen Heilung der Empyeme eintreten, muß ich auf diese grundlegenden Anschauungen noch einmal hinweisen.

Wir stellen die Diagnose der Empyeme auf Grund allgemeiner und lokaler Symptome. Die Erscheinungen von Kopfschmerz, Druck auf das Auge, Neuralgien, subjektivem Fötor lassen die

[1]) Halle, Zur Behandlung der Empyeme der Highmorshöhle. Berl. klin. Wochenschr. 1900, Nr. 35. — Derselbe, Externe oder interne Operation der Nebenhöhleneiterungen. Berl. klin. Wochenschr. 1906, Nr. 42 u. 43. — Derselbe, Die intranasale Eröffnung und Behandlung der chronisch kranken Stirnhöhlen. Arch. f. Laryngologie, 24. Bd., 2. H.

Diagnose auf ein Empyem wahrscheinlich erscheinen, beweisen aber nicht das geringste, am wenigsten für die Lokalisation des Empyems. Die Durchleuchtung und das Röntgenbild **können** sehr wichtige und wertvolle Stützen der Diagnose sein, lassen aber in wichtigen Fällen nicht selten völlig im Stich. Jedenfalls kann man auf keine dieser beiden Methoden eine sichere Diagnose aufbauen, Das einzige absolut zuverlässige Zeichen ist das Auftreten von Eiter im mittleren Nasengang an typischer Stelle, nachdem man die Möglichkeit ausgeschaltet hat, daß er aus der Stirnhöhle oder dem Siebbein oder von einer akuten Rhinitis stammt. Wie ist nun das Erscheinen des Eiters an dieser Stelle zu erklären? Wir wissen, daß die normale Öffnung der Kieferhöhle oft recht beträchtlich höher liegt als der Boden. Soll man annehmen, daß der Eiter die Höhle anfüllt und durch die natürliche Öffnung überläuft? Dagegen spricht, daß man auch bei reichlicher Eiterung beim Anbohren und Ausspülen der Höhle oft nur wenige Flocken Eiters findet, jedenfalls niemals soviel, wie es der erheblichen Kapazität der Höhle entsprechen würde. Eine andere Deutung war die, daß die stark entzündlich geschwollene Schleimhaut das Lumen der Höhle verengere und dadurch den Eiter herausdrängt. Dagegen spricht die Tatsache, daß man bei der Freilegung der Höhle oft nicht mehr findet als eine samtartig geschwollene Schleimhaut. Auch die Erklärung, daß bestimmte Haltung des Kopfes den Eiter heraustreten lasse, wird dadurch widerlegt, daß man ihn bei aufrechter Körperhaltung in großen Mengen finden kann. Es muß also unbedingt ein anderer Faktor Geltung haben, der das Erscheinen des Eiters im mittleren Nasengang bedingt, und als solcher kann m. E. nur die Respirationsluft aufgefaßt werden.

Die durchströmende Luft der In- und Exspiration muß auf die Kieferhöhle aus physikalischen Gesetzen einen dauernden negativen Druck ausüben, d. h. ansaugend wirken. Bei vertiefter In- und Exspiration wird diese Ansaugung stärker, um ihre stärkste Wirkung beim Schnauben oder Niesen zu zeigen. Man kann das leicht nachweisen, wenn man die Nase gut von Eiter reinigt und kräftig schnauben läßt. Man sieht dann oft den Eiter in großer Menge im mittleren Nasengang erscheinen. Der negative Druck saugt also dauernd den Eiter aus der Höhle ab. Aber die Wirkung der Respirationsluft äußert sich noch in anderer Weise. Bekanntlich wird sie in der Nase vor dem Eintritt in die Lunge mit Wasserdampf angereichert. Da sie in der Atempause auch in das Antrum dringen muß, falls die natürliche Öffnung nicht übermäßig eng ist, so muß sie sich auf der entzündlich durchfeuchteten Höhle besonders mit

Wasserdampf sättigen, d. h. die Höhle austrocknen. Und da trockene Luft eines der stärksten Desinfizientien ist, so wirkt sie auch desinfizierend auf die Höhle. Demnach wirken normalerweise für die Heilung der Kieferhöhlen drei Faktoren, die alle durch die Respirationsluft gegeben sind, die Ansaugung, die Austrocknung und die Desinfektion.

Ist die Nase frei durchgängig, so werden diese Kräfte besonders gut zur Wirkung kommen müssen, weniger günstig aber, wo durch irgendwelche Verengerungen der Nase eine behinderte Respiration besteht. Und so finden wir in der Tat Empyeme am häufigsten bei Patienten mit ungünstiger Respiration und bei demselben Individuum meist auf der engeren Seite. Anderseits heilen Empyeme besonders schnell und leicht, wenn die Nase für die Atmung gut durchgängig ist. Dies erklärt m. E. auch, warum so viele Empyeme, zumal die akuten, ohne jede Behandlung ausheilen, aber vorzugsweise solche, bei denen die geschilderten günstigen Bedingungen vorhanden sind.

Es liegt nun nahe, die Heilbestrebungen der Natur zu beachten und für die Therapie der Empyeme dieselben Wege einzuschlagen. Für die akuten geschieht das heute wohl von allen Seiten. Neben der allgemeinen Behandlung durch Diaphorese kommen resorptionsbefördernde Maßnahmen, wie heiße Umschläge, Bähungen usw. zur Anwendung. Vor allem aber unterstützt man die Saugkraft der Respirationsluft durch die von Sondermann inaugurierte Saugmethode, die anerkanntermaßen recht günstig wirkt.

Anders liegt die Frage bei den chronischen Empyemen, bei denen viele glauben, nicht ohne radikale Entfernung der kranken Schleimhaut auskommen zu können, und doch wissen wir aus langjähriger Erfahrung, daß auch ganz erhebliche pathologische Veränderungen der Mucosa sich zur Norm zurückbilden, wissen, daß wir Empyeme ohne radikale Methoden zur Ausheilung bringen können, die Jahrzehntelang bestanden haben. Müssen wir dies zugestehen, dann haben wir zu untersuchen, welcher Weg am geeignetsten erscheint, uns diese günstigen Erfolge zu verbürgen.

Alle Methoden der operativen Empyembehandlung sind in zwei Hauptgruppen einzuteilen. Die eine umfaßt die Eingriffe vom Munde her, die andere die von der Nase ausgehenden. Eine dritte Gruppe könnte man konstruieren, wenn man die Methoden gesondert auffassen will, welche die Höhle vom Munde aus eröffnen und von der Nase aus weiterbehandeln. Da hierbei aber die Höhle vom Munde aus nur temporär eröffnet wird, so dürfte man diese Methode

zweckmäßig den nasalen zuzählen, da alle prinzipiellen Forderungen dieser Gruppe von ihnen erfüllt werden.

Die älteste und von zahnärztlicher Seite naturgemäß am häufigsten gebrauchte Methode ist die von Cooper. An ihr läßt sich auch zweckmäßig das Für und Wider der Operationen mit bleibender Mundöffnung besprechen. Als besonderer Vorzug dieser Methode gilt allgemein und wird auch wieder von Reinmöller betont, daß man nach Extraktion des kranken Zahns leicht in die Höhle eindringt, wobei der Bohrer zugleich das etwa schuldige Granulom mit zerstört, daß der Patient sich bequem selbst behandeln kann, und besonders daß die Höhle an ihrem tiefsten Punkt eröffnet wird, wodurch dem Eiter ein bequemer Abfluß verschafft wird. Während die ersten beiden Punkte zutreffen, geht die dritte Anschauung von einer falschen Überlegung aus. Die Höhle ist nur solange am tiefsten Punkte eröffnet, wie sie gespült wird. Sonst wird sie von einem Obturator, der aus Kautschuk, Metall oder Glas besteht, verschlossen, und von einem dauernden Eiterabfluß kann keine Rede sein, da dieser in dem Kapillarraum zwischen Obturator und Gingiva wenig oder gar nicht durchtreten kann. Es besteht also praktisch wieder eine allseitig verschlossene Höhle mit dem Ausführungsgang an normaler Stelle, nur daß man beliebig oft den Obturator entfernen und protrahierte Spülungen anwenden kann, zu denen Reinmöller rät. Es ist aber, wie ich wiederholt ausgeführt habe, absolut gleichgültig, ob ich die Höhle vom höchsten oder tiefsten Punkte her ausspüle. Es ist aber keineswegs gleichgültig, ob dauernd eine Kommunikation mit dem Munde hergestellt ist, aus dem beständig ein wenn auch nur kapillärer Flüssigkeitsstrom neben dem Obturator bei dem ständig wirkenden Saugdruck der Respirationsluft in die Höhle hinein statthaben muß.

Ferner muß der Obturator selbst als Fremdkörper dauernd reizend wirken, und um seine Eintrittsöffnung in das Antrum setzen sich gern so reiche Granulationen an, daß der Obturator ziemlich lang gewählt werden muß, wenn sie ihn nicht überwuchern sollen. Es steht außer Frage, daß diese Granulationen die Sekretion mit unterhalten. Und endlich wirkt die häufige Spülung, selbst wenn man nur isotonische Kochsalzlösung anwendet, als ständig wiederkehrender Reiz sekretionsanregend auf die Schleimhäute. Wir haben längst bei der chirurgischen Behandlung aller anderen Höhlungen auf die früher viel gebrauchten Spülungen verzichtet, weil wir eingesehen haben, daß sie für die Heilung keineswegs den angenommenen günstigen Einfluß haben. Dasselbe gilt auch im allgemeinen für die Behandlung der Oberkieferhöhle. Die Forderung

der dauernden Drainage, die wir für die Heilung stellen müssen, wird, wie wir gesehen haben, von der Alveolaröffnung nicht gewährleistet, die Austrocknung und Desinfektion der Höhle durch die Respirationsluft dauernd beeinträchtigt. Die Selbstbehandlung des Patienten, der einzige Vorteil, den die Alveolaroperation bietet, kann ebensogut auf anderem Wege erreicht werden, ganz abgesehen davon, daß ich es für wünschenswert halte, dieselbe tunlichst zu beschränken. Mit der theoretischen Überlegung stimmt die praktische Erfahrung durchaus überein. Selten heilen chronische Empyeme schnell aus, wenn sie nach Cooper operiert sind. Eine Heilungsdauer von Jahren ist recht häufig, ja fast die Regel, Ich selbst sah eine große Reihe von Fällen, die nach 6, 8, 15 und 18 Jahren(!) noch nicht geheilt waren, und die sich auf andere Weise schnell ausheilen ließen.

M. H.! Ich habe mich bei der Besprechung dieser Methode etwas länger aufhalten müssen, weil sie noch heute den Repräsentanten der oralen und von den Zahnärzten am häufigsten gebrauchten Methoden darstellt.

Die Tatsache, daß allen Spülungen zum Trotz viele Empyeme nicht heilen wollten, führte dazu, andere Methoden auszubilden. Eine viel empfohlene ist die, zwei Alveolen breit zu öffnen, von hier aus die kranke Schleimhaut auszukratzen und eine Öffnung zugehen zu lassen, um von der anderen weiter zu behandeln. Dieses Verfahren hat m. E. die ihm nachgerühmten Vorteile nicht. Denn eine völlige Entfernung der kranken Antrumschleimhaut ist von hier aus nicht möglich, und im übrigen zeigt es alle Nachteile des Cooperschen Verfahrens.

Von anderen Gesichtspunkten geht die Methode nach Desault-Küster aus, die das Antrum breit von der Fossa canina aus eröffnet. Sie gestattet eine völlige Entfernung der kranken Schleimhaut, erlaubt ein Entfernen etwaiger Fremdkörper, abgeirrter Zähne usw. und gibt die Möglichkeit, vorhandene Tumoren ihrer Natur entsprechend anzugreifen. Insofern zeigt sie also mannigfache Vorzüge. Dadurch aber, daß sie eine dauernde und breite Kommunikation mit dem Munde herstellt, hat sie alle Nachteile des Cooperschen Verfahrens in erhöhtem Maße. Zum Abschluß der Höhle vom Munde sind besonders gut gearbeitete breite Obturatoren erforderlich, die aber niemals völlig abschließen können. Ein spontaner Schluß der Wunde erfolgt nicht, und da viele Patienten durch die ewigen Spülungen und den dauernden üblen Geschmack stark belästigt werden, muß man zuweilen schwierige Operationen ausführen, um den völligen Schluß des oft großen Loches zu sichern.

Die zweite Gruppe der operativen Behandlungsmethoden der Oberkieferhöhle umfaßt die von Mikulicz inaugurierten nasalen Eingriffe. Mikulicz durchstach mit einem abgeplatteten vierkantigen Stilett den unteren Nasengang und behandelte von hier aus durch Ausspülungen. Krause setzte an Stelle des Stiletts den Troikar, der von verschiedenen Autoren modifiziert wurde. Eine recht praktische Veränderung, die heute allgemein angenommen ist, glaube ich durch Verlagerung der Spitze nach der Seite angegeben zu haben, wodurch diese mit Sicherheit zuerst die zu eröffnende Wand berührt und nicht, wie bei vielen anderen Troikaren, eine Seitenfläche. Doch haftet diesem Verfahren der Nachteil an, daß mit den Instrumenten die Wand nur durchbrochen wird, und die beiden Schleimhäute mit dem Knochenplättchen nach Herausziehen des Instrumentes wie ein Segelventil zurückklappen, wodurch die Nachbehandlung unangenehm und schmerzhaft und die Auffindung der Öffnung erschwert wird. Ich habe deswegen an Stelle des Troikars eine scharfe Trephinfraise konstruiert, mittels deren ein Stück der lateralen Nasenwand herausgeschnitten und die geschaffene Öffnung beliebig erweitert werden kann. Selbstverständlich kann dieses Instrument durch irgendwelche anderen, die später angegeben worden sind, ersetzt werden. Ein einfacher Meißel und Hammer tut dieselben Dienste. Doch hat die Fraise den Vorzug großer Handlichkeit und einer gewissen Universalität.

Die Vorteile dieser Methode sind mannigfache: Die schädliche Kommunikation mit dem Munde wird vermieden. Der Eiterabfluß ist dauernd garantiert. Soweit er nicht spontan abfließen kann, wird er durch die Saugwirkung der Respirationsluft entfernt. Der Patient kann sich nötigenfalls ohne Schwierigkeit die Höhle selbst ausspülen. Durch Erhaltung der unteren Muschel wird die physiologische Struktur der Nase möglichst genau gewahrt.

Im Verlauf der Nachbehandlung kann man ein interessantes Phänomen beobachten. Der Eiter fließt nicht nur aus der breiten Öffnung im unteren, sondern auch aus der natürlichen Öffnung im mittleren Nasengang ab, also der Stelle, an der die Luft erfahrungsgemäß am schärfsten vorbeistreicht, ein deutlicher Beweis für die Saugkraft der Luft, deren Wirksamkeit die theoretische Basis für die Operation von der Nase aus bildet.

Für die Praxis haben sich diese nasalen Methoden, die lange wenig beachtet blieben, mehr und mehr durchgesetzt, und man kann wohl sagen, daß sie heute von Rhinologen prinzipiell an Stelle der früher beliebten oralen angewandt werden. Die Erfolge sind im großen und ganzen glänzende. Nicht nur kommt die Mehrzahl

aller chronischen Empyeme hierbei zur Heilung, sondern es gelingt meist, Patienten, die viele Jahre lang nach Cooper vergeblich behandelt waren, in kurzer Zeit herzustellen. Bedingung ist nur, daß eine vorhandene Verengerung der Nase vorher beseitigt wird.

Es hat sich jedoch gezeigt, daß es Fälle gibt, abgesehen von den Komplikationen der Antrumeiterungen, wo das konservative nasale Verfahren nicht ausreichte. Und da sind es drei Methoden, welche im Laufe der Zeit ausgebildet sind, um den schwersten Formen der Empyeme erfolgreich beizukommen. Sie sind einander sehr ähnlich und bestehen darin, die Höhle breit freizulegen, die Schleimhaut mehr oder minder radikal zu beseitigen und die Höhle von der Nase aus weiter zu behandeln. Es sind dies das Luc-Caldwellsche, das Denkersche und das Canfield-Sturmannsche Verfahren.

Die Methode nach Luc-Caldwell besteht darin, daß von der Fossa canina aus die Höhle breit eröffnet wird. Die Schleimhaut wird ausgekratzt, der untere Nasengang breit freigelegt und die Schleimhaut des unteren Nasenganges in die Höhle hineintamponiert. Hiernach wird die Mundöffnung wieder geschlossen. Denker nimmt auch den aufsteigenden Oberkieferast im Bereich des unteren Nasenganges und die untere Muschel mit fort, wodurch man von der Nase her einen direkten Einblick in die Höhle bekommt. Sonst ist das Verfahren analog dem Luc-Caldwellschen. Die Methode nach Canfield-Sturmann ist völlig analog der Denkerschen, nur wird sie von der Nase aus ausgeführt mit Vermeidung der Operation von der Fossa canina.

Welches von diesen Verfahren man anwenden will, ist ziemlich gleichgültig, da alle dasselbe Prinzip durchführen, die breite Freilegung der Höhle und die Behandlung von der Nase aus. Das Denkersche Verfahren hat den Vorteil, daß man auch in der ersten Zeit der Nachbehandlung die Übersicht über die Höhle behält und sie auch jederzeit später erzwingen kann. Überflüssig, ja m. E. kontraindiziet ist es, daß er die untere Muschel entfernt, was auch schon Cordes betont hat. Diese physiologische Verstümmelung ist um so weniger nötig, als sich die gleichen guten Erfolge mit Erhaltung der ganzen unteren Muschel erreichen lassen, höchstens daß man gelegentlich ihren unteren Rand etwas abtragen muß.

Die Erfolge dieser drei genannten radikalen Methoden sind einwandfrei. Heilungen sind schon nach 2—3 Wochen beobachtet, lassen sich jedenfalls in relativ kurzer Zeit erzielen, so daß für schwere und lange bestehenden chronischen Empyeme nur eines dieser Verfahren in Frage kommen kann.

Nach diesen Ausführungen wird es verständlich, daß ich Reinmöllers Ansicht nicht teilen kann, wenn er sagt: „Für das dentale Empyem sind ohne jede Ausnahme nur Operationsmethoden zu wählen, bei denen die Eröffnung des Antrums von der Mundhöhle aus erfolgt. Die Nase ist vollständig in Ruhe zu lassen. Diese Forderung muß ohne weiteres einleuchten, denn wenn ein dentales Empyem von der Nase her operiert würde, so müßte doch noch in der Mundhöhle operiert werden, da doch immer Zahnextraktionen vorgenommen werden müssen usw.“ Mir leuchtet diese Forderung keineswegs ohne weiteres ein. Ich sehe nicht den geringsten Grund, warum man nicht einen Zahn extrahieren, ein etwaiges Granulom auskratzen und das Empyem vom unteren Nasengang aus operieren soll, wenn wir überzeugt sind, daß diese Methode physiologisch richtiger ist und bessere Erfolge zeitigt. Und daß sie es tut, kann füglich nicht mehr bezweifelt werden!

Jedenfalls können wir mit Genugtuung behaupten, daß die Resultate unserer Empyembehandlung heute im großen und ganzen ausgezeichnete sind und jene Zeit des Pessimismus als überwunden gelten kann, da man mit ziemlicher Resignation diesen Leiden gegenüberstand.

Wenn Sie mich nun fragen, in welcher Weise man m. E. am besten bei dentogenem Empyem vorgeht, so möchte ich meine Ansicht dahin zusammenfassen: Extraktion des schuldigen Zahnes, Auskratzen des eventuellen Granuloms. Soll der Zahn erhalten bleiben, so wird sich eine Wurzelspitzenresektion empfehlen. Darauf breites Freilegen der Kieferhöhle vom unteren Nasengang aus und Spülung der Höhle mit schwachen Kochsalz-Lösungen, zweckmäßig mittels der von mir angegebenen katheterartigen Röhren. Bleibt die Eiterung in gleicher Stärke oder Fötidität bestehen, so muß an eine Komplikation gedacht werden. In diesem Falle, oder wenn die Röntgenplatte auf schwere Prozesse schließen läßt, oder wenn lange Behandlung keine Sistierung der Eiterung erreicht, Radikaloperation nach Luc-Caldwell, Denker oder Canfield-Sturmann.

M. H.! Man könnte es beklagen, daß die Rhinologen den Zahnärzten ein Gebiet aufs ernstlichste streitig machen, auf dem diese lange souverän waren. Aber erstlich geht das auf vielen anderen Gebieten ebenso, anderseits aber kann jeder geschickte Zahnarzt, der sich dieses Gebiet nicht aus den Händen winden lassen will, die notwendigen rhinologischen Kenntnisse ohne große Mühe erlernen, um wenigstens die Mehrzahl seiner Fälle selbst zu behan-

deln. Und endlich hat die Rhinologie das, was sie dem Zahnarzte genommen, ihm reichlich wiedergegeben, indem sie in der Behandlung der allgemein verengten Nasen dem Orthodonten ein großes Feld eingeräumt hat, auf dem, wie auf dem Gebiete der Empyembehandlung, ein gemeinsames segensreiches Wirken möglich ist.

Zur Therapie der Pulpakrankheiten.

Von

Prof. Dr. **Boennecken.**

Im Oktoberheft der Deutschen Monatsschrift für Zahnheilkunde berichtet Herr Kollege Feiler in einer interessanten Arbeit, betitelt „Korrosionspräparate und Wurzelbehandlung" über eine an der konservierenden Abteilung des zahnärztlichen Instituts der Universität Breslau geübte neue Methode der Exstirpation schwer zugänglicher Pulpareste nach Arsenkauterisation. „Sind bei erwachsenen Individuen die Kanäle eng und schwer zugängig, so gelingt es uns mit Hilfe von Königswasser, das wir mit Millernadeln in die Kanäle pumpen, oder im schlimmsten Falle während 24 Stunden liegen lassen, stets einen Durchgang zu finden. Mit Hilfe dieser Methode gelingt es wohl in den meisten Fällen, sämtliche Pulpareste bis auf die letzten zu entfernen und nachträglich mit einem indifferenten Mittel die Kanäle bis zum Foramen zu füllen."

Ich vermisse in der Arbeit des Kollegen Feiler die Angabe, daß diese Methode bereits vor 8 Jahren von mir beschrieben worden ist. Das von mir in einem auf der I. Jahresversammlung des Zentralverbandes der österreichischen Stomatologen in Wien am 6. Dezember 1903 gehaltenen Vortrag mitgeteilte Verfahren hat bis heute keinen Anklang bei den Kollegen gefunden. Mit Unrecht, wie ich glaube, denn ich halte es für eine wertvolle Bereicherung unserer Operationsmethodik. Schon im Interesse des Prioritätsanspruchs muß ich daher das, was ich im Jahre 1903 geschrieben, wiederholen (vgl. Boennecken, Zur Therapie der Pulpakrankheiten. Österreich. Zeitschr. f. Stomatologie, Mai 1904). „Für die Behandlung der erkrankten Pulpa gilt als leitender Grundsatz die altbewährte Vorschrift: Kauterisation der entzündeten Pulpa mit arseniger Säure, Totalexstirpation der geätzten Pulpa, Sterilisation und Füllung der Wurzelkanäle. Nur von einem derartig behandelten Zahn können

wir, wie ich von jeher in meinem akademischen Unterricht betont habe, mit Sicherheit erwarten, daß er dauernd schmerzlos und von Periosterkrankungen verschont bleiben wird. Nur für diejenigen Fälle, wo diese Therapie aus irgend einem Grunde nicht durchführbar ist, habe ich vor 6 Jahren die Amputation des Pulpakopfes und Mumifikation der Wurzelpulpa, wie ich in meiner damaligen Publikation sagte, als ein leidlich gutes Surrogat der Exstirpationsmethode empfohlen. Indikation für die Mumifizierung war die Unausführbarkeit der Pulpaexstirpation, entweder wegen unüberwindlicher technische Schwierigkeit, oder wegen Unfähigkeit der Patienten, die mit der Operation verbundenen, nicht unerheblichen Schmerzen zu ertragen. Die erstere Indikation, also die Unausführbarkeit der Pulpaexstirpation wegen technischer Schwierigkeiten hat in den letzten Jahren eine wesentliche Einschränkung erfahren durch die Einführung der Säurebehandlung, insbesondere der Aqua regia-Behandlung, in die Therapie der Pulpakrankheiten (vgl. Boennecken, Über neuere Methoden in der Behandlung erkrankter Pulpen. Österr.-ungar. Vierteljahrsschr. f. Zahnhlkde„ Jan. 1892). In den letzten Jahren haben wir in der Prager Poliklinik die Aqua regia-Behandlung nicht nur auf die „septischen Fälle" beschränkt, sondern wir wenden das Verfahren auch an bei der Nachbehandlung der mit Arsen kauterisierten Pulpa behufs radikaler Entfernung aller Pulpareste. Die meisten der früher gänzlich unzugänglichen Kanäle in mehrwurzeligen Zähnen sind mit Hilfe der Aqua regia zu eröffnen, und unexstirpierbare Pulpareste kann man durch Einpumpen von Königswasser in die Kanäle schnell und sicher unschädlich machen. Nach Anwendung des Säureverfahrens wird dann in diesen sog. „frischen Fällen" die sofortige Wurzelfüllung mit dünnem Chlorzinkzement vorgenommen. — Auch für die Unschädlichmachung von Pulparesten, die in der Gegend der Wurzelspitze nach mißlungenem Extraktionsversuch zurückbleiben und trotz mehrfacher Arseneinlagen, trotz Kokain und Eugenol immer wieder beim Eingehen mit der Extraktionsnadel äußerst schmerzhaft sind, ist die Anwendung der Aqua regia eine wertvolle Bereicherung der Behandlungsmethodik geworden. Ein einmaliges Eingehen mit Aqua regia genügt hier, um diese hartnäckig persistierenden und den Erfolg der ganzen Operation gefährdenden Pulparestchen ein für allemal zu zerstören. Ebenso leiten wir in allen zweifelhaften, mit Pulpaeiterung und beginnendem Gewebszerfall einhergehenden Fällen von Pulpitis nach

der Arsenapplikation und Pulpaexstirpation die Aqua regia-Behandlung ein. Diese Kategorie von Fällen läßt sich am besten aus den anamnestischen Angaben des Patienten diagnostizieren: Klagen des Patienten über Schmerzhaftigkeit des erkrankten Zahnes gegen Wärme bilden eine direkte Indikation für die Anwendung der Aqua regia. Die Säuretherapie hat eben den großen Vorteil, daß man mit ihr keinen Schaden stiften kann; eine event. nicht indizierte Applikation der Aqua regia ist für den Zahn gänzlich belanglos, während umgekehrt das Unterlassen der Säurebehandlung in Fällen von beginnender Gangrän mit Sicherheit zur Perizementitis und ihren Folgezuständen führt. Daher die Regel: „In allen zweifelhaften Fällen Aqua regia-Behandlung und lieber zehnmal zu oft, als einmal zu wenig".

In demselben Sinne habe ich mich in meiner neuen Arbeit „Über Pulpaamputation" (Dtsch. Zahnhlkde, in Vortr., H. 12, G. Thieme, Leipzig 1910) über die Ausräumung von Pulparesten aus schwer zugänglichen Kanälen mit Hilfe von Aqua regia ausgesprochen und das Verfahren warm empfohlen. — Ich hoffe, die neuerliche Empfehlung meiner Operationsmethode durch Herrn Kollegen Feiler wird dazu beitragen, das wirklich wertvolle Verfahren allgemein bekannt zu machen. Ich habe dabei im Interesse der historischen Gerechtigkeit nur den einen Wunsch, daß die Aqua-regia-Behandlung in Zukunft nicht mit der Breslauer, sondern mit der Prager Klinik in ätiologischen Zusammenhang gebracht wird (vgl. Boennecken. „Die Behandlung der Pulpagangrän". Österr. Zeitschr. f. Stomatol. 1902, H. 1).

Auf den sonstigen Inhalt der interessanten und wertvollen Arbeit des Kollegen Feiler näher einzugehen, ist hier nicht der Platz. Nur das eine muß ich noch erwidern. Mit Worten, wie „unzulängliche Methode" ist die Bedeutung der Pulpaamputation nicht abgetan. So schnell läßt sich die glänzendste Idee eines Adolf Witzel doch wohl nicht aus der Welt schaffen. Es ist wahr, und niemals von mir, der ich seit Witzels Tode als Vorkämpfer für die Pulpaamputation angesehen und angegriffen werde, bestritten worden, nur die Pulpaexstirpation ist die einzig einwandfreie Therapie der Pulpitis. Im Lichte der exakten Forschung ist die Pulpaamputation ein Notbehelf, ein Surrogat für die altbewährte Exstirpationsmethode. Aber, und das ist der springende Punkt, im Operationszimmer des vielbeschäftigten Praktikers, insbesondere des Kassenarztes, der täglich ein halbes Dutzend pulpakranker Molaren von distalen oder fazialen Kavitäten aus konservierend behandeln

muß, da hat sich die Pulpaamputation mit ihren glänzenden Dauererfolgen ihren Platz als unentbehrliche Operationsmethode erobert, und für die hunderttausende von neurasthenischen Kranken, deren Nervensystem der Folter der Pulpaexstirpation nicht gewachsen ist, bedeutet die Pulpaamputation eine nicht hoch genug einzuschätzende Wohltat. Das sind nun einmal feststehende Tatsachen, und daran wird auch die Kritik des Herrn Kollegen Feiler nichts ändern können.

Kongenitales Hämangiom des Zahnfleisches mit konsekutiver sarkomatöser Entartung.

Von

Dr. **Juljan Zilz**, Regimentsarzt.

(Mit 1 Tafel.)

Es wäre verlockend gewesen, diesen Fall rundweg als eine genuine „Epulis sarcomatosa“ zu bezeichnen wenn, abgesehen vom histologischen Befunde der Neubildung, auch der kongenitale Charakter nicht dagegen gesprochen hätte. Für uns bedeutet es einen längst überwundenen Standpunkt, jede, wie immer geartete Geschwulst, am Alveolarfortsatze des Ober- oder Unterkiefers, einfach als Epulis zu klassifizieren. Dank der histologisch und bakteriell erhärteten Diagnose besitzt das alte Galenische „Epoulon“ bloß noch historischen Wert. Wir benennen die Geschwülste nach ihrem anatomisch histologischen Bau, ohne uns durch eine topographische Kumulativbezeichnung binden zu lassen, auch nicht für den Fall, daß wir dieser, die von Virchow geforderten, auf den Geschwulstbau Bezug habenden Epitheta ornantia beilegen.

Was den kongenitalen Ursprung betrifft, so gehören die als „kongenitale Epulis“ bezeichneten Geschwülste im Gegensatze zu den Hämangiomen zu den Seltenheiten. Bei den von Neumann, Massin, Olivier, Füth, Givel beschriebenen Fällen ergab die mikroskopische Untersuchung fast überall unter der intakten Schleimhaut und ohne Zusammenhang mit derselben eine, im wesentlichen aus auffallend großen, einkernigen, teils polygonalen, teils mehr spindelförmigen Zellen bestehende Geschwulstmasse, die höchstens Haselnußgröße erreichte.

G. W. Schorr[1]) hat über zwei Fälle kongenitaler Zahnfleischgeschwülste berichtet. Die eine polypöse Zahnfleischgeschwulst führt er auf eine Zahnmißbildung zurück, die wegen Entwicklungshemmung des Schmelzorgans zu einer ungehinderten Wucherung der Mesodermpapille (embryonale Pulpa) geführt habe, die andere, eine teratoide Geschwulst (Elemente des äußeren und inneren Keimblattes enthaltend) wurde durch eine Entwicklungsanomalie des Os intermaxillare erklärt.

Während nun, wie bereits erwähnt, die als „Epulis" bezeichneten Geschwülste selten kongenitalen Ursprungs sind, trifft das Gegenteil bei den Gefäßgeschwülsten (Angiomen) zu. Die Gefäßgeschwülste, seien es Hämangiome oder Lymphangiome, bestehen der Hauptsache nach aus neugebildeten, beziehungsweise erweiterten Gefäßen. Unter Umständen kann es auch zu Kombinationen mit Lipomen kommen und zwar zur Bildung eines Lipoma angiectodes (Angiolipom) oder es entstehen, wenn das Endothel der Gefässe in Angiomen eine starke Wucherung zeigt, Formen, die als Endotheliome aufzufassen sind.

Es ist uns ja bekannt, daß nicht nur Bindesubstanzen in heterolog wuchernde sarkomartige Formen übergehen können, sondern ebenso die ihnen nahestehenden Gefäße, Muskel und Nervengewebe. Die ersteren — angioblastische Sarkome — werden auch Endotheliome genannt, während die anderen die myoblastischen, glioblastischen und neuroblastischen Sarkome darstellen. Insbesondere sind es die Endotheliome, welche vielfach Übergänge zu den Sarkomen zeigen, indem sich auch zwischen den einzelnen endothelialen Zellen mehr oder weniger faserige Interzellularsubstanz bildet, oder indem die Zellen Ausläufer besitzen, durch welche sie mit dem bindegewebigen Stroma oder unter sich zusammenhängen, oder endlich indem sich auch außerhalb der geschlossenen Zellstränge große, endotheliale Zellen finden, welche gleichfalls durch Ausläufer mit den Fasern des bindegewebigen Gerüstes in Verbindung treten können, alles Eigentümlichkeiten, die bei echten Karzinomen nicht vorkommen und die Einbeziehung solcher Neoplasmen — wie auch eines in unserem Falle vorlag — unter die Sarkome rechtfertigen. Zuweilen finden sich auch Gruppen endothelialer Zellen in Tumoren von sonst fibromatösem Charakter eingesprengt (Schmaus).

In der Literatur lesen wir, daß es neben gutartigen Angiosarkomen auch bösartige Formen geben kann, die wir nach dem

[1]) Zieglers Beiträge zur pathologischen Anatomie und allgem. Pathologie Bd. 39, Heft I, 1906.

Vorgange Theiles als Angioma sarcomatosum bezeichnen. Es bedeutet eine wissenschaftliche Erfahrung, daß jeder gutartigen Geschwulst aus der Bindegewebsreihe eine sarkomatöse Form zur Seite steht, die sich durch reichlicheres Wachstum und stärkere Anaplasie ihrer zelligen Elemente von der gutartigen Form unterscheidet. So entspricht dem Fibrom das Fibrosarkom, dem Chondrom das Chondrosarkom usw. In unserem Falle haben wir es mit einer dem Angiom (Kavernom) entsprechenden sarkomatösen Übergangsform zu tun, die wir, da eben die Bezeichnung Angiosarkom anderweitig gedeutet wird, als Angioma sarcomatosum benennen.

Das Sarkom hat mit dem jugendlichen Keimgewebe in den meisten Fällen einen sehr reichlichen Gehalt an Blutgefäßen gemein; namentlich in jungen Sarkomen schließen sich die wuchernden Zellen oft sehr deutlich an den Verlauf neugebildeter Gefäße an (Abb. 5). Für diese Formen wurde eben, wie erwähnt — wenn auch unrichtig — die Bezeichnung Angiosarkom benützt, wiewohl sie regelrecht den Endotheliomen zuzurechnen sind. Des ferneren ist gerade bei diesen Formen der Bau der neugebildeten Gefäße insofern eigentümlich, als sie eine sehr dünne Wand besitzen, die keine Differenzierung in einzelne Schichten aufweist; es findet sich vielmehr nur eine einfache Endothellage, die unmittelbar an das Sarkomgewebe angrenzt.

Bevor ich auf die eigentliche Pathogenese und Ätiologie der Hämangiome übergehe, will ich schlagwortartig die allgemein geltenden Ansichten über die ätiologischen Momente bei der Geschwulstbildung beleuchten. Diese lassen sich in nachstehende Gruppen einteilen:

1. Entzündliche und traumatische Auslösungsursachen der Geschwülste. (Irritationslehre). Hierher gehören äußere, mechanische oder chemische Schädlichkeiten. Die traumatische Geschwulstbildung kann nur dann als sicher angenommen werden, wenn sich die Entstehung des Tumors unmittelbar an dasselbe anschloß, wie wir es auch in unserem Falle sehen werden, wo die sarkomatöse Entartung des Hämangioms und das progrediente Wachstum des, wenn auch kongenitalen Tumors oder besser gesagt der kongenitalen Anlage, in unmittelbarem Anschluß an das Trauma (Sturz beim Turnen) von statten ging.

2. Parasitäre Ätiologie der Geschwülste (Bakterien, Blastomyzeten und Protozoen). (Diese Gruppe umfaßt die als infektiöse Granulome (Epulis sarcomatosa) bezeichneten Neubildungen, die eine Art Mittelstellung zwischen den echten Tumoren und entzündlichen Neubildungen darstellen.)

3. Angeborene Anomalien (angeborene Gewebstransposition beziehungsweise persistierende Teile rudimentärer Organe). Hierher gehören auch die Hämangiome, die ihren Ausgang von lokalen Mißbildungen (kongenitale Hyperplasien des Gefäßsystems) nehmen, im weiteren Verlauf ebenfalls die Charaktere der echten Tumoren erhalten, ein progressives Wachstum bekunden und eventuell in Endotheliome beziehungsweise Sarkome übergehen.

4. Cohnheimsche Theorie der fötalen Geschwulstanlage (kleine embryonale Verlagerungen und Irrungen, Gewebsmißbildungen, Wachstumszentren).

5. Ribbertsche Theorie (extrauterine Zellausschaltung durch chronisches Trauma).

Wenn man mit Ribbert annimmt, daß das Wesentliche für eine Geschwulstbildung in einer Keimisolierung aus dem physiologischen Zusammenhange mit dem übrigen Gewebe zu suchen ist, so wäre die Wirkung des Traumas auf eine Geschwulstbildung so zu denken, daß es entweder indirekt derartig entstandene, bisher latent gebliebene Geschwulstanlagen durch Hyperämie usw. zur Proliferation anregt, oder direkt eine totale oder partielle Ausschaltung von Zellverbänden hervorruft, die dann selbständig weiter wuchern; schließlich kann durch ein Trauma eine vorhandene Geschwulstbildung zu rascherem Wachstum angeregt werden[1]). Bei den kongenitalen Tumoren wäre jedenfalls noch ein intrauterines beziehungsweise ein intra partum erfolgtes Trauma in den Bereich der ätiologischen Kombinationen zu ziehen. Bei ausgedehnten halbseitigen Angiomatosen ist außerdem noch der Umstand zu berücksichtigen, ob nicht eine abnorme Enge der größeren von der Aorta abgehenden Gefäße diesen zugrunde liegt, ein Befund, der autoptisch von Schuh und Hulke erhoben wurde.

6. Thiersche Theorie (höheres Lebensalter, insbesondere für Karzinome).

7. Disposition einzelner Zellgruppen zur Proliferation (angeborene Disposition).

8. Zusammenwirken von Zellausschaltung und Disposition (Anaplasie v. Hansemann[2]) und Kataplasie-Benecke).

[1]) Ribbert nimmt bekanntlich an, daß es nur einen Wachstumreiz gibt, nämlich den Fortfall von Wachstumswiderständen, und erblickte in der Ausschaltung aus den hemmenden Schranken des normalen Gewebsverbandes eine genügende Ursache für jede Form des Geschwulstwachstums, auch für jene Wucherungen, bei denen das Tumorgewebe in rasendem Tempo wächst, wie z. B. bei den bösartigsten Karzinomen und Sarkomen.

[2]) Albrecht hat denselben Gedanken in den Worten ausgesprochen: Das Problem der Malignität ist ein zelluläres Problem.

9. Mitwirkung der Zelltoxine bei der Geschwulstbildung (erklären den Übergang der gutartigen Geschwülste in bösartige und die Metastasen).

Was die Topographie der Hämangiome betrifft, so begegnen wir denselben, wie schon Virchow hervorhob, dort, wo im Embryonalleben Spaltbildungen vorhanden sind (Glabella, Stirn, Fontanellen usw.), die dann im Verlaufe der Entwicklung verschmelzen, sogenannte fissurale Angiome, die ja auch möglicherweise aus einer Remanenz embryonaler Keime hervorgegangen sein konnten[1]).

Die in Rede stehenden Geschwülste entstehen — um dies kurzweg zu nehmen — durch reichliche Neubildung, Aufknäuelung und Verflechtung feiner Gefäße, wobei es in weiterer Folge zur Entstehung zystöser, dünnwandiger Hohlräume kommen kann, die der Neubildung einen exquisit schwammigen, kavernösen Charakter verleihen.

Nach Senn entstammen diese Geschwülste einer Matrix von Angioblasten. Die letzteren stellen modifizierte Fibroblasten dar, denen es obliegt, neue Blutgefäße zu bilden. Beim Wachstum der normalen Blutgefäße werden die wesentlichen Gewebselemente derselben von den Angioblasten geliefert; dieser Prozeß wird stationär, sobald die Blutgefäße ihre normale Größe erreicht haben. Die Zellen dagegen, aus denen sich ein Angiom entwickelt, überschreiten diese Funktionsgrenze, die Zellwucherung dauert fort, als Folge davon entstehen atypische Blutgefäße, die zur Geschwulstbildung führen. (Marshall).

Das kavernöse Angiom besteht daher aus dicht aneinander liegenden, vielfach miteinander kommunizierenden Bluträumen, die durch bindegewebige, mit einem Endothel bekleidete Scheidewände getrennt sind. Sie bilden dunkelblaurote, unebene, meist grobhöckrige, rundliche oder keilförmige, gelappte, scharf begrenzte Geschwülste. Diese Tumoren kollabieren nach dem Ausfließen des Blutes, sind daher im Volumen bedeutend reduziert, erscheinen derb,

[1]) Nach Schmaus handelt es sich bei vielen der gewöhnlich hierher gerechneten Formen nicht um echte Geschwülste, sondern um geschwulstartige angeborene Mißbildungen umschriebener Gewebsbezirke, zum Teil auch nur um einfache Dilatationen präformierter, vorher normaler Gefäße und nur zum Teil um echte Neubildung, d. h. Vermehrung der Blutgefäße.

zähe, und auf dem Schnitte findet man die zahlreichen maschigen Hohlräume, jetzt zu feinen Spalten reduziert, makroskopisch deutlich erkennbar, vor.

Von ihrer Tendenz zum Wachstum hängt die klinische Bedeutung ab, und wir wissen, daß die Angiome unter Umständen nach einem mehrjährigen Stillstand rapid wachsen und rücksichtslos auf die benachbarten Gewebsteile übergreifen können. So konnte Grünbaum[1]) ein kongenitales Riesenhämangiom der rechten Brusthälfte demonstrieren, das an der Basis 42 cm im Umfange betrug. Ihrem Sitz nach werden die Angiome im Bereiche des Gesichtes eingeteilt in A. palpebrales, labiales, frontales, nasales usw. Einen sehr seltenen Sitz eines Hämangioms konnte Enders[2]) feststellen, und zwar bei einem Falle, wo es sich um ein solches in der Brückengegend des Gehirnes handelte.

Nach diesen kurzen einleitenden Bemerkungen schreite ich an die Wiedergabe der Krankengeschichte und des histologisch bakteriellen Befundes der in der Schulzahnklinik operativ entfernten Geschwulst.

15jähriger Schüler J. M., vollkommen gesund, wurde von seinem Vater der Schulzahnklinik zugeführt, mit der Angabe, daß die am Oberkiefer gelegene Geschwulst die seit Geburt in Erbsengröße persistiert, in den letzten drei Wochen im Anschlusse an einen Sturz auf das Gesicht beim Turnen rapid gewachsen sei, leicht blute und neuralgische Schmerzen dem Knaben bereite. Durch das erschwerte Kaugeschäft beziehungsweise die mechanische Behinderung litt auch in letzterer Zeit der Ernährungszustand.

Status praesens: Beim leichten Emporheben des linken Mundwinkels erblickt man eine wallnußgroße, bläulichrote, an den Rändern braunrote, warzig höckerige, weiche, aus zwei Lappen bestehende Geschwulst (Abb. 1). Diese sitzt mit einem breiten Stiel am Zahnfleisch oberhalb des 3 auf. Gleichzeitig besteht eine deutliche Stellungsanomalie der Zähne, indem die 2 3 4 etagenweise durch den Druck der Geschwulst, die an ihrer inneren Fläche auch deutliche Zahneindrücke zeigt, nach innen gedrängt wurden, ohne daß die Festigkeit der ersteren dadurch gelitten hätte. Auf der vorderen Fläche, etwa der Grenze beider Lappen entsprechend (Abb. 2a), findet man einen hellergroßen geschwürigen Zerfall der Oberfläche, welcher, wie wir später sehen werden, bakteriellen Irritationen seinen Ursprung ver-

[1]) Münchn. mediz. Wochenschrift Nr. 13/1909.
[2]) Münchn. mediz. Wochenschrift Nr. 31/1908.

dankte. Die Inspektion der Mundhöhle ergibt allenthalben gesunde Zähne und ebensolche Schleimhaut. Druckempfindlichkeit der Submaxillardrüsen.

Subjektiv werden neuralgische Schmerzen, die als Druckerscheinungen der Nervi alveolares super. anteriores (plexus dentalis superior) zu deuten sind, empfunden. Irgendwelche Sensationen im Gebiete der dislozierten Zähne werden weder angegeben, noch durch elektrische Prüfung erhoben. Ebenso ergibt das Aktinogramm keinerlei Anhaltspunkte für einen Tiefenprozeß.

Sowohl die beschriebenen Beschwerden, als auch die durch das, im unmittelbaren Anschlusse an ein direktes Trauma erfolgte rasche Wachstum, das inbesondere den Verdacht einer sarkomatösen Entartung erweckte, ließen die operative Entfernung der Geschwulst als dringend erscheinen.

Die durch mich vorgenommene Operation bestand in einer bis tief in den Knochen reichenden Exstirpation, unter Adrenalin-Novokain-Anästhesie. Die provisorische Blutstillung während der Operation geschah derart, daß die Assistentenfinger, immer unmittelbar dem Messer folgend, die durchschnittenen Gefäße komprimierten. Nach der Unterbindung der stärkeren Gefäßchen und Anlegen tiefgreifender Nähte wurde der Rest der Blutung gestillt. Die Heilung erfolgte per primam. Bis heute, nach einem Zeitraum von $1^1/_2$ Jahren trat kein Rezidiv auf.

Zwei Umstände will ich noch hervorheben, und zwar die fissurale Delle (Tumornest) am Oberkieferknochen unterhalb der Geschwulst und den günstigen Erfolg einer nach der Operation eingeleiteten Regulierung der $\underline{2\,3\,4}$.

Histologische Untersuchung. Die Geschwulst besteht aus zwei Lappen, die miteinander zusammenhängen, makroskopisch wie abgeplattete kugelförmige Gebilde aussehen und den Eindruck einer melanotischen Neubildung machen. Der mikroskopische Befund zeigt ein typisches Hämangiom fast in der ganzen Ausdehnung des Neoplasmas mit Ausnahme der sarkomatös entarteten Stellen. Das Übersichtsbild (Fig. 3) veranschaulicht sowohl die äußere Form, als auch die Mosaikstruktur des Hämangioms. Die Abbildung 4 führt uns vor Augen, eine typisch hämangiomatöse Stelle, wie aus der Menge der großen und kleinen, meist quer getroffenen, prall mit Blut gefüllten, neugebildeten Gefäße, die das Gewebe völlig vaskularisiert haben, zu ersehen ist. Dazwischen zellige Infiltration. Gegen die Peripherie zu, rechterseits, verliert die Struktur an ihrer Deutlichkeit, die feinere Zeichnung verschwimmt, der Blutgehalt wird diffus und die starke Pigmentablagerung verdeckt jede feinere

Textur. Und doch sieht man hie und da gerade an diesen Stellen, wie eine beginnende Gewebsorganisation und Vaskularisierung die Geschwulst zu progredientem Wachstum anregt. Wenn wir diese Stellen weiter verfolgen, so gelangen wir zu dem in der Abb. 5 wiedergegebenen Bilde, wo sich eben aus dieser beginnenden Organisation ein voll entwickeltes, fibröses Gewebe mit richtigen Bindegewebszellen herauskristallisiert hat. Und wenn auch der angiomatöse Charakter hier nicht mehr prägnant vortritt, so dürfen wir doch nicht sagen, daß er sich ganz verleugnet. So begleiten breite Bindegewebsstränge die Gefäßwände, drücken sie zum Teil zusammen, ja sie überwuchern selbe sogar vollkommen, um dann ein deutliches Bindegewebsstroma zu bilden, in dem sarkomatöse Rundzellen eingebettet liegen. Wir sehen hier kleine rundliche Zellen mit spärlichem Protoplasmaleib, der aber oft so hinfällig ist, daß man in Abstrichpräparaten fast nur freie Kerne neben körnigen Zerfallsprodukten und Fettropfen vorfindet. An einigen Stellen erschien die Zwischensubstanz in Form einer spärlichen Menge formloser oder körniger Massen, in denen einzelne feine Fasern das Stroma andeuteten. Riesenzellen waren nicht zu finden.

Das Bild 6 zeigt uns deutlich die verdickte Intima der Gefäßquerschnitte, ebenso die starke Infiltration, welche die Gefäßwände umschließt, nach der Peripherie zu diffuser wird und infolge der Blut- und Pigmentdurchsetzung ein dunkles fast strukturloses Aussehen erhält.

Die in Abb. 2 mit a bezeichnete Stelle wurde außerdem einer bakteriologisch-kulturellen Untersuchung unterzogen und ergab, wie Abb. 7 zeigt, eine bedeutende Bakterieninvasion, die sich hauptsächlich in der Epithelmembran und subepithelial ausbreitete. Aber auch im Lumen der Gefäßquerschnitte sind ab und zu Bakterienhäufchen sichtbar, die insgesamt aus Strepto- und Staphylokokken bestanden. Von den ersteren waren es der aureus und albus, die auch in Kulturen die Gelatine verflüssigten. Alle vorgefundenen Mikroorganismen waren grampositiv.

Abb. 8 zeigt uns die zu den ständigen Bewohnern der Mundhöhle zu zählenden harmlosen Saprophyten, und zwar die Leptotricheen, welche auch peripherwärts an einer Stelle dem Epithel folgen.

Zusammenfassung.

Ein kongenitales erbsengroßes Hämangiom des Zahnfleisches zeigt nach einem direkten Trauma, und zwar unmittelbar im An-

schlusse an dieses, rapides Wachstum, begleitet von allerlei Sensationen im Gebiete der Nervensphäre nebst Blutungen und beginnendem geschwürigem Zerfall an seiner Oberfläche. Der hierdurch erwachte und begründete Verdacht einer malignen Entartung wurde auch durch die histologische Untersuchung erhärtet, indem wir diesen gutartigen, an und für sich belanglosen Tumor zu einem Rundzellensarkom (Sarcoma globocellulare) und dazu zu der bösartigsten, durch rapides Wachstum und großes Destruktionsvermögen ausgezeichneten kleinzelligen Form, entarten sehen.

Die zeitgerecht vorgenommene Radikaloperation war vom besten Erfolge begleitet, ohne daß ein Rezidiv aufgetreten wäre.

Erklärung der Abbildungen.

Abb. 3. Durchschnitt durch beide Lappen der Geschwulst. (Übersichtsbild, Haem. Eosin. Sum. Obj. 64 mm Vergr. 5 ×).

a) Sarkomatöse kleinzellige Infiltration (bei starker Vergrößerung).

b) Fibröse Balken.

c) Angiomatöses, vaskularisiertes Gewebe.

d) Diffuse Blutungen.

Abb. 4. Querschnitt durch die Geschwulst. (Haem. Eosin, Objek. 3, Okul. 1, Vergr. 50 ×. Leitz).

Typisch hämangiomatöse Stelle, große und kleine Gefäßquerschnitte, durchwegs prall mit Blut gefüllt. Die Intima der kleineren Gefäße, häufig stark verdickt, perivaskuläre Infiltration. In dem blutreichen Gewebe bedeutende Pigmentablagerung. Die Struktur nur angedeutet, kaum mehr deutlich erkennbar.

Abb. 5. Querschnitt durch die Geschwulst. (Haem. Eosin, Obj. 6, Okul. 1, Vergr. 230 ×, Leitz).

a) Diffuse sarkomatöse Wucherung, die im Gewebsstrom a eingebetteten Zellen = Rundzellen, dazwischen Vaskularisation.

b) Vollkommen entwickeltes fibröses Gewebe, perivaskulär gelegene Balken.

c) Perivaskulär gelegene, beginnende Organisation.

d) Gefäßlumen des längs getroffenen Gefäßes, das auch neugebildet zu sein scheint, da die Wandstruktur nicht ein der Größe des Gefäßes entsprechendes festes Gefüge hat. Im Gefäßlumen ein Gemisch roter Blutkörperchen und Leukozyten.

e) Gefäßwand.

Abb. 6. Gefäßquerschnitte (Obj. 4, Okul. 1, Vergr. 70 ×, Leitz, Haem. Eosin) mit verdickter, kleinzellig infiltrierter Gefäßwand.

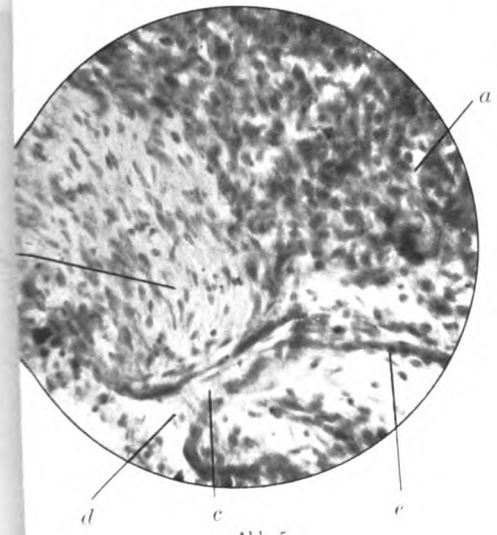

Abb. 5.

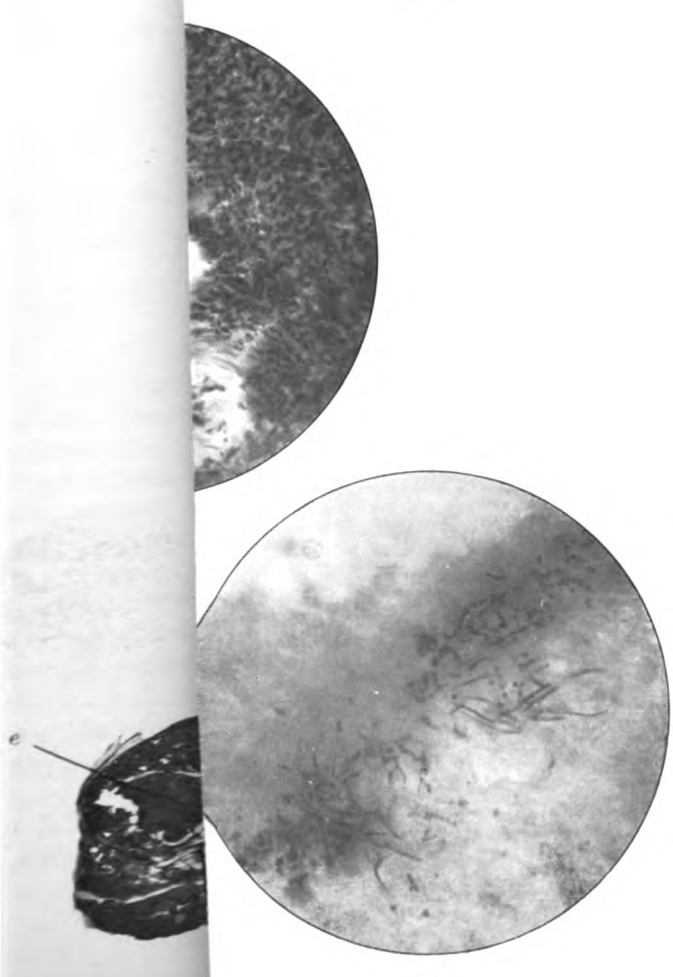

Abb. 8.

Abb. 7. Staphylo- und Streptokokken im Epithel und subepithelial. (Lithionkarmin-Weigert-Gram, Obj. 2 mm, Okular Komp. 8, Vergr. 1000, Leitz).

Abb. 8. Leptothrixfäden, epithelial und subepithelial. (Lithionkarmin-Weigert-Gram, Obj. 2 mm, Okul. Komp. 8, Vergr. 1000, Leitz).

Literatur:

1. Mikulicz und Kümmel: „Krankheiten des Mundes". Jena 1898. — 2. John Sayre Marshall: „Die chirurgischen Krankheiten des Gesichtes, der Mundhöhle und der Kiefer". Berlin 1899. — 3. Julius Scheff: „Handbuch der Zahnheilkunde". Wien 1910. — 4. Albert: „Lehrbuch der Chirurgie und Operationslehre. Wien 1881. — 5. Leser: „Die spezielle Chirurgie in 60 Vorlesungen". Jena 1904. — 6. Perthes: „Die Verletzungen und Krankheiten der Kiefer". Stuttgart 1907. — 7. Schmaus: „Grundriß der pathologischen Anatomie". Wiesbaden 1910. — 8. König: „Lehrbuch der speziellen Chirurgie". Berlin 1893. — 9. Witzel: „Chirurgie und Prothetik bei Kiefererkrankungen". Berlin 1905. — 10. Williger: „Zahnärztliche Chirurgie". Leipzig 1910.

Einige Gegenbemerkungen zu den Bemerkungen Fleischmanns über meine Abhandlung „Beitrag zur Pathogenese der Kieferdeformitäten" [1]).

Von

W. Zielinsky in Berlin.

Es wird gewiß viele unter den Lesern dieser Zeitschrift geben, welche nicht nur den im Dezemberheft des vorigen Jahrganges abgedruckten Artikel L. Fleischmanns, sondern auch aufmerksam meine früheren Arbeiten gelesen haben, und die es wünschen, daß den kritischen Äußerungen des oben genannten Autors sofort lebhaft widersprochen werde.

Wenn es auch nicht meine Absicht ist, in dieser schnell abgefaßten Entgegnung die, wie es scheint, oft nicht ganz objektiven Darlegungen Fleischmanns zu widerlegen, so hielt ich es doch, bis es mir demnächst möglich sein wird, mit einer größeren überzeugenderen Darstellung meiner Anschauungen über die Pathogenese der Kieferdeformitäten vor die wissenschaftlichen Zahnärzte zu treten, für geboten, mich gegen ungerechtfertigte Angriffe sofort zu wehren.

[1]) Vgl. H. 12, Jahrg. 1911 dieser Zeitschr.: L. Fleischmann, „Einige Bemerkungen zur Entwicklung der Okklusionsanomalien".

Ich will möglichst in derselben Reihenfolge in meiner Besprechung vorgehen, wie sich die Gedanken in der Abhandlung Fleischmanns vorfinden.

Es darf erstens nicht wiedergegeben werden: „Z. zieht die Entstehung von Anomalien in den Kreis seiner Erörterungen, die sich direkt im Anschluß an eine normale Einstellung des Milchgebisses entwickeln", sondern: Z. zieht in den Kreis seiner Erörterungen Anomalien, welche direkt im Anschluß an eine normale Einstellung der Milchzähne entstehen. Hiermit wollte ich verstanden wissen, daß ich Anomalien an den Kiefern und Zahnbögen, welche aus irgendwelchen Gründen schon viel früher entstehen, absolut nicht bestreite, sondern mich nur der Schilderung von Abweichungen zuwende, welche nach regulärem Aufbau des Milchgebisses sichtbar in die Erscheinung treten. Jede andere Auslegung meiner Worte ist eine Verdrehung meiner Veröffentlichung.

Es wird mir ferner der Vorwurf gemacht, daß ich die Verkalkungszeiten der bleibenden Frontzähne nicht kenne und deren Beginn in das 4. bis 5. Lebensjahr verlegt hätte. Diesem Vorwurf der Unkenntnis glaube ich genügend zu begenen, indem ich auf die eingehenden Schilderungen in einer früheren Arbeit „Das Wachstum der Zähne und Kiefer und ihre Beziehungen zur Kaufunktion" (Dtsch. Monatsschr. 1908, H. 11) hinweise. Allerdings habe ich, um Wiederholungen zu vermeiden und weil es sich um einen Vortrag handelt, in welchem ich mich kurz fassen mußte, kurz gesagt, „die Kalzifikation der Zahnkeime des bleibenden Gebisses hat mittlerweile eingesetzt". Ich gebe zu, daß die Wendung „mittlerweile" ungenau ist. Ich hätte genaue Zeiten angeben können. Ich bestreite aber die Angabe Fleischmanns: „Im 3. Lebensjahre sind die Kronen der großen Schneidezähne und Eckzähne vollständig, jene der kleinen Schneidezähne beinahe vollständig entwickelt", indem ich behaupte, daß nur die Kronen der mittleren Inzisiven im 3. Lebensjahre vollständig ausgebildet sind, die endliche Ausbildung der seitlichen Schneidezahnkronen besonders aber der Eckzahnkrone, wenigstens soweit es die Zähne des Oberkiefers betrifft, in das 4. Lebensjahr fällt.

Wenn ich also ausführte, daß die Lückenbildung im vorderen Milchzahnbogen mit der Ausbildung der breiten Kronen der permanenten Frontzähne etwas zu tun hat, so glaube ich damit vollkommen recht zu haben, denn die erstere setzt gerade zu einer Zeit ein, wo deren Verkalkung ihr Maximum erreicht hat und die fertigen Zahnkronen sich vorzuschieben beginnen. Ich behaupte selbstverständlich nicht, daß der bleibende Zahnkeim der alleinige Motor für die Vergrößerung seiner knöchernen Umgebung ist,

sondern schiebe, wie ich früher schon betont habe, dem von den Milchzähnen auf den unter ihm liegenden bleibenden Zahnkeim fortgeleiteten Kaudruck einen größeren Anteil an der Raumverteilung bei. So ist dann die Tätigkeit des wachsenden bleibenden Zahnes als trophischer Reiz anzusehen für die Vergrößerung des Kiefers.

Fleischmann behauptet nichts Anderes und Neues gegenüber meinen Feststellungen vom Zeitpunkt der Lückenbildung, wenn er meint, das Maximum der Lücken falle ins 6. bis 7. Lebensjahr. Wenn zu dieser Zeit noch alle Milchfrontzähne da sind, so muß hier, kurz vor dem Durchbruch der permanenten Zähne, natürlich das Maximum erreicht sein. Ich teilte nur meine Beobachtungen mit, daß bei normaler Entwicklung und Güte des Knochens die Lücken im 4. Lebensjahre entstehen müssen.

Die Behauptung Fleischmanns, ich hätte von mir geäußert, daß ich der erste sei, welcher auf die Lückenbildung im Milchgebiß als maßgebend für die Okklusion der Zähne des bleibenden Gebisses hingewiesen hätte, ist unrichtig. Ich habe nur gesagt, daß über den Zusammenhang der distalen Okklusion und der Lückenbildung im Milchgebiß „kein Autor eines Lehrbuches über zahnärztliche Orthopädie diesen bedeutungsvollen Vorgängen am Milchgebiß Beachtung geschenkt hat". Nun aber möchte ich hier doch festlegen, daß ich m. M. nach der erste bin, welcher auf den Zusammenhang zwischen Lückenbildung im Milchgebiß und Einstellung der ersten bleibenden Molaren hingewiesen hat.

Mich kann auch der Vorwurf nicht treffen, daß ich die Arbeiten Zsigmondys nicht genügend berücksichtigt hätte, auf welche sich Fleischmann immer wieder beruft, weil er sich auf eigene uns bekannte Untersuchungen in dieser Richtung nicht stützen kann. In den auf dem Internationalen Zahnärztlichen Kongreß 1909 vorgetragenen Ergebnissen meiner Forschung über die „Einstellung des ersten bleibenden Molaren hinter dem Milchgebiß", welche übrigens nicht erst jetzt in dem Verhandlungsbericht des Kongresses erschien, sondern schon in extenso im Juliheft 1910 dieser Zeitschrift zum Abdruck gelangte, leider aber bis vor kurzem Fleischmann entging, habe ich auf die im Jahre 1890 entstandene Arbeit Zsigmondys eingehend Bezug genommen, und sie als „eine hochinteressante und wissenschaftlich hochstehende" bezeichnet.

Ich mußte allerdings sagen, daß die Ergebnisse der Feststellungen Zsigmondys für mich nicht ausreichten, da er über die Veränderungen der Zahnbögen vom 6. Lebensjahre an Aufschlüsse

zu erhalten trachtete, mir aber diese Zeit, in welcher der erste Molar schon hinter dem Milchgebiß Aufstellung genommen hatte, zu spät erschien, um die Ergebnisse Zsigmondys in vollem Umfange zu verwerten. Die 20 Jahre später erschienene Arbeit Zsigmondys „Die Kieferbaugrundlagen des normalen Arcus dentium usw." konnte ich in meiner Arbeit über die Einstellung des 1. Molaren noch nicht anführen, da sie später entstand, und in der soeben kritisierten Abhandlung hatte ich keine Veranlassung auf die kurz zuvor veröffentlichte Arbeit hinzuweisen, da sie merkwürdigerweise — so interessant mir die Arbeiten Zsigmondys sind — nach 20 Jahren Abstand bezüglich der Messungen nichts Neues brachte, sondern nur auf die alten Befunde hinwies.

Zudem habe ich — wofür ich mich allerdings nicht verbürgen will — gehört, daß der Hauptfall, von welchem Zsigmondy Serienmodelle sammelte, keine normale Okklusion sondern eine distale Okklusion des Unterkiefers zeigen soll. Ganz neuerdings hat auch Zsigmondy sich in einer Arbeit über „Das Wachstum des Oberkiefers in sagittaler Richtung" (Festschrift des Vereins Österreichischer Zahnärzte 1911) in seinen Feststellungen auf Merkmale an verschiedenartigen Schädeln gestützt.

Wie es Zsigmondy seiner Zeit (1890) hauptsächlich darauf ankam, sich Aufschluß über die Frage nach der Ausbreitung der Kieferbögen in lateraler Richtung zu verschaffen, so hatte ich Untersuchungen angestellt über das Verhalten der Zahnbögen zwischen den Frontzähnen des Milchgebisses einerseits und über das Verhalten des seitlichen Kieferstückes zwischen kleinem Schneidezahn und 2. Milchmolaren anderseits hinsichtlich seines Längenmaßes vor und nach der Einstellung des 1. bleibenden Molaren.

Daß mir hierbei für die Entwicklung von bestimmten Formen der Kieferdeformitäten das Verhalten der Milchzahnbögen in der Sagittalen wichtiger erschien, als event. Differenzen im Breitenwachstum, durfte Fleischmann noch lange nicht veranlassen, mir den Vorwurf zu machen, daß ich das mangelhafte Wachstum der seitlichen Kieferpartien als Faktor für die Entwicklung von Okklusionsanomalien vernachlässigt hätte. Erstens stimmen meine Erfahrungen über das Breitenwachstum des Oberkiefers ungefähr mit den Ergebnissen der umfangreichen Forschung Schröder-Benselers überein, der nachgewiesen hat, daß die Breite des Gaumens normaler Individuen sich schon im 3. Lebensjahre konstant einstellt und später zwischen den Zähnen des bleibenden Gebisses nicht mehr größer wird; zweitens habe ich auch in der hier kritisierten Arbeit auf die Abhängigkeit des Oberkiefers von der Respiration bezüglich seines

Breitenwachstums hinlänglich Bezug genommen und dessen allseitige Reduktion bei anomaler Atmung beschrieben.

Es ist unglaublich, wenn Fleischmann behauptet, ich führe alle Okklusionsanomalien auf das Ausbleiben interdentaler Lücken zwischen den Frontzähnen des Milchgebisses zurück, wo ich im Beginn meiner Arbeit 6 Faktoren verschiedener Art namhaft gemacht habe, die als Hauptursachen für die Ausbildung von Kieferdeformitäten gelten können.

Es ist auch nicht zu verwundern, wenn Fleischmann meine Mitteilungen über die Einstellung des ersten bleibenden Molaren hinter dem Milchgebiß im „Fissurenbiß" als „nicht ganz den Tatsachen entsprechend" hinstellt, wenn ihm meine eingehende Arbeit vom Jahre 1909 erst während der Korrektur seiner Kritik über meine letzte Arbeit, die sich in vielen Teilen auf die frühere stützt, zu Gesicht gekommen ist.

Ich weiß nicht, auf welches bisher jedenfalls unveröffentlichte Material Fleischmann seine Aussage stützt, wenn er sagt: „Die Annahme Zielinskys, daß vor Durchbruch des ersten Molaren bereits eine Mesialverschiebung des Unterkiefers stattfinde, trifft nicht zu". Ich glaube schon in meiner Arbeit „über die Einstellung der ersten bleibenden Molaren" die Erklärung hierfür erbracht zu haben, werde aber durch die hier vorgebrachte Kritik mich veranlaßt sehen, in allernächster Zeit das Beweismaterial zu erbringen, das ich in den dazwischen liegenden zwei Jahren gesammelt habe und welches meine Anschauungen immer mehr gefestigt hat.

Wie aber Fleischmann es fertig bringen kann, zu folgern, daß nun bei richtigem „Fissurenbiß" der ersten Molaren nach dem Ersatz der Milchmolaren durch die Prämolaren „sich bei weitaus der Mehrzahl aller Individuen im bleibenden Gebiß eine Anomalie der Klasse III nachweisen lassen müßte", ist mir unbegreiflich. Derselbe hätte sich vor Niederschrift dieser Äußerung lieber über die Einzelheiten meiner Feststellungen über das Verhalten des ersten bleibenden Molaren wie auch der späteren Molaren orientieren sollen, wie sie auf Seite 488 und 489 des Jahrgangs 1910 dieser Zeitschrift von mir beschrieben worden sind. Dann hätte er gemerkt, daß die später noch erfolgende Verschiebung des unteren ersten Molaren noch lange nicht zu einem Zustande der Klasse III nach Angle im bleibenden Gebiß zu führen braucht.

Das gleiche ist über die geringwertige Einschätzung meines Forschungsergebnisses von dem „ursächlichen Zusammenhange zwischen ‚Höckerbiß' der ersten Molaren und gedrängter Stellung der Frontzähne" seitens Fleischmanns zu sagen. Fleischmann spricht von

irrigen anatomischen Vorstellungen, die ich über die Entwicklung der normalen Okklusion hätte. Fleischmann will mich, der ich mich nicht nur wissenschaftlich, sondern tagtäglich praktisch mit den Problemen der Okklusion beschäftige, mit meinen Anschauungen ad absurdum führen, indem er die angenommene Weisheit von der Einteilung der Deformitäten nach der Angleschen Klassifikation — dieser „Eselsbrücke" — mir noch einmal begreiflich machen will. Er sagt: „Gerade bei gedrängter Stellung der Frontzähne sind die mesio-distalen Beziehungen der Molaren normal (Klasse I Angle)". Gewiß, aber nicht, wenn die bleibenden Frontzähne vorhanden sind und gedrängt stehen, während die Gruppe der Milchmolaren und des Milcheckzahnes noch stehen, und noch viel weniger sind sie normal, wenn die unteren Schneidezähne im 7. bis 8. Lebensjahre gut verteilt stehen, ihre Antagonisten sich aber in gedrängter Stellung befinden.

Die in der Abb. 6 meiner von Fleischmann besprochenen Arbeit wiedergegebene Okklusion wurde nur deshalb von vorn abgebildet, weil dieser Fall die Lückenbildung und den bestehenden Deckbiß im Milchgebiß zeigen sollte, sonst aber dem Fall in Abb. 7 so ähnlich ist, daß ich glaubte dem Verlage die Klischeekosten für meine Arbeit nicht noch weiter erhöhen zu sollen[1]). Der Fall, der natürlich auch eine distale Okklusion der ganzen unteren Zahnreihe zeigt, soll, da diesmal die Zeit fehlt, in einer der nächsten Hefte der Monatsschrift neben anderen zur Beschreibung und Abbildung gelangen.

Da von Fleischmann schon die Grundanschauungen über das saggitale Wachstum der Kiefer vor und nach Einstellung der ersten bleibenden Molaren, von welchen ich bei der weiteren Erklärung über die Entstehung der Formen von distaler und mesialer Okklusion des Unterkiefers ausgehe, bestritten werden, hat es keinen Zweck, daß ich mich weiter an dieser Stelle gegen die Ablehnung einer verwandten Ätiologie der Formen der Klasse II und III nach Angle verteidige. Eine sobald als möglich zur Veröffentlichung gelangende Arbeit mit inzwischen neuerworbenem Material soll meine Rechtfertigung auf diese willkürlichen Angriffe sein.

Was noch weiter meine Ansichten über die Knochendichtigkeit und über die Annahme eines interstitiellen Wachstumsdruckes betrifft, so gebe ich zu, daß dies zum Teil hypothetische Anschauungen sind, welche aus dem Symptomenkomplex teils anatomischer teils klinischer

[1]) Die während des Vortrages meiner Arbeit gezeigten Lichtbilder übertrafen an Zahl natürlich bei weitem die Zahl der Abbildungen.

Beobachtungen andererseits literarischer Mitteilungen früherer Autoren in mir entstanden sind und von denen ich glaube, daß man sie — wie so vielfach in der allgemeinen Medizin — als Hypothese gelten lassen muß, so lange man nicht Unbedingt-feststehendes an ihre Stelle zu setzen vermag. So viele praktische Methoden in der großen Medizin stützen sich auf viel wankendere Hypothesen, ohne daß man ihrer entbehren möchte.

Die Ansichten eines Roux, Hunter, J. Wolf über das interstitielle Knochenwachstum leuchten, wenn man sich in sie vertieft, ebenso ein, wie beispielsweise die Anschauungen eines Volkmann oder Zuckerkandl über den appositionellen Aufbau des Knochens. Ich neige eben mehr zu der Ansicht der erstgenannten Autoren — wenigstens was das Wachstum der Kiefer während der Dentitionsperioden betrifft — obgleich ich mir nie erlauben würde, hierüber ein definitives Urteil zu fällen. Ich verweise zu meiner Rechtfertigung bei dieser Gelegenheit auf eine Arbeit: „Die Grenzen physiologischer Knochendehnung im Bereiche der Kiefer" welche im Dezember-Heft der Zeitschrift für zahnärztliche Orthopädie zum Abdruck gelangt, und die auch darüber spricht, welche Rolle ich dem Zahne bei der Formgebung der Kiefer zuschreibe.

Fleischmann dreht im letzten Teil seiner Abhandlung meine Ansichten bezüglich des Zusammenhanges zwischem Okklusionsanomalien und Kalkarmut (Knochenweichheit) um. Ich habe keineswegs und nirgends behauptet, „daß bei Kindern, bei welchen sich Okklusionsanomalien entwickeln, der Knochen schlechter verkalkt ist als bei solchen, bei denen sich die Okklusion normal entwickelt", sondern ich habe nur immer gesagt, daß bei Individuen mit schlecht verkalkten Knochen (Kalkarmut, Knochenweichheit) sich notwendigerweise Okklusionsanomalien ausbilden werden. Das ist etwas ganz anderes, als was Fleischmann von mir behauptet hat.

Fleischmann glaubt nun gegen diese Hypothese — die nach klinischen Erfahrungen für mich nicht mehr Hypothese ist — einen Gegenbeweis in der Rachitis bringen zu können. Er sagt ganz richtig, daß die Rachitis „eine Krankheit der ersten 3 Lebensjahre ist, also der Zeit der Formierung des Milchgebisses". Es ist auch schon länger einwandfrei festgestellt worden, daß es eine fötale Rachitis nicht gibt. Da die Kronen der Milchzähne — bis auf ein geringes Stück an den Kronen der Molaren — bei der Geburt fertig kalzifiziert sind (Zuckerkandl, Pierce, C. Witzel), so kann, wie die Praxis auch lehrt, diesen selbst die Rachitis nichts anhaben. Außerdem muß ich noch einmal hervorheben, daß schon beim Fötus, desgleichen nach der Geburt die Follikel der Milchzähne ‚ganz gleichmäßig auf

den vorhandenen Raum verteilt dicht nebeneinander gedrängt in dem alveolaren Kiefer eingebettet liegen und daß sich ihnen bei ihrem Durchbruche nur ein geringer Widerstand in dem sie bedeckenden Alveolarwall' entgegenstellt. Nun ist durch neuere röntgenologische Untersuchungen, besonders durch die von E. Fränkel und A. Lorey einwandfrei nachgewiesen worden, daß es sich bei der Rachitis um die Ablagerung von osteoidem, weichem, biegsamem Gewebe von größerer Menge aber viel geringerer Dichte als das normale Knochengewebe handelt, welches sich anstatt des harten im Röntgenbilde ganz bestimmte Schatten zeichnenden Knochens bildet. Obgleich diese Untersuchungen nicht speziell auf die Kiefer ausgedehnt wurden, liegt doch der Schluß auf eine allgemeine Knochenweichheit und geringere Dichtigkeit sehr nahe. Was die Häufigkeit von Anomalien im Milchgebiß betrifft, so beziehen sich dieselben mehr auf den zeitlich anomalen Durchbruch, als auf die endliche Stellung. Trotzdem findet sich auch — aber nur ganz gelegentlich — enge Zahnstellung im Milchgebiß vor. Der Wachstumsdruck der Zähne, soweit er allein mitspricht, ist niemals derselbe bei der Formierung des Milchgebisses wie bei der Formierung des bleibenden Gebisses, zum allerwenigsten bei der Rachitis. Denn bei florierender Rachitis wird durch die allgemeine Schwächung des knöchernen Stützgewebes den Zähnen gar keine Veranlassung gegeben werden, ihren Wachstumsdruck zu äußern, während nach Ablauf der rachitischen Prozesse und der teilweisen Wiederherstellung der normal-dichten Knochenstruktur es den bleibenden Zähnen größere Schwierigkeiten bereiten wird, sich in dem deformierten Knochen an die richtige Stelle zu setzen. Fleischmann muß schon zu gediegeneren Beispielen greifen, um meine Anschauungen über Kieferwachstum umzustoßen.

Ich will natürlich — wie ich schon sagte — sehen, daß ich mich in einer neuen größeren Arbeit sobald als möglich in umfangreicherem Maße, als es hier geschehen ist, gegen eine Kritik, wie es die Fleischmannsche ist, zur Wehr setze.

Aber ich spreche hier zugleich öffentlich den lebhaften und dringenden Wunsch aus, daß eine wissenschaftliche Gesellschaft, vielleicht die Deutsche Gesellschaft für Orthodontie, vielleicht die Wiener Gesellschaft für Orthodontie meinen Kritiker und mich vor ihr Forum laden möchte, damit eine Gelegenheit geboten wird, zu entscheiden, wer an Hand eigenen Materials in der Lage ist, den anderen bezüglich seiner Anschauungen über die „Pathogenese der Kieferdeformitäten" in die für ihn gestellten Schranken zu weisen.

Noch einmal: „Sind die Versammlungen des Central-Vereins reformbedürftig?“

Von

Dr. **B. Sachse**, in Leipzig.

Meine Ausführungen über dieses Thema haben zum Teil, wie ich aus einer größeren Anzahl mir zugegangener Zuschriften von Kollegen ersehen habe, den Beifall der Mitglieder des Central-Vereins gefunden. Auch in der Fachpresse haben sich Fischer, Oppler, Guttmann und Treuenfels im großen und ganzen für meine Forderungen ausgesprochen. Dagegen wendet sich Walkhoff, der jetzige Vorsitzende des Central-Vereins, im Septemberheft dieser Monatsschrift eigentlich gegen alle meine Vorschläge, und seine Ausführungen zwingen mich, obgleich ich selbstverständlich keine Polemik in dieser Sache wünsche, zu einer Antwort. — In meiner ersten Veröffentlichung habe ich gesagt: Daß es unbedingt nötig ist, das Arrangement der Tagung des Central-Vereins zu ändern und den größer und weiter gewordenen Verhältnissen anzupassen. Damit fällt sofort der Einwurf Walkhoffs, daß es sich ja bei uns um einen „eingetragenen Verein“ und nicht um einen „Kongreß“ handele. Im Gegenteil: wir sind ein eingetragener Verein, welcher neben seiner andern Tätigkeit einmal im Jahre auch einen wissenschaftlichen Kongreß abhält. Nicht die Organisation des ganzen Vereins will ich geändert sehen, sondern nur die Organisation des vom Central-Verein alljährlich veranstalteten Kongresses. Das besagte auch schon ganz klar die Überschrift meines Aufsatzes: „Sind die Versammlungen des C.-V. reformbedürftig?“ Und deshalb habe ich auch weiter bereits geschrieben, daß wir uns wohl, wie der Chirurgen-Kongreß, alle Jahre einen anderen Vorsitzenden wählen sollen, das andere Bureau aber längere Zeit funktionieren möge. Um es also noch deutlicher zu sagen, die Leitung des Central-Vereins als solcher bleibt in den Händen eines festgewählten Vorstandes, die Leitung und Vorbereitung der wissenschaftlichen Sitzung aber liegt in den Händen des alljährlich neu zu wählenden Versammlungsvorsitzenden. Ich bin mit allen andern Kollegen, die mir schriftlich und mündlich ihre Zustimmung zu erkennen gegeben haben, nach wie vor der Ansicht, daß dieser Modus für die Ausgestaltung der Versammlung nur nützlich sein kann.

Walkhoff wendet sich dann ferner gegen mein Verlangen, daß der Einzelne nicht mehr einen beliebigen Vortrag anmelden könne, sondern daß seitens des Vorsitzenden die Hauptthemata vorher bestimmt werden sollen. Dazu ist nun notwendig folgendes zu sagen: Wie uns allen bekannt ist, hat die zahnärztliche Wissenschaft in den letzten Jahren derartige sprungweise Fortschritte gemacht und haben sich so viele gänzlich neue Arbeits-

gebiete uns erschlossen, daß es für den Einzelnen bereits schwer wird, sich über Neuerungen ein eigenes und selbständiges Urteil zu bilden.

Mit diesem Fortschritt der Wissenschaft gleichen Schritt gehalten hat der Ausbau der zahnärztlichen Vereinstätigkeit: wir finden über ganz Deutschland ein Netz von Provinzial- und Lokalvereinen gezogen, in denen jahraus, jahrein sehr fleißig gearbeitet wird, ja, Treuenfels hat schon ganz richtig darauf hingewiesen, es hat sich bei einzelnen Lokalvereinen die Sitte eingebürgert, recht groß angelegte wissenschaftliche Kongresse zu veranstalten, zu denen die Besten unseres Standes regelmäßig als Vortragende eingeladen werden. Ich stimme auch weiter Treuenfels bei, daß hierdurch dem C.-V. für seine Tagung die tüchtigsten Redner und die interessantesten Themata vorweggenommen werden und ihm überhaupt eine scharfe Konkurrenz erwachsen ist. Aber ich glaube, daß sich hierin nur wenig wird ändern lassen: denn das Bedürfnis zur Aussprache über wissenschaftliche und besonders praktische Fragen ist so groß, daß vielen Kollegen die nur einmal im Jahre stattfindende Central-Vereins-Versammlung nicht genügt. Es kommt aber noch ein zweites dazu: bringt der C.-V. nicht wesentlich Anderes und womöglich Besseres, als die Provinzialvereine, so liegt es nahe, daß die Kollegen diejenige Versammlung besuchen, die ihnen räumlich am nächsten liegt und deren Besuch sie nicht allzu lange von der Praxis fernhält.

Dieses Bessere, was dem „C.-V. wohl so leicht kein Provinzialverein nachmacht", sieht Walkhoff in der Fülle und Mannigfaltigkeit des Gebotenen, während ich es mir doch noch etwas anders denke. Ich meine: der Central-Verein muß die oberste Instanz werden zur Klärung vielumstrittener Fragen und zur Entscheidung über Wert und Unwert neuer Methoden, Mittel, Anschauungen.

Das kann aber nur geschehen, wenn, wie ich es vorgeschlagen habe, diese Themata von verschiedenen Rednern, die vorher dazu aufgefordert wurden, beleuchtet werden und wenn dann, unter straffer Leitung des Vorsitzenden eine eingehende Diskussion darüber stattfindet. Deshalb bleibe ich auch bei diesem Vorschlag bestehen, daß die Hauptthemata vom Vorsitzenden vorher bestimmt werden, erweitere ihn aber auf mir gewordene Anregung dahingehend, daß die Themata einige Wochen vor der Versammlung bekannt gegeben werden, sodaß sich alle diejenigen, die über ein solches Thema zu sprechen wünschen, rechtzeitig melden können. Daß alle andern sogenannten „freien Vorträge" in den Nachmittagsstunden gehalten werden sollen, habe ich schon in meiner ersten Veröffentlichung gesagt.

Es sei mir gestattet, hier eine kurze persönliche Bemerkung einzuflechten. Walkhoff meint, ich habe mich offenbar gar nicht orientiert, was der C.-V. geboten hat, denn ich habe geschrieben, es sei in diesem Jahr über Goldinlays und besonders solche als Brückenstützen kein Wort gehört worden, während Sachs stundenlang darüber vorgetragen habe. Mit Verlaub: In der Versammlung des Central-Vereins? Nein! Sachs hat nach der Versammlung einen vom Central-Verein veranstalteten Fortbildungs-

kurs abgehalten, den leider sehr viele Kollegen deshalb nicht besuchen konnten, weil sie nicht noch länger von der Praxis fortbleiben konnten. In der Versammlung des Central-Vereins ist kein Wort über Inlays usw. gesprochen worden. Die Fortbildungskurse gehören gar nicht zur Versammlung des Central-Vereins, sie finden vielmehr im Anschluß an dieselbe statt, und damit fällt ohne weiteres auch dieser mir von Walkhoff gemachte Vorwurf.

Über den Wert der geselligen Veranstaltung kann man ja verschiedener Ansicht sein; darüber wird in der Mitgliederversammlung ausgiebiger zu sprechen sein.

Ganz allgemeinen Beifall hat aber meine Forderung, einer strafferen Führung der Geschäfte während der Versammlung gefunden. Wenn die Reihenfolge der Vorträge rechtzeitig und nicht erst nach Beginn der Versammlung bekannt gegeben wird, und wenn derjenige Kollege, welcher nicht zu seiner Zeit pünktlich da ist, mit seinem Vortrage unweigerlich ausfällt, dann wird eine größere Ordnung in dieser Frage sich leichter herbeiführen lassen. Ich meine, daß es sich hier nicht bloß um Selbsterziehung des Einzelnen handelt, sondern daß der Vorsitzende auch erzieherisch auf den Einzelnen wirken muß. Um ihm das zu ermöglichen, wollen wir auch in dieser Beziehung verschärfte Vorschriften schaffen.

Nun noch ein Wort über den Sitzungsort. Walkhoff schreibt, indem er sich auch hierin gegen meine Vorschläge wendet, „wenn sonst die Stadt geeignet ist, ist die Demonstrationsfrage leicht zu lösen". Ich bin gerade umgekehrter Ansicht und weiß, daß es gerade die Demonstrationsfrage ist, welche am allerschwersten zu lösen ist und welche eigentlich fast noch nie restlos gelöst worden ist. Es sei denn, der Verein habe in Orten getagt, wo ein großes zahnärztliches Institut zur Verfügung stand. Wenn ich z. B. daran denke, wie wunderbar übersichtlich die Demonstration im Leipziger zahnärztlichen Institut anläßlich der Jubiläumsfeier des sächsischen Vereins vor sich ging, ebenso wie im Frankfurter Carolineum anläßlich der Versammlung des Frankfurter Vereins, und wenn ich damit die Verhältnisse im Central-Verein bei den meisten Versammlungen der letzten Jahre vergleiche, so spricht eigentlich alles dafür, den Central-Verein nur in Städten mit einem großen zahnärztlichen Institut tagen zu lassen. Ich meine, es nützt garnichts, sich dieser Notwendigkeit zu verschließen. Die Verhältnisse sind eben andere geworden, als sie zur Zeit der Gründung des Central-Vereins waren, und sie sind auch schon wieder andere geworden, als sie zu der Zeit waren, wo Miller den Vorsitz übernahm, und ich muß es noch einmal sagen: gerade weil die Provinzial-Vereins-Versammlungen in ungeahnter Weise in die Höhe gegangen sind, muß der Central-Verein sich den Forderungen der Neuzeit anpassen und den Kollegen etwas ganz Besonderes in jeder Weise bieten, um seine überragende Stellung beizubehalten.

Was nun die praktischen Demonstrationen anbetrifft, so hat Treuenfels Guttmann gegenüber schon betont, daß ich natürlich gar nicht daran denke, dieselben gegen die theoretischen Darbietungen ausschließlich in

den Vordergrund treten zu lassen. Aber es muß eben auch über praktische Neuerungen während der Verhandlung vorgetragen, demonstriert und debattiert werden, damit unsere Mitglieder nicht nur in theoretischer Beziehung, sondern auch in praktischer Beziehung einen Nutzen von dem Besuch der Versammlung haben, auch wenn ihre Zeit es ihnen nicht erlaubt, die nach der Versammlung stattfindenden Fortbildungskurse zu besuchen.

Der Erfolg meiner Anregungen hat mir gezeigt, daß es richtig war, dieselben erst in unserer Presse zur Diskussion zu stellen, bevor sie in der Mitgliedersitzung verhandelt wurden. Nur so kann eine wirkliche gründliche Klärung dieser Frage zustande kommen. Ich werde zur nächsten Mitgliederversammlung mit mehreren anderen Kollegen rechtzeitig diesbezügliche Anträge stellen und bitte noch einmal diejenigen Kollegen, die zu dieser Frage noch etwas zu sagen haben, entweder in den Fachzeitschriften, oder mir persönlich ihre Ansicht mitzuteilen[1]).

Buchbesprechungen.

Medizinal-Kalender für das Jahr **1912.** Mit Genehmigung Ihrer Exzellenzen des Herrn Ministers der geistlichen und Unterrichts-Angelegenheiten und des Herrn Ministers des Innern und mit Benutzung der Ministerial-Akten. Herausgegeben von Dr. **B. Schlegtendal,** Regierungs- und Geheimen Medizinal-Rat in Berlin. Berlin 1912. August Hirschwald. 2 Abteilungen mit 380, LXXXIX und 1485 S. M 4,50.

Die erste Abteilung enthält im ersten Beihefte: Geschäftskalender, Heilapparat und Verordnungslehre, im zweiten Beiheft: Kur- und Badeorte und diagnostisches Nachschlagebuch, eine Fülle wertvoller Mitteilungen für den Arzt. Auch der Zahnarzt findet manches nützliche in den Bändchen. Zu Notizen, die sich der Arzt machen kann, sind zwei feste Bändchen beigegeben, für das erste und zweite Halbjahr, für jeden Tag eine leere Seite.

[1]) Anm. d. Schriftl. Die Hauptsache einer Reform dürfte sein, daß kein Redner länger als die geschäftsordnungsgemäße Zeit (20 Min.) redet, damit Zeit für die Beratungen gewonnen wird. Freilich hätte es aber keinen Sinn, wenn ein Vortragender 45 Minuten zu seinem Gegenstande nötig hat, und er soll nach 20 Minuten aufhören, wo die Hauptsache noch zu erwarten ist. Das würde aber vermieden, wenn jeder Vortragende sich die kleine Mühe machte, außer seiner ausführlichen Arbeit noch einen Auszug auszuarbeiten, der das enthält, was als Hauptsache, als das Wesentliche seines Gegenstandes gelten soll. Soviel Rücksicht ist eigentlich jeder Vortragende einer Versammlung von einigen Hundert Kollegen gegenüber schuldig, daß er genügend vorbereitet vor sie tritt, um in 15—20 Minuten alles sagen zu können, was nötig ist.

Die Hauptsache ist jedenfalls der zweite Teil, der enthält: Verfügungen und Personalien des Zivil- und Militär-Sanitäts-Wesens im deutschen Reiche und alphabetisches Namen- und Ortschaftsregister. Voran steht die preußische Gebührenordnung. Unter III sind die Mitglieder des Kaiserlichen Gesundheitsamts angeführt, unter IV die der medizinischen Fakultäten aller Universitäten des deutschen Reiches. V. Personalien des Zivilmedizinalwesen. VI. Rang- und Dienstalters-Liste des Kgl. Preuß. Sanitäts-Offizierkorps, mit Anhang, enthaltend die Liste des Bayrischen, Sächsischen und Württembergischen Sanitäts-Offizierkorps, ebenso die der Marine und der Kaiserlichen Schutztruppen. — Die Zahl der Ärzte ist von 31631 gestiegen auf 31852 (Zunahme also nur 221), die Zahl der Zahnärzte von 2978 auf 3200 (Zunahme 222). — Bei der Reichhaltigkeit des Inhaltes des Medizinalkalenders wird jedem Arzt und Zahnarzt gewiß etwas dargeboten, was er brauchen kann. *Jul. Parreidt.*

Festschrift des Vereins Österreichischer Zahnärzte. Herausgegeben vom Verein zur Feier seines fünfzigjährigen Bestandes. Wien, November 1911. Verlag des Vereins Österreichischer Zahnärzte. 278 Seiten.

Nachdem 1859 der Central-Verein Deutscher Zahnärzte gegründet worden war, der sich u. a. auch die Aufgabe gestellt hatte, Lokalvereine zu gründen, ging Heider, der Vorsitzende des Central-Vereins 1861 daran, in Wien einen solchen Lokalverein zu gründen. Seitdem sind nun 50 Jahre verflossen und der Verein Österreichischer Zahnärzte war am 14. November 1911 in der Lage, das 50jährige Bestehen zu feiern. Schon einige Tage zuvor ging seinen Mitgliedern die Festschrift zu. Sie enthält auf den ersten 47 Seiten eine von Dr. Ornstein anregend geschriebene kurze Geschichte des Vereins, und dann folgen mehrere wissenschaftliche Beiträge. Wir geben hier eine kurze Übersicht über die einzelnen Arbeiten.

Dr. Siegfried Ornstein: Der Verein Österr. Zahnärzte von 1861—1911. Eine geschichtliche Schilderung. Der Verein wollte anfangs nur als Lokalverein gelten, wurde dann aber Landesverein. Seit der Gründung des Zentralverbandes der Österreichischen Stomatologen 1902 hat er wieder mehr den Charakter eines Lokalvereins. Er hält Monatsversammlungen ab, stets in Wien, Früher stellte der Vorsitzende seine Wohnung als Versammlungslokal zur Verfügung, seit 1897 finden die Versammlungen in der Allgemeinen Poliklinik statt, wo auch die wertvollen Sammlungen des Vereins untergebracht sind. Die Zahl der ordentlichen Mitglieder beträgt 75. Außerdem zählt der Verein noch 9 Ehrenmitglieder (3 davon aus Deutschland) und 16 korrespondierende zu den Seinen. Vorsitzende in den 50 Jahren sind gewesen Heider, Philipp Jarisch, Steinberger, Fischer-Colibri, Pichler, Karl Jarisch. Tafeln mit den Abbildungen der Vorsitzenden und einiger anderer verdienter Männer (z. B. Zsigmondy, v. Metnitz) schmücken den Abschnitt. In der Hauptsache verfolgt der Verein wissenschaftliche Zwecke. Die Standesangelegenheiten werden seit dem Bestehen des Stomatologen-Verbandes als Vereinsangelegenheiten behandelt.

Dr. Richard Breuer: Einige interessante Befunde an prähistorischen Schädeln des Krahuletz-Museums in Eggenburg, N.-Ö. In der Umgegend von Eggenburg gibt es 200 alte menschliche Ansiedelungen (Burgställe, Hausberge), tiefe Höhlen und weit verzweigte Gänge, aus denen interessante anthropologische Funde stammen, die in dem Museum aufbewahrt werden. Das Schädelmaterial ist noch nicht reichlich vertreten; Vrf. hat das wenige vom zahnärztlichen Standpunkte aus untersucht. Er fand u. a. wenig vorspringendes Kinn, Abreibungsflächen der Molaren nach außen abflachend, Zahnstein, starke Abnützung der Schneidezähne, ein Prämolar um seine Axe gedreht, Abflachung des Zahnbogens in der Gegend der Eckzähne und Prämolaren, Höhle eines Alveolarabszesses, linke Gaumenhälfte erheblich breiter als die rechte und a. m. Die Dinge sind auf den schönen Abbildungen von 5 Tafeln klar zu sehen. Taf. 6 gibt Röntgenaufnahmen von kindlichen Kiefern mit Milch- und bleibenden Zähnen. Vrf. betrachtet die Funde in Rücksicht auf ihr Alter und auf ätiologische und geographische Verhältnisse und liefert so eine höchst beachtenswerte anthropologische Arbeit.

Dr. Richard Breuer: Die Gesetze des einarmigen Hebels angewendet in Bau und Funktion des menschlichen Unterkiefers. B. erörtert an der Hand der mathematischen und physikalischen Gesetze, wie ein Ingenieur verfahren würde, um eine Leistung ähnlich der des Unterkiefers zu erzielen; er überträgt dann die gefundene Konstruktion auf den Kiefer und die ihn bewegenden Kräfte und kommt zu dem Ergebnis, daß der Unterkiefer nach seiner Funktion und all seinen Merkmalen ein einarmiger Hebel ist, aber ein Hebel, der durch die ingeniöse Konstruktion seines Drehpunktes, nämlich des Kiefergelenks, eine solche individuelle Freiheit in seinen Bewegungen besitzt, daß es kaum jemals möglich sein wird, all die Bewegungen durch eine vom Menschengeist erfundene Maschine nachzuahmen.

Von Dr. v. Wunschheim (Vorst. der zahnärztl. Abt. der Allgem. Poliklinik in Wien): Die paradentalen Entzündungen der Zähne. In dieser klinischen Studie macht Vrf. den Versuch, ein zusammenhängendes Bild einer bisher fast allgemeinen nicht richtig gedeuteten Erkrankung zu zeichnen. v. W. versteht unter paradentaler Entzündung eine Entzündung des Peridontiums und seiner Umgebung, die ihren Ausgang nicht von der Wurzelspitze, sondern von den (nicht bloß bei der Alveolarpyorrhöe anzutreffenden) Taschenbildungen, also nicht vom Knocheninnern, sondern von außen nehmen. Den Ausdruck „paradentale Entzündung" rechtfertigt er mit analogen Ausdrücken, wie Paranephritis, Paramastitis usw. [Ich würde folgerichtig Paraodontitis sagen statt paradentale Entzündung der Zähne. — Ref.]. Solche paradentale Entzündungen kommen ebensogut an lebenden wie an toten Zähnen vor, an den Prämolaren und Molaren häufiger als an den Schneide- und Eckzähnen. Ziemlich oft ist ein Fremdkörper, der ins Zahnfleisch geraten ist, die unmittelbare Ursache. Die akuten Entzündungen an unteren Weisheitszähnen gehören mit zu den

paradentalen Entzündungen; denn auch sie kommen zustande durch Infektion der Taschen.

Im Verlaufe der Entzündung entsteht meistens ein kleiner Abszeß, der sich fast immer am Zahnfleische entleert, selten kommt es zur Fistelbildung. Die Beschwerden sind dabei geringer als bei der Periodontitis, und der Prozeß verläuft langsamer. An pyorrhöischen Zähnen kommen gelegentlich solche Abszesse vor; sie entleeren sich in die pyorrhöische Tasche.

Die Behandlung besteht gewöhnlich in Entleerung der Tasche mit Hilfe einer feinen Sonde und Ätzen der Innenfläche der Tasche mit Höllenstein. Bei gleichzeitig bestehender Alveolarpyorrhöe benutzt Vrf. mit Erfolg Flußsäure. Bei paradentalen Entzündungen der Weisheitszähne empfiehlt er Beseitigung der Tasche durch Exzision des umgebenden Zahnfleisches und Abschleifen der Antagonisten. Am hartnäckigsten bleiben die Taschen an der Zungenseite der unteren Mahlzähne bestehen.

Dr. Richard Breuer (Wien): Ein zahnärztliches Instrumentarium vor hundert Jahren. Vrf. führt auf drei Tafeln das zahnärztliche Instrumentarium vor, das s. Z. Napoleon I. seiner Gemahlin, der Erzherzogin Maria Luise, zum Geschenk gemacht hat. Die Instrumente sind in einem Kästchen aus Mahagoniholz, das außen mit Silberornamenten ausgelegt ist. Die einzelnen Fächer im Innern sind mit weißem Atlas und Samt ausgeschlagen. Die Griffe der Instrumente sind aus Perlmutter, die Enden sind mit kunstvoll ziseliertem Golde eingefaßt. Man findet auch Fläschchen aus feingeschliffenem Kristallglas und goldenem Deckel und zwei wundervoll ziselierte Dosen aus schwerem Golde. Die Instrumente selbst hinsichtlich ihrem Gebrauchswert und der Zahl sind dürftig gegen unsere heutigen. Wir finden Überwurf, Schlüssel, Bistouris, Zahnbürsten, Scheeren, Sonden, Reinigungsinstrumente. Vier Instrumente scheinen Stopfer zu plastischen Füllungen zu sein. Der Kaiserin konnte mit den Instrumenten gewiß nur wenig geholfen werden.

Dr. Zeliska: Ein Zungenhalter. Das Instrument drückt die Zunge nicht nur beiseite, sondern nieder und kann mit einem Speichelsauger verbunden werden.

Dr. Alfred Borschke (Wien): Vergleichende Betrachtungen über die Zweckmäßigkeit der Verwendung verschiedener Stromgattungen und elektrischer Anschlußapparate in der zahnärztlichen Praxis mit besonderer Berücksichtigung der Stirnlampe. Betrachtet werden Motoren; elektrische Öfen und Heizapparate; Apparate, die nicht direkt an den Straßenstrom angeschlossen werden können usw.

Dr. Josef Peter: Über Elektrosterilisation. P. berichtet über 94 Fälle, die ständig kontrolliert werden konnten; 4 Zähne davon wurden wegen fortgeschrittener Pyorrhöe (die schon vorher bestand) ausgezogen, einer wegen Kieferhöhleneiterung; in diesem Falle hatten aber schon zehn Jahre lang vor der Behandlung sich oft Periodontitiden wiederholt. Die gute Erhaltung der übrigen 89 Zähne, die alle wegen Gangrän der Pulpa

mit Elektrosterilisation behandelt worden waren und von denen 65 Träger von Kronen und Brücken sind, beweisen, daß das Verfahren zuverlässig ist.

Prof. Trauner (Graz): Der Nervus lingualis in der Gegend der unteren Mahlzähne. Bei einem 22jährigen Mädchen wurden die unteren Weisheitszähne wegen Dentitionsbeschwerden ausgezogen. Darauf Besserung, aber Zurückbleiben von Nervenschmerzen, die sich mehr und mehr steigerten. Vrf. durchschnitt die Narbe und traf dabei auf einen großen Nervenstamm, der nur der Lingualis sein konnte. Nachdem der Nerv 1 cm lang freigelegt war, wurde er herausgehoben und gedehnt und dann reponiert. Die Schmerzen hörten vollständig auf. Nach vier Wochen stellten sie sich jedoch wieder ein. Jetzt wurde versucht, durch 10 Injektionen von Fibrolysin (in fünftägigen Intervallen je $1^1/_2$ ccm in die Oberarme) die Narbe zur Resorption zu bringen, was auch gelang.

Vrf. macht darauf aufmerksam, daß der Nerv. lingualis unter dem M. pteryg. int. nach vorn zieht und am vorderen Rande dieses Muskels, etwas unterhalb der Linea mylohyoidea hervortritt und nun nahe am Alveolarfortsatz und an den Wurzeln der Mahlzähne liegt und vom Kiefer wegzieht zur Zunge. Erkrankungen und operative Eingriffe im Bereiche der Molaren können daher leicht zur Mitbeteiligung und Verletzung des Nervus lingualis führen.

Privatdozent Dr. Rudolf Weiser (Wien): Auf dem Grenzgebiet von Rhinologie und Zahnheilkunde. Bei der Behandlung von Kieferhöhleneiterungen eröffnen die Rhinologen nicht immer von der Nase her, sondern sie ziehen die Anbohrung von einer Zahnalveole aus vor, und manches spricht auch für das Vorteilhafte dieser Art der Behandlung, wie die vom Vrf. mitgeteilten Fälle beweisen. Um aber nicht deshalb Zähne zu opfern, die erhalten bleiben könnten, soll man lieber von der Fossa canina aus in die Höhle eindringen. Die Höhle wird nach der Eröffnung und Ausspülung mit einem Kautschukzapfen verschlossen, in den ein Golddraht einvulkanisiert ist, oder mit einem Glaszapfen nach Partsch. Sind durch Röntgenaufnahme pathologische Veränderungen an den Wurzelspitzen irgendeines Prämolaren oder Molaren erwiesen, so wird diese Stelle ausgekratzt, bevor man in die Kieferhöhle eindringt. Vrf. hat auf diese Weise geholfen in Fällen, wo jahrelange Behandlung von der Nase aus Heilung nicht gebracht hatte und es sich sogar um eine rhinogene Eiterung handelte. In allen Fällen aber soll der Zahnarzt im Einverständnis mit dem Rhinologen oder (in kleinen Städten, wo keiner ist) mit dem Hausarzte behandeln, weil es vorkommen kann, daß im Verlaufe der Behandlung der pathologische Prozeß auf die Nase oder auf die anderen Nebenhöhlen übergehen kann und dann, wenn nun erst ein Rhinologe zugezogen wird, der zuerst behandelnde Zahnarzt leicht in schiefes Licht geraten könnte.

Zahnwurzelsysten werden, wenn sie nicht groß (bis $1^1/_2$ cm Durchmesser) sind, wie periapikale Abszesse behandelt, also breit eröffnet und exstirpiert. Größere Zysten entwickeln sich an den sechs vorderen Zähnen gewöhnlich weit in die Spongiosa hinein. Sie müssen daher nach der Eröffnung noch einige Zeit tamponiert werden, damit sie sich nicht schließen,

bevor innen alles geheilt ist. Vrf. berichtet weiter über die Behandlung größerer Zysten und über die klinischen Erscheinungen bei infizierten Zysten und deren Behandlung unter Anführung geeigneter Fälle. Auch führt er einen Fall an, wo durch eine Wurzelzyste das Antrum verdrängt worden und nach dem Nasengange durchgebrochen waren.

Dr. Victor Frey: Randbemerkungen zur Frage der Schleimhautaufklappung. Vrf. schildert die Operation kurz und verbreitet sich dann über einzelne Modifikationen besonders. Z. B. ventiliert er die Frage, ob man den betr. Wurzelkanal vor, während oder nach der Maxillotomie füllen soll. Er erklärt sich im allgemeinen für das Füllen im Anschluß an die Operation. Nur bei Stiftzähnen verzichtet er auf deren Entfernung und kauterisiert mit dem Galvanokauter die Schnittfläche nach Resektion der Wurzelspitze. Bei der Operation orientiert sich Vrf. über die Lage des Wurzelkanals zum Abszeß und prüft die Durchgängigkeit des Kanals mit Millernadeln, reinigt den Kanal mit Beutelrockbohrern, spritzt mit Wasserstoffsuperoxyd aus, tamponiert dann die Wunde provisorisch und füllt die Wurzel. Man soll das Füllmaterial an der Schnittfläche der resezierten Wurzel hervorquellen sehen und den Überschuß dann abtragen. Dann Desinfizieren der Mundhöhle und endgiltige Tamponade. Durch Anführung mehrerer Fälle erläutert der Vrf., wie es unter verschiedenen Umständen vorgeht.

Dr. Heinrich Höck (Wien): Die Bedeutung der Radiologie in der Orthodontie. Die durch die Röntgenaufnahme uns ermöglichte Kenntnisnahme von retinierten Zähnen, deren Stellung, Lage und Größe, von persistierenden Milchzahnwurzeln, von Fehlen gewisser Keime usw. kann uns eine Regulierung als möglich oder aussichtslos, leicht oder schwierig von vornherein erscheinen lassen. Vrf. beleuchtet das an mehreren Beispielen, die durch klare Röntgenogramme auf zwei Tafeln illustriert werden. Alle übrigen Hilfsmittel versagen gewöhnlich oder täuschen. So kann man sich auf die palpatorische Diagnose gar nicht verlassen. Bei hoch im Oberkiefer retinierten Eckzähnen leisten stereoskopische Röntgenaufnahmen gute Dienste; man kann sich überzeugen, ob der Zahn palatinal oder labial liegt und ob die zu überwindende Knochenschicht dick oder dünn ist.

Prof. Dr. Rudolf Loos (Wien): Einiges über den Zusammenhang von Artikulation und Kiefergelenk. Vrf. beschreibt die Artikulation und erklärt, wie die Zähne bei der Okklusion den größten Flächenkontakt haben. Bei jüngeren Personen findet der Kontakt nur in Punkten statt; je länger die Zähne in Gebrauch sind, desto inniger schleifen sich die Zahnreihen ineinander ein: aus Linien und Punkten werden Flächen. Haben sich in späteren Jahren aber die Höcker abgeschliffen, so wird dadurch der Flächeninhalt der Kaufläche jedes Zahnes wieder kleiner; aber immer schleifen sich die Zähne so ab, daß sie in der Okklusion unverschieblich aufeinander passen.

Weiter wird auf die Eigentümlichkeiten des Gelenks eingegangen. Das Gelenkköpfchen (mit dem Meniskus) kann nur in einer einzigen Stellung die stabile Lage einnehmen: die Stellung im tiefsten Punkte der Gelenk-

pfanne. Alle anderen Stellungen sind labial. Streng von der stabilen Lage des Köpfchens und der Okklusionsstellung der Zahnreihe zu unterscheiden ist die Ruhestellung des Unterkiefers. Dabei sind die Zahnreihen etwas geöffnet, und das Köpfchen ist etwas auf der schiefen Ebene des Tubercul. articulare nach unten und vorn verschoben. Bei der Rotationsbewegung ist stets etwas Schubbewegung mit im Spiele. Vrf. betrachtet die einzelnen Bewegungen genauer und verbreitet sich dann über die Veränderungen, die durch die Abnützung der Zähne bedingt sind, und über das Sinken des Bisses. Die Bißhöhe bleibt auch bei vollständig erhaltenen Zähnen nicht konstant. Im zahnlosen Kiefer ist gar keine natürliche Orientierung über die Bißhöhe mehr vorhanden; aus dem Gelenk allein können wir sichere Schlüsse nicht ziehen.

Dr. Otto Zigmondy (Wien): Über das Wachstum des Oberkiefers in sagittaler Richtung. Zunächst erörtert Vrf. die Schwierigkeiten, die der Beantwortung der vorliegenden Frage entgegenstehen. Man müßte Modelle ein und desselben Kindes aus verschiedenen Lebensjahren nebeneinander haben, oder man muß an mazerierten Schädeln aller Lebensaltern bis nach dem Zahnwechsel die Messungen vornehmen, obwohl die Resultate nur Beachtung finden könnten, wenn die Messungen sehr zahlreich wären. Eine Schwierigkeit bietet auch der besondere Umstand, daß kein Teil des Schädels als fester Punkt in seiner Lage zu den übrigen angesehen werden kann, da sich in der Entwicklung fortgesetzt alles verändert. Vrf. benutzt die Crista zygomaxillaris als solchen fixen Punkt, weil eine verbindende Linie der beiden Cristae von der Sutura palatina transversa während des ganzen Zahnwechsels merkwürdig konstant bleibt. Die Crista zygomatico-alveolaris setzt beim Neugeborenen an der Außenseite des Oberkiefers entsprechend dem vorderen Anteil der 5. Alveole (2. Milchmolar) ein; beim 18monatigen Kinde ist der vordere Anteil vor der Crista schon etwas größer; beim 4jährigen Kinde ist die Alveole des 5. durch die Crista in zwei gleiche Hälften geteilt; beim 6jährigen erscheint der Ansatz der Crista gerade über der Scheidewand zwischen der 5. und 6. Alveole; beim Erwachsenen befindet sich die Alveole des 6. noch vor der Crista. Demnach müssen sämtliche vor den Mahlzähnen stehenden Zähne nach vorn geschoben sein, und der erste Mahlzahn hat keineswegs den Schädelknochen gegenüber eine fixe Lage. Das Prothion (d. i. der untere Endpunkt der Sutura intermaxillaris mediana am fazialen Medianpunkte der Schädelbasis) hat sich von dem Halbierungspunkte, der die beiden Cristae zygomatico-alveolares verbindenden Linie beim Wachsen des Kiefers entfernt. Die Distanz beträgt beim Neugeborenen 18 mm, beim 4jährigen Kinde 21 mm, beim 6jährigen 23 mm, beim 8jährigen 25 mm, beim Erwachsenen 31 mm. Das Prosthion liegt also nach vollendeter Entwicklung 8 mm weiter vorn als bei Beginn des Zahnwechsels. Diese Darlegung an der Hand von Abbildungen auf zwei Tafeln zeigen deutlich das Wachstum des Oberkiefers in sagittaler Richtung.

Dr. Rudolf Bum (Wien): Über Zahn- und Mundhygiene für Ärzte. Vrf. knüpft zuerst an das 1882 erschienene Buch von Schlenker

an „Untersuchungen über das Wesen der Zahnverderbnis". Darnach sind verschiedene saure Fruchtsäfte den Zähnen schädlich, ganz besonders die Traubenkur wirkt zerstörend, wenn die Trauben zuviel Säure enthalten. Sogar Stomatitis kann sie hervorrufen. Ebenso wirkt auch die Zitronenkur. Auch Wein und Essig kommen wegen ihrer kalklösenden Wirkung in Betracht. Bei flüchtiger Berührung mit Säuren erleiden jedoch die Zähne keinen Schaden, da sie von einer Schleimschicht überzogen sind.

Den Säuren schließen sich Medikamente an. Als Mittel bei der Mundbehandlung sind z. B. Salizylsäure und Salol auszuschließen. Auch Benzoësäure wirkt kalklösend. Karbolsäure und Thymol tun es jedoch nicht. Die Mineralwässer sind unschädlich, nur von den eisenhaltigen (z. B. Franzensbader Eisenquelle) kann man das nicht behaupten. Wahrscheinlich ist es nicht das Eisen, was darin schädlich wirkt, sondern die zugleich vorhandene Säure.

Den Zahnpulvern und Mundwässern soll ein mildes Alkali, z. B. doppeltkohlensaures oder borsaures Natron zugesetzt werden. Das Verhalten der Seife den Mundgebilden gegenüber ist noch nicht sicher festgestellt. In weiteren macht Vrf. bestimmte Vorschläge zu Mundwässern und Zahnpulvern und kommt dann auf mechanische Schädlichkeiten zu sprechen. Man soll da nicht zuviel verbieten, eher soll man raten zu konsistenterer Nahrung, z. B. schwarzes, grobkörniges Brot. Dagegen sind schleifende Zahnpulver zu vermeiden. Alsdann wird der Wert kalkhaltiger Nahrung erörtert und daran anknüpfend die Zahnpflege im Kindesalter empfohlen. Vrf. streift auch den Wert, die Stellungsanomalien zu behandeln. Er geht dann über zur Pflege der Zähne bei schweren Krankheiten und macht auf die Notwendigkeit aufmerksam, die Mundhöhle vor Narkosen zu reinigen und zu desinfizieren. Dann kommen Quecksilber-, Phosphor- und Bleivergiftung zur Sprache. Zum Schluß wird das Vorbeugen betont.

Das sind kurz angedeutet die Abhandlungen, die einen stattlichen Band füllen. Die Festschrift ist auf gutem Papier in angenehmer gleichmäßiger Schrift gedruckt. Einige Druckfehler sind vorhanden, stören aber nicht. Die Tafeln sind schön. Das ganze Werk ist ein hervorragendes, bleibendes Denkmal, das der Verein Österreichischer Zahnärzte seiner wissenschaftlichen Kraft gesetzt hat. *Jul. Parreidt.*

Zahnärztlicher Kalender für das Deutsche Reich **1912,** herausgegeben von **Willy Kirchner,** Zahnarzt in Königsberg i. Pr. Dritter Jahrgang. Berlin 1912. Julius Springer. 170 und 119 S. Preis geb. M 5,—.

Der Inhalt dieses nützlichen, dauerhaft gebundenen Nachschlagebuches ist in vier Teile geteilt; daran schließt sich ein Notizkalender in vier auswechselbaren Vierteljahrsheftchen mit einer Seite für jeden Tag und Stundenvordruck von 8 bis 6 Uhr.

Im I. Teile sind wissenschaftliche Beiträge enthalten.

Propädeutische Grundzüge der zahnärztlichen Orthopädie, von Emil Herbst. Der Verf. gibt seine Einteilung der Anomalien und

läßt dann ätiologische Betrachtungen folgen, die sehr lesenswert sind. Klar ist der Grund des zu engen Oberkiefers, als im Mundatmen liegend angegeben: weil die Zunge nicht am Oberkiefer also am Gaumen lag, sondern innerhalb der unteren Zahnreihe. Leider ist ein Fremdwort hier falsch angeführt: statt Atresie des Oberkiefers ist Arthresie gedruckt. „Knirscher" sollen erweiterten Unterkiefer und, weil die unteren Zähne, die doch innerhalb des oberen Zahnbogens stehen, auf diesen zu stark drücken, auch einen erweiterten Oberkiefer mit Lücken zwischen den Zähnen haben. Doch müssen da wohl noch andere Ursachen in Betracht kommen. — Weiter folgen „die vier Grundprinzipien der Regulierung der Zahnstellungen". Statt Grundprinzipien hätte ich lieber Grundsätze gelesen. Dann kommen „Diagnose der Anomalien", „Nach welchem Prinzip soll reguliert werden?", „Welcher Zeitpunkt ist für den Beginn einer Regulierung am günstigsten?".

Die Wurzelresektion, ihre Indikation und Operationstechnik, von Prof. Dr. Dependorf. Indikationen zur Operation und Beschreibung ihrer Ausführung. Nicht außer acht ist zu lassen, daß am Foramen mentale der Schnitt in größerem Bogen um das Foramen geführt werden muß. Am Gaumen ist auf den Verlauf der Arteria palatina major zu achten, die beiderseits von hinten nach vorn zieht usf. Die Darstellung ist so klar und alles Zugehörige umfassend, daß der Beitrag zum wiederholten Durchlesen jedem empfohlen werden kann, der die Operation selten oder zum ersten Male unternimmt. Der Erfahrene wird ihm zustimmen.

Der II. Teil enthält zuerst eine Zusammenstellung von „Zufällen in der zahnärztlichen Praxis und ihre Behandlung" von Luniatschek. Die alphabetisch geordneten Krankheiten beginnen mit „Angulus oris ulceratus" und endigen mit „Zufälle nach Narkosen". Lange Reihen von Stoffen sind angeführt, die Verätzungen und Vergiftungen bewirken. — Zum Nachschlagen geeignet, auch zum Durchlesen, damit man sich merkt, was in etwa vorkommenden Fällen zu tun ist. Die Liste ist vergrößerungsfähig; unter Injektionsunfällen vermisse ich z. B. Abbrechen der Kanüle.

„Die für den Zahnarzt wichtigen Arzneimittel", zusammengestellt und bearbeitet von Privatdozent Dr. P. Adloff, ist ein nützlicher Beitrag, der aus dem vorigen Jahrgange herübergenommen ist.

Willy Kirchner hat im III. Teile des Kalenders die deutschen Bäder und Kurorte zusammengestellt, die staatlich approbierten Zahnärzten Ermäßigungen gewähren. In 80% aller Kurorte ist solche Ermäßigung ausgeschlossen; die Ermäßigung gebenden sind im Kalender zusammengestellt.

Darauf folgen eine Anzahl nützliche und allgemein beachtenswerte Mitteilungen: Prüfungsordnung, Zahnärztliche Institute mit ihren Lehrern und Assistenten, das Fortbildungswesen, Zeitschriften, Organisation (staatliche [Baden und Hamburg] und private), Wohlfahrtseinrichtungen, tabellarische Übersicht der Gebührenordnungen, Polikliniken und Institute (von

Privatpersonen, Behörden oder Korporationen gegründet, z. B. auch die Kliniken von Ortskrankenkassen), die zahnärztliche Fürsorge in den Schulen (60 Schulzahnkliniken angeführt, mit Berichten über die Einrichtungen).

Im IV. Teile finden wir das Verzeichnis der im Deutschen Reiche approbierten Zahnärzte. Wie weit das Verzeichnis Mängel enthält, wird jeder in seinem Bezirke sehen können. Für Leipzig finde ich einen merkwürdigen Fehler: Prof. Pfaff fehlt, und Hilfslehrer Pfaff, der schon lange in Dresden ist, hat nochmals Aufnahme gefunden; in der Liste der Leipziger Zahnärzte sind Assistenten des Instituts aufgeführt, die unter den Instituten fehlen. Es ist ja schwer, bei dem fortwährenden Wechsel der Adressen Genauigkeit zu erzielen, aber in dem gerügten Falle hätte sich der Fehler vermeiden lassen.

Eine statistische Übersicht am Schlusse gibt 3539 Zahnärzte an. Dazu würden noch einige Hundert kommen, die eben erst ihre Staatsprüfung gemacht haben oder promovieren, so daß die wirkliche Zahl der Deutschen Zahnärzte 3800 betragen mag. Zahntechniker sind nach Kirchners Erhebungen 6983 vorhanden.

Gestorben sind im Jahre vom 1. 10. 10 bis 1. 10. 11 34 Zahnärzte im Deutschen Reiche.

Der Zahnärztliche Kalender bewährt sich wieder als vorzügliches Nachschlagebuch in vielen Fällen. Die von mir erwähnten Fehler beeinträchtigen den Gebrauch nicht und sind auch nur erwähnt in der Absicht, daß das nützliche Werk immer noch vervollkommnet werden möchte. Die Verlagshandlung hat hinsichtlich der Ausstattung ihr Möglichstes getan. *Jul. Parreidt.*

Auszüge.

Pailliotin: La pyorrhée alvéolaire; son traitement par la fluoram. (L'Odontologie Nr. 24, 1910.)

Auf die Entdeckung Heads hin, daß sich Zahnstein in Fluorwasserstoffsäure ohne Schädigung der Zähne löst, hat Verf. Versuche mit dieser Säure bei der Behandlung von Alveolarpyorrhöe unternommen. Da aber die Behandlung zu schmerzhaft war, hat er ein Fluor-Ammonium-Salz hergestellt. Dieses Salz soll nach experimentellen Versuchen folgende guten Eigenschaften haben:

1. Es soll harten Zahnstein in pulverförmige Massen verwandeln.
2. Es soll ein vollkommenes ideales Antiseptikum sein.
3. Es soll die Leukozytose und Phagozytose begünstigen.

Die Anwendung geschieht folgendermaßen: Die Zähne werden von den leicht zugänglichen Konkrementen mechanisch befreit. Mit einer dünnen Sonde werden Kristalle des Präparates rings um den Zahn in die Zahnfleischtaschen gebracht. Der Mund darf nicht sofort ausgespült werden. Das Präparat schmeckt stark sauer, manchmal tritt eine mäßige

Empfindlichkeit bis zur Dauer einer halben Stunde auf. Nach drei- oder viermaliger Behandlung soll ein vollkommener Erfolg eintreten, der drei bis sechs Monate anhält.

Damit das Kind einen schönen Namen hat, hat es der Erfinder Fluoram getauft. *Williger.*

Regimentsarzt Dr. **Julian Zilz** (Gyulafehérvár): **Formicin und seine Anwendung bei der Pulpaamputation.** (Sonderabdruck aus Ashs Wiener Vierteljahrs-Fachblatt 1911, Nr. 1).

Der Verf. ersetzt zur Pulpaamputation nach Bönnecken das von diesem empfohlene Formaldehyd durch ein Formaldehydpräparat, das Formicin. Das Formicin wirkt völlig gleich gut wie Formaldehyd, aber außerdem noch vollkommen reizlos und schmerzlos, während Z. nach dem Gebrauche des Formaldehyds verschiedentlich Postamputationserscheinungen beobachtet hat, die zwar nach einiger Zeit wieder abklangen, aber doch durch ihre Schmerzhaftigkeit die Patienten recht belästigten.

Das Formicin ist eine chemische Verbindung von Formaldehyd und Azetamid; es dämpft durch seine analgesierenden Eigenschaften den Formalinreiz. Z. legt Wert darauf, festzustellen, daß er nicht ein neues Antiseptikum für die Pulpaamputation vorschlagen will, sondern unter Beibehaltung des von B. erprobten Formaldehyds dies nur in einer modifizierten chemischen Verbindung empfiehlt. *Lichtwitz.*

Dr. **Hans Schneider: Über antiseptische und desinfizierende Eigenschaften einiger Zahn- und Mundpflegemittel.** (Hygienische Rundschau 1911, Nr. 8.)

Verf. rühmt die guten Eigenschaften des Pfefferminz-Lysoforms, das nach seinen Versuchen hinsichtlich des Desinfektionsvermögens im Vergleich mit einigen andern Mundpflegemitteln an erster Stelle steht. Die Wirkung wird bei 35—40° C erheblich gesteigert; man sollte zu Mundspülungen immer warme Lösungen verwenden. *Jul. Parreidt.*

Otto Zsigmondy (Wien): **Georg v. Carabelli.** (Österr. Zeitschr. f. Stomatol. 1911, H. 1.)

In überzeugender Weise weist der Verf. die Haltlosigkeit der verschiedentlich aufgetauchten Behauptung nach, daß Georg v. Carabelli, der mit Recht als der Begründer der wissenschaftlichen Zahnheilkunde in Österreich angesehen wird, ursprünglich Goldarbeiter gewesen sei, als solcher also eigentlich den Zahntechnikern zugezählt werden müsse. Schon aus den Werken C.s weist Z. nach, daß dieser unbedingt einen geregelten medizinischen Studiengang absolviert haben muß; denn ein Handwerker hätte sich unmöglich außer den hervorragenden Kenntnissen in der medizinischen Wissenschaft eine derartige Vertrautheit mit dem Gebrauche der alten Sprachen aneignen können.

Dann aber bringt auch Z. unter Mithilfe des Universitätsarchivars Dr. Goldmann mehrere Dokumente, daß C. im Besitze eines akademischen Grades war. Er war Doktor der Chirurgie, und zwar hat er sich diesen Grad laut Ausweis der Hauptmatrikel der Wiener Universität vom Jahre 1819 nach regelrechtem Studium erworben.

Außer diesen dokumentarischen Belegen zeigt aber schon das ganze Wirken Carabellis, daß er die Zahnheilkunde für einen wissenschaftlichen Zweig der Arzneikunde gehalten hat. *Lichtwitz.*

Kleine Mitteilungen.

Central-Verein Deutscher Zahnärzte. Die 51. Jahresversammlung des C.-V. D. Z. findet vom 16. bis 20. Mai 1912 in Jena statt.

Ich fordere hiermit alle die Herren Kollegen, die sich zur Aufnahme melden wollen, auf, dies **umgehend** bei mir zu tun.

Meldungen, die nach dem 15. März 1912 erfolgen, können erst im Jahre 1913 zur Aufnahme vorgeschlagen werden.

Satzungen sind durch den Unterzeichneten zu beziehen.

Der I. Schriftführer Otto Köhler I,
Darmstadt, Waldstr. 34 I.

Verein österreichischer Zahnärzte. Am 14. und 15. Nov. 1911 feierte der Verein österr. Zahnärzte sein 50jähriges Bestehen unter Beteiligung zahlreicher Ehrengäste. Die Ministerien des Kultus, des Innern und des Kriegs hatten Vertreter geschickt, ferner war die Stadt vertreten, die Universität, mehrere ärztliche Gesellschaften, auswärtige Vertreter von Universitäten und zahnärztlichen Gesellschaften usw. Der Vors. Regierungsrat Dr. Karl Jarisch hielt die Festrede. Darauf teilte der Schriftführer Dr. Frey mit, daß Dr. Cruet (Paris), Angle (New London), G. V, Black (Chicogo), Jarisch (Wien), Mummery (London), Römer Straßburg), v. Eiselsberger (Wien) und Ewald (Wien) zu Ehrenmitgliedern ernannt worden seien. Preiswerk (Basel), Taggart (Philadelphia) und Szabo (Budapest) wurden Korrespondierende Mitglieder. Hofrat v. Haller begrüßte den Verein im Namen des Kultusministeriums, Hofrat Ludwig im Namen der Medizinischen Fakultät. Geh. Rat Warnekros von der Universität Berlin überbrachte eine Jubiläumswidmung, die die Professoren Berten, Pfaff, Bruck und Römer sprachen im Namen der Zahnärztlichen Institute der Universitäten München, Leipzig, Breslau und Straßburg, Hofrat Walkhoff für den Central-Verein Deutscher Zahnärzte, Hofzahnarzt Greve für den Verein Bayrischer Zahnärzte usw. Zum Schluß der Festsitzung hielt Weiser einen Vortrag über das Thema „Auf dem Grenzgebiete der Rhinologie und Zahnheilkunde".

Am Nachmittage des 14. Nov. folgten dann noch Vorträge und Demonstrationen von Jenkins, Trauner, Loos, Pichler, Storm, Robiczek und Zeliska.

Am Abend fand ein Festessen mit den üblichen Toasten statt.

(Weiteres siehe in der Besprechung der Festschrift S. 69.) *J. P.*

Mastix. Im griechischen Archipel, besonders aber auf der Insel Chios, findet sich ein Baum, Pistacia Lentiscus, dessen Harz schon die alten Ägypter schätzten und von den orientalischen Frauen noch heutzutage als Kosmetikum hochgeschätzt wird. Dieses Harz riecht sehr aromatisch, und durch sein Kauen werden die Zähne schön weiß und das Zahnfleisch gestärkt.

Dieses Mastixharz, das eins der Hauptprodukte jener idyllischen Insel darstellt, die schon im Altertum wegen ihrer Fruchtbarkeit, insbesondere wegen ihres köstlichen Weines berühmt war, wird auch zu Zahnkitten verwandt, indem eine Kleinigkeit davon auf Baumwolle gebracht und dies dann in den hohlen Zahn gebracht wird, wo die Masse hart wird.

Der Mastixbaum, oder vielmehr Mastixstrauch erreicht eine Höhe von etwa 5 m und kommt auch an anderen Otten dieser Gegend vor, z. B. auf Sardinien, Corsica usw. Aber der edelste Baum dieser Art wächst nur auf Chios, der das beste Harz liefert. Dasselbe wird gewonnen, indem im Juli der Stamm geritzt wird, das austretende Harz im August zu kleinen weißen Körnern erstarrt, die dann abgenommen werden. Der kultivierte Mastixstrauch liefert jährlich durchschnittlich 10 Pfund solchen Harzes.

Die Orientalier kauen einfach dieses Harz, um ihre Zähne schön zu erhalten, und somit stellt dasselbe ein richtiges Konservierungsmittel dar, das Zahnbürste, Zahnpulver und Zahnwasser vollständig ersetzt. *S.*

Velox-Ampullen. Die zugeschmolzenen Ampullen haben bekanntlich den Nachteil, daß man erst nach dem Anfeilen und Abbrechen des Halses den Inhalt mit der Spritze entnehmen kann. Dabei geht natürlich nicht selten die ganze Phiole in Scherben, und Verletzungen sind infolgedessen nicht ausgeschlossen, ganz abgeseben von den umständlichen Manipulationen. Viel wichtiger ist jedoch die Möglichkeit einer Infektion des Ampulleninhaltes. Darauf hat auch bereits G. Fischer in seiner „Lokalen Anästhesie in der Zahnheilkunde" hingewiesen und empfohlen, die Ampullen nach der Reinigung mit Karbol- oder Lysoformlösung in absolutem Alkohol aufzuheben, kurz vor dem Gebrauche zwischen ein steriles Gazeläppchen zu legen und dann den Hals abzubrechen. Williger (Dtsche. Zahnärztl. Zeitung, Nr. 46, 1911, E. N. XI) empfiehlt nun die Velox-Ampulle, die vor kurzem von Apotheker Schommartz in Ostseebad Prerow in den Handel gebracht wurde. Sie hat einen trichterförmigen Hals, der nach Art der Soxlethflaschen einen Gummiverschluß trägt. Dieser ist noch zum Schutze mit einem Staniolblättchen umgeben, durch dessen Öffnung die gute Haftung des Gummiverschlusses leicht kontrolliert werden kann. Die Entnahme der Injektionsflüssigkeit aus der Ampulle gestaltet sich also viel einfacher als bei den zugeschmolzenen Phiolen. Man braucht nur den Staniol und dann das Gummihütchen abzuheben, die Spritzennadel durch den Trichterhals einzuführen und ist sicher, daß man die Injektion ohne an der Seitenwandung anzustreichen, ganz sicher steril entnehmen kann.

Central-Verein Deutscher Zahnärzte. Der Mitgliedsbeitrag für 1912, im Betrage von M 16,— zuzüglich Nachnahmespesen wird im Februar d. Js. von der Verlagsbuchhandlung von Julius Springer in Berlin W 9, Link-Str. 23/24 eingezogen werden.

Für die Schriftleitung verantwortlich: Hofrat Jul. Parreidt in Leipzig.
Verlag von Julius Springer in Berlin W. — Druck von E. Buchbinder in Neuruppin.

Der heutige Stand der Wurzelbehandlung mit Rücksicht auf die feinere Anatomie menschlicher Wurzelkanäle insbesondere am Foramen apicale[1]).

Von

Guido Fischer in Marburg.

Seit Adolph Witzels bedeutsamen Arbeiten über die Pulpaamputation ist die Frage der Wurzelbehandlung trotz zahlreicher Beiträge in neuerer Zeit noch nicht zum Abschluß gelangt, und wird — der Natur des ganzen Prozesses entsprechend — wohl auch niemals endgültig fixiert werden können. Für die Witzelsche Therapie ausgedehnter Pulpaamputation brachte Preiswerk zuerst wichtige Dokumente herbei, in dem er an Metallkorrosionen die Unmöglichkeit der Totalexstirpation erkrankter Wurzelpulpen besonders an Molarzähnen nachwies. Obwohl er selbst die Schwierigkeiten der Exstirpation nur für die Molaren annahm, verfiel Preiswerk in den Fehler, das genannte Verfahren zu verallgemeinern, indem er sagte: „Da wir in der Pulpaamputation bei sachgemäßer Ausführung das zuverlässigste und einfachste Mittel besitzen, pulpakranke Zähne auf lange Jahre hinaus funktionsfähig zu machen, ist es Pflicht jedes gewissenhaften Zahnarztes, sich dieser Methode zu bedienen."

Demgegenüber nahm ich in einer eigenen Monographie über den feinen anatomischen Bau menschlicher Wurzelkanäle folgenden, noch heute vertretenen Standpunkt ein:

„Das zerstörte Gewebe wird zur Gewährleistung der weiteren Erhaltung des Zahnes unschädlich gemacht durch

I. totale Exstirpation,

II. Imprägnation mit mumifizierenden Substanzen (Trikresol-Formalin).

Nr. II ist bei allen noch im Wachstum befindlichen Zähnen, allen oberen Prämolaren, den bukkalen Wurzeln oberer und den

[1]) Nach einem im Central-Verein Dresden 1911 gehaltenen Vortrage.

medialen unterer Molaren sowie bei den Weisheitszähnen von vornherein indiziert, in allen anderen Fällen die Exstirpation, auch bei den distalen Wurzeln unterer und den palatinalen oberer Molaren."

Für die Kasuistik der Verästelungen innerhalb der Wurzelkanäle habe ich auch damals schon rein physiologische Wachstumsvorgänge angenommen, in hohem Maße aber auch die Mitwirkung pathologischer Prozesse. Ich schrieb damals:

„Meine makroskopischen und mikroskopischen Präparate lassen ferner keinen Zweifel darüber, daß auch die pathologischen Veränderungen des Pulpagewebes nach Ablauf von Entzündungen bei der auffallenden Neigung zur Petrifikation bei der Differenzierung der Pulparäume in hohem Maße mitwirken und dadurch für die Unwegsamkeiten und Hindernisse bei der Behandlung z. B. von Molaren- und Bikuspidatenwurzeln ebenso verantwortlich zu machen sind. Daneben spielen vor allem noch die physiologischen Wachstumsprozesse des Dentins — am Pulparand als Schutzdentin, innerhalb des Gewebes als Dentikel — während des ganzen Lebens eine bedeutende Rolle, vornehmlich an den Wurzeln, die schon im jugendlichen Zustande breite, platt aneinander gedrückte Wände besitzen wie die der unteren Schneide- und großen Backenzähne, häufig oberer Prämolaren und der distalen Bukkalwurzel oberer Molaren. Für die Deutung der Verästelungsgebilde in solchen Zähnen scheint es ja gewagt, „eine Grenze zwischen einer physiologischen und pathologischen Erscheinung überhaupt zu ziehen", „umsomehr hier, wo wir es in den meisten Fällen mit senilen Veränderungen eines Organs zu tun haben". Die Differenzierung der Pulpahohlräume beginnt rein anatomisch und wird eben während des ganzen Lebens auf physiologischem Wege fortgesetzt: durch den Anbau von neuem Dentin werden die im jugendlichen Organismus weit angelegten Pulpakammern allmählich verengt. Dieser Einschnürungsprozeß schafft vorzugsweise bei allen Wurzelformen mit breiten, seitlich komprimierten Wänden durch regelmäßig und unregelmäßig geartete Auflagerungen auf gegenüberliegenden Wandschichten in der vorher massigen Pulpa ein Verzweigungssystem von Kalksubstanz, das wiederum um so komplizierter auftritt, je irregulärer die beteiligten Faktoren beim Wachstumsprozeß funktioniert haben. Mit der fast soliden Obliteration des Wurzelkanals seniler Zähne kann die physiologische Wirkung die höchste Stufe ihrer Vollkommenheit erreichen.

Um den Beweis für die Auffassung, das physiologische und pathologische Moment hierbei in richtiger Weise gewürdigt zu

haben, zu erbringen, präparierte ich zahlreiche fixierte und gehärtete Pulpen erkrankter Zähne frei und stellte fest, daß bereits im jugendlichen Alter vor Schluß des Wurzelwachstums im Gewebe dieselben destruktiven Prozesse vorhanden sein **können,** die im späteren Lebensalter sehr viel häufiger zur Beobachtung kommen. Ein großer Teil gerade dieser Präparate brachte eindeutig die Beziehungen pathologischer Verkalkungen zur Ramifikation des Wurzelraumes zum Ausdruck (s. Fig. 153—175 Taf. III meiner früheren Arbeit). Bei Anfertigung dieser Zeichnungen wurde zumeist die Schmelz-Dentinsubstanz weggelassen, um das Bild der Pulpaverzweigung möglichst deutlich hervorzuheben. In Nr. 174 und 175 sehen wir die Medialpulpen unterer Molaren (durch Verkalkung im Gewebe) durchbrochen und fein verästelt, besonders schön bei Molar Nr. 174, der einem 7jährigen Kinde entstammte. Hier finden wir also bereits dieselbe zierliche Differenzierung der Medialpulpa, wie wir sie bei meinen Korrosionen häufig in höheren Altersperioden kennen gelernt haben.

Zu diesen anatomischen Formen gesellen sich die oben schon gewürdigten feineren physiologischen und pathologischen Veränderungen der Pulpa. Am häufigsten begegnen uns in erkrankten menschlichen Zähnen physiologisch entstandene Verkalkungsprodukte, das Schutzdentin und die Dentikel sowie ausgedehnte Petrifikationen im Wurzelkanal, letztere durch pathologische Prozesse bedingt. Durch die Entwicklung wandständiger oder freier Dentikel und Kalkschollen werden ungemein variable Formen von Kanalverengerungen und Verlagerungen gebildet."

Ich füge diese meine früheren Ausführungen von der Kasuistik der Pulpaverzweigungen besonders deshalb an, weil Feiler in seiner Arbeit meine eben zitierte Anschauung von der physiologischen und pathologischen Entstehung der Verästelungen nur als kurze „Bemerkung" meinerseits hingestellt hat, indem er schrieb: „Mitveranlaßt dazu (d. h. zur Nachprüfung der Korrosionspräparate) wurde ich durch eine „Bemerkung" Fischers, der schrieb, „daß die in den Pulpahöhlen vorkommenden Differenzierungen nicht selten auch pathologische Erzeugnisse sind", der aber in dem weiteren Teil seiner Arbeit nicht mehr auf diese Frage eingeht(!). Dieses Urteil trifft auch schon deshalb nicht zu, weil ich sogar zahlreiche Abbildungen von der Entstehung pathologischer Verzweigungen in meiner Monographie (s. Fig. 153—175) gegeben habe, ein Beweis, wie sehr ich die pathologische Ge-

nese zahlreicher Ranifikationen schon damals gewürdigt habe, keineswegs also kurzweg an gelegentliche pathologische Komplikationen denken konnte, wie es nach Feilers Darstellung scheinen muß.

In derselben Arbeit habe ich bereits darauf hingewiesen, daß zierliche Verästelungen der Pulpa auch am Foramen apicale auftreten. Bei menschlichen Zähnen kommen sie überall vor, vorwiegend aber bei unteren Schneidezähnen und Prämolaren als Bifurkationsstränge und Querästchen am Foramen apicale (Abb. 1), bei den oberen Inzisiven als zarte Seitenfiederchen, die dann bei oberen Prämolaren und allen Molaren infolge ihrer häufigeren und zierlichen Anordnung höchst komplizierte Bildungssysteme veranlassen können (Abb. 2). „Überdies enden die Wurzelkanäle oft nicht einfach", wie schon Baume richtiger kannt hat, „sondern in fast mikroskopische Kanälchen mehrfach geteilt".

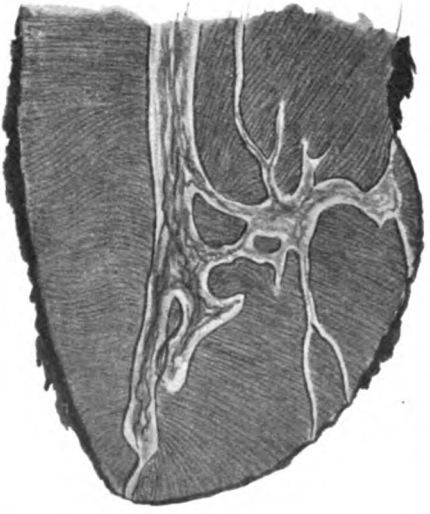

Abb. 1.
Verästelungssystem an der Wurzelspitze eines oberen zweiten Bikuspidaten. Vergr. 29fach.

Abb. 2.
Zierliche Seitenäste an der Wurzelspitze von Prämolaren- und Molarenpulpen.

Eine Reihe neuer Untersuchungen haben meine damaligen Resultate erheblich erweitert und zu Tatsachen geführt, die meines Erachtens von größter Bedeutung für die Wurzelbehandlung aller Zähne sein müssen.

Auch Baumgartner hat die Bedeutung der Wurzelspitze für die Wurzelbehandlung richtig erkannt und wertvolle Gesichtspunkte entwickelt, die ich vollständig zu bestätigen vermag. Er untersuchte nach erfolgter Wurzelbehandlung die Wurzelspitze geeigneter Zähne und erhob folgende Befunde:

„1. Von einem oberen zweiten Mahlzahn wurde eine palatinal durchgebrochene Fistelerkrankung unterhalten.

Die histologische Untersuchung der in Serien-Querschnitte zerlegten Wurzeln zeigte folgendes:

Die palatinale und mesial-bukkale Wurzel waren zu einer Platte vereinigt. In der Nähe des Foramen apicale ist bei der bukkalen Wurzel das Zement in konzentrisch angeordnete Schollen verändert. Die Pulpa nimmt keine Kernfärbung an und zeigt kein Detail; ebenso verhält sich die Pulpa der bukkalen Wurzel.

Ein Schnitt weiter unten zeigt uns die Einmündung einer Pulpaverästelung in die palatinale Wurzelpulpa, welche selbst abnorm exzentrisch in der Wurzel liegt. Hier ist auch die dünnere Wurzelwand gänzlich zerstört. Die erste seitliche Abzweigung der Wurzelpulpa der Gaumenwurzel war hier der Weg der Infektion.

In einem weiter unten geführten Schnitte sehen wir die zuerst erwähnte Pulpaabzweigung von der bukkalen Wurzel ausgehen.

Alle Pulpastümpfe sind nekrotisch; das gesamte Dentin im Bereiche des letztangeführten Schnittes zeigt eine lakunäre Destruktion; das Zement ist hyperplastisch. Die Wurzelkanalwand weist Arrosionen auf.

2. Ein oberer zweiter Prämolar mit Fistel.

Die Pulpa teilt sich in der Nähe der Spitze in sieben Ästchen, von denen eines kronenwärts verlief. An allen Ausmündungsstellen zeigte sich das Perizement chronisch entzündet; an der letzten Abzweigung am wenigsten, an der ersten war der Zahn an der Außenseite durch Eiter stark arrodiert. Die überall vorhandenen Pulpastümpfchen waren nekrotisch; das umliegende Zement bezw. Dentin war schollig destruiert. Unterhalb der ersten Abzweigung waren zwei wandständige Dentikel mit zentralem Kanale. Das Zement war in ziemlicher Entfernung von den einzelnen Foramina apicalia noch hyperplastisch. Teilweise war die von Nessel und Römer beschriebene radiäre Streifung schön ausgebildet.

3. Ein unterer erster Molar mit Fistel.

Die Schnitte durch die mesiale Wurzel zeigen die Querschnitte von zwei Wurzelkanälen. Der zentral gelegene ist ausgezeichnet durch mächtige Lagen sekundär gebildeten Dentins. Der mittlere Anteil ist durch die Verwendung der Schwefelsäure stark erweitert, in die schmäleren Teile des Kanals kam weder Säure noch Nadel, hier liegen Pulpareste und Wurzelpaste vermengt.

Die distale Wurzel hatte eine mehrfach verästelte Pulpa. Die zwei Foramina zeigen nekrotisierte Pulpen und arrodierte Wandung. Von der ersten Pulpaabzweigung war die Infektion des Periodontiums ausgegangen; es war zur Eiterung gekommen, es entstand ein Senkungsabszeß, der Wurzel und Alveole auf große Strecken zerstörte. Teilweise war der Eiter bis zur neutral gelegenen Pulpa vorgedrungen, doch hatte er deren Gewebe nur auf eine äußerst kurze Strecke angegriffen."

Baumgartners Worte klingen aus:

„Aus den histologischen Präparaten ersehen wir auch, daß die kurzen Pulpastümpfe nach „Pulpaextraktion" sich ebenso verhalten wie die Wurzelpulpen nach Pulpaamputation; die Regenerationsfähigkeit bezw. Vernarbungstendenz dieser Stümpfe ist gering oder gleich Null."

Normalanatomisch ist der Bau und die Entwicklung des Wurzelkanals von höchstem Interesse und infolge der wichtigen Resultate der späteren Verästelungen dringend wissenswert. Es bedarf keines

Beweises, daß die Wurzel denjenigen Teil des Zahnes darstellt, der die allergrößte Bedeutung für seinen Besitzer hat. Jede Zahnkrone kann, völlig zerstört, wieder neu ersetzt werden, nie aber wird einer chronisch erkrankten Wurzel die gewohnte volle Funktionstüchtigkeit zurückgegeben werden; erst nach Ausheilung der Periodontitis rückt die Frage der zweckmäßigen Verwendung des Wurzelkörpers in den Bereich der Möglichkeit, etwa um einen Brückenpfeiler abzugeben, oder selbst als Stütze einer künstlichen Krone zu dienen.

Während die junge Krone ihren Durchbruch nach der Mundhöhle vollzieht, hat die Wurzel noch längst nicht die ihr zukommende Länge erreicht, erst nach geraumer Zeit etwa mit dem Eintritt des Zahnes in die Artikulationsfunktion scheint das Längenwachstum nahezu abgeschlossen. Noch aber kommunizieren Pulpa und Wurzelpolster bezw. Periodontium durch das sehr breite Foramen miteinander; die Wurzelpulpa selbst ist noch ein voluminöses fleischiges Gewebe, das noch unverästelt das Wurzeldentin durchzieht. Soweit der Wurzelzustand am Foramen apicale, sobald der Zahn in die Zahnreihe eingetreten ist. Bis hierher hatten ihn die Kräfte gleichmäßigen Wachstums geleitet. Es war seine **Wachstumsperiode.**

Einen Schritt weiter, und wir sehen, wie der junge Zahn seinem Anteile gemäß in die Funktion der Artikulation eingreift, wie er Druck und Gegendruck sowie alle mechanischen Spannungszustände pariert und damit unbewußt Leistungen vollführt, die nicht ohne Folgen auf seine weitere Entwicklung bleiben können. Der Zahn tritt in seine **Arbeitsperiode** ein. Die Zirkulation nimmt einen neu belebten Aufschwung, die reich mit Blut und Nährmaterial versorgte junge Pulpa arbeitet intensiv weiter, d. h. ihre Zellen, insbesondere die peripheren Odontoblasten sind fortgesetzt tätig, sie produzieren Dentin in immer neuen sich auflagernden Lamellen. Der Pulparaum verengt sich in der Krone hauptsächlich in horizontaler Ausbreitung, und die Wurzel findet lebhaften Anteil an dieser Arbeitsfreudigkeit, sie nimmt jedoch in perpendikulärer Richtung an Masse zu. Jene im Wurzelkanal zahlreicher Zähne auftretenden Verästelungen verdanken ihre Entstehung einmal den außerordentlich häufigen Verkalkungsgebilden, die in der Pulpa des Wurzelkanals pathologisch entstehen, dann auch dem in schmal gebauten Wurzeln häufig ungleichmäßigen Dentinbau, so daß ältere Kanäle überaus zierliche Bäumchensysteme aufweisen, wie Preiswerk und ich endgültig beweisen konnten.

Aber noch zahlreicher als die im Hauptteil des Kanales sich findenden Ästchen finden sich nach meinen jüngsten Untersuchungen am Foramen apicale zierliche Stränge, die fast regelmäßig auch in sonst unverzweigten Kanälen erkennbar sind. Ja, **das Foramen apicale bildet geradezu eine besondere Region des gesamten Wurzelkörpers,** die für unsere Therapie größte Beachtung verdient. Dies mit Recht schon deshalb, weil alle menschlichen Wurzelkanäle **erwachsener** Zähne ohne Ausnahme derartige Pulpaästchen am Foramen besitzen können. Betrachtet man jugendliche Foramina, so ist das Verästelungssystem noch nicht ausgebildet, wohl aber sieht man deutlich, wie die gegenüberliegenden Wandschichten z. B. bei den schmalen breiten Foramen der unteren Molaren höckerige, zackige Verwölbungen treiben, die, einander entgegengewachsen, sich hier und da vereinigen, während zwischen ihnen isolierte Gewebstränge seitwärts vom Pulpastumpf nach außen ziehen. Das Pulpagewebe besitzt also am Foramen apicale etwas vor dem eigentlichen Wurzelende die ausgesprochene Tendenz, sich büschelartig aufzulösen, allerdings unter Erhaltung eines mehr oder wenigen zentral gelegenen Pulpahauptganges (Abb. 3).

Abb. 3.
Schematische Darstellung der Pulpaverästelung im Apicalbezirk a.

Betrachtet man an sorgfältig mazerierten Zähnen bei schwacher Lupenvergrößernng das Foramen apicale des Wurzelkanals, so werden verschiedene Figurationen des Wurzelausganges bis in die feinsten Details zutage gefördert. Nachdem ich Hunderte von menschlichen Zähnen auf diese Weise unter Lupenbetrachtung genommen hatte, mußte ich mich überzeugen, daß etwa 90 % aller menschlichen Zähne im ausgewachsenen Zustande ein geräumiges, regelmäßig geformtes Wurzelloch nicht besitzen, sondern nach vielen Richtungen hin kompliziert gestaltete Pulpaausgänge aufweisen. Der Reichtum der einzelnen verschiedenen Aufsichtsbilder ist ein so großer, daß es leicht wäre, die beigefügten Abbildungen in weit größerer Zahl und Mannigfaltigkeit zu bieten. In der folgenden Gruppendarstellung kommt es mir hauptsächlich darauf an, solche Bilder zu fixieren, die ich als Grundtypen am häufigsten angetroffen habe. Die verschiedenen

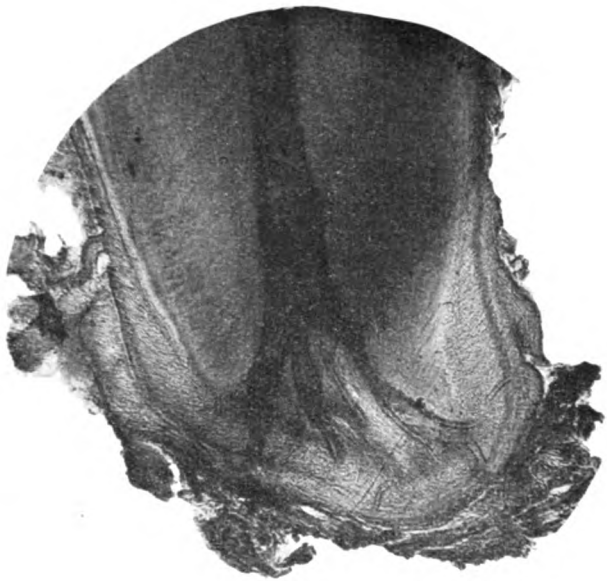

Abb. 4.
Die Pulpa löst sich kurz vor ihrem Austritt in einzelne Äste auf.

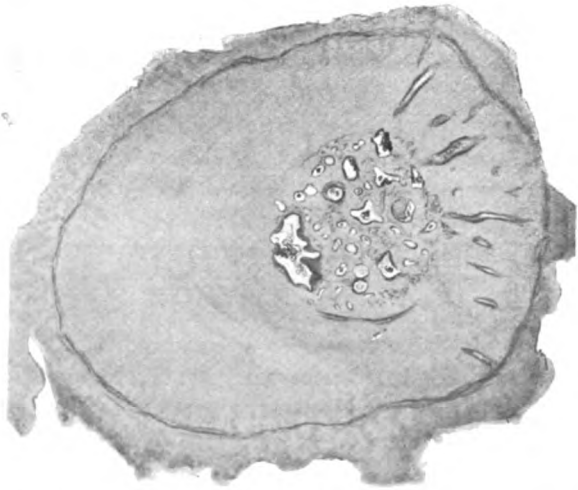

Abb. 5.
Querschnitt kurz vor dem Foramen apicale. Zahlreiche Seitenkanäle sind quer getroffen sichtbar.

Kanaleingänge treten sehr bald in den Haupt-Pulpakanal über. Macht man mikroskopische Schnitte durch die Wurzelspitze menschlicher Zähne, so sieht man deutlich, daß der Pulpastrang sich kurz vor dem Wurzelloch häufig in eine Anzahl Seitenästchen teilt (Abb. 4 u. 5). Dieselben durchdringen die haubenartige Zementkappe der Wurzelspitze, und erscheinen nun an verschiedenen Stellen der Oberfläche der Wurzelspitze, wo wir bei Lupenbetrachtung dementsprechend häufig zarte Kanalmündungen antreffen. Auch bei meinen früheren Pulpapräparaten sah man die auffällige Neigung des Pulpagewebes, sich kurz vor dem Wurzelloch in verschiedene Ästchen zu teilen (Abb. 6 u. 7). Meine neuen Resultate sind folgende:

Obere mittlere Schneidezähne: Das Wurzelloch mündet häufig nicht in einen einzelnen Kanal aus, sondern wir erkennen solche Formen, in denen ein Hauptkanal mit einigen Nebenkanälen vorliegt, oder auch daß zwei Hauptkanäle neben einzelnen Querästchen gebildet werden (Abb. 8 u. 9).

Obere seitliche Schneidezähne: Bei

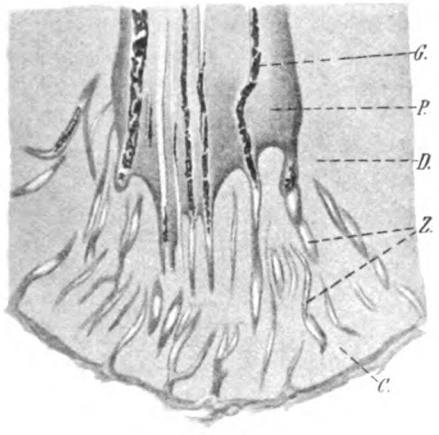

Abb. 6.
Auflösung der Wurzelpulpa (Hundezahn) in zahlreiche Ästchen am Foramen apicale.

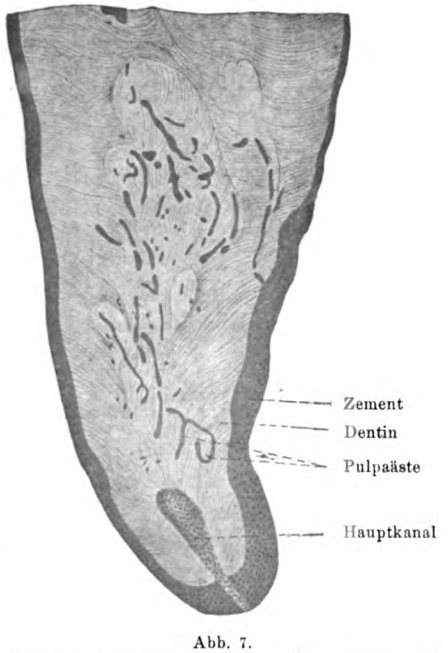

Abb. 7.
Reiche Verzweigung im letzten Wurzeldrittel eines oberen ersten Prämolaren.

Abb. 8.

Abb. 9.

Abb. 10.

Abb. 11.

Abb. 12.

Abb. 8—12 I^1, I^2.

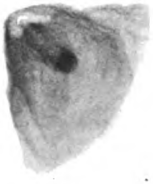

Abb. 13.

Abb. 14.

Abb. 15.

Abb. 16.

Abb. 17.

Abb. 13—17 C^1, B^1.

diesen Zahnformen habe ich eine große Mannigfaltigkeit am Foramen apicale feststellen können. Das Auftreten eines Hauptkanals ohne jeden Seitenzweig bildet die seltenere Ausnahme, meistens war ein Hauptkanal entwickelt, um den herum verschiedene Seitenkanälchen zu sehen waren (Abb. 10—12).

Obere Eckzähne: Die Kanalmündung dieser Zähne ist sehr häufig einfach und nicht kompliziert, gelegentlich treten aber auch hier mehrere Kanäle am Foramen auf (Abb. 14). Was mir aber besonders bemerkenswert erscheint, ist die Tatsache, daß der Ausgang des Wurzelkanals gerade bei diesen Zähnen auffallend

Abb. 18.

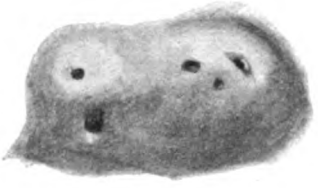

Abb. 19.

Abb. 20.
Abb. 18—20 B¹.

häufig nicht direkt in der Wurzelspitze, sondern ein wenig vor derselben zu liegen pflegt (Abb. 13). In solchen Fällen mündet die Pulpa immer an der palatinalen Wurzelseite aus (Abb. 13 u. 14).

Obere 1. Prämolaren: Die Kanalisierung des Foramen apicale ist bei diesen Zähnen, wie zu erwarten stand, eine außerordentlich wechselvolle, und steht ganz im Einklang mit unseren Erfahrungen und den Ergebnissen anderer Forscher, daß diese Zähne eine große Neigung der Pulpaverzweigung besitzen. In solchen Fällen, wo der Zahn einwurzelig gebildet ist, treten eine Anzahl kleinere Kanalausgänge hervor, unregelmäßig verteilt (Abb. 16 u. 17). Und auch dort, wo zwei Wurzelkanäle angelegt sind, zeigen beide Wurzelspitzen komplizierte Kanalanlagen (Abb. 18—20). Es wechseln Hauptkanäle mit kleinen Seitenkanälen ab, und nicht in allen Fällen

tritt der Hauptkanal am obersten Teile der Wurzelspitze nach außen. In Abb. 15 sieht man die Aufsicht auf einen noch nicht ausgewachsenen 1. Prämolaren, dessen Wurzelloch kurz vor dem Abschluß

Abb. 21.

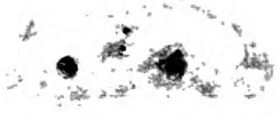

Abb. 22.



Abb. 23.

Abb. 24.

Abb. 25.

Abb. 26.

Abb. 27.
Abb. 21–27 B².

steht. Man erkennt deutlich an der Umrandung der schmalen Kanalmündung, daß das Dentin bezw. Zement der Wurzel kleine

Wälle von Substanz gegen das Lumen vorschiebt, während dazwischen immer einzelne tiefe Furchen in der Entwicklung zurückbleiben. Wie wir auch an anderen Präparaten sehen werden, handelt

Abb. 28.

Abb. 29.

Abb. 30.
Abb. 28—30 M^1.

es sich hier um die Anlage der einzelnen Nebenkanäle und des Hauptkanals. Während nämlich die kleinen Vorsprünge allmählich mit der Gegenseite verwachsen, bleiben dazwischen bestimmte Ge-

Abb. 31.

Abb. 32.

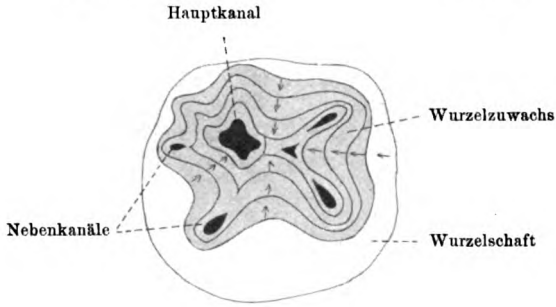

Abb. 32a.
Typus: rund-oval.
Schematische Darstellung der Bildung der Nebenkanäle am Foramen apicale.
a. bei rundlich ovaler Wurzel, b. bei seitlich komprimierter Wurzel.

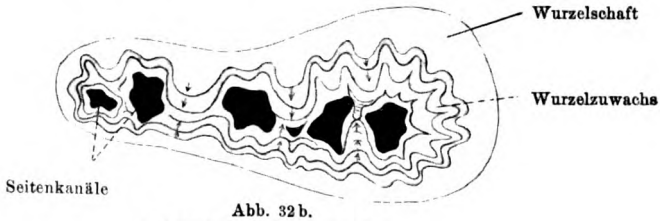

Abb. 32b.
Typus: seitlich-komprimiert.

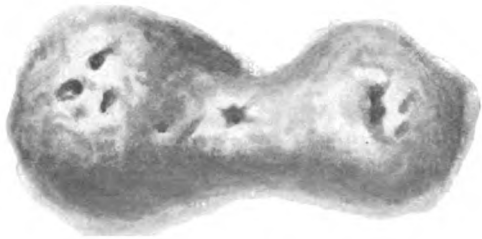

Abb. 33.

biete für die Pulpasubstanz erhalten und werden zu jenen Pulpaausläufern (Abb. 16—20).

Obere 2. Prämolaren: Diese Zähne entwickeln ebenso wie ihre Vorgänger eine große Neigung zur Kanalisierung der Wurzelspitze, seltener findet man einen Hauptkanal mit einigen dazu gehörigen Nebenzweigen (Abb. 21 u. 24). Meistens sind zwei Wurzelkanäle mit jedesmaliger Verzweigung vorhanden (Abb. 22, 23, 25 bis 27). In einigen Fällen findet man bekanntlich bei oberen Prämolaren äußerlich zwei verschmolzene Wurzeln, im Innern dagegen zwei getrennt verlaufende Kanäle; in solchen Fällen ergab

Abb. 34.
Abb. 31—34 M^2.

sich der interessante Befund, daß die zwischen den beiden verschmolzenen Wurzeln gelegene Dentin-Zementsubstanz mehr oder weniger reich kanalisiert war (Abb. 22, 23, 25 u. 26). In einem Falle einer völlig zweigeteilten Prämolarenwurzel konnte man eine Reihe von Nebenkanälen nicht nur an der Wurzelspitze, sondern auch höher hinauf verfolgen (Abb. 27).

Obere 1. Molaren: Das Foramen apicale dieser Zähne ist manchmal einfach gestaltet, besonders bei den Palatinalwurzeln, häufig aber auch außerordentlich zahlreich kanalisiert (Abb. 28—30). Bei Vorhandensein eines einfachen Wurzelloches an der Palatinalwurzel sieht man nicht selten etwa in der Mitte des Wurzelkörpers einige von der Pulpa abzweigende Kanalausmündungen (Abb. 28).

Eine reiche Auflösung in viele Ästchen sieht man an den Bukkalwurzeln bei folgender Fig. 30. Hier ist auch die Palatinalwurzel verzweigt.

Obere 2. Molaren: Die Wurzelspitzen reihen sich in ihrer Komplikation denen der 1. Molaren an (Abb. 31—34). In der Abb. 31 sieht man einen noch nicht fertig gebildeten 2. Molaren vor sich und kann auch hier deutlich die Entwicklung des Wurzelloches ablesen. An den platt geformten Wurzelöffnungen imponiert die höchst unregelmäßige wellige Umrandung des Wurzeldentins (Abb. 31). Zierliche kolbenförmige Auswüchse treten nahe aneinander heran, so daß das dazwischen liegende Pulpagewebe eine feine wellige Gestalt erhält. In der nächsten Abb. 32 haben wir zufällig die Wurzelspitzen eines späteren Stadiums vor uns, an welchem wir sehen, daß drei solcher kolbiger Vorwölbungen mit der Gegenseite verwachsen sind, und daß die zwischen ihnen gelegenen Spalträume des früheren welligen Pulpagewebes jetzt als zierliche Kanälchen auftreten (Abb. 32 u. 32a u. b). An einem anderen oberen Molaren fand sich das bemerkenswerte Bild (Abb. 34), daß die breite muldenförmige Fläche der Bifurkation — also die Basis der Pulpakammer — eine Anzahl feiner Kanälchen aufwies. Die größeren derselben ließen sich bis in das Pulpagebiet hinein verfolgen (Abb. 34).

Obere 3. Molaren: Es handelt sich bei diesen (Abb. 35—38) hauptsächlich um Abbildungen mehr oder weniger verschmolzener Weisheitszähne, um Wurzeln, aus welchen die Pulpa am Wurzelloch zahlreiche Verästelungen ausscheidet. Besonders Abb. 35 stellt einen noch nicht ausgewachsenen Weisheitszahn dar, dessen Wurzelloch auch nach der Tiefe hin höchst unregelmäßige Buchten und Vorsprünge erkennen läßt. Gerade dieses Bild ist ein typisches Beispiel für die Entstehung dieser Pulpaverzweigungen: Ein verschiedenartiges Durcheinanderwachsen und Verwachsen der Dentinbezirke, dazwischen Aussparrung von Pulpasubstanz zu Kanälen. Dieses Bild lehrt weiterhin, daß nicht nur die oberflächliche, an der Spitze gelegene Dentinlamelle beim Abschluß des Wurzelgebietes für die Verzweigungen in Betracht kommt, sondern auch ein gewisser Wurzelabschnitt vor dem Wurzelende. Seine Ausdehnung scheint nur eine geringe zu sein, denn an mikroskopischen Längeschnittbildern der Wurzelspitze kann man immer finden (Abb. 4—7), daß dieses Verzweigungssystem erst kurz vor dem Foramen apicale einsetzt.

Im **Unterkiefer** begegnen wir ganz ähnlichen Verhältnissen.

Die unteren mittleren und seitlichen Schneidezähne sind auch hier wiederum nicht sonderlich kompliziert, ihr Foramen ist entsprechend dem Verlauf eines oder mehrerer Kanäle, mit einer oder mehreren Öffnungen versehen (Abb. 39 u. 40). Bei einem 1. unteren Schneidezahn habe ich ein noch nicht abgeschlossenes Wurzelbild gewählt, um zu zeigen, daß auch hier die Entstehung

Abb. 35.

Abb. 36.

Abb. 37.

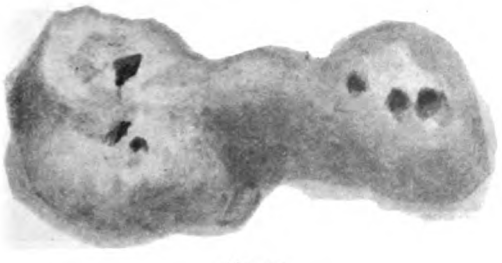

Abb. 38.
Abb. 35—38 M^3.

der kleinen Kanäle durch das unregelmäßige Dentinwachstum an der Wurzelspitze hervorgerufen wird (Abb. 39).

Die unteren Eckzähne schließen sich denen des Oberkiefers eng an, auch sie zeigen wieder die auffällige Eigentümlichkeit, daß das Wurzelloch nicht genau mit der eigentlichen Wurzelspitze übereinstimmt, sondern in vielen Fällen noch vor dieser Ausmündung und zwar gelegentlich nicht als einzelner, sondern mehrfach geteilter Kanal imponiert (Abb. 41 u. 42).

Untere 1. Prämolaren: Die Wurzelspitzen dieser Zähne lassen an Variabilität der Kanalausgänge nichts zu wünschen übrig (Abb. 43—45). Teils treten wenige, aber dafür zackige, unregelmäßig gestaltete Wurzellöcher auf, teils ist deren Zahl vermehrt (9 Kanäle) (Abb. 45), teils münden die Kanälchen in verschiedenen Abständen vor der eigentlichen Wurzelspitze nach außen (Abb. 44).

Abb. 39.



Abb. 40.

Abb. 41.

Abb. 42.

Abb. 39—42 I^1, I^2, C^1

Abb. 43.

Abb. 44.

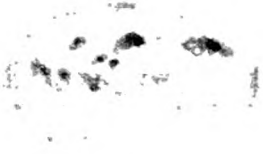

Abb. 45.

Abb. 43—45 B^1.

Die unteren 2. Prämolaren haben eine gewisse Neigung, an der Wurzelspitze ein Zwei-Kanal-System durchzuführen (Abb. 46 bis 50). Bei den rein einwurzeligen Formen nimmt das Pulpagewebe seinen Austritt durch einen breiteren spaltenförmigen Kanal, dem gelegentlich Nebenästchen angegliedert sind (Abb. 46 u. 47). Die beiden Abbildungen, besonders Nr. 46, geben einen wertvollen

Beweis für die Entstehung der Pulpaverzweigung, wie ich ihn oben mehrfach geschildert habe. An einigen Wurzelspitzen sind auch hier sekundäre Kanäle entfernt vom Wurzelloch vorhanden.

Die unteren 1. Molaren werden repräsentiert durch reich illustrierte Ansichten, aus denen besonders die wichtigen Beziehungen

Abb. 46.

Abb. 47.

Abb. 48.

Abb. 49.



Abb. 50.
Abb. 46—50 B².

des Wurzelwachstums zur Bildung der Kanalzweige am Foramen klar hervorgehen (Abb. 51–58). Bei jugendlichen Wurzeln dominiert der breite interessant zackige, unregelmäßige Wurzelspalt, in Abb. 51 sieht man bei einem noch sehr jugendlichen Molaren in ganz überzeugender Weise, daß das Wurzeldentin eine höckrige

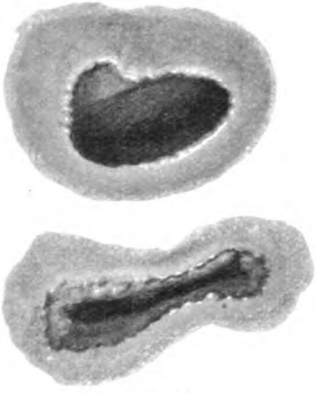

Abb. 51.

Abb. 52.

Abb. 53.

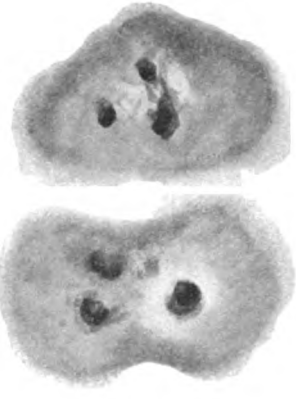

Abb. 54.

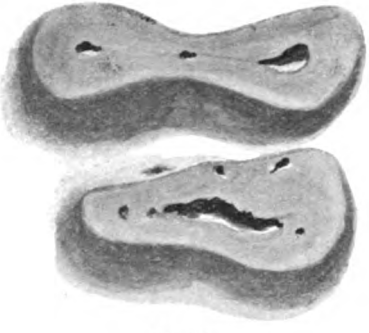

Abb. 55.

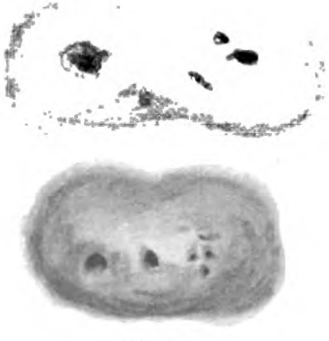

Abb. 56.

Abb. 57.

wellenförmige Linie zieht und höchst unregelmäßig gefaltet erscheint. Auf den ersten Blick erkennt man das geräumige distale Wurzelloch breit und oval angelegt im Gegensatz zu dem schmalen langgestreckten, in der Mitte eingeschnürten Wurzelende der medialen Wurzel (Abb. 51). Eine interessante Formierung zeigt das distale Wurzelloch in Abb. 52, an welchem höchst unregelmäßige, langgestreckte, schluchtenähnliche Aussparungen des Pulpagewebes sichtbar sind. In der Hauptsache bildet die Medialwurzel eine größere Anhäufung solcher Verzweigungen als die distale (Abb. 56 u. 57). Die Hauptpulpaausgänge sind jedoch bei beiden

Abb. 58.
Abb. 51—58 M^1.

Wurzeln in ihrer typischen Form charakterisiert. Die Medialwurzel zeigt entweder den breiten spaltförmigen Raum, oder bei späterem Lebensalter zwei Hauptkanäle (Abb. 56—58), um die sich mehr oder weniger zahlreiche Nebenkanäle gruppieren (Abb. 56—58). In Abb. 55 habe ich die Wurzelspitzen kurz vor dem Ende abgeschliffen, um festzustellen, ob bei den sonst so stark verzweigten Molarwurzeln die tiefen Seitenäste höher hinauf reichen. Das ist in der Tat der Fall, wie aus der Abbildung zu ersehen ist. Sehr lehrreich ist die Tatsache, daß in diesem Falle die Medialwurzel nur drei Kanäle besitzt, während die distale Wurzel um einen langgestreckten Wurzelspalt zahlreihe Queräste darbietet. Der Spalt selbst zeigt wieder die oben auch schon bei der Entwicklung des Foramen apicale gebotene Figuration: Die Kanalwandschicht ist unregelmäßig, buchtig und kugelig gestaltet (Abb. 32a u. b).

Im Einklang mit den eben genannten Zähnen steht die Wurzelspitze der unteren 2. Molaren (Abb. 59—64). In Abb. 59 sieht man prachtvoll die knollenförmige und buchtenreiche Gestaltung des jungen Wurzelloches. Hier wird der Dentinzapfen der Wandschicht außerordentlich deutlich angelegt, besonders an der distalen Wurzel. Im allgemeinen ist auch hier die reiche Kanalisierung auf seiten der Medialwurzel (Abb. 62—64), wenn auch die distale

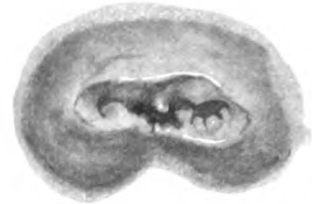

Abb. 59.

Abb. 60.

Abb. 61.

Abb. 62.

Abb. 63.

Abb. 64.

Abb. 59—64 M^2.

Wurzel in manchen Präparaten sehr kompliziert erscheint (Abb. 61, 63 u. 64). In Abb. 60 ist der bemerkenswerte Befund festgestellt, daß die konvergierenden Wurzelspitzen, wie sie in diesen Molaren häufig sind, sich einander bis zur Berührung nähern können, und es ist interessant zu sehen, wie die Pulpaausgänge sich nahe einander gegenüber liegen, so daß die Vereinigung der austretenden Pulpasubstanz in unmittelbarer Nähe gelegen sein muß, ein Befund, der zur Erklärung pathologischer Vorgänge und der Beziehungen

Abb. 65.

Abb. 66.

Abb. 67.

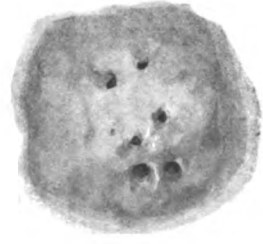

Abb. 68.

Abb. 65—68 M^3.

der einzelnen Wurzelkanäle eines Zahnes zueinander von außerordentlicher Bedeutung sein dürfte.

Die unteren Weisheitszähne mit ihrer außerordentlich wechselvollen Gestaltung der Wurzeln bieten auch für die Lupenbetrachtung am Foramen apicale eine Fülle interessanter Erscheinungen (Abb. 65—68). Wir wissen, daß die unteren Weisheitszahnwurzeln meistens kegelförmige, verschmolzene Wurzelkörper darstellen. Dennoch ist der Austritt der Pulpasubstanz nicht in gleicher Weise vereinfacht, sondern recht kompliziert. Es sind meistens zahlreiche Seitenkanäle um einen oder mehrere Hauptkanäle angelegt (Abb. 67

u. 68). Von höchstem Interesse war für mich die Beobachtung zweier ähnlich gebauter Wurzelformen, die sich nur durch ihr Lebensalter unterschieden. Die jüngere in Abb. 65 zeigt einen spaltförmigen, unregelmäßig zerklüfteten Medialkanal mit einem breiteren, oval gehaltenen distalen Wurzelloch. Eine Formierung in Einzelkanäle hatte noch nicht stattgefunden. Erst mit der weiteren Entwicklung des Wurzelwachstums sehen wir Kanäle auftreten, wie Abb. 66 mit großer Deutlichkeit beweist. In diesem Stadium scheint die Differenzierung aber noch nicht abgeschlossen zu sein, denn man findet im distalen Wurzelende (Abb. 66) noch immer die charakteristischen knollenförmigen Vorsprünge des Dentins.

Die Pulpa sämtlicher menschlicher Zähne hat mithin die große Neigung, sich kurz vor dem Foramen apicale in einzelne Ästchen aufzulösen.

Diese Feststellung ist in praktischer Hinsicht von größter Bedeutung. Sie beweist, daß wir niemals die sichere Gewähr besitzen, den Pulpastrang restlos zu exstirpieren. Selbst die schlanken Pulpenstümpfe der Eckzähne, die scheinbar ohne jeden Rückstand der Nadel folgen, können am Foramen apicale zierliche Seitenästchen zurücklassen. Allerdings muß zugestanden werden, daß, je geringer die Rückstände sind, um so größer die Gewähr der Mumifikation dieser Reste wird und um so geringer die Gefahr für das Leben der Wurzel. Und trotzdem kann dieser zierliche Herd am Foramen apicale, es kann ein einziger Seitenkanal bei ungenügender Devitalisation der Pulpa (konsekutive Pulpitis) zu langwierigen Behandlungen führen, ja die Ruhe der Wurzel überhaupt in Frage stellen. Die in gewissen Fällen auftretenden Rezidiven werden uns jetzt erklärlich: die Entstehung zahlreicher Granulome und Zysten dürfte solchen versteckten Infektionsherden, die mechanisch unerreichbar bleiben, zuzuschreiben sein; sind doch selbst die kleinsten Querästchen im Falle der Infektion Raum genug für Aufnahme Tausender von Streptokokken, jener in medikamentöser Hinsicht äußerst widerstandsfähigen Kanalbakterien.

Mayrhofer erwägt mit Recht die Möglichkeit, daß die latenten Bakterien, bezw. deren Keime der Pulpagangrän im Zahn selbst lebend bleiben. „Für diese Möglichkeit habe ich in einer ziemlichen Anzahl von Fällen den tatsächlichen Beweis insofern erbracht, als ich zeigen konnte, daß aus den Wurzelkanälen von Zähnen mit klinisch ausgeheilten Zahnfleischfisteln häufig Keime gezüchtet werden können“ (Mayrhofer). Ein echtes Rezidiv kann ausgehen von Keimen, die möglicherweise im periapikalen Gewebe abgekapselt

oder, wie sicher nachgewiesen, im Zahne selbst eingeschlossen sind. Das letztere möchte ich besonders für die Apikalregion annehmen, da sie bei allen Zähnen ohne Ausnahme diejenige Partie darstellt, welche wir rein mechanisch, also direkt nicht sicher erreichen und demgemäß auch medikamentös nur problematisch zur Ruhe zwingen können. Wir brauchen gar nicht so weit zu gehen und gewisse pathologische Gewebsveränderungen im periapikalen Bezirk anzunehmen, es ist die Wurzelspitze selbst mit ihren feinsten Schlupfwinkeln und Gängen, die genügend erklärt, warum in diesen oder jenen Fällen ein Rezidiv eintrat. Dafür spricht auch die Tatsache, daß keineswegs in allen Fällen chronisch gangränöse Fälle mit ungünstiger Heilungstendenz eine sichtbare (Röntgogramm) Veränderung an der Wurzelspitze vorliegt; wohl aber ist bei dem Sitz des Herdes im Apikalbezirk gerade die Mitleidenschaft der Wurzelhaut an der Wurzelspitze anzunehmen für die ungeheuer zahlreichen Fälle von Fistelabszessen, Granulomen und Zysten, die doch gerade meist von der Wurzelspitze aus ihren Ausgang haben. Ferner die seitlich davon gelegenen, am unteren Wurzelstamm entstehenden chronischen Periodontitiden, Abszesse usw. sind durch Seitenäste verjauchter Pulpakanäle erklärlich.

Mayrhofer stellte ferner fest, daß „die Mikroorganismen durch antiseptische Einlagen aus dem Wurzelkanale verschwinden, um nach kürzerer oder längerer Zeit wieder zu erscheinen". Der im Kanal befindliche Desinfektionsfaden wird dort, wo er direkt einwirken kann, mit einer gewissen Sicherheit antiseptisch wirken, die Weiterentwicklung der Keime hindern. Keineswegs aber am Foramen apicale, wenigstens nicht in den dort befindlichen Seitenkanälchen, die immer neue Scharen lebensfähiger Keime vorrücken lassen. Denn diese Kanälchen gehören, wie keine anderen, so sehr zu jenen unerreichbaren Abzweigungen des Wurzelkanals, die nach Mayrhofer „der medikamentösen Behandlung überhaupt unzugänglich sind und in den Bereich der Wurzelresektion fallen" (Mayrhofer). Also erst nach Beseitigung der Wurzelspitze und korrekter Füllungsmöglichkeit gibt auch Mayrhofer die Rehabilitierung derartiger Wurzeln zu.

Die für solche Rezidive in Betracht kommenden Mikroorganismen sind nun keineswegs nur Streptokokken, die ihrer Größe wegen sich leicht in den Dentinkanälchen aufhalten können, sondern auch Staphylokokken und Hefepilze, die nach Mayrhofer nur in größeren Kanalsystemen als denen der Dentinkanäle zu finden sind. „Die meist haufenartige Anordnung der Staphylokokken-

kulturen dürfte ein häufigeres Eindringen in das Zahnbein vereiteln; von den Hefezellen endlich, die meist bedeutend größer sind als der Querschnitt der normalen Dentinkanälchen, wäre anzunehmen, daß sie sich an der Wand der Wurzelkanäle aufhalten." Ich glaube nicht fehl zu gehen, wenn ich gerade die letzteren Formen aus dem Apikalbezirk stammend annehme. Dort sind für ihren Aufenthalt und Ausbreitung die denkbar besten Bedingungen gegeben, auch für ihre rasche Entwicklung bei subakuten Rezidiven.

Und wenn Mayrhofer für die Frage der Reinfektion nach durchgeführter Wurzelbehandlung als die hauptsächlichste Quelle „die Bakterien des Wurzeldentins" (Dentinkanälchen, Pulpaverzweigungen, Gefäßkanäle) betrachtet, und andere Erklärungsmöglichkeiten ausschließen konnte, so stimme ich ihm hierin vollkommen bei. Durch meine neuen Befunde erscheint mir auch diese Frage von ihrem geheimnisvollen Schleier mehr befreit als bisher. Wir wissen, daß viele unserer Wurzelfüllungsmaterialien den Hauptteil des Wurzelkanals bakteriensicher abschließen bezw. bei antiseptischen Pasten ihn aseptisch genug für eine Zeitlang wenigstens erhalten — und doch kann auch in rite ausgeführten derartigen Fällen vor der Zeit, ohne irgend ein Verschulden unsererseits, ein Rezidiv auftreten. Wo liegt dann meist der charakteristische Herd der subakuten Erkrankung? An und in der **Wurzelspitze**, möglichst nahe am Herd, an dem Bezirk, der schon anatomisch die Gefahr der Retention von Fäulnismassen, Bakterien und Detritus in so ausgesprochenem Maße in sich trägt, wie kein anderer Teil des übrigen Wurzelgebietes. Das beweist die Tatsache, daß gerade auch Zähne mit bequem erreichbaren Kanalverhältnissen wie die oberen Schneidezähne, die also feinere Kanalnetze als etwa die Molaren kaum besitzen, in sehr hohem Prozentsatz Fisteln und Abszesse zeigen, selbst auch viele Fälle nach scheinbar gut durchgeführter Wurzelbehandlung und Wurzelfüllung.

Man lese die Tabelle Mayrhofers nach und wird erstaunt sein zu sehen, wie viele Eck- und Schneidezähne an Rezidiven gelitten haben. Allein 12 Schneide- und Eckzähne waren unter allen in der Tabelle (14, S. 63/64) angeführten 25 Fällen, also fast **50 %**.

Meine Erfahrungen drängen mich heute immer mehr zu der Überzeugung, daß die im Hauptteil der Kanäle befindlichen Verästelungen, Querbrücken usw. nicht so sehr die Bedeutung für Rezidiven besitzen wie ich es früher glauben mußte. Sie komplizieren fraglos den Gang der Wurzelbehandlung und zwar häufig in

recht empfindlicher Weise, aber sie sind doch gelegentlich überwindlich. **Niemals aber wird das bei den am Foramen befindlichen Netzen der Fall sein!** Hier sind völlig neue Gesichtspunkte maßgebend.

Dazu kommt noch, daß gerade die Wurzelspitze es ist, die bei abnormen Krümmungen der Wurzel die stärkste Kurvenwendung nimmt und auch rein mechanisch nicht genügend erreichbar erscheint. Deshalb dürfte hier **im** Foramen apicale, weniger am Foramen der wundeste Punkt der gesamten Wurzelbehandlung liegen; und unsere modernen Bestrebungen müssen darauf hinzielen, diesen kleinen, aber wichtigen Bezirk dauernd unschädlich zu machen. Denn wir haben es in allen Fällen von Pulpaexstirpation, wie Baumgartner ganz richtig gesagt hat, in letzter Linie doch mit einer mikroskopischen Amputation zu tun.

Aus diesen neuen Befunden ergeben sich mithin folgende Schlußfolgerungen:

1. Alle Pulpaexstirpationen **erwachsener** Zähne selbst im Schneidezahngebiet sind unsicher. Im Foramen apicale befindliche Kanalnetze bleiben stets zurück. Deshalb ist es empfehlenswert, wie ich seit zwei Jahren mit bestem Erfolg durchführe, nach Entfernung des Kaustikums in der zweiten Sitzung die Kronenpulpa zu amputieren und für 5—8 Tage eine Trikresolformalineinlage (2 : 1) zur Härtung und Verlederung der Pulpenstümpfe einzulegen. Man nimmt mit dem feuchten Wattebausch zweckmäßig noch etwas reines Tannin auf. Das so präparierte Gewebe wird mit größerer Wahrscheinlichkeit in relativ zusammenhängender Masse entfernt und die doch zurückbleibenden winzigen Bestände sind völlig von dem Antiseptikum imprägniert, event. eitrige Herde weniger labil und infektiös.

2. Fälle von konsekutiven Pulpitiden werden veranlaßt durch die im Foramen apicale zurückbleibenden Gewebskanäle, die nicht oder ungenügend nekrotisiert wurden. Daraus folgt die Forderung, die Wirkung der Arsenpaste nicht für zu kurze Zeit zu bemessen (nicht unter 3 Tagen).

3. In Fällen eitriger Pulpaentzündungen können in dem Kanalwerk am Foramen apicale ulceröse Herde zurückbleiben, die später neue Erkrankungen auszulösen vermögen.

4. Wahrscheinlich sind die meisten rezidivierenden Wurzelerkrankungen auf Infektionsherde im Foramen apicale zurückzuführen.

5. Zahlreiche Granulome, Zysten usw. beziehen aller Vermutung nach von dort ihre stets sich neu rekrutierenden Mikroorganismen und Entzündungserreger.

6. Es werden jene Fälle erklärlich, die rezidivierend erkranken trotz scheinbar besten Abschlusses am Foramen apicale.

7. Alle Formen partieller Wurzelhauterkrankungen werden klar. Die Entzündung kann durch einen Seitenkanal, noch ehe das Foramen apicale selbt erreicht wird, auf die seitliche Wurzelhaut gelangen und hier einen Entzündungsprozeß zunächst partiell stationieren oder von da weiter ausbreiten. So finden wir häufig, daß bei totalen Pulpitiden nicht immer die vertikal-zentrale Perkussion, sondern irgend ein seitlicher Druck schmerzhaft empfunden wird.

8. Es werden die besonders an oberen Schneidezähnen häufigen Zysten-, Granulom- und Fistelerkrankungen erklärlich, daß trotz sauberster Exstirpation der Pulpahauptmasse, die fast ohne Schwierigkeit gelingt, trotz bester Wurzelfüllung vom Zahn aus später Kiefer- und Wurzelhauterkrankungen eintreten und florieren können.

9. Die Kanalnetze im Foramen apicale sind die besten Schlupfwinkel für Gangränherde; sie sind am weitesten vom Kanaleingang entfernt, die medikamentöse Wirkung kann nur indirekt auf sie einwirken. Die langwierigen Reizzustände nicht zur Ruhe kommender Gangränprozesse finden eine genügende Aufklärung.

10. Die sog. Lüftung, die sich auf ein „Abkratzen der erkrankten Wurzelspitze" beschränkt, kann im Vergleich zur Resektion auf einen Dauererfolg nicht mit Sicherheit rechnen. Der gefährlichste Herd, vielleicht der Hauptsitz der Erkrankung wird bei dieser Methode weder erreicht noch beseitigt. In solchen Fällen tritt der Segen der Wurzelresektion ganz besonders in den Vordergrund. Mit der kunstgerechten Beseitigung der Wurzelspitze, seiner Kanalnetze und infektiösen Herde kehrt eine — man kann sagen — dauernde Ruhe in der so behandelten Wurzel ein; die praktische Erfahrung hat das in der Tat bewiesen. Partsch hat mit Recht mit allem Nachdruck auf den Erfolg einer gelungenen Resektion aufmerksam gemacht.

Diese Tatsachen regen uns nun lebhaft an zu den Fragen: Welche Wege werden wir mit Rücksicht hierauf in Zukunft beschreiten? Für mich steht jedenfalls das eine fest, daß wir keinen Wurzelkanal erwachsener Zähne vollkommen beherrschen, d. h. wir vermögen die Pulpenreste nicht absolut restlos zu entfernen und können bei Gangränherden niemals sicher sein,

ob der Erfolg ein dauernder wird. Daraus ergibt sich aber weiterhin mit Notwendigkeit, daß es eine im wissenschaftlichen Sinne korrekte Wurzelfüllung nicht gibt, und daß unsere Wurzelfüllungsmaterialien ebenfalls nicht einwandfrei sind. Am sichersten erscheint vielleicht unter diesen Umständen die Amputationsmethode von Ad. Witzel, die dem Grundsatze entsprach, daß das mumifizierte Pulpagewebe selbst die beste Wurzelfüllung darstelle. Das wäre unbestreitbar, wenn die Frage der Mumifikation der Pulpastümpfe sicher gelöst wäre. **Indes noch heute besitzen wir kein derartiges Mittel,** und es scheint fraglich, ob man überhaupt jemals die Amputationsmethode in dem Witzelschen Umfange wird aufrecht erhalten können. Ich muß aus pathologisch-anatomischen Gründen dagegen schon die Tatsache metastatischer, räumlich verschieden gelegener Infektionsherde in der Wurzelpulpa ins Feld führen, deren völlige Isolierung bezw. Unschädlichmachung höchst problematisch erscheint; bleiben diese doch durch das Foramen apicale in ständiger Fühlung mit dem Zirkulationsstrom des Organismus und sind daher tagtäglich in der Lage, sofern nur noch Spuren von lebensfähigen Mikroorganismen in ihnen schlummern, auf die Wurzelhaut einzuwirken. Es drängt daher alles auf die Unmöglichkeit hin, die Amputationsmethode in der Witzelschen Form aufrecht zu halten.

Wir müssen einem Ziel zuarbeiten, das lautet: **Im Hinblick auf die neuen Resultate: den größten Bestand der Pulpenreste möglichst entfernen, die in der Apikalgegend aber fast stets verbleibenden Endästchen durch medikamentöse Beeinflussung zu imprägnieren und den Kanalhohlraum mit einem Material zu füllen, das allen Anforderungen gerecht wird.** Da es anderseits nicht unmöglich erscheint, kleinere Massen zurückgebliebener Gewebsreste unschädlich zu machen — die Erfolge bei engen gewebsarmen Kanälen deuten darauf hin —, so dürfte dieser Weg der „mikroskopischen Amputation“ an sich schon für sich sprechen.

Ich befinde mich augenblicklich in Versuchen, um eine für unsere Zwecke geeignete Mumifizierungssubstanz, ein Dauerantiseptikum zu finden, und kann schon heute soviel sagen, daß die eingeschlagenen Versuche sehr ermutigen. **Es scheint Dauerantiseptika für unseren Zweck zu geben.** Davon später.

Von den Wurzelfüllungspräparaten muß ich mich mehr und mehr dem Paraffin zuneigen, als demjenigen Material, das, wenn auch noch lückenhaft, so doch am besten von allen Wurzelfüllungskörpern den Kanal völlig ausfüllen kann und dort,

wo es eingeschmolzen ist, auch wirklich hermetisch abschließt. Seine Hauptschwierigkeit besteht nur darin, daß es nicht leicht bis an den Apikalbezirk herangeschmolzen werden kann. Dagegen hat es den Vorzug sehr sauberer übersichtlicher Verarbeitung, es läßt sich mit den meisten Antisepticis mischen und ist gegebenenfalls leicht zu entfernen. Von großem Vorteil halte ich dabei die Hitzewirkung, die beim Einschmelzen erzeugt wird und ihrerseits bakterizid wirkt.

Nach all diesen Darlegungen sollte sich demnach der Gang der Wurzelbehandlung im Anschluß an das Kaustikum in folgender Weise vollziehen:

1. Sitzung Arsenapplikation.

2. Sitzung (nach 3—6 Tagen) völlige Säuberung der kariösen Höhle, breite Eröffnung der Kronenpulpa, Amputation derselben, Trikresolformalin 2:1 auf die Wurzelstümpfe, Fletcher.

3. Sitzung. Pulpen exstirpieren soweit angängig, aus engen Kanälen, z. B. unterer medialer Molarwurzeln so viel als möglich mit Sonden und Nadeln entfernen, die Wurzelstümpfe mit schwarzer Chlorzinklösung sondieren bezw. überschwemmen, mit Jodtinktur trocknen, Dauerantiseptikumeinlage, in leere Kanäle Paraffinthymol in Spitzen einschmelzen, vor allem Wurzeleingänge fest verschmelzen, Zement und erst darüber die permanente Füllung.

Bei Gangränbehandlung kommt eine ausgedehnte Trikresolformalintherapie in Betracht. Der Gang der Wurzelfüllung jedoch ist der gleiche wie nach Pulpaentzündungen. Über die wichtige medikamentöse Frage werde ich nach Abschluß meiner Versuche berichten, nach bisherigen Resultaten dürfte ich bald eine einwandfreie, einfache und technisch überwindbare Methode mitteilen zu können.

Dies sind die Grundzüge, die mich bei Ausübung der Wurzelbehandlung leiten und sich nach der Erfahrung der letzten Zeit zu bewähren scheinen, so daß ich die ernsthafte Nachprüfung der Methode nur wünschen kann. Ich möchte mich auch heute wieder des Ausspruches bedienen, mit dem ich meine frühere Monographie über die Wurzelbehandlung schloß:

„Wollen wir eingedenk bleiben, daß jede Behandlung erkrankter Zähne ein Meisterwerk in der Entfaltung subtilster Manipulationen darzustellen hat, soll ein dauernder Erfolg unsere Mühe lohnen!“

Literatur.

Baumgartner, E., Wurzelbehandlung und Wurzelfüllung. Österr.-ungar. Vierteljahrsschr. f. Zahnhlkde. 1909, S. 211. — Ergebnisse histol. Untersuchung der Wurzelspitze nach durchgeführter Wurzelbehandlung. Dtsch. Monatsschr. f. Zahnhlkde. 1909. S. 837. — Feiler, Korrosionspräparate und Wurzelbehandlung. Dtsch. Monatsschr. f. Zahnhlkde. 1911, S. 742. — Fischer, G., Beiträge zur Behandlung erkrankter Zähne usw. Dtsch. Zahnhlkde. in Vortr., H. 4/5. — Mayrhofer, B., Prinzipien der rationellen Therapie der Pulpagangrän. Fischer, Jena 1909, 1910. I. u. II. — Preiswerk, G., Die Pulpaamputation, eine klinische Studie. Österr.-ungar. Vierteljahrsschr. f. Zahnhlkde. 1901, S. 145.

Der Kontaktpunkt bei Füllungen, seine Bedeutung und praktische Herstellung[1]).

Von

Zahnarzt **Paul W. Simon,** in Berlin,

Leiter der „Berliner Zahnärztlichen Poliklinik",
Redakteur der „Zeitschrift für zahnärztliche Orthopädie".

Das Thema „Der Kontaktpunkt bei Füllungen" ist weder in seiner theoretischen Basierung noch in seiner praktischen Anwendung neu, sondern in vielen wissenschaftlichen Untersuchungen und literarischen Besprechungen erschöpfend behandelt, aber es ist für die konservierende Tätigkeit des Zahnarztes von so grundlegender Bedeutung und in Rücksicht auf füllungstechnische Gesichtspunkte so vielgestaltig und deshalb interessant, daß es sich wohl verlohnt, ihm einige Aufmerksamkeit zu schenken.

Meine Ausführungen sollen aus einem theoretischen und praktischen Teil bestehen. Der erste wird die Bedeutung des Kontaktpunktes für die Hygiene des Gebisses, der zweite einige erprobte Methoden seiner Herstellung in den verschiedenen Fällen und mit den in Betracht kommenden Materialien erörtern.

Der Kontaktpunkt ist die Berührungsstelle zweier benachbarter Zähne; er ist allerdings nicht stets ein Punkt, sondern häufig eine mehr oder weniger gewölbte Fläche, und dieses Verhalten ist wegen der größeren Gefahr der Festklemmung von Speiseteilen ungünstiger. Bei der geschlossenen Zahnreihe eines normal geformten Bogens kann man sich durch Einzwängen eines Seidenfadens zwischen die

[1]) Vortrag, gehalten im Zahnärztlichen Verein Charlottenburg, Schöneberg und Gr.-Berlin W.

Zähne davon überzeugen, von wie starker Realität der Begriff „Kontaktpunkt" ist (Abb. 1).

Die Tatsache des normal festen Aneinanderschlusses der Zähne ist zunächst von lokaler Bedeutung, nämlich für die beiden Nachbarzähne und den dazugehörigen Interdentalraum. Die schräg abfallenden, sich im Kontaktpunkt treffenden Approximalflächen bilden das unentbehrliche Schutzdach der Papille, und diese besitzt für die Gesunderhaltung eben jener Zahnflächen und des ganzen äußeren und inneren, d. h. alveolären Interdentalraumes eine leider oft unterschätzte Bedeutung. Nicht nur, daß sie rein mechanisch als Füllsel das Eindringen von Speiseteilen verwehrt, ihre Hauptfunktion besteht in einer besonders während des Kauens vermehrten Absonderung des zähen Schleimes, der den Schmelz überzieht wie das Öl einen Maschinenteil, kleine Speisepartikel fortschwemmt und vor allem die schädlichen, aus der Zersetzung der Nahrung stammenden Säuren verdünnt.

Abb. 1.

Was geschieht nun, wenn der Kontaktpunkt, sei es durch Karies oder durch Auseinanderrücken von Zähnen oder mangelhafte Füllungen verloren gegangen ist? Daß die Unterbrechung der Kontinuität der Kauflächen eine Einbuße auch der Kaufähigkeit bedeutet, ist in lokaler Hinsicht von geringerer Wichtigkeit und erst später zu erörtern. Vollends belanglos wegen der relativen Geringfügigkeit ist der Verlust an Nährmaterial, das zwischen die Zähne hinein gerät und dem Magen gestohlen wird. Was aber mit diesen Resten geschieht, und was sie anstiften, ist auf die Dauer — denn der Zustand ist ja chronisch — von oft weittragender pathologischer Bedeutung.

Es sei nicht unerwähnt, daß bei vielen, besonders feinfühligen Patienten die Ästhetik eine größere Rolle spielt als die Hygiene, und diese werden sich über die Belästigung während des Essens, über den ständigen Gebrauch des Zahnstochers und den üblen Geschmack und Geruch vom Munde her beklagen.

Viel wichtiger aber und zunächst nur dem Arzt erkennbar können die Wirkungen eines verloren gegangenen Kontaktpunktes auf die Papille sein. Man ist gewohnt, am Zahne nur zwei Weichgebilde zu unterscheiden: Pulpa und Periodontium, und diese beiden mit

der größten therapeutischen Sorgfalt zu umgeben. Es ist aber im Interesse der Erhaltung des Zahnes ebenso notwendig, die Papille zu pflegen. Der Schaden, den ein offener Interdentalraum ihr zuzufügen vermag, ist sehr wesentlich. Durch den Druck eingekauter Speisepartikel wird sie zur Atrophie gebracht. In manchen Fällen, wo scharfe Kavitätenränder sie dauernd irritieren, kommt es allerdings auch zu einer Hypertrophie; es entsteht der sogenannte Zahnfleisch-Polyp. Ist erst approximale Karies entstanden, und sind in den kariösen Höhlen Schlupfwinkel für Mikroorganismen vorhanden, so entsteht bald eine Entzündung des Zahnfleisches, die noch durch

Abb. 2.

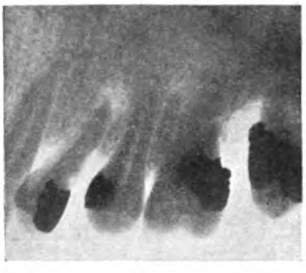

Abb. 3.

häufigeren Gebrauch ungeeigneter Zahnstocher vermehrt wird. Die Schmerzen, die eine solche Papillitis bei den leichten mechanischen Insulten des Kauens auslöst, geben mitunter zu falschen Diagnosen Veranlassung. Man fühlt sich versucht, einen Zahn, der auf kalt empfindlich ist oder bei Perkussion reagiert, anzubohren und macht eine erfolglose Wurzelbehandlung. Die eigentliche Ursache ist dadurch nicht beseitigt, und wenn vollends die neue Füllung wieder den Kontakt mit dem Nachbarzahn vermissen läßt,so geht das alte Leiden von neuem los. Dies war das Schicksal des in Abb. 2 gezeigten Falles. Erst nach Auskratzung der eitrig-entzündeten Papille, mehrere Tage fortgesetzter Bepuderung mit Jodoform und Novokain und schließlich Herstellung einer exakten Konturfüllung war völlige Heilung zu erzielen. Freilich muß man sich mit der Erreichung einer gesunden Vernarbung zufrieden geben, denn ein Nachwachsen der zerstörten Papille findet nicht mehr statt. In derselben Hinsicht ist die Abb. 3 interessant. Man bemerkt hier links einen an Alveolarpyorrhöe krankenden ersten Prämolaren, dann aber — worauf es ankommt — zwischen dem zweiten Prämolaren und dem ersten Molaren einen schönen normalen Interdentalraum, der sich durch

gesunde Zahnkontaktflächen und ein solides Septum auszeichnet. Recht im Gegensatz dazu steht der nächste Zwischenraum zwischen dem ersten und zweiten Molaren, welche übrigens beide noch keinerlei Spuren von Pyorrhöe aufwiesen. Hier ist mangels jeglichen Kontaktes und infolge schlechter Amalgamfüllungen ein tiefer Schwund des Knochens entstanden. Da ferner durch Entzündung der Papille ihre sekretorische Funktion aufgehoben wird, so ist das Entstehen primärer oder sekundärer Karies erheblich begünstigt.

Die lokalen Schädigungen beziehen häufig auch die Alveole ein. Die Auflockerung der Zahnfleischtasche schafft Eingangspforten

Abb. 4.

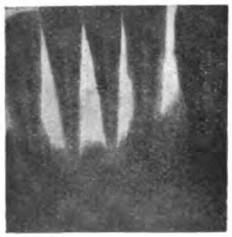

Abb. 5.

für Mikroorganismen, das Ligamentum circulare entzündet sich, es kommt zu Zahnsteinablagerungen, zur Nekrose der Interalveolarlamelle, zu chronischen Reizzuständen des Periodontium und zur Lockerung des Zahnes. Sicherlich wird hierdurch auch die Situation für eine Alveolarpyorrhöe vorbereitet.

Neben diesen lokal begrenzten Schädigungen findet ein Einfluß auf das gesamte Gebiß statt, der nicht nur störend für die normale Artikulation ist, sondern auch den Gesundheitszustand des ganzen Gebisses sehr beeinträchtigen kann. Wenn der Kontaktpunkt nichts anderes bedeutet, als daß zwei Nachbarzähne in ihm sich fest gegeneinander legen, so daß also eine geschlossene Kontinuität aller Kauflächen entsteht, so muß folgerichtig ein Gegeneinanderwandern eintreten, sobald ein Defekt an der Approximalfläche jenen Zusammenschluß aufhebt. In der Tat beobachten wir diese Erscheinung des Gegeneinanderkippens dann, wenn z. B. ein Zwischenzahn extrahiert wurde, oder auch nur, was uns mehr interessiert, durch eine kariöse Höhle ein Zwischenraum geschaffen wird (Abb. 4). Wenn nun an einer Stelle der Zahnreihe zwei Zähne sich gegeneinander bewegen, so wird auch an den übrigen bisher normalen Kontakten die Spannung gelöst und also der feste Zusammenschluß gelockert. Es kommt,

wie sich der Orthodontist ausdrückt, zu einer Störung des mesio-distalen Durchmessers.

Wie schädlich selbst ganz geringfügige Änderungen der normalen Okklusion für das ganze Gebiß sind, darauf hat man jetzt erst recht zu achten gelernt, wo die Regulierung von Anomalien die peinlichste Aufmerksamkeit auf die kleinsten Verschiebungen voraussetzt. Es ist ferner durch solche Verschiebungen die Möglichkeit gegeben, daß die oben skizzierten lokalen Erscheinungen sich nunmehr an anderen Interdentalräumen, wenn auch vielleicht nicht in der gleichen Intensität, bemerklich machen. Eine weitere Folge des verschobenen mesio-distalen Durchmessers ist die Überlastung eines Zahnes. Durch Wanderung des Antagonisten wird bewirkt, daß nunmehr Höcker auf Höcker beißt, und die Folge ist eine Reizung des Periostes.

Eine sehr gewöhnliche Folge der geschilderten lokalen Irritationen ist die, daß der Patient sich das Kauen auf der betreffenden Seite abgewöhnt, weil eben jene Inanspruchnahme ihm Unbequemlichkeit und sogar Schmerzen verursacht. Durch diese Inaktivität wird die Selbstreinigung der Zähne, wie sie beim Kauen besonders harter Speisen eintritt, aufgehoben, und die Schädigungen, die eben für den einzelnen Zahn erwähnt wurden, nämlich Karies, Gingivitis, Zahnsteinablagerung, Alveolarpyorrhöe können nunmehr eine ganze Zahnreihe umfassen. Es soll natürlich nicht behauptet werden, daß die Pyorrhöe nur auf diesem Boden wächst. Es gibt ja viele Beispiele dafür, daß diese Krankheit auch da entstand, wo durchaus gesunde interdentale Verhältnisse vorlagen (Abb. 5).

Es ist klar, daß alle die hervorgehobenen pathologischen Einwirkungen nicht stets einzutreffen brauchen, wenn hier oder da dem Gebiß ein Kontaktpunkt verloren gegangen ist. Ein aufmerksamer Beobachter aber wird in vielen Fällen, wo die Ursache einer Störung des normalen Verhältnisses nicht geklärt ist oder anderweitig gesucht wird, sie eben darin finden, daß der Interdentalraum und sein Inhalt, nämlich die Papille, nicht in gebührender Weise beobachtet worden sind. Es ist also zur strengen Pflicht jeder konservierenden Behandlung zu machen, daß der Interdentalraum in einen gesunden Zustand versetzt wird und darin erhalten bleibt, und um dieses Ziel zu erreichen, müssen wir Kontur-Füllungen machen, d. h. Füllungen, die den Kontaktpunkt wiederherstellen.

Das Legen solcher Füllungen ist freilich nicht immer leicht und stellt an die Geschicklichkeit und Geduld des Operateurs besondere Anforderungen. Dennoch gibt es eine Anzahl erprobter Methoden, die mit dem gebräuchlichen Material in verhältnismäßig kurzer Zeit

und ohne große Mühe den gewünschten Effekt erreichen lassen. Es sei mir gestattet, in dem nun folgenden praktischen Teil einige dieser Methoden zu schildern.

Der erste Schritt besteht in einer genügenden Separation der beiden Zähne, möglichst bis zur Wiederherstellung des normalen mesio-distalen Abstandes. Es ist sogar gut, ein wenig mehr zu separieren, damit nach dem Polieren der fertigen Füllung der so entstandene, allerdings minimale Zwischenraum sich wieder von selbst schließt. Über die Separationsmittel soll nichts gesagt werden, nicht weil dies ein nebensächlicher Gegenstand wäre, sondern weil er nicht in den Rahmen dieses Themas gehört. Jedenfalls ist das beste Separationsmittel die Watte, deswegen, weil sie gut und auch schonend für den Patienten wirkt. Man kann den Erfolg der Watteseparation bedeutend steigern dadurch, daß man zuerst einen gewachsten Seidenfaden zwischen die Zähne schiebt, dann das gehörige Quantum Watte kräftig, aber ohne Druck auf die Papille nachstopft und nun die beiden Enden des Fadens über der Watte im Interdentalraum fest zusammenknüpft; die unnütze Ausdehnung in der cerviko-mastikalen Richtung wird dadurch aufgehalten (siehe Abb. 6). Die Watte wird mit einer Lösung Benzoë-Harz und Sandarak zu gleichen Teilen bestrichen und bleibt höchstens zwei Tage liegen.

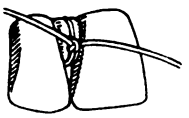

Abb. 6.

Eine weitere Voraussetzung unserer Arbeit ist eine sachgemäße Präparation der Kavität, und als Prinzip gilt hier die Kastenform, wie sie von Black vorgeschrieben ist. Der Reibungswiderstand, den die Füllung an den Zahnwänden findet, wird hier in richtiger Weise ausgenutzt, so daß sich feinere, den Zahn schwächende Unterschnitte erübrigen. Ferner ist das Prinzip der „Extension for prevention for recurrence of decay“ zu befolgen, d. h. die Ränder der Kavität sollen möglichst weit außerhalb der Kontaktflächen der Zähne liegen, weil nahe dem Kontaktpunkt sich die Prädilektionsstelle für Karies befindet. Man erreicht auf diese Weise eine stete Selbstreinigung der schwächsten Stellen jeder Füllung, nämlich der Ränder, durch Zunge, Wangen und Lippen.

Das eigentliche Modellieren der Kontur ist je nach Art des verwendeten Füllungsmaterials verschieden. Handelt es sich um gebranntes Porzellan, so erfolgt die Modellierung lediglich durch die Kunst des Operateurs in einer hier nicht näher zu erörternden Weise. Bei allen übrigen Materialien und in den meisten Fällen ihrer Anwendung zu Konturfüllungen läßt sich ein sehr wichtiges und unentbehrliches Hilfsmittel gebrauchen: die Matrize. Dennoch ist

dieses Mittel trotz der Bequemlichkeit und größeren Vollkommenheit der Arbeit nicht in jede Praxis eingeführt, ja es gibt sogar Praktiker, die sich rühmen, jede Konturfüllung ohne Matrize herzustellen, wobei sie übersehen, daß mit Matrize hergestellte Füllungen in vielen Fällen Eigenschaften entwickeln, die ohne sie schlechterdings kaum oder gar nicht erreicht werden können.

Die Matrize hat einen dreifachen Vorteil: erstens sichert sie uns, vorausgesetzt, daß sie korrekt sitzt, den cervikalen Randschluß, zweitens ermöglicht sie uns eine zureichende Kondensation des Füllungsmaterials, und drittens verhilft sie zu einer mühelosen Herstellung der Kontur und damit also auch des Kontaktpunktes. Es ist ersichtlich, daß man ohne Matrize diese notwendigen Eigenschaften der Füllung nur schwer und mühsam wird erreichen können, denn in dem Bestreben, das Material nicht über den cervikalen Rand hinauf zu pressen, wird man es an der nötigen Kondensierung fehlen lassen müssen, und der matrizenlose Aufbau einer Kontur aus plastischem Material läßt erst recht keine genügende Stopfkraft zu, weil das Material nach allen Seiten hin dem Stopferdrucke auszuweichen vermag.

Es gibt zwar eine große Auswahl verschiedener Matrizenarten, dennoch beschränke man sich auf einige wenige, die in den meisten Fällen genügen und vor allen Dingen auch leicht und handlich anzubringen sind. Die Auswahl unter diesen wenigen richtet sich nach der Besonderheit des einzelnen Falles und des gebrauchten Füllungsmaterials.

Bei Konturfüllungen aus Amalgam ist die Ivory-Matrize meiner Erfahrung nach allen übrigen vorzuziehen, allerdings reicht sie nur in denjenigen Fällen aus, wo die Kavität sich nicht allzu weit auf die bukkale und linguale Fläche erstreckt. Sie besteht aus einem federnden Metallstreifen, der so breit ist wie die Zahnkrone hoch, und dessen parallele Längskanten nicht geradlinig, sondern etwas gebogen verlaufen, so daß beim Herumlegen um den Zahn die cervikale Partie sich fest anlegt, die mastikale aber ein weniges absteht, wie es der konischen Form der Zahnkrone entspricht. In die an den beiden Enden des Metallbandes befindlichen Löcher greifen die feinen Häkchen eines durch eine Schraube betätigten Spanners, womit die Matrize fest um den Zahn herumgespannt wird (Abb. 7). Sollte sich nach dem Umlegen der Matrize beim Sondieren noch ein Zwischenraum im Innern der Kavität zwischen Matrize und Zahn zeigen, so stoße man vorsichtig, um die Papille nicht zu verletzen, einen zugespitzten Holzkeil zwischen Matrize und Nebenzahn in den Interdentalraum, so daß nunmehr ein absolut

fester Anschluß erzielt wird. Das Anbringen der Matrize ist in wenigen Sekunden erledigt, es geschieht gleich gut im Ober- wie im Unterkiefer, bei mesialen oder distalen Kavitäten. Sie eignet sich hervorragend für alle plastischen Materialien und besonders gut für das direkte Abdruckverfahren mit Wachs bei Einlagearbeiten. Im letzteren Falle drückt man eine erwärmte weiche Wachsspitze (Bödecker-Wachs) in die von der Matrize umschlossene Kavität mit den Fingern fest hinein und stopft mit runden Polierinstrumenten nach. Der Überschuß wird mit großen Exkavatoren (Dentinlöffeln nach Witzel) entfernt. Nach vorsichtigem Abnehmen

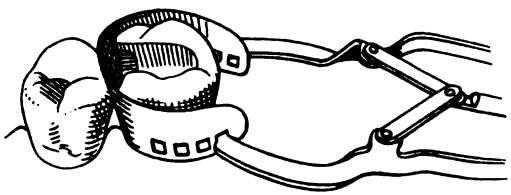

Abb. 7.

der Matrize (man schraube erst den Spanner los und lasse den Bandstreifen, gegen den Nebenzahn gepreßt, herausgleiten) fährt man mit einem heißen Kugelinstrument rasch über die Wachskaufläche und läßt dann zubeißen. Darauf wird das Ganze finiert und mit dem Gußstift entfernt.

Kavitäten, deren Ausdehnung nach bukkal und lingual so groß ist, daß ihnen ein erheblicher Teil der Zahnkrone zum Opfer fällt, gestatten ebenfalls die Verwendung von Matrizen. Für diese Fälle eignet sich die von Storm-Hansen in Christiania angegebene Ringmatrize. Es sind das aus Neusilber in vier Größen hergestellte Ringe, unter denen man den am meisten passenden auswählt und über die Zahnkrone schiebt; alsdann wird der Ring nach bukkal gezogen und der hier sich bildende Überschuß mit einer geeigneten Zange fest zusammengekniffen; die so entstehende Falte wird gegen den Zahn gebogen und anpoliert. Der große Vorzug dieser Matrizen vor den oft verwendeten aus Zelluloid bestehenden Koh-i-noor-Matrizen besteht darin, daß man für jeden Fall sofort ein geeignetes Band findet oder vielmehr dieses Band zurechtbiegen kann, und daß ferner die Matrize, weil sie aus weichem Metall besteht, sich konturieren läßt. Gerade dieses ist aber ein unentbehrliches Moment, wenn Konturfüllungen gemacht werden sollen, und demgegenüber ist die unnachgiebige Zelluloidmatrize a priori abzulehnen. Die

Abb. 8 zeigt die beschriebene Matrize in situ; der Zervikalrand wird durch einen Holzkeil angeklemmt. Im Wurzelkanal ist ein gebogener Neusilberstift als Verankerungsmittel einzementiert. Es ist zweckmäßig, das Band bis zum Erhärten des Amalgams einen Tag lang liegen zu lassen. Das Entfernen geschieht mühelos durch Aufbiegen der Schleife.

Die Zahl unserer Matrizen ist erschöpft, wenn wir nunmehr noch die dritte beschreiben, deren Anwendung dann angezeigt ist, wenn eine besonders hohe Belastung der Matrize notwendig wird. Dies ist der Fall bei den gestopften Gold- und Zinngoldfüllungen.

Abb. 8.

Abb. 9.

Abb. 10.

Für diesen Zweck eignen sich in hervorragendem Maße die Angle-Bänder, wie sie in der Orthodontie gebraucht werden. Es sind vergoldete Neusilberbänder, die durch Schraube und Mutter fest um den Zahn geschraubt werden und die stärkste Belastung vertragen, ohne nachzugeben oder zu zerreißen. Es genügt, etwa zwei oder drei vorrätig zu haben. Sie sind ebenfalls schmiegsam und können infolgedessen mit einem dünnen Polierinstrument konturiert werden. Sie ermöglichen es, distale Molarfüllungen aus Gold- resp. Zinngold herzustellen, die sonst gar nicht oder nur mit großer Mühe gelegt werden könnten. Für derartige Fälle von Kavitäten empfiehlt sich vor allem das Zinngold, dessen einzigen Nachteil hinter dem Golde die Verfärbung bildet. Man präpariert die nach der Kaufläche eröffnete Kavität streng kastenförmig und füllt den cerviko-approximalen Teil mit diesem Material. Wenn man die Zinngoldstange zu einer „Harmonika“ zurechtbiegt, dann mit einer Pinzette so in die Kavität bringt, daß die beiden Enden von bukkal nach lingual reichen, und nunmehr mit einem Zinngoldstopfer fest hineinstopft, so kann man mit ca. zwei derartigen Stangen den ganzen cervikalen, d. h. schwierigsten Teil der Kavität in wenigen Minuten tadellos ausfüllen. Abb. 9 zeigt einen unteren Prämolaren mit einer richtig zubereiteten Kavität und darunter die Zinngold-„Harmonika“ in der Lage, wie sie in den approximalen Teil der Höhlung einzulegen ist. Bekannt-

lich besitzt das Zinngold eine sehr große Adaptabilität; es wird sich also, wofern man peinlich genau stopft, allen Feinheiten der Höhle und der Ränder anfügen und einen guten Randschluß ergeben. Der mastikale, leicht zugängliche Teil wird mit kohäsivem Golde gefüllt. Die Verankerung dieses Deckels geschieht am besten in einem schwalbenschwanzförmigen Kauflächenausschnitt, wobei aus prophylaktischen Gründen nach Möglichkeit Fissuren aufzuschneiden sind. Auf der Abb. 10 erblickt man das um den Zahn geschraubte Band und den Kauflächenteil der Kavität, deren zervikaler Anteil bereits mit Zinngold gefüllt worden ist.

Sollen wir amputieren oder exstirpieren?[1]).

Von

Zahnarzt **A. Kasarnowski** in St. Petersburg.

Je mehr man die Fachliteratur verfolgt, desto mehr gelangt man zu der Überzeugung, daß die vorliegende Frage noch bis heute nicht gelöst ist. Man könnte glauben, daß, nachdem Dependorf(1) das ungemein große Material zur Erläuterung der Frage über Pulpa-Amputation bezw. Exstirpation so glänzend abgefaßt hat, nichts mehr hinzuzufügen wäre, daß man wenigstens nicht so bald dieses Thema wieder zur Besprechung bringen würde. Nun ist dem nicht so; denn bald darauf bekamen wir einen Artikel zu lesen von Dr. Rhein(2), veranlaßt wahrscheinlich durch die Diskussion über einen Vortrag von Buckley(3) und dann wieder den Vortrag Dr. Feilers(4) (Monatsschr. 1911, Oktoberheft S. 742).

Man sollte sich eigentlich darüber freuen, daß alles, was die Behandlung der Pulpitiden berührt — da diese Behandlung, wie Arkövy(5) sich neulich darüber ausgesprochen hat, „eine der schwierigsten Aufgaben auf dem ganzen Gebiete der Chirurgie ist“ — der zahnärztlichen Welt so sehr am Herzen liegt.

Anderseits aber ist der immer sich vergrößernde Aufschwung der betreffenden Literatur doch ein Beweis dafür, daß die Meinungen über Pulpamumifikation resp. Pulpaexstirpation immer noch weit

[1]) Anm. d. Schriftl. Der Beitrag ging am 10. November v. J. ein, also vor dem Erscheinen der beiden sich mit demselben Gegenstande beschäftigenden Beiträge von Riesenfeld im Dezemberheft und von Boennecken im Januarheft.

auseinander gehen, und es steht jedem Praktiker frei, dieser oder jener Richtung sich anzuschließen und demnach die in seine Hände geratenen Fälle abzufertigen.

Fragen wir uns, welches waren die Gründe, die die Pulpaamputation zur Welt gebracht haben, so müssen wir schon a priori sagen: die Exstirpation der Pulpastümpfe war in gewissen Fällen nicht völlig ausführbar und hat dem gewissenhaften und mit Bewußtsein arbeitenden Operateur das Gefühl der Zufriedenheit nicht allemal zu geben vermocht.

Diese Tatsachen wurden bekanntlich erst (1874) durch Ad. Witzel ins Licht gebracht, der den Mut hatte, laut und aufrichtig zu bekennen, was wir können und was wir nicht können. Auch später (1899) schrieb er wörtlich:

„Wer sich rühmt, die Pulpaamputation nie auszuführen und stets Wurzelfüllungen zu machen, von dem muß ich schon die Beweise fordern, daß er jeden Wurzelkanal vollkommen reinigen und gegen die Alveole abschließen kann. Bleibt er diesen Beweis schuldig — und ich warte nun seit 25 Jahren darauf, daß mir wenigstens einer meiner wissenschaftlichen Gegner eine Anzahl Mahlzähne mit vollkommen ausgefüllten Wurzelkanälen vorlegt —, so hat er meines Erachtens keine Veranlassung mehr, die auf Grund sorgfältiger Untersuchungen empfohlene Amputation der Pulpakrone zu bekämpfen"(6).

Die geforderten Beweise sind in der Tat ausgeblieben. Dagegen hat die Zeit umgekehrte Beweise gebracht, die nur zur Begründung der Ideen Witzels und zum Aufrechterhalten seiner Methode, der sog. Pulpaamputation, viel mitgetan haben. Ich spreche hier von den Korrosionspräparaten G. Preiswerks(7) und später G. Fischers(8), welche zur Evidenz bewiesen haben, daß dem anatomischen Befunde nach die Wurzeln der ersten oberen Prämolaren, die bukkalen der oberen Molaren und die mesialen der unteren Molaren für die Exstirpation der Pulpa mit nachträglicher Füllung der Kanäle in den meisten Fällen völlig ungeeignet sind.

Boennecken(9) machte außerdem darauf aufmerksam, daß auch da, wo seitens der anatomischen Beschaffenheit der Wurzeln der Pulpaexstirpation nichts im Wege steht, die Operation schon deshalb zu verwerfen ist, weil, trotz Arsen, Kokain usw., die Schmerzen sehr oft von den Patienten nicht ausgehalten werden können.

Und nun, um alles das, was für die Berechtigung der Pulpaamputation spricht, zu erschöpfen, müssen wir noch eines Faktors gedenken, auf den W. D. Miller(10) unsere Aufmerksamkeit gelenkt hat, und zwar an die mindere Kostspieligkeit dieser Operation im Vergleich mit der Pulpaexstirpation resp. nachträglichem Ausfüllen der Wurzelkanäle. Miller sagte nämlich wörtlich:

„Ich brauche nicht besonders zu betonen, daß es in vielen Fällen selbst dem geschicktesten Operateur bei Anwendung der größten Mühe und Ausdauer seinerseits, sowie auch seitens des Patienten, nicht gelingt, die Wangenwurzeln von oberen und die mesialen von unteren Molaren so zu behandeln, daß nicht früher oder später Störungen daran auftreten können. Diese Tatsache ist so allgemein anerkannt, daß es überflüssig wäre, uns weiter damit zu beschäftigen. Dagegen möchte ich einen anderen Punkt hervorheben, der besondere Beachtung verdient: die regelrechte Behandlung eines Mahlzahnes fordert soviel Zeit und Anstrengung und ist deswegen mit solchen Kosten verknüpft, daß sie nur für die bemittelten Klassen erreichbar ist. Ich möchte glauben, daß nicht einmal 5% der Bevölkerung Deutschlands in der Lage sind oder gewillt sein würden, sich den Luxus einer regelrechten Wurzelbehandlung an einem Mahlzahn zu gestatten."

Es sind uns die finanziellen Verhältnisse Deutschlands unbekannt. Vielleicht haben sich dieselben seitdem (1893) insofern gebessert, daß die Annahme Millers jetzt nicht mehr zutreffend sein würde. Ebenso ist es unsicher zu bestimmen, ob diese Auseinandersetzungen für andere Länder Europas (wie z. B. Italien oder die Schweiz), Geltung finden dürften. Was aber meine Heimat (Rußland) anbelangt, so weiß ich genau, daß eine 5%ige Annahme sicherlich zu hoch geschätzt wäre. Man soll nur an die Volksschulen, Armee, Handwerker, Arbeiter, die Bevölkerung auf dem Dorfe und in kleinen Provinzen denken.

Zwar sind wir uns bewußt, daß all diese Bedenken nichts mit der reinen Wissenschaft zu tun haben. Außer acht aber kann und darf es doch nicht gelassen bleiben. Sollen denn wir Zahnärzte nur für die reicheren und bemittelten Klassen arbeiten, die übrigens schon unsere Fürsorge um so weniger nötig haben, da sie in der Lage sind, die Pflege ihrer Zähne so zu handhaben, daß sie überhaupt von krankhaften, schmerzenden Zähnen nichts zu wissen brauchen? Aber gerade da, wo die Zähne schmerzen, wo die Pulpen affiziert sind und deshalb zu allererst behandelt werden müssen, da fehlt es gewöhnlich an Zeit und Mitteln. Dabei liegt uns die Aufgabe ob, die Menschenmasse nicht nur von ihren Schmerzen zu befreien, sondern auch soviel wie möglich von ihren natürlichen Zahnkronen zu erhalten, da eben diese, und keine anderen (Goldkronen, Porzellankronen usw.) für das Kaugeschäft gebraucht werden müssen. Und das alles sollen wir imstande sein mit dem denkbar winzigsten Zeit- und Geldverlust zu machen.

Freilich, wenn wir von Amerika sprechen, so scheint es dort mit diesen Verhältnissen etwas anders zu stehen; wenigstens wenn man sich auf Mitteilungen, wie die von Dr. Rhein, stützen will.

Der genannte Autor meint, daß die Anzahl der Fälle, wo die Wurzelkanäle so gewunden sind, daß die Ausräumung ihrer End-

ausgänge ein Ding der Unmöglichkeit ist, so minimal sei, daß sie als Argumentation gegen die Forderung einer Notwendigkeit einer totalen Reinigung der Kanäle nicht in Betracht gezogen werden darf. Man opfere von der Zahnstruktur soviel, bis man einen vollständig freien Eingang zu allen Kanälen gewinnt, mag es auch sein, daß man die ganze Krone wegschneidet und dann durch eine künstliche Krone ersetzt. In Fällen, wo die Nervnadel den Kanal nur bis zu einer Grenze passiert, da wird eine Röntgenaufnahme vom Zahne gemacht, damit man die Richtung sehen kann, wie man die Krone wegzuschneiden hat.

Lebende Pulpareste, sowie Konkremente im Kanale werden durch Schreiers Kalium-Natrium-Paste zerstört, zu welchem Zwecke zuweilen mehrere Sitzungen nötig sind, wie z. B. in einem Falle 5 Sitzungen à 2 Stunden gebraucht worden waren. Nach Beendigung dieser Prozedur werden sämtliche Kanäle mit Chloropercha ausgeschmiert und dann mit Guttapercha-Points, die in einer 10%igen Formaldehydlösung 10 Minuten gelegen haben, allmählich ausgestopft, bis der Patient den Druck an der Wurzelspitze fühlt.

Es sind also für die Reinigung und Ausfüllung der Kanäle mancher Zähne eine Röntgenaufnahme, die Abtragung der Zahnkrone, welche später durch eine künstliche Krone ersetzt werden soll, und volle 10 Stunden mühsamer Arbeit nötig! Das kann sicherlich nur Amerika allein aufweisen.

Übrigens hört man zuweilen auch dort ganz andere Gespräche. So sagte Dr. F. L. Platt(11) aus San Francisco in einer Versammlung der National Dental Association am 10. Juli 1910 in der Diskussion, die dem Vortrage Buckleys folgte, folgendes:

„In my experience the only place where such thorough operations are performed is the platform at such meetings as this. By this I mean to say that, in my opinion, it is a physical impossibility for any operator to fill a root-canal to the very apex, or to remove every vestige of pulp tissue that may be in any canal."

Auch Buckley sagte in derselben Sitzung im Schlußworte der Diskussion über seinen Vortrag wörtlich folgendes:

„However much I regret it there are canals in multi-rooted teeth. from which I cannot successfully, without producing more pericementitis than I am justified in producing, remove all of the organic matter and thoroughly fill the roots. I can destroy all organic matter with caustics but have not schooled myself sufficiently; I have not developed the technique necessary for using such caustics, whether they be alkalies or acids or both, in fine tortuous root-canals without producing excessive pericementitis. I know that Dr. Rhein uses something[1]) which he did not

[1]) Buckley spricht hier wahrscheinlich von der Schreierschen Kali-Natrium-Paste, die, wie oben erwähnt, Rhein zum Zerstören der lebenden Pulpareste gebraucht.

mention, and I have tried to use it, but I am unable to obtain satisfactory results."

Verlassen wir aber Amerika und kehren zu Europa zurück, so lesen wir bei Mayrhofer(12) an einer Stelle:

„Es ist nicht wahr, daß uns die meisten Kanäle unzugänglich sind, sondern im Gegenteil, die Mehrzahl der wegen Gangrän in Behandlung kommenden Kanäle ist uns ohne weiteres zugänglich, viele der schwerer zugänglichen können wir uns durch Erweiterung zugänglich machen."

Dann aber an einer anderen Stelle:

„Nach Arsenapplikation verwende ich den Balsam nur dann als Wurzelfüllung, wenn es gelungen ist, die Pulpa aus einem gut zugänglichen Wurzelkanale kunstgerecht zu entfernen; zur Amputationsmethode, die sich bei mir auf unzugängliche Wurzelkanäle beschränkt, ist der Perubalsam nicht geeignet."

Wir sehen also, daß dieser Autor die Pulpaamputation nicht ganz verwirft, nur will er sie für gewisse Fälle beschränkt haben, und das steht unseres Erachtens in keinem Widerspruche mit der von ihm oben gemachten Behauptung, daß „die Mehrzahl der wegen Gangrän in Behandlung kommenden Kanäle ohne weiteres zugänglich ist". Denn zu der Zeit, wo die eigentliche Pulpitis ihren Ausgang in Gangrän gefunden hat, ist gewöhnlich die Karies so weit vorgeschritten, daß die Zahnkrone stark zerstört ist und der Zugang zu den Wurzelkanälen in der Tat sehr erleichtert wird.

Nun hat Feiler die Korrosionsmethode Preiswerks und Fischers nachgeprüft, uud glaubt an den von ihm hergestellten Korrosionspräparaten den Beweis dafür gewonnen zu haben, „daß es uns fast immer absolut möglich ist, mit genügender Sorgfalt die Kanäle völlig zu reinigen" und hofft, „daß die Korrosionspräparate von jetzt ab nicht mehr als Eideshelfer herangezogen werden für die Propagierung einer unzulänglichen Methode".

Das Verfahren Feilers, wenn wir ihn richtig verstanden haben, bestand darin, daß er an extrahierten Molaren das Pulpa-Kavum eröffnete und dann anstatt die Wurzelpulpen auszumazerieren, wie das Preiswerk uud Fischer getan haben, dieselben auf gewöhnlichem Wege, mit Hilfe Miller- und Donaldson-Nadeln, in der Hand exstirpierte und die Kanäle reinigte. Darauf goß er das Kavum der Pulpa und sämtlicher Wurzelkanäle mit Woodschem Metalle aus und erhielt auf diese Weise Korrosionspräparate, welche die bekannten Anostomosen, Verästelungen, Querbrücken usw. aufwiesen, wobei ein Durchfließen des Metalls bis an die Wurzelspitze stets beobachtet werden konnte.

Da also einerseits das Metall bis zur Wurzelspitze durchfloß, anderseits die Präparate alle möglichen Verästelungen an sich trugen und da ferner die Ausräumung der Wurzelkanäle nicht mit Hilfe

der Mazeration, sondern auf dem gewöhnlichen mechanischen Wege ausgeführt war, so soll das alles ein Beweis dafür sein, daß die mechanische Ausräumung der Kanäle vollständig möglich sei, und daß die möglicherweise in den Wurzelpulpen vorkommenden Querbrücken, Verästelungen usw. keine Hindernisse zur völligen Ausreinigung der Kanäle darbieten.

Wir haben keine Veranlassung, die Richtigkeit der Versuche Feilers zu bezweifeln und müssen gestehen, daß insofern die Methode der Pulpaamputation sich auf den a posteriorischen Beweis der Korrosionspräparate stützen soll, der Methode durch die Versuche Feilers der stärkste Schlag zugeführt worden ist.

In der Tat gehen aber, wie wir alle wissen, Theorie und Praxis nicht immer Hand in Hand, und das, was sich so oft außerhalb des Mundes sehr schön ausführen läßt, ist beim besten Willen im Munde ganz und gar unmöglich zu bewerkstelligen. Zu einer völligen Ausräumung mit nachträglichem Ausfüllen der Wurzelkanäle gehören:

1. Zugänglichkeit zu den Kanälen, 2. Durchgänglichkeit der Kanäle und 3. geeigneter Zustand (Konstistenz, Schmerzlosigkeit) der Pulpareste in den Kanälen.

Ad 1 a) Die Lage des Zahnes im Munde. Je weiter der betreffende Zahn im Munde abgelegen ist, desto schwieriger ist natürlich die Zugänglichkeit zu den Wurzelkanälen.

b) Die Lage der kariösen Kavität im Zahne. Approximal, besonders distal gelegene und bukkale Kavitäten (am Zahnfleischrande) erschweren den Zugang zu den Wurzelkanälen in höchstem Grade. Um diese Schwierigkeit zu überwinden, muß oft von der Krone soviel abgetragen werden, daß dann nichts mehr übrig bleibt, als sie durch eine künstliche Krone zu ersetzen.

Ad 2. Gewundene, geknickte, an der Wurzelspitze sich teilende, stark konvergierende, stark divergierende, obliterierte (in vorgerücktem Alter), mit Kalkkonkremente ausgefüllte Wurzelkanäle, wer kennt all diese nicht, wer hat nicht den Versuch gemacht und ihn mit Eifer wiederholt, die Undurchgänglickeit solcher Kanäle zu bekämpfen, um davon endlich mit geknicktem Kopfe und schwerem Gefühle der Unsicherheit und Unzufriedenheit abzutreten!

Ad 3. Lebende Pulpareste, die also ihren morphologischen Zusammenhang noch nicht verloren haben und an den Wänden des Wurzelkanals haften, lassen sich sehr oft nicht in einem Strange herausholen, sie werden vielmehr oft mit der Nadel in Stücke zerrissen und trotzen allen Versuchen vom Apex sich zu entfernen, da-

bei müssen die unerträglichen Schmerzen, mit denen diese Prozedur verknüpft ist, nicht außer acht gelassen werden. Diese Schmerzen können zuweilen mit keinem der uns zu Gebote stehenden Mittel bekämpft werden, und regen den Patienten bis zum höchsten Grade auf, so daß er endlich alle Geduld und alles Zutrauen aufgibt.

Viel besser steht es mit den gangräneszierten Pulpen. Die zerfallenen, verjauchten Pulpareste lassen sich entweder durch die Schreiersche Kali-Natrium-Paste verseifen, oder aber können mit Hilfe des Königswassers, der Schwefelsäure usw. ganz vernichtet werden, um dann mit den gezahnten Nadeln aus dem Kanale herausgeholt zu werden.

Was nun die nachträgliche Behandlung der Wurzelkanäle anbelangt, so ist es kaum denkbar, daß man solche Kanäle ausfüllen könnte, die man mit einer Nadel nicht durchzugehen imstande ist. Dazu kommt noch der Umstand, daß die meisten Materialien, die zum Ausfüllen der Wurzelkanäle gebraucht werden, für den Zweck, das Foramen apicale hermetisch abzuschließen, unzuverlässig sind, wie das Szabó(13) bewiesen hat. Eine Ausnahme davon sollen nur die weichen Pasten und Paraffin machen. Die so allbeliebten Guttapercha-Points schießen oft übers Ziel, indem sie nicht nur bis zum Foramen apicale, sondern über dasselbe gelangen, und das sind ja bekanntlich die höchst unangenehmen Fälle, wo wir zur Wurzelspitzenresektion, sogar auch zur Extraktion des betreffenden Zahnes genötigt werden.

Das schönste wäre selbstverständlich, folgenden Vorgang einzuhalten: in jedem Falle, wo es zur Devitalisation der erkrankten Pulpa eines mehrwurzeligen Zahnes gekommen ist, schon in der zweiten Sitzung den Zahn mit Röntgenstrahlen zu beleuchten, um den Gang und Beschaffenheit der Wurzelkanäle klar zu legen, und sich zu vergewissern, daß in dem betreffenden Falle die völlige Ausräumung der Kanäle und der hermetische Verschluß am Apex vollständig ausgeführt werden kann. Um zu den Kanälen freien Eingang zn gewinnen, scheue man sich nicht, von der Krone so viel wie nötig abzuschleifen, nota bene, wenn der Patient gegen den Ersatz der Krone durch eine künstliche nichts einzuwenden hat, das heißt die Zeit und Kosten, mit denen es verknüpft ist, zu opfern gewillt ist.

Ob die Ausführung all dieser Bedingungen in der alltäglichen Privatpraxis möglich ist, muß dahingestellt bleiben. Dort aber, wo wir all dieses nicht aufweisen können, und es wird uns jeder praktizierende Kollege zugeben, daß das gerade die große Mehrzahl der

Fälle ist, tun wir besser, nach der Pulpaamputation die Wurzelpulpen gar nicht zu berühren, sondern sie, ohne mit Sonde oder Nervnadel darin herumgestochert zu haben, nach dieser oder jener Methode zu überkappen und darauf die Kavität in der Krone zu füllen. Auf diese Weise wird sicherlich nur soviel Perizementitis verursacht werden, wie man gerade zu verursachen berechtigt ist, nach dem sehr zutreffenden Bemerken Buckleys. Dabei wird auch dem Patienten und sich selbst unnütze Qual und Mühe erspart sein.

Es sind zwar alles alte Tatsachen, die wohl jedem gut bekannt sind. Wir sind jedoch der Meinung, daß sie betont werden müssen, um zu sagen, daß solange die Wissenschaft und Technik keine neue Bahnen auf diesem Gebiete gebrochen haben, wird für die an erkrankten Pulpen leidende Menschheit sowie für uns, die Jahrzehnte alltäglich solche Leiden zu bekämpfen haben, die Amputationsmethode eine unentbehrliche, segensreiche, nicht aber eine „unzulängliche" Methode bleiben. Denn eine erkrankte Pulpa zu behandeln, heißt für ein Komplex mehrerer, sich durchkreuzender Erscheinungen Rechnung zu tragen. Mit einem Häuflein extrahierter Zähne, an denen man in der Hand die Pulpen exstirpiert, kann die Sache nicht abgetan sein.

Auf die nach der Amputation zustande kommende Mumifikation der Pulpastümpfe, sowie auf die Frage, wie sich solche Pulpareste an den Übergangsstellen gegen die gesunden Partien der Umgebung verhalten, werden wir gelegentlich vielleicht einmal zurückkommen.

Literatur.

1. Prof. Dr. Th. Dependorf, Die Wurzelbehandlung bei erkrankter Pulpa usw. Ergebn. d. ges. Zahnhlkde., herausgegeben von G. Fischer und B. Mayrhofer. Erster Jahrg., H. 3. — 2. Dr. Rhein, Scientific treatment of root-canals. Dent. Cosm. 1911, Nr. 9, S. 992. — 3. Dr. I. P. Buckley, The importance of a correct diagnosis before the therapeutics of diseases of the dental pulp. Dent. Cosm. 1911, Nr. 2, S. 178 and 213 bis 221. — 4. Dr. med. Feiler. Korrosionspräparate und Wurzelbehandlung. D. M. f. Z. 1911, H. 10. S. 742—746. — 5. Prof. Dr. I. v. Arkövy, Indikationen zur Stomatologischen Therapie. Österr.-ungar. Vierteljahrsschr. f. Zahnhlkde. 1911, H. III, S. 274—352. — 6. Prof. Dr. Ad. Witzel, Das Füllen der Zähne mit Amalgam nebst einem Anhange über die moderne Behandlung pulpakranker Zähne. Berlin 1899, S. 7 des Anhanges. — 7. Dr. G. Preiswerk, Die Pulpaamputation. Österr.-ung. Vierteljahrsschr. f, Zahnhlkde. 1901, H. II, S. 159. — 8. Dr. Guido Fischer, Beiträge zur Behandlung erkrankter Zähne usw. Dtsch. Zahnhlkde. in Vortr., H. 4/5 1908. — 9. Prof. Dr. Boennecken, Über neuere Methoden in der Behandlung erkrankter Zähne. Österr.-ung. Vierteljahrsschr. f. Zahnhlkde. 1898, S. 1. — Über Pulpaamputation. Dtsch. Zahnhlkde. in Vortr., H. 12 1910. — 10. Prof. Dr. W. D. Miller, Über verschiedene

Methoden der Behandlung von kranken Zähnen ohne Entfernung der Pulpa. Verhandlungen der Deutschen Odontologischen Gesellschaft 1893, V. Bd., H. 3, S. 190—202. — 11. Dr. F. L. Platt, Dent. Cosm. 1911, N. 2, S. 217. — 12. Prof. Dr. B. Mayrhofer. Prinzipien einer rationellen Therapie der Pulpagangrän usw. 1909. S. 74. — Erstes Ergänzungsheft zu den obigen Prinzipien 1910, S. 35. — 13. Dr. I. Szabó, Experimentelle Untersuchungen über Zahnwurzelfüllungsmethoden usw. Österr.-ung. Vierteljahrsschr. f. Zahnhlkde. 1909, H. III, S. 606.

Ein Fall von Trigeminusneuralgie als Folgezustand von multipler Sklerose[1]).

Von

Dr. med. **Günther Fritzsche** in Leipzig.

Meine Herren! Sie wissen, daß man für die Entstehung der Neuralgien ganz im allgemeinen die verschiedensten Momente hat verantwortlich machen wollen. So hat man davon gesprochen, daß Erkältungen, besonders das plötzliche und unvermittelte Abkühlen des Körpers sowie Durchnässungen das Auftreten von Neuralgien begünstigen sollen.

Auch an den Einfluß, den Traumen, Infektionen und Noxen allerart ausüben, sei kurz erinnert. Von den Infektionskrankheiten seien Influenza, Syphilis und Malaria mit Namen angeführt. Weiter sei erwähnt, daß im Gefolge von Intoxikationen mit Arsenik, Quecksilber, Blei und Alkohol bisweilen Neuralgien auftreten. Auch bei einigen Konstitutionskrankheiten z. B. bei der Gicht und der Zuckerharnruhr hat man Fälle beobachtet, in denen Neuralgien auftraten. Endlich will ich erwähnen, daß kachektische und anämische Zustände, sowie verschiedene Neurosen das Auftreten von Neuralgien begünstigen können.

Man hat behauptet, daß Frauen im großen und ganzen an Neuralgien häufiger zu leiden hätten als Männer, und führt als Grund hierfür die größere nervöse Disposition der Frauen ins Feld (vgl. Mehrings Lehrbuch der inneren Medizin S. 739. Abhandlung von Moritz).

Wichtig ist, daß von der Gesamtheit der Neuralgien etwa ein Drittel auf das Gebiet des Nervus trigeminus fällt, und es ist Ihnen bekannt, daß Fälle von Trigeminusneuralgien nicht nur für den all-

[1]) Vortrag, gehalten in der zahnärztlichen Gesellschaft zu Leipzig am 30. Oktober 1911.

gemeinen ärztlichen Praktiker, nicht nur für den inneren Arzt, für den Neurologen, sowie für den Chirurgen, sondern gerade auch für uns Zahnärzte außerordentlich wichtig sind.

Nach diesen einleitenden Bemerkungen komme ich zur Mitteilung der folgenden Krankengeschichte.

Vor mehreren Monaten konsultierte mich die in den vierziger Jahren stehende Patientin, Frau Anna N. wegen Zahnschmerzen, die von den beiden oberen kleinen Backenzähnen der rechten Seite ausgehen sollten. Von $\underline{4}$ war nur noch ein kleiner Wurzelrest übrig, der dem Zahnfleische ganz lose aufsaß. An dem zweiten kleinen Backenzahn bestand, wie ich feststellen konnte, eine akute Pulpitis.

Mit der konservierenden Behandlung wurde begonnen, gleichzeitig wurde die Wurzel von 4 entfernt. Die Patientin wurde auf den übernächsten Tag wiederbestellt, erschien aber bereits am nächsten Tage wieder und klagte über heftige Schmerzen, die von der Kranken in den zweiten kleinen Backenzahn verlegt wurden.

Es kam mir von vornherein merkwürdig vor, daß der von der Patientin bezichtigte Zahn auch tatsächlich der schuldige sein sollte. Ich hatte als Einlage ein Gemisch von Novocain und Carbol genommen und nur in ganz minimalen Spuren arsenige Säure zugesetzt. Der Zahn wurde unter Gummi gelegt, und ich begann ganz vorsichtig mit dem Exkavieren, eine Maßnahme, die vollkommen schmerzlos verlief.

Noch in derselben Sitzung konnte die Wurzel- und Kronenfüllung vorgenommen werden. Die Patientin äußerste hierbei nicht den geringsten Schmerz.

In den nächsten Tagen kam die Patientin wieder und berichtete, sie habe wieder heftige Schmerzen an dem gefüllten Zahn gehabt. Sie bat mich, den Zahn nunmehr zu ziehen; „er vertrage eben das Plombieren nicht mehr".

Da ich am Tage zuvor die Pulpa vollständig entfernt hatte und auch jetzt keinerlei periostale Reizung feststellen konnte, so verhielt ich mich dem Vorschlage der Patientin gegenüber ablehnend.

In den nächsten Wochen blieb die Patientin von der Behandlung fern; später ließ sie mir von einer Reise schreiben, sie habe unterwegs einen Zahnarzt aufgesucht und habe gebeten, den betreffenden Zahn zu ziehen, aber auch er habe es abgelehnt. Ihr Wunsch sei ihr aber von einem Techniker erfüllt worden. Nach der Extraktion habe der letztere sich dahin geäußert, eigentlich sei es doch schade um den Zahn gewesen. Eine eigentliche Wurzelhautentzündung habe nicht vorgelegen.

Nach ihrer Rückkehr nach Leipzig kam die Patientin wieder zu mir. Ihren Zahn war sie nun los, aber los war sie noch keineswegs ihre Schmerzen, die mit großer Heftigkeit anfallsweise auftraten, von bohrendem und zuckendem Charakter waren und in letzter Zeit besonders auch das rechte Auge befielen.

Die allgemeine Krankengeschichte, die ich im folgenden mitteile, dürfte nicht ohne Wert und Interesse sein. Die Patientin ist bis zum 16. Lebensjahre vollkommen gesund gewesen, ihr Vater ist gestorben, die Mutter lebt noch und soll im allgemeinen gesund sein. Eine Schwester der Kranken ist nervenleidend; mehr ist nicht zu erfahren. Vom 16. Lebensjahre an ist die Patientin in Stellung gewesen. Sie war damals leicht Erkältungen und Durchnässungen während der Arbeit ausgesetzt, und sie meint, den Beginn ihres Leidens habe sie sich auf diese Weise „geholt". Bei der damaligen „Attacke" hatte sie viel an Schmerzen in den oberen und unteren Extremitäten zu leiden. Das Arbeiten und Zugreifen ist ihr damals recht schwer geworden; wochenlang war die Patientin bettlägerig. Bereits in der Schulzeit wurde ihr das Lernen und Aufmerken schwer. Auch klagte sie über Schmerzen im Gesicht und in den Augen. Zeitweise sah sie doppelt. Das fließende Sprechen (namentlich von seltenen Worten) wurde ihr oft unmöglich. Außerdem wurde ihr das Laufen beschwerlich.

Status praesens: Die Patientin ist mittelgroß und befindet sich in mäßigem Ernährungszustande. Die sichtbaren Schleimhäute sind blaß.

Der Untersuchungsbefund der inneren Organe ergibt: Daß das Herz gesund ist, hingegen weisen die Lungen an einigen Stellen Dämpfungen auf. Bei der Auskultation hört man zahlreiche Rasselgeräusche. Interessant ist der Aufschluß, den die Untersuchung des Nervensystems ergibt.

Fordert man die Patientin auf, nach einem Gegenstande zu fassen, so kann man schnell und rhythmisch sich einstellende Muskelkontraktionen beobachten. Dieses Zittern hört in der Ruhe auf. Wir haben das sogenannte Intentionszittern vor uns. In dem Maße, als die gewollte Bewegung erreicht wird, steigert sich der Intentionstremor.

Als zweites nicht unwichtiges Symptom läßt sich bei der Patientin Nystagmus feststellen. Dieses Phänomen dokumentiert sich bei der Untersuchung der Augenmuskeln. Befinden sich nämlich die Augen in extremen Stellungen, so beobachtet man bei der Kranken rhythmisch auftretende zuckende Bewegungen.

Veranlaßt man die Patientin zu sprechen, so fällt das langsame und zögernde Sprechen auf. Schwierige Worte, wie „dritte reitende Artilleriebrigade" kann die Patientin überhaupt nicht nachsprechen. Einfache Worte und Sätze spricht sie zögernd, langsam und monoton nach. Sie spricht gleichsam silbenweise, „skandierend".

Weiter sind in diagnostischer Beziehung die spastischen Erscheinungen zu nennen, die sich besonders an den Extremitäten geltend machen. Die rohe Kraft ist relativ gut erhalten. Lebhafte Steigerung der Sehnenreflexe.

Auch aus dem knapp gehaltenen Status dürfte das eine hervorgehen, daß es sich in unserem Falle um ein Leiden des zentralen Nervensystems handelt.

Nervenleiden kommen im allgemeinen in unseren Fachsitzungen wenig zur Besprechung; und ich möchte nun versuchen, Ihnen ein Bild von der hier in Frage kommenden Krankheit zu entwerfen.

Es handelt sich um einen Fall von multipler Sklerose des Gehirns und Rückenmarks. Die Erkrankung hat noch folgende Bezeichnungen: Sclérose en plaques, disseminierte Herdsklerose, inselförmige, disseminierte Sklerose, Sclerosis cerebrospinalis multiples.

Im allgemeinen gehört nach den Angaben der Neurologen die multiple Sklerose zu denjenigen Nervenleiden, die nicht gerade selten sind. Charcot hat gemeint, daß das Leiden häufiger bei Frauen als bei Männern auftritt.

Die Angaben der Neurologen über die Lebensjahre, in denen das Leiden auftritt, sind nicht durchweg übereinstimmend.

Obersteiner und Redlich geben an, daß das Leiden zwischen dem 20. und 30. Lebensjahre auftrete. Diejenigen Fälle, die jenseits des 40. Lebensjahres auftreten, sollen zu den größten Seltenheiten gehören. Moritz gibt an, daß das Leiden zwischen dem 20. und 40. Lebensjahr auftreten soll. Strümpell schreibt, daß das Leiden zwischen dem 18. und 35. Lebensjahr zur Beobachtung kommt.

Während Moritz der Ansicht ist, daß die multiple Sklerose in der Kindheit nie auftrete, ist Strümpell gerade der entgegengesetzten Meinung.

Interessant sind die folgenden Sätze, die sich im 3. Kapitel des Lehrbuches der Kinderheilkunde von Heubner S. 119 u. 120 vorfinden. Sie kennzeichnen den Standpunkt, den Heubner hinsichtlich des Auftretens der multiplen Sklerose einnimmt. Heubner schreibt:

„Die multiple Sklerose stellt wie die diffuse ein erworbenes Leiden dar. Die Fälle von angeblich angeborener disseminierter Sklerose (Pollak Archiv für Psychiatrie XII. S. 157. 1881) auch den von Eichhorst, Virchow Archiv 1896 Bd. 146 S. 174 eingeschlossen, haben doch pathologisch-anato-

misch betrachtet nicht einen Charakter, daß er ohne weiteres als identisch mit den gewöhnlichen Fällen gelten könnte. Es handelt sich in bezug auf Verteilung und Aussehen der Herde wohl um sklerotische Vorgänge, aber sie dürften vielmehr unter die allgemeinen sklerotischen Prozesse im kindlichen Zentralnervensystem zu rechnen sein. Aber auch für das Vorkommen der erworbenen disseminierten Herdsklerose im Kindesalter liegt kein pathologisch-anatomisch sicherer Beweis vor.

Das gilt auch von dem viel zitierten Fall von Schüte (Deutsches Archiv für klinische Medizin Bd. VIII), wo es sich doch auch um eine Erkrankung von diffuser Hirnsklerose gehandelt hat.

Angesichts des Mangels einer patholog.-anatomischen Unterlage muß es überhaupt noch als zweifelhaft gelten, ob die Erkrankung überhaupt im Kindesalter vorkommt, so zahlreiche Beobachtungen an Lebenden schon vorliegen, die mit dieser Diagnose versehen sind.

Denn die als besonders charakteristisch für die Erkrankung betrachteten klinischen Erscheinungen, das Intentionszittern, die skandierende Sprache, die mit spastischer Starre versehenen Schwächezustände, die Intelligenzstörungen, der Nystagmus, sie alle können einzeln, aber auch kombiniert miteinander auch durch andersartige Erkrankungen des kindlichen Gehirns hervorgerufen werden, sind für die multiple Sklerose nicht pathognonomisch. Somit empfiehlt es sich recht sehr mit dem Diagnostizieren dieser Erkrankung im Kindesalter äußerste Vorsicht walten zu lassen.

Selbst wenn Oppenheims Ansicht richtig wäre, daß manche Fälle dieser Krankheit beim Erwachsenen in ihren ersten Anfängen bis ins Kindesalter zurückgehen, würden die Anfänge im Kindesalter selbst wohl noch kaum zu erkennen sein."

Man hat gemeint, man müsse in ätiologischer Hinsicht die Syphilis, Überanstrengungen, Erkältungen, Durchnässungen und psychische Erregungen verantwortlich machen. Strümpell hält offenbar von all diesen Erklärungsversuchen nicht sehr viel. Auch der Ansicht von P. Marie kann Strümpell nicht beipflichten. P. Marie spricht die Vermutung aus, daß das Leiden in Zusammenhang zu bringen sei mit allen möglichen akuten Infektionskrankheiten. So sollen in ätiologischer Beziehung eine Rolle spielen: Typhus, Blattern, Diphtherie, Lungenentzündung, Anginen, Influenza, Malaria. Auch Puerperium und Partus haben als ätiologische Momente herhalten müssen. Weiter hat man behauptet, die multiple Sklerose stelle eine Art Berufs- oder Gewerbekrankheit dar. Besonders leicht sollen diejenigen Leute erkranken, die beruflich mit Blei, Kupfer, Zink, Phosphor und Anilin zu tun haben. Ich hätte oben bereits erwähnen sollen, daß Traumen, Schreck und Angstzuständen eine gewisse ätiologische Bedeutung beigemessen wird. Was das pathologisch-anatomische Verhalten der multiplen Sklerose anlangt, so bitte ich Sie, einen Blick auf die zirkulierenden Zeichnungen werfen zu wollen. Sie sind entnommen dem Grundriß der pathologischen Anatomie vom Schmaus. Über die Erkrankuug schreibt der eben genannte Autor auf Seite 555 folgendes:

„Die chronische disseminierte Encephalo-Myelitis stellt sich in der Regel unter dem Bilde der multiplen Sklerose (inselförmige Sklerose oder Herdsklerosen, Sclérose en plaques) dar.

Zwar gibt es Formen, wo die einzelnen Herde eine weichere graurote, fast gallertige Beschaffenheit und mikroskopisch Fettkörnchenzellen in großer Masse eingelagert aufweisen, offenbar rascher verlaufende Fälle oder akute Nachschübe älterer Erkrankung. Meistens sind aber die Herde derb, grau, selbst unter dem Messer knirschend; auffallend ist ihre scharfe Begrenzung gegen die Umgebung, von welcher sie sich am gefärbten Präparat wie mit einem Locheisen herausgeschnitten ausnehmen. Geradezu charakteristisch ist die regellose (sic) und anscheinend zufällige Verteilung der Herde; doch zeigen sich dieselben immerhin an bestimmten Stellen mit Vorliebe in größerer Zahl: in der weißen Markmasse des Gehirns, besonders im Balken und an der Wand der Seitenventrikel, im Pons und der weißen Substanz des Rückenmarks. Auch kann die Erkrankung der Hauptsache nach auf das Gehirn, das verlängerte Mark oder das Rückenmark beschränkt sein.

Die mikroskopische Untersuchung zeigt in den Herden neben dem Schwunde der Nervenelemente, eine Wucherung (von) der Neuroglia, welch' letztere dabei vielfach einen ausgesprochenen langfaserigen Charakter annimmt. Auffallend ist dabei ein sonst nicht in dieser Ausdehnung vorkommendes eigentümliches Verhalten vieler Nervenfasern; es pflegt nämlich bei der multiplen Sklerose innerhalb der Herde eine mehr oder minder große Anzahl markloser Achsenzylinder erhalten zu bleiben; es scheint also, daß zuerst die Markscheiden zugrunde gehen, während die Achsenzylinder längere Zeit hindurch zu persistieren vermögen. Wahrscheinlich hängt damit auch die Tatsache zusammen, daß bei der multiplen Sklerose sekundäre Degenerationen in der Regel fehlen."

Wir haben gesehen, daß in verschiedenen Gegenden des zentralen Nervensystems die sklerotischen Herde auftreten können. Ebenso variabel kann die Anzahl der Herde sein.

Unter diesen Umständen wird man sich nicht wundern dürfen, wenn die multiple Sklerose nicht immer ein typisches Krankeitsbild liefert. Ja, es können sogar recht vielseitige und wechselnde Krankheitsbilder entstehen.

Hierüber schreibt Moritz in Merings Lehrbuche der inneren Medizin S. 838 folgendes:

„In der Tat gibt es kaum eine Erkrankung des Zentralnervensystems, welche durch die multiple Sklerose nicht gelegentlich einmal vorgetäuscht werden könnte."

In ähnlichem Sinne äußert sich Leube, wenn er von dem proteusartigem Charakter spricht. Moritz schreibt weiter:

„Die multiple Sklerose kann phsychische Symptome bewirken (Gedächtnisschwäche, Imbezillität, depressive oder expansive Verstimmung), sie kann Kopfschmerz und Schwindelanfälle verursachen, sie kann epileptiforme und apoplektiforme Anfälle im Gefolge haben, sie kann zu Augenmuskellähmungen, Sehstörungen Opticusatrophie führen und endlich fast jegliches spinale Symptom, Sensibilitätsstörungen hervorrufen."

Findet man, wie in unserem Falle, die Trias: Intentionstremor, Nystagmus und skandierende Sprache vor, so kann es keinem Zweifel

unterliegen, daß es sich um einen typischen Fall von multipler Sklerose handelt.

Auf Einzelheiten in differentialdiagnostischer Beziehung beabsichtige ich nicht näher einzugehen. Die Prognose der multiplen Sklerose ist in letzter Linie ungünstig. Wohl können Besserungen im Befinden auftreten. Unsere Patientin hat z. B. zeitweise eine Stellung im Haushalte annehmen können, nach Jahren oder Jahrzehnten erfolgt aber doch der Exitus letalis, entweder durch eine interkurrente Erkrankung oder durch eine Cystitis, Pyelonephritis, Dekubitus. Gefahr der Tuberkulose kommt in unserem Falle außerdem in Betracht. Therapeutisch hat man versucht durch die Darreichung von Jod, Argentum nitricum, Ergotin, Nux vomica und Chinin den Prozeß günstig zu beeinflussen. Das Unstete in den Bewegungen will man durch methodische Gymnastik nach Möglichkeit beseitigen.

Nur beiläufig habe ich in den größeren Werken das Auftreten von Trigeminusneuralgien bei multipler Sklerose erwähnt gefunden. Wohl aber will ich eine Stelle erwähnen aus den Vorträgen, die seinerzeit Dr. H. Kron in den Fortbildungskursen für Berliner Zahnärzte gehalten hat, eine Stelle, die sehr wohl als kurze Zusammenfassung dienen kann für alles das, was ich vor Ihnen, meine Herren, ausführen durfte. Die betreffende Stelle lautet:

Ganz kurz wollen wir noch eine andere organische Nervenkrankheit streifen, die multiple Sklerose. Bei ihr entwickeln sich im ganzen zentralen Nervensystem, besonders im Rückenmark zahlreiche kleine Herde, die das Gewebe vernichten und dadurch schwere charakteristische Funktionsstörungen hervorrufen. Das Leiden zeigt sich bei voller Ausbildung in Schwäche und Steifheit der Beine, in Veränderung der Sprache, die die Silben wie skandierend abhackt, in Zittern der Hände, namentlich bei beabsichtigten Bewegungen, Zuckungen der Augäpfel — Nystagmus — usw. Trifft ein solcher Reiz die zentrale Bahn des Trigeminus, so antwortet er auf den Reiz mit einer Neuralgie."

Mit dieser kurzen Zusammenfassung bin ich am Ende meines Vortrages.

Literatur.

1. Mering, Innere Medizin (besonders der von Moritz bearbeitete Teil). — 2. Strümpell, Spezielle Pathologie und Therapie. — 3. Schmaus, Grundriß der pathologischen Anatomie. — 4. Sahli, Klinische Untersuchungsmethoden. — 5. Wesner, Klinische Diagnostik. — 6. Leube. — 7. Redlich Obersteiner in Ebstein-Schwalbe. — 8. Kron, Dr. H., Berlin, Die Beziehungen der Nervenleiden zu Zahn- und Mundleiden.

Über die erfolgreiche Anwenduug eines hochprozentigen wasserhellen Jodwasserstoffesters (Jothion) bei Periostitis der Zähne.

Von

Dr. **Albert Salfeld,** prakt. Zahnarzt in Berlin.

Die chemische Industrie, eifrig bemüht, Besseres dem Guten folgen zu lassen, hat uns schon so manches Mittel zur Bekämpfung der Wurzelhautentzündung der Zähne in die Hand gegeben. Allerhand wurde versucht, manches gepriesen, vieles verworfen. Reizende Linimente, Auflagen von Capsicum, Einlagen von Phosphoröl (Holländer), thermische Reize, Eiseskälte und Hitze, alles wurde angewendet, — das souveräne Mittel aber blieb schließlich die Tinctura jodi, die fast zum Volksheilmittel für den Laien wurde, und Kombinationen dieser Tinktur mit Akonit, Tinctura Gallarum usw. usw. Wie oft aber stehen wir einer heftigen Perizementitis machtlos gegenüber, haben nichts weiter erreicht als Schleimhautirritation, haben mit Jodvasogen dem Patienten einen abscheulichen Geschmack verursacht, aber keinerlei Erleichterung bringen können. Der alte Satz „Cessante causa cessat effectus" trifft ja hier leider nicht zu, denn nach der sachgemäßen Beseitigung der Ursache hat noch lange — bei heftiger Periostitis — die Wirkung nicht aufgehört. Als das Jothion (Bayer) herauskam, habe ich gern gehört, daß die Tiefenwirkung desselben bedeutend größer sei als die der gebräuchlichen Tinct. jodi. Ich stand aber, da ich wie jeder gewissenhafte Praktiker einsah, in der Therapie der Periostitis mit Tinct. jodi allein ziemlich machtlos zu sein, auch diesem neuen Jodpräparat zuerst nur skeptisch gegenüber. Nachdem ich es aber einigemal mit überraschendem Erfolge angewandt hatte, habe ich es in hunderten von Fällen erprobt und will es nun nicht unterlassen, einige Worte über dieses wirksame Präparat zu sagen. Die Jodtinktur habe ich nur zu gern aus dem Grunde verlassen, weil, wie ja hinlänglich bekannt, die Schleimhaut von ihr stark angegriffen wird und die Tiefenwirkung trotzdem nicht bedeutend ist. Dagegen haben wir in dem Jothion ein Mittel, das bei reichlicher Anwendung uns niemals enttäuscht. Wir können mit dem Jothion energisch vorgehen, ohne Gefahr zu laufen, die Schleimhaut zu zerfetzen, Verbrennungen zu verursachen und ohne durch Reizungszustände

unsere Patienten gequält zu haben; denn die Tiefenwirkung des Jothions ist geradezu erstaunlich und seine Reizlosigkeit überraschend. Ich habe nun in mehr als 200 Fällen das Jothion mit der nötigen Kritik verwendet und brauche Jodtinktur nur noch vor Injektionen zur Desinfektion des Operationsfeldes, bei kleineren chirurgischen Eingriffen.

Um vom allgemeinen zum besonderen zu kommen, so lasse ich natürlich auch bei der Jothionbehandlung die Vorsicht, die periostitischen Zähnen gegenüber geboten ist, nicht außer acht. Es ist selbstverständlich, daß ich schonend die Wurzelkanäle öffne, der gebräuchlichen Behandlung unterwerfe und dafür sorge, die reizverursachenden Faktoren zu beseitigen. Während aber früher nach der dann folgenden Behandlung mit Jodtinktur die Periostitis durchaus nicht sicher verschwand, und wir mit einer gewissen Unbehaglichkeit unsere Patienten dahin beruhigen mußten, daß ihr Schmerz noch stundenlang, mitunter noch tagelang vorhalte, wir also gewissermaßen recht machtlos Wurzelhautentzündungen gegenüberstanden. so können wir heute mit fast absoluter Gewißheit bei einer durchgreifenden Behandlung mit Jothion darauf rechnen, daß heftige periostitische Schmerzen in wenigen Stunden völlig verschwunden sind. Um dies zu erreichen, mache ich folgendes: Ich öffne den Wurzelkanal und nehme nunmehr eine 50%ige Lösung bestehend aus:

Rp.	Jothion	5,0
	Glyzerin	
	Spiritus aa	2,5

in die Tropfpinzette, träufele davon einige Tropfen direkt in den Wurzelkanal hinein und in die Zahnfleischtaschen und pinsele selbstverständlich die Umgebung ebenfalls kräftig ein. Ich muß hierbei erwähnen, daß Jothion weit mehr brennt als unsere gebräuchliche Jodtinktur; das hat seinen Grund in der starken und schnellen Resorptionsfähigkeit der Jothions an sich und des ca. 80%igen Jodgehaltes, der sogar schon nach $^1/_4$ Stunde im Urin nachweisbar ist. Das Brennen wird niemals, selbst von sensiblen Patienten, als unangenehm empfunden, da der Patient in erster Linie den Reiz nicht als Unbehagen fühlt, in zweiter Linie aber zufrieden ist in dem laienhaften Empfinden, ein „starkes“ Mittel gegen seinen Schmerz zu bekommen. Nebenbei erwähnt, dauert das brennende Gefühl nicht länger als höchstens 2 Minuten, und eine gewisse Auto-Suggestion in Betracht gezogen, fühlt der Patient wriklich schon nach wenigen Minuten Erleichterung. Da das Jothion

ein Mittel ist. mit dem der Patient nicht imstande ist sich zu verbrennen, so unterstütze ich die Wirkung noch dadurch, daß ich ihm einige Gramm einer 25%igen Lösung verschreibe und zwar

Rp.	Jothion	2,5
	Glyzerin	
	Spiritus āā ad	10

mit der ich ihn von Stunde zu Stunde pinseln lasse. Selbst bei dieser, recht ausgiebig angewendeten Jothion-Behandlung erzeugt diese keinerlei Reiz und hat in den über 200 von mir beobachteten Fällen stets zu einem absoluten und ganz überraschenden Erfolg geführt. Unerwünschte Jodnebenwirkungen habe ich nicht bemerkt. Ja selbst in Fällen, in denen wegen übergroßer Schmerzhaftigkeit des Periosts die Unmöglichkeit bei empfindlichen Patienten bestand vorhandene Füllungen zu perforieren, wurde das Jothion so stark resorbiert, daß alle die Folgeerscheinungen, wie Schwellungen und Eiterungen usw. vollständig ausblieben und in kurzer Zeit ein Zurückgehen aller unangenehmen Erscheinungen erfolgte.

Von den von mir mit Zuhilfenahme von Jothion behandelten vielen Fällen greife ich nur einige besonders bemerkenswerte heraus:

1. Frau R. kam mit heftigen Schmerzen an einer Stelle im Munde, „wo gar kein Zahn sei". Ich untersuchte und fand eine tief abgebrochene, vom Zahnfleisch überwucherte Wurzel des Kaninus unten links. Extraktion und jeglicher Eingriff wurde von der eigensinnigen Patienten abgelehnt, bis ich sie schließlich zu einer 50%igen Jothionpinselung bewog. 25%ige Jothionlösung wurde verordnet mit der Weisung jede Stunde zu pinseln. Nach 2 Stunden telephonierte sie, daß ihre Schmerzen geringer seien und noch im Laufe desselben Tages waren sie vollständig verschwunden.

2. Herr S. C. klagte über heftige schon seit Wochen bestehende, nun aber unerträgliche periostale Schmerzen der rechten Unterkieferhälfte. M1 u. 2 unten rechts tiefkariös, offene putride Wurzelkanäle. Die Gland. submaxill. geschwollen. Extraktion wurde dringendst angeraten, aber vom Patienten verweigert. Auf alle Fälle überschwemmte ich die ganze rechte Seite mit 50%iger Jothionlösung und verordnete stündliche Pinselung mit 25%iger Jothionlösung, weil Patient, wie gesagt, auf keinen Fall in eine Extraktion willigte. Nach 2 Tagen sah ich den Patienten wieder, sämtliche periostitische Erscheinungen waren zurückgegangen, und es wurde bereits Trikresol-Formalinbehandlung ohne Schmerz und Reiz vertragen.

3. Patient O. J., Ingenieur, Antrumerkrankung. Heftige Schmerzen. Entfernung einer alten Kanüle, Durchspritzung mit Solut. Chinosoli. Kam abends mit unverminderten Schmerzen zurück. Tampon mit 25%iger Jothionlösung in die Höhlung. Schmerzen waren nach 1 Stunde verschwunden und sind nicht mehr zurückgekehrt.

Bei durchbrechenden Weisheitszähnen, Dolor post extractionem, Schleimhautreizungen habe ich stets in kürzester Zeit Schmerzlosigkeit erzielt.

Ich resumiere: Jodtinktur reizt und wirkt zerfetzend auf die Schleimhaut, Jothion nicht. Die Resorption und Tiefenwirkung des Jothion ist bedeutender als die der Jodtinktur. Jothion ist zuverlässig, die Jodtinktur nicht; Jothion kann dem Patienten ruhig in die Hand gegeben werden, während die Jodtinktur wegen der Flüchtigkeit und leichten Zersetzbarkeit in der Hand des unvorsichtigen Patienten leicht Verätzungen verursacht. Aus diesen Gründen habe ich die Jodtinktur verlassen und das Bessere dem Guten vorgezogen.

Ich war erstaunt, daß Greve in den neuen „Ergebnissen der Zahnheilkunde" dem Jothion nur einige flüchtige, wenn auch anerkennende Zeilen widmete, und setze voraus, daß er bei der Menge der mit der an ihm geschätzten Gründlichkeit bearbeiteten Heilmittel Jothion nicht so ausführlich prüfen konnte, als ich in oben erwähnten Fällen getan habe. — Ich bin überzeugt, daß die Herren Kollegen bei der Anwendung von Jothion über die Erfolge, insbesondere bei Periostitis und periostalen Reizungen ebenso befriedigende Resultate haben werden wie ich und gern das bei vielen Praktikern ja schon bekannte und auf anderen Spezialgebieten reichlich angewendete Jothion bei näheren Versuchen in die Praxis einführen.

Das Bleichen verfärbter Zähne mittels elektrischer Lichtstrahlen und H_2O_2 [1]).

Von

Dr. **Hugo Levy** in Hamburg.

M. H.! Wenn ich Ihnen heute über das Bleichen verfärbter Zähne mittels elektrischer Lichtstrahlen und Perhydrol berichten will, so liegt es nicht in meiner Absicht, Ihnen etwas Neues zu bringen, vielmehr ist es mir darum zu tun, Ihnen eine Vereinfachung der kürzlich veröffentlichten Lichtquellen und Apparate mitzuteilen, mit der ich gute Resultate erzielt habe. ohne die mehr oder minder kostspieligen Neuanschaffungen zu machen. Schon vor ca. 8 Jahren stand ich mit den Kollegen Dr. v. Dobrizyniecki (Wien) und Dr. Siebert (Düsseldorf) in Verbindung wegen Lichtbehandlung bei

[1]) Vortrag, gehalten in der gemeinsamen Versammlung des Vereins Mecklenburger, Pommerscher und Schleswig-Holsteinischer Zahnärzte in Rostock am 25. und 26. November 1911.

pathologischen Erscheinungen, Alveolarpyorrhöe und Antrumempyemen. Der erstere benutzte als Lichtquelle Petroleumlicht in Zusammenhang mit einem Telschow-Reflektor, dessen Tubus noch durch ein Linsensystem verlängert wurde, der letztere eine Bogenlampe mit Hohlspiegelreflektor. Ich habe wiederholt Versuche angestellt, bei Alveolarpyorrhöe sogar mit der Finsenlampe im Laboratorium des Herrn Dr. med. Wiechmann, aber keine nennenswerten Erfolge erzielt. Siebert, Dobrizyniecki und auch Michel (D. M. f. Z. 1910) dagegen berichten später über sehr gute Resultate. So schliefen denn diese Behandlungsarten bei mir von selbst wieder ein, bis in neuerer Zeit Zielinsky zuerst mit seinem Heliorador, später gleichzeitig mit Dürr mit dem Zeißschen Apparat zur Mundbeleuchtung und zum Bleichen von Zähnen an die Öffentlichkeit trat. An den Heliorador wagte ich mich schon gar nicht heran, weil ich eben in Hamburg lebe, wo es uns ja meistens an Sonne fehlt, so daß man mitunter die Behandlung wochenlang hätte herausschieben müssen. Außerdem schien mir der Apparat auch schon aus dem Grunde zu unpraktisch, weil man in jeder Stadt allzusehr von der Natur abhängig ist. Mit um so größerem Interesse nahm ich die Mitteilungen auf, welche auf Bleichversuche mit dem Zeißschen Apparate bei Benutzung von Bogenlicht hinwiesen. Die Erfolge, welche Dürr und Zielinsky mit diesem Apparate erzielt haben, waren so großartige, und wie es heißt, auch anhaltende, daß sie jeden ermutigen mußten, gleichfalls auf diese oder ähnliche Weise Bleichungen vorzunehmen. — Noch ein anderer Apparat ist in neuerer Zeit in den Handel gekommen, die Quecksilber-Dampflampe aus Quarz nach Prof. Kromayer, die mit einem Kühlbad versehen ist. Durch diese Lampe ist es möglich, den Lichtbogen auf außerordentlich hohe Temperaturen zu erhitzen, wodurch ein Maximum an aktinischen Strahlen erzeugt wird. Dieser Umstand ist möglich, weil als Hülle für den Lichtbogen geschmolzener Quarz verwendet wird. Hier handelt es sich nach Dr. Pierre Rosenthal (Paris), der bei seinen ersten Versuchen eine Kohlenbogenlampe, die mit einer Kühlvorrichtung ausgerüstet war, benutzte, in erster Linie um die ultravioletten Strahlen in Verbindung mit Perhydrol. Ob mit der Kromayer-Quarzlampe bessere Erfolge zu erzielen sind als mit der Zeißschen Bogenlampe, kann ich nicht entscheiden, jedenfalls ist die Quarzlampe noch weit teurer als der Zeißsche Apparat, der ja nach wenigen Sitzungen sehr gute Erfolge gezeitigt hat, so daß es kaum eines noch kostspieligeren Systems als die Zeißsche Bogenlampe zum Bleichen von Zähnen bedarf.

Ich will nicht auf die chemischen und physikalischen Vorgänge eingehen, die bei der Einwirkung der Lichtstrahlen und H_2O_2 auf den zu bleichenden Zahn entstehen, einesteils sind sie Ihnen zur Genüge bekannt, andernteils verweise ich auf die ausführlichen Abhandlungen von Megay (Kronstadt) (D. M. f. Z. 1907), Fischer (D. M. f. Z. 1910), Dürr und Zielinsky (D. M. f. Z. 1910), Michel (D. M. f. Z. 1910). Trotzdem kann ich dieselben nicht völlig ausschalten, da sie zur allgemeinen Beurteilung der Apparate nötig sind.

Zielinsky hat die Beobachtung gemacht, daß die Sonnenstrahlen zur Genüge von den künstlichen Lichtstrahlen für unsere Zwecke ersetzt werden können, sobald es sich um ein geeignetes Licht handelt, wie es ihm in der Zeißschen Bogenlampe zu Gebote stand. In ungefähr derselben Zeit kam er zu dem gleichen Resultate, wie früher bei Anwendung seines Helioradors. Wenn auch bei pathologischen Erscheinungen die Anwendung der Lichtstrahlen an sich genügen, wie es Siebert, Dobrizyniecki, Michel und andere nachgewiesen haben, so bedürfen wir zum Bleichen der Zähne noch unbedingt eines chemischen Mittels, wie wir es nicht besser als in H_2O_2 wünschen können. Man kann annehmen, daß durch die Wirkung der Lichtquelle auf das Perhydrol das freigewordene O die Möglichkeit findet, in die Zahngewebe einzudringen und auf die organischen Bestandteile derselben stark oxydierend einzuwirken. Ein besonderer Punkt, der nach einigen Autoren ins Gewicht fällt, sind die Lichtstrahlen selbst und zwar in erster Linie die ultravioletten und blauen Strahlen. Es ist ja bekannt, daß Glaslinsen die blauen und ultravioletten Strahlen nur in ganz geringem Grade oder überhaupt nicht durchlassen, wohingegen die Finsenlampe und auch die Kromayerlampe durch ihre Quarzlinse imstande sind, die ultravioletten Strahlen voll zur Geltung kommen zu lassen. Dieser Umstand ist natürlich bei Linsensystemen aus Glas in Erwägung zu ziehen, sobald es einem vor allem um diese chemisch wirksamen Strahlen zu tun ist. Da die blauen und besonders die ultravioletten Strahlen nach einwandfreien Untersuchungen in der Gesamtmedizin in hohem Grade bakterizid wirken, können dieselben bei pathologischen Erscheinungen der Kieferhöhle und des Zahnfleisches natürlicherweise wohl in Betracht kommen. Ob es aber bei der Bleichprozedur gerade in hervorragender Weise auf diese aktinischen Strahlen ankommt, mußte ich zunächst bezweifeln, nach meinen praktischen Erfahrungen mit Glaslinsen und relativ einfacher Lichtquelle kam ich mit dem weißen Lichte, bei dem die Wärmestrahlen ja nicht ausgeschaltet sind, ebenfalls nach wenigen Sitzungen zum Ziele.

Der Zeißsche Beleuchtungsapparat gibt mit der Vorsatzlinse, wie Dürr ausführt, eine Flächenhelligkeit von ca. 150000 Meterkerzen. Daß hierbei eine enorme Wärmeentwicklung stattfindet, versteht sich von selbst. Daß dieselbe nicht immer von Vorteil ist, läßt sich ebenfalls annehmen; durch Zwischenhaltung eines blauen Glases kann man dieselbe aber nur ein wenig abschwächen, wie ich später nachweisen werde.

Als Mundbeleuchtung benutzte ich bisher den gewöhnlichen Telschowreflektor in Verbindung mit einer Nernstlampe von 35 Normalkerzen (0,5 Amp.). Wie bekannt, liegt an der Lichtquelle die Sammellinse und dem Munde zugeneigt die Zerstreuungslinse. Ich drehte nun den Reflektor um, indem man die Zerstreuungslinse der Lichtquelle zuwandte, die Sammellinse aber auf die Mundhöhle richtete. Die Befestigung fand durch eine Klemmschraubenvorrichtung statt. Auf diese Weise erzielte man in bestimmter Entfernung vom Zahne einen Lichtfleck von größerer Intensität, welcher auf den zu bleichenden Zahn gelenkt wird. Der Fokus des Lichtpunktes entspricht ungefähr der Breite des Zahnes, der Tubusrand ist ca. 3—5 cm vom Zahn entfernt. Da mein Reflektor an einer Schwebelampe montiert ist, läßt sich die Einstellung sehr leicht bewerkstelligen und nach Bedarf ändern. Ich muß natürlich vorausschicken, daß der zu bleichende Zahn einer Wurzelbehandlung — es handelt sich ja meistens um tote Zähne — unterworfen war. Man schließt die Wurzel vor der Bleichprozedur luftdicht ab, überschwemmt nach Isolierung durch Kofferdam den Zahn von innen und außen mit reinem Perhydrol (Merck) und läßt das Licht ca. 20—30 Min. auf den Zahn einwirken. Der schnellen Verdampfung wegen tut man besser, ein Gazestückchen auf die Oberfläche des Zahnes zu legen und mit H_2O_2 zu durchtränken, wie es bereits früher von Zielinsky angegeben ist. Das Perhydrol wird einige Male erneuert. Meistens genügten zwei Sitzungen, um dem Zahn die Farbe seines Nachbarn zu geben, doch kam es gelegentlich vor, daß noch eine dritte Sitzung notwendig wurde. Hin und wieder mußte ich nach der Einwirkung der Lichtstrahlen Schmerzauslösungen in Form von Periostreizungen konstatieren, doch ließen sie, besonders wenn man den Zahn nicht sofort fest verschloß, bald wieder nach.

Es kam mir nun vor allen Dingen auch darauf an, festzustellen, ob die Art der Lichtquellen einerseits und die verschiedenen Strahlenwirkungen anderseits bei der Bleichung besonders in Betracht kommen, resp. ob dem Perhydrol nicht in erster Linie die Hauptwirkung zufällt.

Meine Versuche stellte ich im Physikalischen Staatslaboratorium in Hamburg an, und ich will nicht unterlassen, auch an dieser Stelle Herrn Dr. Ing. Vöge meinen verbindlichsten Dank für die wissenschaftlichen Erklärungen und hilfreichen Unterstützungen bei Anwendung der Apparate auszusprechen.

Zunächst handelte es sich darum, die von mir verwendete Lichtquelle betreffs ihrer Intensität festzustellen. Bei normaler Stellung des Reflektors zur Mundbeleuchtung beträgt der Ausschlag der Thermosäule in einem Abstand von 60—65 cm mit einem Lichtfleck von 20 cm 2°. Bei umgekehrter Stellung des Reflektors zum Bleichen beträgt der Ausschlag der Thermosäule in einem Abstand von 4 cm mit blauem Glase ca. 50°, ohne blaues Glas 88°. Es ergibt sich demnach, daß die Intensität des Lichtes bei umgekehrter Reflektorstellung über 40mal größer ist als bei normaler Stellung zur Mundbeleuchtung. Nach Dürr ist bei dem Zeißschen Apparat die Flächenhelligkeit durch die Vorsatzlinse ca. 50mal größer als ohne dieselbe. Selbstverständlich gibt das dort angewandte Bogenlicht eine größere Flächenhelligkeit als die Nernstlampe von 35 Normalkerzen. Doch kam man nach meinen praktischen Beobachtungen und Untersuchungen im Laboratorium mit dem von mir angewandten Nernstlicht ebenfalls in kurzer Zeit zum Ziele. Die Versuche im Laboratorium wurden an stark verfärbten extrahierten Zähnen ausgeführt mit einer Nernstlampe von 60 Normalkerzen. Die Belichtungszeit erstreckte sich auf je $^1/_2$ Stunde bei allen Versuchen:

1. Mit weißem Licht wurde unter anderen ein starker Eckzahn von tiefbrauner Verfärbung, die bereits viele Jahre im Zahn steckte, bestrahlt. Da es sich um Glaslinsen handelt, sind die violetten und ultravioletten Strahlen so gut wie ganz ausgeschaltet, blaue nur in geringem Grade vorhanden. Es ist also vor allen Dingen neben Lichtstrahlen die Wärmewirkung, welche eine beträchtliche Bleichung bei einmaliger Belichtung auslöste. Eine zweite Belichtung wäre für die normale Farbe nötig gewesen.

2. Ebenfalls erreichte man an einem seitlichen oberen Incisivus nach einmaliger Belichtung eine hinreichende Bleichung.

3. Bei Zwischenschaltung eines roten Glases wurde ein grau verfärbter oberer seitlicher Schneidezahn belichtet. In diesem Falle handelt es sich nur um Wärmestrahlen, da, wie bekannt, das rote Glas die Licht- und chemischen Strahlen ausschaltet. Der Erfolg war nach einer Sitzung ein glänzender, eine zweite Belichtung war nicht nötig.

4. Auch bei blauem Lichte fanden Parallelbleichungen statt, die wohl Erfolge aufwiesen, aber keinen Vorzug vor der Methode mit weißem oder rotem Lichte gewährten, beinahe dieselbe an Güte in gleicher Zeit nicht erreichten. Außerdem wurden Strahlungsmessungen mit weißem, rotem und blauem Glase vorgenommen, da wiederholt behauptet wurde, daß das blaue Glas die Wärmestrahlen größtenteils abhält. Das ist aber keineswegs der Fall. Der Unterschied ist sogar so minimal, daß der einzige Vorteil bei Benutzung des blauen Lichtes in der gedämpften Helligkeit für die Umgebung besteht, denn die Zwischenschaltung eines blauen Glases

hat auf die Lichtstrahlen nur die Wirkung, daß die roten Strahlen ausgeschaltet werden. Die Strahlungsmessung mit einem Ausschlag von 100° bei weißem Lichte ergab nämlich bei rotem Glas ebenfalls 100°, bei blauem Glas 80°. Die Differenz beträgt also nur 20°.

Zur Feststellung der Wirkung von ultravioletten Strahlen wurde eine Quecksilber-Quarzlampe benutzt, und zwar zunächst ohne Kühlvorrichtung, so daß gleichzeitig die Wärmestrahlen zur Geltung kamen. Ein kräftiger, tiefbrauner Eckzahn wurde in $^1/_2$ Stunde ziemlich stark gebleicht, doch fand sich die Erscheinung, daß die linguale Fläche des Zahnes, welche den Strahlen nicht ausgesetzt war, trotz Perhydrol die Farbe nicht geändert hatte. Es lag die Annahme nahe, daß in erster Linie die ultravioletten Strahlen und nicht das Perhydrol die Bleichwirkung hervorgebracht hätten. Deshalb wurde $^1/_2$ Stunde lang ein zweiter Zahn von derselben Farbe ohne Perhydrol den ultravioletten Strahlen ausgesetzt. Auch in diesem Falle trat eine Bleichung ein, doch war sie geringeren Grades als unter gleichzeitigem Einfluß von H_2O_2. Ein weiterer Versuch mit Zwischenschaltung eines Quarz-Kühlbades ergab ebenfalls eine gute Bleichung, sie erreichte aber nicht den Grad wie bei gleichzeitigem Vorhandensein der Wärmestrahlen.

Versuche mit Bogenlicht wurden nicht angestellt. sie erübrigen sich auch gegenüber der Tatsache, daß Dürr und Zielinsky in 1 bis 3 Sitzungen gute Resultate unter gleichzeitiger Einwirkung von H_2O_2 erzielt haben.

Es kann nicht geleugnet werden, daß die ultravioletten Strahlen, wie wir sie nur bei Linsensystemen aus Quarz erhalten, bei Glaslinsen aber von vornherein entbehren müssen, in Verbindung mit Perhydrol bei 1—2 Sitzungen glänzende Resultate zeitigen können; es muß ferner konstatiert werden, daß das Bogenlicht, wie es die Zeißsche Lampe liefert, kraft seiner Licht- und Wärmestrahlen bei 1—3 Sitzungen ebenfalls Resultate gibt, die zur Zufriedenheit ausfallen; es ist endlich nachgewiesen, daß auch andere einfachere Lichtquellen, wie wir sie z. B. in der Nernstlampe besitzen, bei 1—3 Sitzungen den Erfolg haben, daß der verfärbte Zahn wieder seine frühere Farbe erlangt, resp. seinem Nachbarn an Farbe gleichgestellt wird.

Wenn man die Frage aufwirft, wodurch in erster Linie bei Einwirkung elektrischer Lichtstrahlen und Perhydrol die Bleichung zustande kommt, so muß hervorgehoben werden, daß ich keinesfalls die Wärmestrahlen entbehren möchte, soweit es sich um Linsensysteme aus Glas handelt, vielmehr schreibe ich die Hauptwirkung der Wärme und deren Einfluß auf das Perhydrol zu, im zweiten

Grade erst den Lichtstrahlen, denn die aktinischen Strahlen kommen relativ wenig in Betracht, da sie doch mehr oder weniger von den Glaslinsen absorbiert werden. Auch bei der Zeißschen Bogenlampe scheint es sich meiner Ansicht nach vor allem um die Wärmestrahlen zu handeln, welche noch weit stärker sind als bei der von mir benutzten Nernstlampe, die ja übrigens mit höherer Kerzenstärke, z. B. 80 Kerzen bei 220 Volt, versehen werden kann.

Anders verhält es sich bei der Quarzlampe, wo tatsächlich die ultravioletten Strahlen voll zur Geltung kommen, und die Wärmestrahlen durch eine Kühlvorrichtung möglichst abgehalten werden. Aber auch in diesem Falle würde der Erfolg mit Wärme ein noch größerer sein.

Wenn man aber in Betracht zieht, daß, abgesehen von dem Kostenpunkt der Anschaffung einer Quarzlampe, auch andere Unannehmlichkeiten mit in den Kauf zu nehmen sind, da die ultravioletten Strahlen bekanntlich für Haut und Auge äußerst gefährlich werden können und stets durch Schutzvorrichtungen unschädlich gemacht werden müssen, so glaube ich, daß einfachere Lichtquellen, wo sie ebenfalls zum Erfolge führen, im allgemeinen vorzuziehen sind. Jedenfalls ersieht man aus den verschiedenen Veröffentlichungen und Untersuchungen, daß „Bleichen der Zähne mit Lichtstrahlen und H_2O_2“ mehrere Wege zum Ziele führen, und es nicht absolut eines kostspieligen Apparates bedarf.

Buchbesprechungen.

Bakteriologische und histologische Studien über die Karies des Dentins. Mit 48 Textabbildungen und 3 Lichtdrucktafen von Dr. **Alfred Kantorowicz.** Habilitationsschrift zur Erlangung der venia legendi der hohen medizinischen Fakultät zu München und Heft 21 der deutschen Zahnheilkunde in Vorträgen. Herausgegeben von **Julius Witzel.** Leipzig 1911. Georg Thieme. 87 S. Preis M 3,20.

Verfasser gibt zunächst eine Beschreibung der Flora der tiefen Karies, die im wesentlichen aus Streptokokken, 3 Formen Bakterien und Staphylokokken besteht und die sämtlich Säurebildner sind, während die proteolytischen Arten sich an der Oberfläche finden.

Die Auflösung der Zahnsubstanz findet in Form der Erweiterung der Kanäle und in Form von Kavernen statt. Beim Abbau sind aber 2 Prozesse auseinander zu halten, die sogenannte harte und weiche Form der Karies. Zu letzterer ist eine richtige Höhle notwendig, in welcher die Bakterien üppig gedeihen können. Ist die Krone zerstört, dann sistiert

die Karies gewöhnlich. Daher findet man so oft intakte Wurzeln in einem sonst fast ganz zerstörten Gebiß. Diese Resistenz der Wurzeln kommt zustande einmal, weil eben eine Retentionshöhle fehlt, die eine Fermentanhäufung sowie genügende Kohlehydrate für die Entkalkung liefern könnte, dann aber auch, weil die Richtung der Dentinkanälchen in der Krone schräg nach der Tiefe zu in den Wurzeln senkrecht zur Längsachse, also parallel der Wurzeloberfläche gerichtet ist, sodaß eine Tiefeninfektion verhindert wird.

Die Erweiterung der Zahnkanälchen kommt zustande, indem die diese ausfüllenden Bakterien Fermente ausscheiden, die durch die Neumannschen Scheiden diffundieren, die Zwischensubstanz hydrolysieren, die nun ihrerseits wieder in die Kanälchen diffundiert und dort den Bakterien Nahrung bietet. Auf diese Weise wird das Kanälchen ausgedehnt, während die Zwischensubstanz schwindet.

Bezüglich der Neumannschen Scheiden und der Tomesschen Fasern schließt sich K. der von Fleischmann vertretenen Ansicht an, wonach das Zahnbein von Röhren durchzogen wird, die mit einer besonders resistenten Wand ausgekleidet sind. Innerhalb dieser Röhren verläuft als Fortsetzung der Odontoblasten eine solide protoplasmatische Faser, die sogenannte Tomessche Faser. Auf Präparaten stellt das Zahnbeinröhrchen einen Hohlraum dar, in dessen Mitte, ihn nicht ganz ausfüllend die Faser verläuft. Es ist aber fraglich, ob dieser leere Raum auch während des Lebens besteht oder ob er nur durch Schrumpfung entstanden ist.

Über das Verhalten der Odontoblastenfortsätze im kariösen Dentin gibt K. an, daß die Faser im mikroskopischen Bilde so stark verdickt ist, daß sie das ganze Lumen des Kanälchens ausfüllt. Sie zeigt förmlichen Zerfall und starke Trübung. Die Bakterien verhalten sich verschieden: entweder sie dringen unter Aufzehrung der Tomesschen Faser als kompakte Masse in ihr vorwärts oder sie dringen in einzelnen Kolonnen in sie ein, wandern in ihr vor und bleiben in größeren oder kleineren Abständen voneinander liegen. Bereits stark veränderten Fasern muß jedoch Funktion und Sensibilität zugebilligt werden, was auch schon ohne weiteres daraus hervorgeht, daß kariöses Dentin unter Umständen sehr schmerzhaft sein kann. Im Gegensatz zu Römer nimmt K. an, daß die Infektion streng an die Neumannschen Scheiden gebunden ist; ein Überschreiten dieser natürlichen Grenze kommt nur vor in Kavernen und in dem gänzlich aufgelösten Gewebe der oberflächlichsten Schichten des Kariesrandes. Ein Eindringen der Bakterien in die mangelhaft verkalkte Grundsubstanz nach Römer hält der Verf. für ebenso ausgeschlossen, wie daß die Bakterien nach Walkhoff die Zahnscheiden befallen.

Die sogenannte ausgeheilte Karies: die exquisit chronische Form der Karies nach Wedl, die Necrosis eboris nach Baume, ist nach K. eine ganz gewöhnliche Karies, die nur unter besonderen Umständen verläuft. Sie betrifft gewöhnlich Zähne, bei welchen der kariöse Prozeß mit besonderer Energie einsetzt, während dieselben andererseits z. B. bei Kindern im Alter von 6—8 Jahren allein den Kaudruck auszuhalten haben. Infolge-

dessen wird eine starke Abnützung der von Karies befallenen Fläche bewirkt, sodaß jedes zerfallene Gewebe sofort mechanisch beseitigt wird und es nie zur Retention von Speiseresten, nie zu einer typischen Höhle kommen kann. Infolgedessen ist auch keine Gelegenheit zur Bildung von Säuren vorhanden, sodaß eine Entkalkung nicht stattfinden kann. K. schlägt für diese Form der Karies den Namen „stationäre Karies" vor.

Die Proteolyse des Zahnhöhleninhaltes wird durch Fermente bewirkt, die entweder von den proteolytischen Bakterien der Zahnoberfläche oder von den Leukozyten des Speichels herstammen können. K. hat letzteres nicht nachweisen können, hält jedoch — und wohl mit Recht — seine Wirksamkeit bei Höhlen am Zahnfleischsaume für äußerst wahrscheinlich. Den Schluß bildet eine Kritik einiger neuerer Theorien über die Ätiologie der Karies.

Die vortreffliche und exakte Arbeit K.s ist heute sehr zeitgemäß. Nach dem Heimgange des Meisters der Kariesforschung ist dieses Gebiet der Tummelplatz für alle möglichen Theorien und phantastischen Hypothesen geworden, die für die weitere Entwickelung und für den weiteren Ausbau dieses Spezialgebietes unserer Wissenschaft eine direkte Gefahr zu werden drohten. Es ist das Verdienst des Verfassers, wieder in die Bahnen Millers eingelenkt und zur Evidenz gezeigt zu haben, daß hier für Dilettanten kein Feld ist und daß nur derjenige berechtigt und befähigt ist, mitzuarbeiten, der bakteriologisch und histologisch ausreichend geschult ist. In diesem Sinne wird die Arbeit ihre Wirkung hoffentlich nicht verfehlen. *Adloff.*

Über den Skorbut, nach Beobachtungen im Nürnberger allgemeinen Krankenhaus von Dr. **Sigmund Hecht** (Nürnberg). Würzburger Abhandlungen aus dem Gesamtgebiet der praktischen Medizin. XI. Band. 10. Heft. Würzburg 1911. Kurt Kabisch (Stubers Verlag). 36 S. Preis M —,85.

Zu Beginn der Abhandlung berichtet Hecht über die im vorigen Jahrhundert aufgetretenen Skorbut-Epidemien, die sich besonders 1870 unter der Pariser Bevölkerung während der Belagerung und in verschiedenen Gefängnissen in den Jahren 1831, 1836, 1850 und 1877 ereigneten. In neuester Zeit herrscht der Skorbut vornehmlich in Indien und China. Nach Hecht ist das Vorkommen des Skorbuts in Nürnberg durchaus nicht selten. Skorbut ist nach Litten eine allgemeine selten sporadisch, meistens epidemisch auftretende Ernährungsstörung, die fast immer unter dem Einflusse unhygienischer Verhältnisse entsteht. Hecht berichtet über 45 Fälle von Skorbuterkrankungen. Der Status praesens war meist folgender: Schlechter Ernährungszustand. Blasses Aussehen. Blaurot verfärbtes, über die Zähne wucherndes Zahnfleisch, das leicht blutete. Starker Foetor ex ore. Zahlreiche Haut-Hämorrhagien. Schwellung der Kniegelenke, wodurch die Bewegungsmöglichkeit beschränkt wurde. Die Therapie bestand in Bettruhe, Liegekuren im Freien, kräftiger, abwechslungsreicher Nahrung, Zuführung von Zitronenlimonade. Behandlung

mit adstringierenden Lösungen (Tinct. Ratanh. oder Myrrhae). In 4 bis 8 Wochen trat gewöhnlich Heilung resp. bedeutende Besserung des Zustandes ein. In 4 von den 45 Fällen, die im Nürnberger Krankenhaus zur Behandlung kamen, fehlte jegliche Affektion des Zahnfleisches.

Hecht meint, daß die anscheinend kleine Zahl der Fälle (45 in 5 Jahren im Nürnberger Krankenhause) doch relativ hoch sei, weil viele Skorbut-Kranke nicht ins Krankenhaus kämen resp. bei mildem Verlauf der Krankheit ärztliche Hilfe nicht in Anspruch nähmen. Aus letzteren Gründen sind auch die in der Abhandlung aufgeführten Statistiken der Jahresberichte verschiedener anderer Krankenhäuser — das bemerkt übrigens Hecht gleich — nur beschränkt betr. der Häufigkeit des Vorkommens verwertbar. So verzeichnet Würzburg (Juliusspital) in den Jahren 1905, 1906, 1907 nur einen einzigen Fall an Skorbut; ich erinnere mich aber ganz genau, daß uns in der Universitätszahnklinik zu Würzburg in den Jahren 1906 und 1907 mehrere Patienten mit Skorbut vorgestellt wurden. Ähnliches gilt für Leipzig, wo im Krankenhause St. Jakob eine Klinik für Mund- und Rachenkrankheiten besteht, wodurch die verhältnismäßig hohe Zahl der behandelten Skorbut-Fälle erklärlich wird. An der Hand der im Nürnberger Krankenhause erfolgten 45 Behandlungen von Skorbut sowie der Berücksichtigung der einschlägigen Literatur gibt Hecht ein ausführliches Bild vom Wesen der Skorbuterkrankung, bemerkenswert ist, daß seine Beobachtungen keinerlei beweisende Anhaltspunkte für die infektiöse Natur des Skorbuts ergaben. Die Abhandlung ist interessant geschrieben und auch für uns Zahnärzte sehr lesenswert. Es fällt nur auf, daß bei den sonst so ausführlich aufgestellten Befunden über den Zustand der Zähne gar nichts berichtet wird. Auch in der Therapie der 45 Fälle ist von Einleitung zahnärztlicher Behandlung nichts zu finden. Gerade bei einem Großstadt-Krankenhause wie in Nürnberg sollte bei Erkrankungen der Mundhöhle auf die Behandlung der Zähne, die doch nun mal in der Mundhöhle stehen und als wichtige Faktoren gerade bei Erkrankungen der Mund-Rachenhöhle zu betrachten sind, Gewicht gelegt werden. In vielen Krankenhäusern steht schon immer zahnärztliche Hilfe zur Seite resp. ist sogar ein eigener Krankenhaus-Zahnarzt (z. B. Virchow-Krankenhaus in Berlin) vorhanden. Die wegen Skorbut im Nürnberger Krankenhause Behandelten — zumal es größtenteils noch Krankenkassenpatienten waren, denen freie zahnärztliche Behandlung zu gewähren ist — hätten Zahnärzten zur Sanierung ihrer Zahnverhältnisse überwiesen werden sollen, erstens der Prophylaxe wegen — Skorbutrezidive sind bei schlechtem Zustande der Zähne in der Mundhöhle besonders häufig — zweitens, da es sich doch fast immer um unterernährte Personen bei Skorbut handelt, der besseren Verwertung der aufzunehmenden Nahrungsmittel durch gesunde Kauorgane halber.

Sander (Calbe a. d. Saale).

Elemente der Heilkunde und Arzneimittellehre für Zahnärzte von **Kurt Spielvogel**, niederländischer Zahnarzt in Potsdam. Berlin 1911. Verlag der „Deutschen Zahnärztlichen Zeitung" 54 S.

An einer zusammenfassenden und dennoch klaren, nicht weitschweifigen Darstellung der Elemente der Heilkunde und Arzneimittellehre hat es für uns Zahnärzte bisher noch gefehlt. Wie nötig eine solche Darstellung aber war, merkt man erst nach der Lektüre.

Der Verf. hat in recht instruktiver Weise eine Grundlage gegeben für das wissenschaftliche Verständnis des medizinischen Gesamtgebietes. Das Buch dürfte nicht nur wertvoll für die wissenschaftliche Vertiefung unseres bisherigen Wissens von der Zahnheilkunde sein, sondern auch durch die erschöpfende Zusammenstellung, worin manche Gebiete und manche interessante Verhältnisse nur kurz gestreift werden konnten, auf die weitere wissenschaftliche Forschung anregend wirken.

Eine erschöpfende Besprechung ist bei der Eigenart und Kürze des Buches nicht gut angängig und könnte auch die eingehende Lektüre nicht ersetzen. Es sei daher nur erwähnt, daß der Verf. sein Gebiet in zwei Hauptteile, eine Einteilung der Elemente der Heilkunde und eine Einteilung der Arzneimittel gliedert.

Im ersten Teile werden die psychischen, die physikalischen und mechanischen, die chirurgischen, diätetische und hygienische sowie pharmakologische Heilmittel besprochen, alles naturgemäß mit besonderer Berücksichtigung der Anwendungsweise für unser Spezialgebiet.

Den zweiten Teil gliedert der Verf. wieder in eine Einteilung der Arzneimittel nach ihrer chemischen Verbindung und eine nach ihrer hauptsächlichsten Wirkung.

Das Buch bildet auch eine wesentliche Hilfe zur Erlernung und Befestigung chemischer Kenntnisse und soll auch dem Studierenden für diesen Zweck empfohlen werden.

Der Verf. bleibt stets in richtigem Zusammenhang mit der Praxis und gibt auch in seiner Arzneimittellehre einen ausreichenden Überblick.

Die Lektüre dürfte nicht nur dem Zahnarzte, sondern auch dem praktischen Arzte von Nutzen sein. *Lichtwitz.*

Die Praxis der Zahnextraktionen einschließlich der örtlichen Schmerzbetäubung. Kurzgefaßtes Lehrbuch für Ärzte, Zahnärzte und Studierende von a. o. Prof. Dr. **B. Mayrhofer**, Vorstand des k. k. Zahnärztlichen Universitätsinstituts und Primärarzt am Allgemeinen Krankenhause in Innsbruck. 85 S. Wiesbaden 1911. J. F. Bergmann.

Seit Scheff und Busch ist über die Praxis der Zahnextraktionen außer in Zeitschriften und in einigen Handbüchern nicht mehr geschrieben worden; die Arbeit Mayrhofers ist doppelt freudig zu begrüßen, weil sie diese so wichtige Disziplin zusammenhängend mit der lokalen Anästhesie behandelt.

Leider ist, wie schon der Titel sagt, die Leitungsanästhesie gar nicht berücksichtigt worden, sondern nur auf Fischers Lehrbuch verwiesen. Im ersten Teil seiner Arbeit wendet sich M. der örtlichen Schmerzbetäubung zu und widmet auch der Injektionsspritze und -technik eine eingehende Betrachtung. Verf. empfiehlt ganz besonders das Novokain in Verbindung mit Paranephrin (Merck), das er seit 1905 als 2% Lösung (Novokain 2%, Paranephrin 1 : 10000) mit bestem Erfolge verwendet.

Nach einigen Bemerkungen über die Desinfektion geht Verf. zu den Zungenextraktionen über und legt die Injektions- und Extraktionstechnik bei jedem einzelnen Zahne dar. Merkwürdigerweise räumt M. bei der Entfernung tief zerstörter Wurzelreste der Resektionszange und Wurzelschraube immer noch ein großes Feld ein, während man sich wohl der Ansicht Scheffs nicht wird verschließen können, daß diese Instrumente für uns nur noch vorwiegend historischen Wert haben. Heute wird man wohl als die bei weitem schonendste Methode die Schleimhautaufklappung und Ausmeißelung nach Partsch vorziehen. Gerade dieser so wichtige Eingriff ist in der Darstellung M.s recht schlecht fortgekommen, so daß man sich kein klares Bild machen kann. „Statt des Bohrers kann man sich zur Abtragung der Alveolenränder des Meißels, insbesondere des von Partsch angegebenen Drehmeißels, bedienen." Dabei findet jedoch der Drehmeißel keinerlei Verwendung.

Nachdem M. über die pathologischen Verhältnisse der Zähne und Kiefer in ihrer Bedeutung für den Extraktionsmechanismus schon vorher gesprochen hat, fährt er mit der Nachbehandlung der Extraktionen fort, wobei besonders die gute Verwendbarkeit des Perubalsams bei größeren Weichteilsverletzungen zum Schutze gegen nachträgliche Infektion interessiert. — Im nächsten Kapitel wendet sich M. nach eingehender Darlegung der Indikationsstellung für Zahnextraktionen der Pathologie der Zahnextraktionen zu. Hierbei läßt er sich besonders über die Verwechslungen von bleibenden und Milchzähnen aus. Die Kapitel „Frakturen", „Nebenverletzungen", „Nachblutungen", „Nachschmerz", „Infektion" und „Seltenere Komplikationen" beschließen das kleine Werk.

Die praktische und äußerst übersichtliche Anordnung des Stoffes, die knappe und doch, wo es nötig ist, eingehende Form der Schilderung und nicht zuletzt die guten Abbildungen, von denen besonders die Präparate des anatomischen Institutes zu Innsbruck Erwähnung verdienen, bieten dem Praktiker alles, was er braucht, und werden zur schnellen Einführung des Buches viel beitragen. *Ernst Boronowo.*

Leitfaden des Röntgenverfahrens. Unter Mitarbeit von Blancke, Hildebrand, Hoffer, Hoffmann und Holzknecht herausgegeben von Ingenieur **Friedrich Dessauer** und Dr. med. **B. Wiesner.** Mit 131 Abbildungen und 4 Tafeln. 4. umgeänderte und vermehrte Auflage. 366 S. Leipzig 1911. Otto Nemnich. Preis M 12,—.

Der Dessauer-Wiesnersche Leitfaden ist wohl allen, welche sich mit Röntgenphotographie beschäftigen, ein alter Bekannter. Heute erscheint

er in neuer Auflage, um den Fortschritten in den letzten vier Jahren, die seit dem Herauskommen der dritten Auflage verstrichen sind, Rechnung zu tragen. Daß bei dem großen Umfange, den die Röntgentechnik genommen hat, in einem solchen Leitfaden unser Spezialfach nur gestreift werden kann, ist selbstverständlich; aber trotzdem ist das Buch auch für den Zahnarzt wichtig, der sich über das Zustandekommen und das ganze Wesen der Röntgenphotographie orientieren will. Wer sich mit der Röntgenphotographie befassen will, muß unbedingt einen genauen Einblick in die hierbei in Betracht kommenden physikalischen Vorgänge besitzen, will er anders Nutzen aus seinem Apparate ziehen.

Port (Heidelberg).

Das Röntgenverfahren in der Chirurgie. Mit 55 Figuren auf Tafeln und 17 Figuren im Text. Von Dr. **Alban Köhler,** Spezialarzt für Röntgenologie in Wiesbaden. Berlin 1911. Verlag von Hermann Meußer. 79 S. Preis M 5,75.

Ein Buch, das sich mit dem Röntgenverfahren in der Chirurgie beschäftigt, kann natürlich auf unser Spezialgebiet nur ganz kurz eingehen. Daß dies aber wenigstens mit einigen markanten Strichen geschieht, erscheint mir deshalb besonders wertvoll, weil dadurch der Fachchirurg aufmerksam wird, daß es so manche Dinge im Bereiche der Kiefer bei Erkrankungen derselben gibt, über die uns das Röntgenbild Aufschluß geben kann, und weil dadurch der Chirurg oft darauf hingewiesen werden wird, in derartigen Fällen sich mit einem in dieser Art der Aufnahmen und in deren Deutung erfahrenen Zahnarzte ins Einvernehmen zu setzen.

Die Ausstattung des Köhlerschen Buches ist gut, besonders sind die beigegebenen Photographien sehr klar. *Port.*

Über extraorale Kieferaufnahmen mittels Röntgenstrahlen. Mit 60 zum Teil farbigen Figuren im Text. Von Dr. **Antoni Cieszyński,** Spezialarzt für Zahn- und Mundkrankheiten in München. Hamburg 1911. Lucas Gräfe und Sillem (Edmund Sillem). 53 S.

Cieszyński behandelt speziell die zahnärztlichen Kieferaufnahmen und zwar die weniger gebräuchlichen und schwierigeren Schädelaufnahmen. Nach einigen Vorbemerkungen über die Projektionslehre werden die Aufnahmen in den verschiedenen Schädeldurchmessern genau besprochen und am Schlusse eine Anleitung für die Fixierung des Kopfes des Patienten und noch manch andere praktische Winke gegeben. Wer sich mit Schädelaufnahmen befaßt, dem kann die Abhandlung nur dringend zum Studium empfohlen werden. Er wird daraus manche Belehrung und manchen praktischen Hinweis finden. *Port.*

Auszüge.

Wilhelm Sachs (Berlin): **Winke und Hilfen für die Herstellung von Goldgußfüllungen.** (Zahnärztl. Rundschau, Febr. 1911.)

Sachs beklagt, daß die Goldgußfüllung sich nur langsam in die Praxis des Zahnarztes Eingang verschafft. Wo eine Goldgußfüllung wegen der hohen Kosten des Materials nicht angefertigt werden kann, empfiehlt S. das Feinsilber, trotzdem es nach kurzer Zeit grau, oft schwarz aussieht. Man dürfe es deswegen nur an wenig sichtbaren Stellen anwenden. Ob die Goldfüllung indiziert ist oder Gußfüllung, das muß von Fall zu Fall entschieden werden. Im allgemeinen ist die Gußfüllung dort zu empfehlen, wo die Anfertigung einer Goldfüllung auf irgend welche Schwierigkeiten stößt; für kleinere und mittelgroße Höhlen hat die Folienfüllung heute noch ihren seit vielen Jahrzehnten erprobten Wert. Eine Gußfüllung ist nur dann haltbar, wenn die Höhle derart geformt ist, daß die Einlage nicht durch den Kauakt verrückt werden kann. Die Herstellung des Kontaktpunktes ist außerordentlich wichtig. Zum Formen der Höhle benutzt S. möglichst die kleinen Millerschen Karborundräder und Scheiben. Die Höhlenränder sind etwas stumpfwinklig abzuschrägen. Allzu reichliches Abtragen guter Zahnsubstanz ist zu vermeiden, lieber soll man überhängende Wände durch Ausfüllen von Zement beseitigen. Das direkte Abdrucknehmen zieht Verf. gewöhnlich vor. Das Abtragen des Wachsüberschusses darf erst nach völligem Erstarren des Wachses vermittels kalten Wasserstrahls erfolgen. Die Artikulation muß derart hergestellt werden, daß ein freier Raum von mindestens Papierkartonstärke vorhanden ist. Erfordert das Herausnehmen der Wachsform Kraftaufwand, so sind unter sich gehende Stellen in der Höhle vorhanden, die noch zu beseitigen sind. Zur Entfernung des Wachsmodells bedient sich S. der Methode Kühnens, welcher einen etwa $1^1/_2$—2 cm langen 22- oder 24kar. Golddraht, etwa von der Stärke eines dünnen Ligaturendrahtes, dessen Ende geknotet isi, erhitzt in die Wachsform einläßt. Welchen Apparat man benutzt, ist wohl gleich. Als Gußgold benutzt S. 23kar. Gold. Das Bearbeiten der fertigen Füllung geschieht erst im Munde. Bei Höhlen von Molaren oder Prämolaren, die unter das Zahnfleisch reichen, wird $^1/_3$ der Höhle erst mit Amalgam ausgefüllt. Wo die gewöhnliche Verankerung nicht ausreicht, wird ein Platiniridiumdraht, der in einen 3—4 mm tiefen Kanal der Zahnsubstanz hineingeht, mit der Füllung in Guß verbunden.

M. Lipschitz.

Dr. **P. Adloff: Beitrag zur Therapie der erkrankten Zahnpulpa.** (Vortrag, gehalten auf der 82. Versammlung Deutscher Naturforscher und Ärzte. Österr.-ungar. Vierteljahrsschr. f. Zahnhlkde., Oktober 1910.)

A. wies darauf hin, daß trotz immer neuer Methoden und neuer Medikamente die neuesten einwandfreien Forschungen den Nachweis er-

brachten, daß der von Adolf Witzel eingeschlagene Weg die sicherste Gewähr für die Vermeidung von Mißerfolgen bei der Therapie der erkrankten Pulpen bietet. Adloff bemerkt, daß er bereits seit 14 Jahren die Ad. Witzelsche Methode anwende, und hält sie anderen Methoden gegenüber für überlegen. Dann kommt er auf die Untersuchungen und Arbeiten Arkövys, Römers und Fischers zu sprechen. Adloff schließt sich der Witzelschen Meinung an, daß sobald ein Zahn auch nur einmal spontan geschmerzt hat, der Erfolg einer konservierenden Pulpabehandlung zum mindesten sehr fraglich sei, und vertritt den Grundsatz, jede Pulpa, die auch nur einmal geschmerzt hat, abzuätzen und sachgemäß zu behandeln.

Die Methoden der weiteren Behandlung der kauterisierten Pulpa besprechend, hebt Adloff an der Hand der Arbeiten Preiswerks und Guido Fischers hervor, daß die Totalexstirpation der Wurzelpulpen mit sicherem Erfolge nur bei oberen Frontzähnen, bei unteren Eckzähnen und unteren Prämolaren jugendlicher Individuen durchführbar ist. In allen anderen Fällen ist die Amputation der Kronenpulpa die souveräne Methode. Im Gegensatze zu Boennecken, der bei Anwendung der 40%igen Formalinlösung die Witzelsche „halbe Sondierung der Pulpa" als unnötige komplizierte Operation verwirft, tritt Adloff aus sehr stichhaltigen Gründen (Diagnostizieren etwa vorhandener Dentikel, bessere Imprägnierung usw.) warm für die „halbe Sondierung" ein. Des weiteren wendet sich Adloff gegen die neuerdings wieder von Knoche empfohlene Erhaltung der Wurzelpulpa nach Amputation. Wenn schon bei Entzündungen leichteren Grades eine Ausheilung der Gesamtpulpa unter allen Umständen sehr zweifelhaft sei, umsoweniger sei es statthaft, die amputierten Stümpfe erhalten zu wollen. Als Wurzelfüllungsmittel hält Adloff nur eine weichbleibende Paste für zulässig. Am Schluß der Arbeit hebt Adloff hervor, daß bei der von ihm vorgetragenen und auf der von Ad. Witzel angegebenen Methode beruhenden Therapie Mißerfolge vorkommen und stets vorkommen werden, da man mit anatomischen und pathologischen Anomalien, die den Erfolg vereiteln können, rechnen müsse.

Sander (Calbe a. d. S.).

Dr. **Nöggerath** (Oberarzt der Charité in Berlin): **Kinderkrankheiten und Zahnanomalien.** (Correspondenzbl. f. Zahnärzte 1911, S. 121.)

Dieser in einer Versammlung von Zahnärzten aus Berlin und der Provinz Brandenburg gehaltene Vortrag enthält manches Interessante.

Der Vortragende beginnt mit der Dentitio praecox; wo bei der Geburt schon einzelne Zähne vorhanden sind. Sie hindern die Ernährung, das Saugen an der Mutterbrust und sollen daher ausgezogen werden; meist sitzen sie ganz locker. Ist in Bluterfamilien Verblutung nach dem Ausziehen zu befürchten, kann man die Zähne etwas abschleifen, damit sie weniger stören.

Was den Durchbruch der Milchzähne zur gewöhnlichen Zeit betrifft, so entsteht die Frage, ob durch die Zahnung krankhafte Störungen hervorgerufen werden können. Die Zahnung fällt in eine kritische Zeit des Säuglingslebens, da sich zugleich die schädlichen Wirkungen des Abstillens geltend machen; durch die größere Beweglichkeit wird das Kind mehr als in den ersten Lebensmonaten den Möglichkeiten einer Infektion ausgesetzt; manche Formen der Kinderkrämpfe werden in diesem Alter aus dem Schlummer geweckt. Heubner weist darauf hin, daß das Durchschneiden der Zähne noch die wenigstgroße Leistung des kindlichen Organismus beim Zahnen ist. Mehr Beachtung verdient das intensive Wachstum der Kiefer, das Aufbauen, Wiederabtragen, Wiederaufbauen der Alveolen. Und Goethe hat schon 1795 für die Modellierung des Gesamtkörpers ein Gesetz aufgestellt, wonach keinem Teile etwas zugelegt werden kann, ohne daß einem andern dagegen abgezogen werde und umgekehrt. Im allgemeinen geht das Durchschneiden der Zähne durchs Zahnfleisch ohne sichtbare Reizung der Mundschleimhaut vor sich. Zahnpocken, Zahndiarrhöen, Zahnfieber usw. sollten aus der ärztlichen Sprache verschwinden. Ob aber bei neuropathischen Säuglingen nicht vielleicht doch Störungen der Stimmungen, des Schlafes, des Appetits eintreten durch die Zahnung, bleibt noch zweifelhaft. Es wäre auch möglich, daß bei zu Krämpfen veranlagten Kindern eine ursächliche Beziehung zwischen Zahnung und Krämpfen bestände. Niemals aber ist man berechtigt, durch operative Eingriffe die Zahnung erleichtern zu wollen, der Eingriff kann unter Umständen großen Schaden verursachen und nutzt nicht; Hunter hat gelegentlich 10—20mal über demselben Zahn inzidiert.

Im weiteren spricht der Vortragende über den Einfluß von Allgemeinkrankheiten auf das Gebiß im Kindesalter: Hypoplasie, Beläge, Karies, Stellungsanomalien usw. Die Rachitis ist die Hauptursache der Hypoplasie. Birkenthal fand bei 85 % von mit Hypoplasie des Schmelzes behafteten Personen, daß sie früher an Rachitis gelitten hatten. Rachitische Kinder leiden oft an Krämpfen, und man hat daher die Hypoplasien mit den Krämpfen in unmittelbaren Zusammenhang zu bringen gesucht. Birkenthal konnte jedoch nur 4 Kinder unter 150 Erosionsbehafteten auffinden, die an Krämpfen gelitten hatten. Demnach könnten die Krämpfe nicht gut in Zusammenhang mit Zahnhypoplosie gebracht werden. Doch sprechen neuere Untersuchungen wieder dafür. Erdheim, Escherich und Janase haben bei Ratten die Epithelkörperchen von den Schilddrüsen operativ entfernt. Die betr. Tiere erkrankten darauf an Krämpfen (Tetanie) und zeigten außerdem einige Zeit nach der Operation Schmelzdefekte und Kalkarmut im Zahnbein ihrer oberen Nagezähne. Und bei Kindern, die an Tetanie zugrunde gegangen sind, fanden sich bei der Sektion ebenfalls oft Veränderungen der Epithelkörperchen bei gleichzeitig konstatierten Schmelzhypoplasien.

Bei der myxomatösen Idiotie ist die Zunge viel zu groß, sie quillt zwischen den Zähnen hervor, die durch Lücken auseinanderstehen. Diese Idiotie beruht auf Fehlen oder mangelhafter Anlage der Schilddrüse.

Die Möller-Barlowsche Krankheit oder Säuglingsskorbut ist durch Blutungen charakterisiert. Die Blutungen betreffen die Schleimhäute, die Haut, das Unterhautzellgewebe und besonders die Knochen, die dadurch außerordentlich schmerzhaft gegen Druck werden. Charakteristisch ist das geschwollene, dunkelblaurote Zahnfleisch an den Schneidezähnen. Durch sachgemäße Ernährungstherapie verschwindet die Krankheit schnell.

Auf die Syphilis ist auch die Hypoplasie zurückgeführt worden, besonders von Fournier, der aber nicht in Betracht kommt, da er die Rachitis für eine syphilitische Erkrankung hält. Neumann hat unter 117 Krankengeschichten mit Erosionen nur 3mal wahrscheinlich luetische Kinder gefunden. Birkenthal bemerkt, daß in Bern die Lues sehr selten sei, die Erosionen aber oft vorkommen. Die Erosionen sind als Folge der Lues nicht anzusprechen. Nur die Hutchinsonsche Form ist charakteristisch für angeborene Syphilis, kommt aber nicht in allen Fällen dieser vor.

Tuberkulose soll ringförmige Halskaries der Milchzähne und festsitzende Beläge der bleibenden Zähne hervorrufen.

J. Parreidt.

Dr. **v. Wunschheim: Die Flußsäurebehandlung der Alveolarpyorrhöe.** (Österr.-ungar. Vierteljahrsschr. f. Zahnhlkde. 1911, H. 1.)

Bezüglich der Ätiologie der Alveolarpyorrhöe bekennt sich Wunschheim zu der Anschauung, daß dieselbe eine lokale Erkrankung der Zähne ist, zu deren Entwicklung jedoch eine gewisse Prädisposition vorhanden sein muß, mit anderen Worten, daß bei der Alveolarpyorrhöe prädisponierende und die eigentlichen exzitierenden Ursachen unterschieden werden müssen. Zu ersteren rechnet der Verf. die im hohen Alter so häufig eintretenden Störungen des allgemeinen Stoffwechsels, wie Überernährung, Unterernährung, harnsaure Diathese, Gicht, Diabetes, chronische Magen- und Darmerkrankungen, ferner aber auch mit psychischen Depressionen einhergehende Störungen des Stoffwechsels, schließlich auch die Vererbung und die unzweckmäßige Art der Ernährung.

Zu den exzitierenden Ursachen gehören alle diejenigen Einwirkungen, die den innigen Anschluß des Ligamentum circulare am Zahnhalse zerstören, vor allem also der subgingivale Zahnstein, überstehende Füllungsränder, schlechtpassende Bänder, traumatische Schädigungen und schließlich auch die Überlastung eines Zahnes durch die Antagonisten.

Die Therapie der Alveolarpyorrhöe richtet sich daher zunächst gegen die prädisponierenden Momente, die wir gemeinhin dem Hausarzt überlassen müssen, während die exzitierenden Ursachen das eigentliche Feld unserer Behandlung darstellen. Da nun der subgingivale Zahnstein in der übergroßen Mehrzahl der Fälle die eigentliche Veranlassung der Erkrankung bildet, so müssen wir auch auf seine Entfernung vor allen Dingen unser Augenmerk richten.

Wunschheim hat sich aus den Sätzen von Younger, Sachs, Senn u. a. ein Instrumentarium zusammengestellt, mit dem er in leichten Fällen, im Beginn der Erkrankung die gewissenhafteste Reinigung der Alveole vornimmt und auf diese Weise dauernde Heilung erreicht hat.

Bei vorgeschrittenen Fällen und bei mehrwurzeligen Zähnen ist es aber so nicht mehr möglich, alle Konkremente zu entfernen und die Krankheit zum Stillstand zu bringen. Wunschheim hat nun hier mit der von Head angegebenen Flußsäurebehandlung ausgezeichnete Erfolge gehabt.

Es handelt sich um das unter dem Namen „Tartar Solvent" oder „Tartasol" im Handel befindliche Ammoniumbifluorid, ein Gemenge von Ammoniumfluorid und freier Flußsäure. Das Bifluorid wirkt, auf die Schleimhaut gebracht, ätzend, indem mehr oder minder tiefe, weißlich gefärbte Ätzschorfe entstehen, die aber in Kürze wieder verheilen. Bifluorid hat aber weiter die merkwürdige Eigenschaft, daß es den Zahnstein in hervorragender Weise zur Lösung bringt, während es Schmelz, Zement und Periost nicht angreifen soll.

Die Anwendung geschieht in der Weise, daß man, während man das Zahnfleisch durch Wattewolle usw. vor unerwünschten Verätzungen schützt, die Tasche möglichst austrocknet und dünne ca. 1 cm lange mit Bifluorid getränkte Wattefäden 5—10 Minuten in derselben beläßt. Dann wird die Tasche mit warmem Wasser ausgespritzt. Die geätzten Taschen und deren Umgebung zeigen nun eine weißliche Farbe, auch läßt sich eine ausgesprochene Schrumpfung der Schleimhaut konstatieren.

Am nächsten Tage ist dann der erweichte, abgelöste und gelockerte Zahnstein mit leichter Mühe zu entfernen. Die Prozedur ist in Pausen von 8 Tagen je nach der Schwere des Falles zu wiederholen. Allmählich rollt sich das Zahnfleisch rings um die geätzten Partien ein und schwindet bis zu einem gewissen Grade, so daß die Zähne länger erscheinen. Gleichzeitig wird aber auch die Tasche seichter, in der Tiefe bilden sich Granulationen bis das Zahnfleisch allmählich wieder fest um den Zahn anschließt.

Die Heilung kommt also auch hier nicht etwa durch Regeneration des zerstörten Alveolarfortsatzes zustande, sondern lediglich durch bindegewebige Vernarbung. Bei stark gelockerten Zähnen ist daher eine Fixierung durch Schienung notwendig. Die Dauer der Flußsäurebehandlung richtet sich nach der Schwere des Falles. Wunschheim gibt 3—4 Wochen bis 2—3 Monate an.

Zu beachten ist aber, daß das Bifluorid Porzellan-, Zement- und Silikatfüllungen im Munde sofort angreift, solche Füllungen also mit dem Medikament nicht in Berührung kommen dürfen. Wunschheim glaubt, daß die Flußsäurebehandlung ein sehr wertvolles Mittel zur Bekämpfung der Alveolarpyorrhöe darstellt, daß es dasselbe leistet wie die chirurgische Behandlung, nur schonender und elektiver. *Adloff.*

Dr. **Julian Zilz: Osteomyelitis mandibularis nach Influenza.** (Österr.-ungar. Vierteljahrsschr. f. Zahnhlkde. 1911, H. 1.)

Verf. beschreibt den interessanten Fall einer sekundären embolischen Osteomyelitis im Anschluß an eine Influenzaerkrankung bei einem kräftigen 22jährigen Soldaten mit vollständig gesundem Gebiiß in dem betreffenden Kiefer. Die Erkrankung selbst trat in der katarrhalisch-respiratorischen Form auf und verlief durchaus milde und normal, so daß der Patient nach etwa 10 Tagen seinen Dienst wieder aufnehmen konnte.

Nach einem fünftägigen fieberlosen Intervall setzte das Fieber unter heftigem Schüttelfrost wieder ein und es traten unerträgliche neuralgische Schmerzen in der linken Gesichtshälfte ein und zwar zunächst in den beiden ersten, dann auch im Bereiche des dritten Trigeminusastes. Am vierten Tage nach Einsetzen des Schüttelfrostes verloren sie ihren neuralgischen Charakter und erhielten ein dumpfes, klopfendes Gepräge, indem sie sich in der Mitte des Unterkiefers lokalisierten, wo auch eine ödematöse Schwellung nachgewiesen werden konnte. Am nächsten Tage war die Diagnose nach den klinischen Erscheinungen ohne weiteres gesichert. Der Unterkiefer war sehr druckempfindlich, das Zahnfleisch wulstig vorgebaucht, die regionären Drüsen geschwellt, Kieferklemme, Lockerung der $\overline{3\,4\,5\,6}$, die allmählich so zunahm, daß Patient sich die $\overline{4\,5\,6}$, deren gewünschte Extraktion verweigert wurde, selbst entfernte, worauf viel Eiter abfloß und der Patient eine erhebliche Besserung verspürte. Aus den klaffenden Wunden wird reichlich heller, mit Blut vermischter, dünnflüssiger und übelriechender Eiter entleert. Die bakteriologische Untersuchung ergab: Staphylococcus aureus und albus, Streptokokken und den Pfeifferschen Influenzabazillus. Nachdem bei fortgesetzter Tamponade nach 14 Tagen drei haselnußgroße Sequester extrahiert wurden, gelangte der Prozeß unter Ausstoßung noch mehrerer kleinerer Splitter allmählich zur Heilung.

Der von Zilz beschriebene Fall ist besonders wichtig wegen des Nachweises des Influenzabazillus in dem osteomyelitischen Herde. Bekanntlich treten Knocheneiterungen infolge von Infektionskrankheiten aller Art auf. Sie sind nach Masern, Scharlach, Diphtherie, Typhus, Pocken usw. beobachtet worden. Wahrscheinlich werden diese Kiefererkrankungen durch die gewöhnlichen Erreger der Osteomyelitis (also insbesondere den Staphylococcus pyogenes aureus) hervorgerufen, denen der Eintritt in den Körper und die Entwicklung durch die voraufgegangene Infektionskrankheit erleichtert wird. Es kann die Osteomyelitis jedoch auch durch die gleichen spezifischen Erreger hervorgerufen werden, wie die Infektionskrankheit, an die sie sich anschloß. Nachgewiesen ist dieses besonders für Typhus; aber auch für Pneumonie und Influenza. Der Fall von Zilz ist ein neuer Beweis hierfür, wobei noch besonders interessant ist, daß eine Infektion von der Mundhöhle aus durch kariöse Zähne — die Zähne waren sämtlich gesund — nicht vorlag, dieselbe also auf embolischem Wege durch die Blutbahn stattgefunden haben müßte. *Adloff.*

Max Kulka (Wien): **Über die Möglichkeit chemischer bezw. pathologischer Wirkungen von Zementfüllungen.** (Österr.-ungar. Vierteljahrsschr. f. Zahnhlkde., Wien 1911, H. I.)

Eine noch immer strittige Frage, woher es kommt, daß bei Zementfüllungen, besonders Porzellanzementfüllungen Pulpen öfter absterben, als bei anderen Füllungsmaterialien, suchte der Verf, durch eine Reihe von Versuchen, deren Resultate er auf verschiedenen Tabellen wiedergibt, der Lösung nahezubringen.

Um die Gefährlichkeit der Säuren zu prüfen, stellte sich Kulka die Beantwortung der Fragen: 1. Welchen gefährlichen Stoff enthält die gebrauchsfertige Zementfüllungsmischung und der erhärtete Zement? 2. Wie gelangt die ungebundene Säure durch das Dentin zur Pulpa, in welcher Zeit und in welcher Quantität?

Die erste Frage beantwortete K. damit, daß „durch das Einführen eines Zementgemisches in die Kavität in Form eines sauren (primären) Salzes eine schwache Säure, welche in geringem Maße infolge der Hydrolyse des Salzes auch als stärkere Säure wirksam ist, mit dem Dentin in Berührung und damit eventuell in die Nähe der Pulpa" gebracht wird. Die gefundenen Säurequantitäten — für die einzelnen Zementsorten verschieden — sind insgesamt so gering, daß es sehr fraglich ist, ob sie überhaupt auch durch die dünnste Dentindecke durchdringen können, da sie bei der Durchwanderung Salze bilden, welche die Dentinkanälchen verstopfen. Wird aber das Zement zu dünn angerührt, „dann werden infolge des dadurch bedingten langsamen Abbindens sicherlich genügende Mengen ungebundener Säure auf längere Zeit hinaus da sein, die auf das Dentin und durch die Tubuli hindurch auf die Pulpa wirken können".

Am Schlusse der sehr interessanten Arbeit zählt Verf. alle anderen Ursachen auf, als zurückgebliebene Bakterien, mechanische Irritation, Druck auf das dünne Pulpendach beim Einführen der Füllung, welche eine Pulpa vernichten können. Auch kann manchmal übersehen werden, daß die Pulpa schon entzündet, ja sogar abgestorben ist. Es darf also nicht für jedes Absterben der Pulpa die Zementfüllung verantwortlich gemacht werden. *M. Lipschitz.*

P. Adloff (Greifswald): **Über die Phylogenese des Primatengebisses und das Zukunftsgebiß des Menschen.** Zeitschrift für Morphologie und Anthropologie, Band XIII, Heft 3, S. 505.

Adloff, der sich bekanntlich schon häufig mit der Frage der anthropologisch-paläontologischen Verhältnisse der Zähne und der Kiefer befaßte, wendet sich in seiner Abhandlung vornehmlich gegen die von Bolk aufgestellte Theorie von der Entwicklung des heutigen Primatengebisses. Der Abhandlung beigegeben sind sehr schöne Abbildungen, die wesentlich zum Verständnis der strittigen Punkte beitragen. Näher auf die interessante Arbeit einzugehen, ist im Rahmen eines kurzen Referates nicht möglich, weshalb sie Interessenten zum speziellen Studium empfohlen sei.

Sander (Calbe a. d. Saale).

Kleine Mitteilungen.

Zur Zahnpflege der Kinder. Mit den Fortschritten der Hygiene hat man auch der Zahnpflege der Kinder eine besondere Aufmerksamkeit zugewendet. Die überall eingerichteten Schulzahnkliniken sind ein schönes Zeugnis dafür. Alle möglichen Mittel werden angewandt, um den Kindern die Bedeutung eines guten Gebisses nahezubringen. In den Lesebüchern findet man Aufsätze, die davon handeln, die Lehrer selber weisen hin und wieder darauf hin.

Auf eine eigentümliche Art sucht man augenblicklich in England unter den Schulkindern das Verständnis für eine regelrechte Zahnpflege zu wecken. In den Londoner Volksschulen ist eine Art von „Zahnbürstenklubs" eingeführt worden, die in der Weise organisiert sind, daß der Lehrer die Zahnbürsten im großen einkauft, und zwar zu dem minimalen Preise von 18 Pf. pro Stück, und sie mit einer Anweisung für 20 Pf. wieder verkauft; die Zahlung erfolgt wöchentlich in Raten von 2—4 Pf. Der Gewinn wird zur Gratisverteilung von Zahnbürsten an gänzlich Unbemittelte verwandt.

Die Satzungen dieser Zahnbürstenklubs schreiben vor, daß die Zahnbürsten zu bestimmten Zeiten zur Kontrolle vorzuzeigen sind, und daß bei diesen Gelegenheiten allemal von neuem auf den großen Wert der Zahnpflege für den Gesamtorganismus des Menschen aufmerksam gemacht wird.

Da der Schulzahnpflege in den letzten Jahren eine erhöhte Aufmerksamkeit, wie sie es in der Tat verdient, zugewandt wird, so dürfte alles, was dieselbe zu unterstützen vermag, von Nutzen und Vorteil sein. Von der Zahnbürste allein ist natürlich nicht alles Heil zu erwarten. Aber sie ist doch ein wesentliches Hilfsmittel, das notwendigerweise zur Zahnpflege gehört. Wenn an ihren Gebrauch in der oben erwähnten Weise erinnert wird, so übt dies auf die Kinder einen gewissen Zwang aus, der vielleicht dennoch nicht als solcher von ihnen empfunden wird. Das „Anhalten" zur Zahnpflege geschieht so in einer Form, die den Kindern sicherlich Spaß macht. Und es ist vom pädagogischen Standpunkte aus betrachtet ja bekannt, daß sich die Kinder auf eine solche Art Beigebrachtes eher merken und zu Herzen nehmen als sonstiges Eingepauktes. Weiterhin hat aber die Hygiene ein großes Interesse daran, daß schon die Kinder beizeiten lernen, sie und ihre Richtschnuren zu befolgen. Daher sind die englischen Zahnbürstenklubs eine ganz vorzügliche Einrichtung, die Nachahmung verdient. Durch sie kann das Kind zur Hygiene „erzogen" werden, speziell zur Mundhygiene, die so außerordentlich wichtig ist. *S.*

Novojodin ist der Name eines Gemisches von Hexamethylentetramindijodid mit Talkum, ein feines Pulver mit Jodgeruch. Es erwies sich bei Laboratoriumsversuchen von Dr. Engling (Zentralbl. s. Bakteriol. I. Abt. 60, 1911 S. 397) an Desinfektionswirkung dem Jodoform und seinen Ersatzpräperaten stets überlegen. Im Gegensatz zu Jodoform entfaltete es Fernwirkung und machte Eiter steril. Nach klinischen Versuchen Friedländers (Med. Klin. 7, 1911 S. 1458) erwies sich das Novojodin als reizlos, ungiftig, granulationbefördernd und sekretionvermindernd, besonders bei tuberkulösen Fisteln. Es wirkt austrocknend, ohne zu Krustenbildung zu führen, und befördert die Überhäutung. Verwendet wurde das Mittel als Pulver, als Emulsion in Öl, Paraffinöl und Glyzerin und als Stäbchen.

(Ther. Monatsh. 12, 1911 S. 728) J. 9.

Kontrastimus. Unter dem Namen Kontrastimus ist ein Dentinanästhetikum von der Firma L. Hradetzky in Dresden in den Handel gebracht worden, das nach den vorliegenden Versuchen größerer Beachtung verdient. Es handelt sich um eine Flüssigkeit, deren Bestandteile uns nicht bekannt sind. Beim Schützen der Einlage soll jeder Druck

vermieden werden. Deshalb eignet sich Calxine am besten dazu, da es in Tropfform aufgelegt hart wird. Wenn die Pulpa schon nahezu frei liegt, so soll man sie vor der Einwirkung des Kontrastimus schützen durch Auftropfen von etwas Calxine, bevor man das Dentinanästhetikum auflegt, das dann wieder mit Calxine abgeschlossen wird. Die Wirkung trat nach $^1/_4$ bis $^1/_2$ Stunde ein. Wenn man nur einen Zahn zu behandeln hat, wird man die Einlage bis zum anderen Tage liegen lassen. *J. P.*

Praktische Buchführung. Die Firma Dresdner Chemisches Laboratorium Lingner, G. m. b. H., Dresden, bittet uns, bei Beginn des neuen Jahres darauf hinzuweisen, daß sie gern bereit ist, den Herren Zahnärzten Ersatzkontenblätter zum „Patienten-Ordner", und einen vollständigen Ordner allen Zahnärzten, die ihn noch nicht kennen kostenlos zuzusenden. Der Ordner ist wegen seiner übersichtlichen Anordnung vielen unentbehrlich geworden.

Universitätsnachrichten. Herr Privatdozent Dr. Euler in Erlangen ist zum außerordentlichen Professor ernannt worden.

Anträge für die Mitgliederversammlung

des Central-Vereins Deutscher Zahnärzte in Jena.

Anträge **Sachse** für die jährlichen Versammlungen des Central-Vereins Deutscher Zahnärzte.

Zu § 2 der Geschäftsordnung des Vorstandes des Central-Vereins Deutscher Zahnärzte: „Der Stellvertreter des I. Vorsitzenden, welcher zu diesem Zwecke alle zwei Jahre besonders gewählt wird, leitet die alljährlich einmal stattfindenden wissenschaftlichen Verhandlungen und hat insbesondere für die entsprechende Vorbereitung derselben Sorge zu tragen. Er hat geeignete Themata, sog. Hauptthemata vor der Versammlung auszuwählen, dieselben im Vereinsorgan 3 Monate vor der Versammlung bekannt zu geben und sich wegen Bearbeitung dieser Themata mit den besonders hierzu geeignet erscheinenden Zahnärzten in Verbindung zu setzen. Er hat ferner Sorge zu tragen, daß diese Hauptthemata in den Vormittagssitzungen ausgiebig behandelt werden können, während andere, außerdem noch angemeldete Vorträge, sog. „freie Themata" auf die Nachmittagssitzungen von ihm zu verlegen sind.

Als Direktiven für die kommenden Versammlungen beantrage ich folgende Leitsätze zur Beschlußfassung:

1. Falls für die Mitgliedersitzung wichtige Themata zur Beratung vorliegen, hat der bisher gebräuchliche Bierabend wegzufallen und ist die Mitgliederversammlung dafür abends abzuhalten, damit für dieselbe genügend Zeit vorhanden ist.

2. Der Central-Verein möge in Zukunft als Versammlungsorte nur solche Städte wählen, in denen ein größeres zahnärztliches Institut vorhanden ist, damit vor allen Dingen die praktischen Demonstrationen mehr als bisher gepflegt werden können. Es ist überhaupt zu erwägen, ob es sich nicht empfiehlt, Demonstrationsnachmittage mit wechselnden Teilnehmergruppen einzurichten.

Das Vergnügungsprogramm ist möglichst einzuschränken, damit unter den ausgedehnten Vergnügungen nicht die wissenschaftlichen Sitzungen leiden.

Die Reihenfolge der einzelnen Vorträge ist vor der Versammlung ganz genau festzustellen und den einzelnen Vortragenden rechtzeitig mitzuteilen. Wer nicht zu der bestimmten Stunde da ist, fällt unweigerlich mit seinem Vortrage aus. Die in § 5 festgesetzte Zeit von 20 Minuten für einen Vortrag und 5 Minuten für einen Diskussionsredner darf in Zukunft in den Nachmittagssitzungen nicht überschritten werden.

Antrag des **I. Vorsitzenden** des Central-Vereins:

Den Vortragenden bei den Fortbildungskursen des Central-Vereins werden nicht nur ihre sachlichen Ausgaben vergütet, sondern auch Tagegelder gewährt.

51. Jahresversammlung des Central-Vereins Deutscher Zahnärzte

vom 16. bis 18. Mai 1912.

Die diesjährige Generalversammlung des C.-V. D. Z. findet in Jena statt. Durch ihre zentrale Lage in Deutschland sowie durch ihre wissenschaftlichen Institute und ihre herrliche Umgebung ist diese alte Musenstadt in hohem Grade geeignet, unsere Versammlung in ihren Mauern aufzunehmen. Ich bitte, mir möglichst bald die wisssnschaftlichen Vorträge und Demonstrationen für die Tagung des Central-Vereins anzumelden. Voraussichtlich werden am 19. und 20. Mai für die Mitglieder des Central-Vereins wieder unentgeltliche Fortbildungskurse abgehalten werden.

Meldungen zur Aufnahme in den Central-Verein sind bis spätestens den 1. April an den 1. Schriftführer Herrn Zahnarzt Köhler, Darmstadt, zu richten.

Prof. Dr. Walkhoff,
I. Vorsitzender des Central-Vereins Deutscher Zahnärzte.

Central-Verein Deutscher Zahnärzte. Die 51. Jahresversammlung des C.-V. D. Z. findet vom 16. bis 20. Mai 1912 in Jena statt.

Ich fordere hiermit alle die Herren Kollegen, die sich zur Aufnahme melden wollen, auf, dies **umgehend** bei mir zu tun.

Meldungen, die nach dem 15. März 1912 erfolgen, können erst im Jahre 1913 zur Aufnahme vorgeschlagen werden.

Satzungen sind durch den Unterzeichneten zu beziehen.

Der I. Schriftführer Otto Köhler I,
Darmstadt, Waldstr. 34 I.

Für die Schriftleitung verantwortlich: Hofrat Jul. Parreidt in Leipzig.
Verlag von Julius Springer in Berlin W. — Druck von E. Buchbinder in Neuruppin.

Zur Klinik der Kieferzysten.

Von

Paul Rosenstein, Arzt und Zahnarzt, Assistent des Institutes.

(Auf Grund von 416 Fällen, beobachtet in der Poliklinik für Zahn- und Mundkrankheiten des Zahnärztlichen Institutes der Kgl. Universität Breslau. [Direktor Geh. Medizinalrat Prof. Dr. Partsch].)

Die Kieferzysten sind in den letzten Jahrzehnten Gegenstand einer eingehenden Bearbeitung gewesen. Die Zahl der kasuistischen Mitteilungen ist kaum zu übersehen. Die Diagnostik und Therapie ist nicht zum geringsten Teile durch die Arbeiten Partschs und seiner Schüler einwandfrei geklärt. Das Interesse der letzten Jahre hat sich insbesondere der Genese der Zysten zugewandt und hier eine Reihe wichtiger Aufschlüsse gebracht (Partsch, Witzel, Römer, Astachoff, Pröll). Gefehlt hat es aber bisher an einer statistischen Bearbeitung eines größeren klinischen Materials. Die einzige größere Statistik stammt von J. Witzel, der in seiner Monographie von 1896 eine Statistik über 105 Fälle veröffentlicht hat. Jede Statistik liefert allerdings nur relative Angaben, da sie von vielen Zufälligkeiten abhängig ist. Bei einer Statistik von wenigen Fällen — Kuhlo z. B. hat eine Statistik über 13 Fälle veröffentlicht — bringt jeder hinzukommende Fall eine derartige Veränderung der Zahlenwerte mit sich, daß sie keinerlei Anspruch auf allgemeinen Wert erheben kann. Eine größere Statistik dürfte immerhin geeignet sein, noch manchen wichtigen Beitrag zur Klinik der Kieferzysten zu liefern. Ich habe es daher auf Anregung von Herrn Geh. Rat Partsch unternommen, das reiche Material unserer Poliklinik an Kieferzysten nach dieser Richtung hin zu bearbeiten.

In 20 Jahren (1890 bis Mitte Mai 1911) kamen im ganzen gegen 500 Patienten mit Kieferzysten in unsere Beobachtung. Über 416 dieser Fälle existieren verwertbare Aufzeichnungen; davon waren 394 Wurzelzysten, 13 Follikularzysten und 9 Zysten, bei denen ein Zusammenhang mit dem Zahnsystem nicht nachweisbar war.

Haderup hat das Verhältnis der Wurzelzysten zu follikulären Zysten zu Zysten nicht dentalen Ursprungs = 50 : 10 : 4 angegeben (Grünwald). Bei unserem Materiale beträgt es 50 : 1,7 : 1,1. Nach Parreidt kommt auf 100 von Zähnen ausgehenden Zysten eine nicht

mit dem Zahnsystem zusammenhängende; auch diese Angabe kann ich nicht bestätigen, da wir auf 407 Wurzel- + Follikularzysten 9 nicht von den Zähnen ausgehende beobachtet haben, also etwa auf 100 Zahnzysten 2 anderen Ursprungs.

1. Wurzelzysten.

Ich wende mich zunächst zur Betrachtung der Wurzelzysten, die fast 95 % unserer Fälle ausmachen.

Mit ihrer Genese hat sich infolge ihrer praktischen Wichtigkeit eine größere Zahl von Autoren beschäftigt. Mit einigen Worten will ich auf die neuesten Arbeiten eingehen, bei denen besonders zwei Fragen im Brennpunkte des Interesses stehen; zuerst die Herkunft des Zystenepithels. Nachdem die Lehre von der Abkunft des Zystenepithels von den Malassezschen „débris épithéliaux" lange Zeit unwidersprochen geherrscht hatte, trat Grawitz 1906 mit seiner Ansicht von der direkten Herkunft des Zysten- vom Mundepithele hervor. Nur wenige Autoren haben sich seiner Ansicht angeschlossen, wie Schuster und insbesondere Fischer und Landois, die schreiben: „Die Epithelisierung von Wurzelgranulomen geschieht wahrscheinlich nicht, wie bisher angenommen, durch die ruhenden Epithelreste im Periodontium (Malassez), sondern durch das einwandernde regenerationsfähige Mundhöhlenepithel, teils durch einen Fistelkanal, welcher die Spongiosa und Mundschleimhaut nach außen perforiert hat, teils durch Deckepithel von der alterierten Zahnfleischpapille aus entlang der Wurzelhaut."

Perthes hat sich in ausführlicher Weise gegen Grawitz' Hypothese ausgesprochen und Partsch hat die der Grawitzschen Ansicht zugrunde liegenden Irrtümer dargetan und die Abstammung des Zystenepithels von den Malassezschen Epithelresten durch neue Untersuchungen wiederum bewiesen. Astachoff hat an einem größeren Leichenmateriale die vorliegende Frage geprüft und stellt an die Spitze seiner Schlußbetrachtungen den Satz „Als Quelle der Epithelauskleidung der Zahnwurzelzysten dienen in den meisten Fällen die Reste von embryonalem Epithel, die beständig in der Zahnwurzelhaut gefunden werden". Und ähnlich spricht sich Pröll auf Grund seiner Untersuchungen aus. Wir können also Grawitz' Ansicht wenigstens für die große Mehrzahl der Wurzelzysten heute schon als vollständig widerlegt bezeichnen.

Die zweite wichtige Frage betrifft den Beginn der Zystenentwicklung: die Frage, ob im Bindegewebe oder im Epithel der Anfang der Zystenbildung zu suchen sei. Partsch vertritt seit

längerer Zeit den Standpunkt, daß im Bindegewebe der Schwerpunkt der Zystenentwicklung liege, während Witzel und Römer ihn im Epithel suchten. Pröll, der von Römer mit Nachuntersuchungen der Partschschen Untersuchungen beauftragt wurde, ist auf Grund eingehender Studien zur Anerkennung des von Partsch vertretenen Standpunktes gekommen, so daß auch in dieser Beziehung jetzt eine Einigung zu bestehen scheint.

Wir wenden uns zur Statistik unseres Wurzelzystenmaterials: Stärkere Beteiligung des weiblichen Geschlechtes an der Zystenbildung wird von Partsch und Sachse angegeben, während Kuhlo und Perthes die gleiche Beteiligung beider Geschlechter beobachtet zu haben glauben. Witzel hat sogar eine etwas größere Beteiligung des männlichen Geschlechtes beobachtet, nämlich 56,2 % bei Männern, 43,8 % bei Frauen. Wir haben 149 Wurzelzysten bei Männern gegen 245 bei Frauen beobachtet, d. h. 37,8 % beim männlichen und 62,2 % beim weiblichen Geschlechte. Partsch wirft wegen der stärkeren Beteiligung der Frauen die Frage auf: „ob nicht auch diese Tatsache durch den zarteren Bau der Kieferknochen bei den Frauen erklärlich ist?“ Diese Frage wird auch von Sachse aufgerollt und bejaht. Wir werden eine gewisse Zartheit im Knochenbau noch als Erklärung mancher Eigentümlichkeiten der Zysten heranzuziehen haben, vielleicht kommt aber bei der Disposition der Frauen zur Zystenbildung noch ein anderer Punkt in Betracht. Die Zyste nimmt ihren Ursprung aus einem epithelhaltigen Granulome, und diese Granulome sind ein Produkt der chronischen Periodontitis. Da nun diese in der Regel infolge weit fortgeschrittener Karies entsteht, stellt die Zystenentwicklung in der überwiegenden Mehrzahl der Fälle eine Folgekrankheit der Karies dar. Nach Jung verhält sich nun die Karies bei Männern zu der bei Frauen wie 2 : 3. Es ist also nicht ohne weiteres abzulehnen, daß auch dieser Umstand für die Disposition zur Zystenbildung von einer gewissen Bedeutung ist.

Daß der Oberkiefer das weitaus größere Kontingent zu den Wurzelzysten stellt, wird übereinstimmend von allen Seiten berichtet (Wedl und Heider, Parreidt, Partsch, Witzel, Römer). Witzel beobachtete im

Oberkiefer	bei	Männern	44
„	„	Frauen	32
			76 = 72,4 %
Unterkiefer	„	Männern	15
„	„	Frauen	14
			29 = 27,6 %

Unsere eigenen Beobachtungen sind:

im Oberkiefer bei Männern	132	
„ Frauen	209	
	341	= 86,5 %
im Unterkiefer bei Männern	17	
„ Frauen	36	
	53	= 13,5 %

Die Erklärung für das häufigere Auftreten von Wurzelzysten im Oberkiefer haben wir ohne Zweifel in dem lockereren Bau des Oberkieferknochens zu suchen. Die Wurzelzysten sind „häufiger an Zähnen des Oberkiefers als des Unterkiefers, weil die spongiöse Beschaffenheit des Oberkiefers dem Wachstum einen viel geringeren Widerstand entgegensetzt als die starre Kortikalis des Unterkiefers" (Römer).

Witzel beobachtete 52 rechts- und 44 linksseitige Wurzelzysten. Berechnet man diese Zahlen, entsprechend unserem Materiale, auf eine Gesamtzahl von 394, so ergeben sich 213 rechts- gegenüber 180 linksseitigen. Diese Zahlen stimmen mit unseren Beobachtungen durchaus nicht überein; von unseren 394 Wurzelzysten fanden sich 208 links und 180 rechts, also fast umgekehrte Zahlen, wie Witzel gefunden hat. Ich halte die verschiedene Beteiligung beider Seiten für etwas Zufälliges, trotzdem Scheff auch mehr linksseitige als rechtsseitige Extraktionen in seiner Kariesstatistik aufführt. Gerade die große Differenz unserer Zahlen und der Witzels bestärkt mich in meiner Ansicht.

Eine weitere Frage, über die in der Literatur Uneinigkeit herrscht, ist die, welche Zähne den Hauptanteil an der Zystenbildung haben. Die Schneidezähne werden von Gerber und Fryd angegeben, Charvot schuldigt den Eckzahn und die Bikuspidaten an, Bayer die Molaren, Partsch, Witzel und Perthes Schneidezähne und Bikuspidaten, Kehr Schneide-, Eck- und kleine Backenzähne gegenüber den Molaren. Eine genaue Statistik über die Beteiligung der einzelnen Zähne existiert bisher nicht.

Die Frage, welcher Zahn den Ausgangspunkt der Zyste bildet, ist, besonders bei größeren Zysten, nicht immer leicht zu beantworten. Vorausgegangene periodontitische Erscheinungen, tiefe bis ins Cavum reichende Karies eines einzelnen Zahnes, Verlagerung der Nachbarzähne und das Röntgenbild werden meist den richtigen Weg weisen. In anderen Fällen bringt die Operation die Aufklärung, da man dann häufig die nackte Wurzelspitze des betr. Zahnes in die Zystenhöhle ragen sieht oder bei nicht mehr erhaltungsfähigen Wurzeln

eine Kommunikation mit der Alveole konstatieren kann. In einem von uns beobachteten Falle (Fall 2), bei dem sich vor der Operation der Ausgangspunkt der großen Zyste (6 : 4,5 cm) nicht feststellen ließ — die stärkste Vorwölbung und eine feine Öffnung fand sich beim Eckzahne, der aber, ebenso wie seine Nachbarn, auf elektrischen Strom reagierte — fand sich bei der Aufklappung der Knochen oberhalb des früher extrahierten ersten Molaren durchbrochen, so daß dieser Zahn mit Sicherheit als der schuldige zu bezeichnen war.

Trotzdem ließ sich in 110 Fällen nicht mit Bestimmtheit sagen, von welchem Zahne die Zystenbildung ihren Ausgang genommen hatte. Da nämlich trotz Entfernung des schuldigen Zahnes die Zysten-

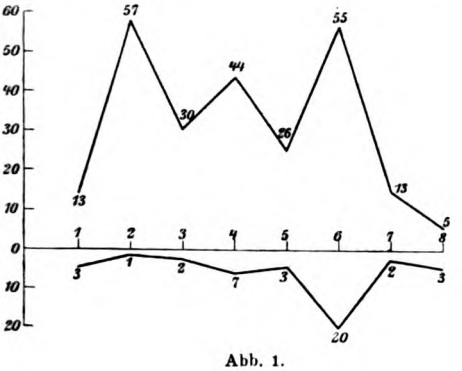

Abb. 1.

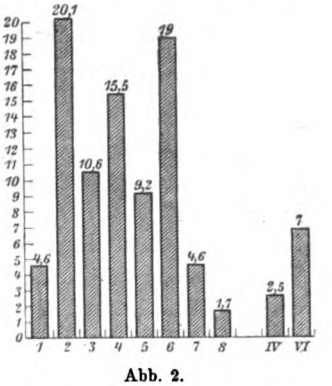

Abb. 2.

bildung ruhig fortschreiten kann, kommt es vor, daß in einem völlig oder großenteils zahnlosen Kiefer Zysten zur Beobachtung kommen, aus deren Sitz man wohl Folgerungen auf ihren ungefähren Ausgangspunkt, z. B. Bikuspidatengegend ziehen kann, die aber, besonders wenn sie größere Ausdehnung erreicht haben, keinen sicheren Schluß auf ihren Ausgangspunkt gestatten. Alle unsicheren Fälle sind unberücksichtigt geblieben, wodurch sich die größere Zahl nicht näher lokalisierter Wurzelzysten erklärt.

In 284 von unseren Fällen also ließ sich ein bestimmter Zahn als Ausgangspunkt der Zyste mit Sicherheit bezeichnen. Diese verteilen sich auf die einzelnen Zähne folgendermaßen: (Auf der Abszisse sind die Zähne, auf der Ordinate die Zystenzahl verzeichnet) (s. Abb. 1).

Setzen wir die Gesamtzahl der Zysten = 100, so ergibt sich folgendes Bild, wobei von Unterkieferzähnen nur der erste Bikuspis (IV) und der erste Molar (VI) berücksichtigt sind, da eine prozentuale

Berechnung bei den übrigen Zähnen wegen der geringen Anzahl wertlos erscheint (s. Abb. 2).

Wir sehen also, daß im Oberkiefer der kleine Schneidezahn und der sechsjährige Molar an erster Stelle stehen, während im Unterkiefer überhaupt nur dieser im größeren Umfange beteiligt ist, der ungefähr die Hälfte sämtlicher Unterkieferwurzelzysten verursacht. Fassen wir die einzelnen Zahngruppen des Oberkiefers zusammen, so verursachten die

Schneidezähne	70
Eckzähne	30
Bikuspidaten	70
Molaren	73

Wurzelzysten, so daß von einer besonderen Beteiligung einer bestimmten Zahngruppe nicht gesprochen werden kann.

Wodurch ist nun die Verschiedenheit im Auftreten an den einzelnen Zähnen bedingt? Bei dem Verhalten der Zysten zu dem Geschlechte der Patienten wurde bereits der Beziehung der Karies zur Zystenbildung gedacht. Es liegt nahe, die Zystenentwicklung an den einzelnen Zähnen in Beziehung zu ihrer Kariesdisposition zu bringen.

Die größte Kariesstatistik stammt von Scheff, der eine Statistik über 33452 Zähne des Ober- und 18657 des Unterkiefers veröffentlicht hat. Zu einem Vergleiche eignen sich allerdings nur die Zähne des Oberkiefers, da aus den oben dargelegten Gründen die Beteiligung des Unterkiefers an der Zystenbildung sehr gering ist. Zum Vergleiche benutze ich Scheffs zweite Tabelle, in der er die entsprechenden Zähne beider Seiten addiert und zum Vergleiche mit Linderers Statistik auf 1000 reduziert hat. Er hat hier im Oberkiefer 647 Zähne berechnet, ich habe unsere Zystenfälle auf die gleiche Zahl umgerechnet. Es ergeben sich so nachfolgende Kurven (s. Abb. 3).

Man sieht, daß sich Karies- und Zystenkurve teilweise zu entsprechen scheinen, teilweise jedoch stark differieren. So fällt bei beiden Kurven die starke Beteiligung des ersten Molaren besonders in die Augen gegenüber der geringeren Beteiligung der anderen Mahlzähne und der Anstieg beider Kurven zum ersten Prämolaren. Hingegen weisen die Kurven bei den Schneidezähnen die größte Verschiedenheit auf. Während der mittlere Schneidezahn das größte Karieskontingent stellt, ist bei den Zysten der seitliche der besonders beteiligte, worauf Partsch schon 1892 hingewiesen hat. Die Erklärung hierfür ist wohl wieder mit Partsch in der geringeren Dichte des den kleinen Inzisivus umgebenden Knochens zu suchen.

Das bevorzugteste Alter für die Zystenbildung ist nach Charvot die Zeit vom 20.—25. Lebensjahre, Neumann nimmt mit Witzel hierfür das 20.—30. Jahr in Anspruch.

Das Alter ist bei 348 unserer mit Wurzelzysten behafteten Patienten verzeichnet. Zum besseren Vergleiche habe ich Witzels Statistik auf ungefähr die gleiche Zahl (350) gebracht. Es kamen zur Beobachtung:

	Witzel	Eigene Beobachtung
Bis zum 12. J.	13	9
vom 13.—20. „	47	48
21.—30. „	170	113
31.—40. „	77	97
41.—50. „	27	53
51.—60. „	10	22
61.—70. „	7	4
Über 70 „		2

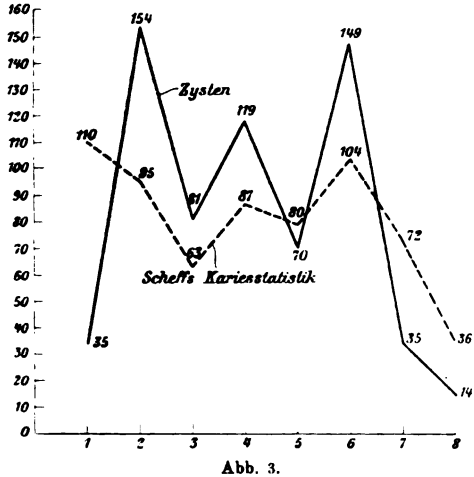

Abb. 3.

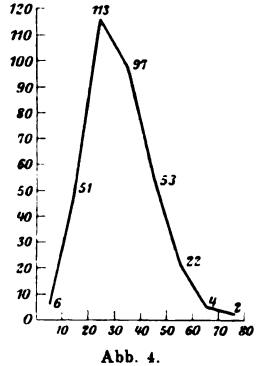
Abb. 4.

Wir sehen also, daß nach unseren Beobachtungen das 21.—30. Lebensjahr fast $^1/_3$ aller Zystenträger aufzuweisen hat; an zweiter Stelle kommt das 31.—40. Jahr. Eine Kurve möge diese Verhältnisse noch klarer veranschaulichen, wobei ich auf der Abszisse die Lebensjahre, auf der Ordinate die Zahl der von uns beobachteten Zysten aufzeichne (s. Abb. 4).

Auch diese Zahlen mögen mit den entsprechenden Zahlen der Kariesstatistik verglichen werden. Westphal[1]) hat ein Material von

[1]) Herr Zahnarzt Westphal-Tammerfors hatte die Liebenswürdigkeit,

15000 Patienten nach dem Lebensalter tabellarisch zusammengestellt. Auch zirka der 3. Teil seiner Patienten stand im 20.—30. Lebensjahre. Aber während das erste Lebensdezennium nur vereinzelte Zystenträger aufzuweisen hat und auch das zweite noch weit hinter dem dritten zurückbleibt, weist die Kariesstatistik schon im ersten Dezennium eine sehr erhebliche Zahl auf und das 10.—20. Lebensjahr zählt fast ein Viertel sämtlicher Patienten. Hingegen steht das 30.—40. Lebensjahr, das in der Zystentabelle an zweiter Stelle steht, in der Kariestabelle auf gleicher Höhe mit dem ersten Dezennium. Von da an fällt die Karieskurve schnell ab.

Während nämlich im Milchgebiß und während des Zahnwechsels die Karies bereits einen erheblichen Umfang hat, sehen wir in dieser Zeit von Zystenbildung wenig. Besonders im Milchgebiß spielen akute periodontale Prozesse die größte Rolle. Hingegen sehen wir nach dem gemeinsamen Höhepunkte im 3. Jahrzehnt die Karieskurve schnell, die Zystenkurve sehr allmählich abnehmen. Es ist dies vielleicht so zu deuten, daß die kariösen Prozesse doch einige Jahre brauchen, bis sie zur Pulpa vorgedrungen sind und zum Absterben der Pulpa mit ihren Folgeerscheinungen führen. Es vergehen auch sicherlich immer einige Jahre, bis die Zystenbildung in Erscheinung tritt. So mag es vielleicht erklärlich sein, daß wir in einem Alter, wo die Karies wesentlich abnimmt, die Zysten, die doch in der überwiegenden Mehrzahl eine Folgeerkrankung derselben sind, noch in erheblichem Maße zu beobachten Gelegenheit haben.

Von der Beteiligung des Milchzahngebisses an der Bildung von Wurzelzysten findet sich in der Literatur wenig. Nur ein Fall wird von Perthes berichtet, der allerdings von Lartschneider als follikuläre Zyste des darunterliegenden permanenten Zahnes gedeutet wird. Zur Abgrenzung von den Follikularzysten ist von einer Milchzahnzyste nicht nur zu verlangen, daß die Wurzeln des Zahnes zu der Zyste in Beziehung stehen, sondern vielmehr noch, daß der Zystensack geschlossen ist; sobald bemerkt wird, daß die Zahnkrone eines bleibenden Zahnes in den Zystenraum hineinragt, hat man es mit einer follikulären Zyste zu tun.

Wir haben 4 Fälle beobachtet, die sicher als von Milchzähnen ausgehend zu bezeichnen sind. 2 der Fälle sind im 2., einer im 4. Bericht unserer Poliklinik veröffentlicht. Der 4. ist folgender.

Fall 1. Theodor. B., 11 Jahre. 25. III. 1903. Patient bekam angeblich ungefähr um Neujahr eine Schwellung an der linken Wange, die

mir die erwähnte Tabelle aus seinem auf der 67. Versammlung deutscher Naturforscher und Ärzte zu Lübeck 1895 gehaltenen Vortrage zur Verfügung zu stellen, wofür ich ihm auch an dieser Stelle besten Dank sage.

nach einigen Tagen zurückging, wobei sich Eiter aus dem Zahnfleisch links oben entleert haben soll. Schmerzen sollen nur vorübergehend in leichtem Maße bestanden haben, und zwar wird der (falsch durchgebrochene) zweite Bikuspis als der damals schmerzhafte bezeichnet. Spannung im Gesicht, Schwellung des Augenlides oder der Drüsen sollen, trotz der starken Vorwölbung an der linken Wange, nicht vorhanden gewesen sein. Nach einigen Wochen wiederholte sich der ganze Vorgang, die Schwellung ging wieder bis auf eine leichte Vortreibung zurück, um dann (im ganzen 3—4mal) in derselben Weise wiederzukehren. Seit drei Tagen ist die Schwellung wieder prall aufgetreten; keine Schmerzen.

Die linke Wange zeigt entsprechend dem Oberkiefer eine beträchtliche, scharf von der Umgebung abgrenzbare Vorwölbung, die Konsistenz ist fluktuierend. Die Weichteile des Gesichts sind frei von irgend welchen akut-entzündlichen Veränderungen. Drüsen B und C, sowie einige kleine Halslymphdrüsen, auf beiden Seiten fühlbar, nicht empfindlich.

Beim Öffnen des Mundes zeigt sich der Alveolarteil des Oberkiefers vom Eckzahn an, von einer beträchtlichen Vorwölbung eingenommen, die oben bis über die Übergangsfalte hinausreicht und auch nach der Gaumenfläche zu den Knochen vordrängt. Die Schwellung ist von fluktuierender Konsistenz in ihrem oberen Abschnitt, zeigt an ihrem Rande harten Knochen, bis auf eine Stelle an der hinteren Umgrenzung. Es stehen

$$\frac{1\ 2\ \overset{\circ}{3}\ \overset{\circ}{4}\ 5\ 6}{\underline{\quad\quad\quad\quad\quad\quad}}$$

$\overset{\circ}{4}$ kariös mit freiliegender Wurzel, palatinal abgedrängt. | 5 bukkal abgedrängt, sehr locker. Zwischen $\overset{\circ}{4}$ und $\overset{\circ}{5}$ ist eine Fistelöffnung, aus der dünnflüssiger, stinkender Eiter herausquillt. Mit einer Sonde gelangt man hier in eine weite Höhle, die bis über 7 cm nach innen oben hineinreicht. An ihrer Wand sind höckrige, harte Erhebungen zu fühlen.

Hinter dem sehr lockeren zweiten Bikuspis, der bukkal und distal vom zweiten Milchmolaren steht, findet sich eine eindrückbare Stelle im Knoche

26. III. Bromäther-Narkose (12 g). Exzision der bukkalen Wand mit $\frac{\overset{\circ}{4}\ \overset{\circ}{5}}{\quad}$ von $\frac{\overset{\circ}{3}-6}{\quad}$. Aus der Höhle dringt stinkender Eiter. Tamponade.

28. III. Dem Knaben ist es gut gegangen. Entfernung des Tampons; Tiefe volle 5 cm. Kolossale Aufblähung in allen Dimensionen.

29. IV. Tampon fortgelassen.

Diese 4 Patienten standen alle im Zahnwechsel (10 bezw. 11 Jahre). Sämtliche Zysten gingen von Milchmolaren aus; ein Fall betraf den Unterkiefer.

Trauma als Ursache einer Zystenbildung beobachteten Cattlin, Charézime, Dependorf, Williger, Seefeld. Williger hat in 2 Jahren 20 auf ein Trauma zurückzuführende Wurzelzysten beobachtet, 8% seiner sämtlicher Zystenfälle, eine auffallend hohe Zahl, wenn ich bemerke, daß wir in 20 Jahren keinen einzigen Fall beobachtet haben, bei dem sich ein Trauma als Entstehungsursache sicher nach-weisen ließ. Die Ätiologie ist ja klar: ein Trauma führt zum Absterben der Pulpa, es kommt zu einer Infektion, chronischer Periodontitis, Zystenbildung. Bei dem Falle von Charézime schreibt Williger, daß die schnelle Entwicklung der Zyste (6 Monate) zu einer äußerlich wahrnehmbaren Schwellung auffallend sei, ohne sich weiter zu der Frage zu äußern.

Wir hatten in letzter Zeit Gelegenheit, einen Fall zu beobachten, der große Ähnlichkeit mit dem von Charézime publizierten aufweist.

Fall 2. Gerhard M., 15 Jahre, 6. VII. 1911. Patient gibt an, im Februar beim Rodeln gestürzt zu sein und sich auf die linke Gesichtshälfte geschlagen zu haben. Danach sei langsam am linken Oberkiefer eine Schwellung entstanden, die ihm keine Schmerzen verursacht habe. Alle Tage habe sich morgens eine geringe Menge gelblicher, klebriger Flüssigkeit entleert.

Äußerlich ist am Patienten an der linken Oberkieferhälfte eine Schwellung bemerkbar, die sich bis in die Gegend des margo infraorbitalis erstreckt. Bei der Inspektion des Mundes ergibt sich folgender Zahnbestand: $\underline{1\,2\,3\,4\,5\,7}$. Die linke Gaumenhälfte ist stark vorgewölbt, während die rechte normal ist. In der Gegend von $\underline{|3}$ ist im Vestibulum oris der Knochen eindrückbar; Pergamentknittern. Palatinal gelangt man mit der Sonde durch eine feine Öffnung am Eckzahn entlang in eine ungefähr $4^1/_2$ cm tiefe Höhle. Auf elektrischen Strom reagieren $\underline{3|4}$ etwas herabgesetzt.

Operation: Bei dem Patienten wird unter Lokalanästhesie ein großer Bogenschnitt von $\underline{2}$—$\underline{6}$ geführt und die Schleimhaut zunächst von dem Eckzahn nach oben geschoben. Der Knochen ist so verdünnt, daß er federt und dem Messerdruck nachgibt. Er läßt sich mit dem Messer so ausschneiden, daß ein ungefähr markstückgroßer Defekt entsteht, durch den man übersieht, daß eine 6 cm tiefe, $4^1/_2$ cm hohe, zum Teil mit Eiter gefüllte Zyste besteht, die weit nach hinten ausladet. Es muß deshalb hinter $\underline{|3}$ oberhalb der alten Extraktionsnarbe von $\underline{|6}$ eingegangen werden, um auch die hintere Partie gut abzuleiten. Bei der Freilegung dieser Gegend stellt sich heraus, daß der Knochen oberhalb von $\underline{|6}$ in Fünfpfennigstückgröße bereits durchbrochen ist und lediglich von der Zystenhaut bedeckt wird. Diese ganze Stelle wird innerhalb des Knochens ausgeschnitten, und beide Höhlen werden so tamponiert, daß die Schleimhaut in sie, sowohl vor wie hinter $\underline{3}$ eingeschlagen wird, $\underline{3}$ mit seinem Knochen rippenartig stehen bleibt; ungefähr 3 m lange Jodoformstreifen haben in der Höhle Platz.

10. VII. Patient klagte über Schmerzen am ersten Tage nach der Operation. Tampon hält den Lappen in der gewünschten Lage. Schwellung mäßig.

13. VII. Die Tampons werden entfernt. Die Lappen sind noch nicht ganz eingeschlagen. Während der Tamponentfernung kollabiert der Knabe. Ausspülung der Höhle fördert keinen Eiter mehr hervor. Erneuerung der Tampons.

19. VII. Entfernung der Tamponade. Ausspülen der Höhle mit Kochsalzlösung, leichte Tamponade.

24. VII. Entlassen. Höhle stark verkleinert, epithelisiert; keine Sekretion, keinerlei Beschwerden.

Daß diese große Zyste sich innerhalb 4 Monaten entwickelt hat, ist nicht anzunehmen. Auch der Ausgang von dem seit längerer Zeit fehlenden $\underline{6}$ läßt das Trauma als ätiologisches Moment ausschließen. Wir müssen vielmehr annehmen, das bereits im Februar im Inneren des Kiefers eine Zyste vorhanden war. Es läßt sich aber nicht von der Hand weisen, daß der Unfall auf die bereits in der Entwicklung begriffene Zyste von einer gewissen Wirkung war. Darauf deutet die enorme Ausdehnung der Höhle, besonders bei

einem so jungen Individuum, und das erst seit dieser Zeit beobachtete stärkere Wachstum hin. Es ist also anzunehmen, daß das Trauma bei der bereits vorhandenen kleinen Zyste ein schnelleres Wachstum hervorgerufen hat, sei es infolge einer in das Zysteninnere erfolgten Blutung, sei es dadurch, daß es einen stärkeren Reiz auf die im Bindegewebe vor sich gehenden Proliferationsvorgänge ausgeübt hat. Dieselbe Erklärung dürfte wohl auch für den Fall Charézimes Geltung haben.

Eine traumatische Entstehung muß man wohl für die Fälle annehmen, wo sich an einem äußerlichen intakten Zahne eine zerfallene Pulpa und Wurzelzyste findet, ohne daß sich der Patient an ein Trauma zu erinnern weiß. Solche Fälle kommen am häufigsten an den unteren Schneidezähnen vor. Unter solchen Traumen hat man besonders an das Aufbeißen auf harte Gegenstände z. B. Nüsse zu denken. Folgender Fall möge dies erläutern:

Fall 3, Alfred I., Buchhalter, 27 Jahre. 29. IV. 1905. Patient leidet seit zwei Jahren an einer Schwellung am Alveolarfortsatze in der Gegend von $\overline{2\,1}$. Schwellung ca. zehn Tage, dann Inzision mit Entleerung gelblich-roter Flüssigkeit. Die Schwellung geht zurück, kommt nach $^1/_4$ Jahr wieder. Viermal Rezidiv und Inzision. Vor ca. vier Wochen spontane Eiterentleerung zwischen $\overline{3\,2}$. Vor ca. drei Wochen auswärts $\overline{1}$ trepaniert an der Kaufläche, angeblich ohne jeden Schmerz.

Schneidezähne im Unterkiefer stark abgekaut. Auftreibung des rechten Unterkiefers, (Kinngegend). Keine Drüsenschwellung. An der Außenseite des Unterkiefers ca. 5 cm breite, ca. 3 cm hohe Schwellung. Zahnfleisch nur $^1/_2$ bis $^3/_4$ cm vollkommen normal, deutlich von der Geschwulst abgegrenzt, deutliche Fluktuation; auf der Höhe der Geschwulst kleine Narbe (Inzision). Ganze Partie auf Druck nicht empfindlich. $\underline{1}$| deutlich dunkel verfärbt, Trepanation auf der Kaufläche. Perkussion ziemlich deutlich gedämpft.

Die Probepunktion entleert gelblich-milchigen Inhalt, übelriechend. — Ferner s. Fall 5.

Papsch schuldigt in einem Falle das Einlegen einer Kanüle ins Antrum als ätiologischen Faktor der Zystenentstehung an. Es ist aber in der Anamnese bemerkt, daß bei der Extraktion des einen Bikuspidaten „Abfluß einer größeren Menge übelriechenden Eiters durch die Alveole" erfolgt sei. Es ist wohl danach nicht zweifelhaft, daß die Zyste bereits zur Zeit der Extraktion bestanden hat.

Partsch hat darauf aufmerksam gemacht, daß Füllung des die Zyste verursachenden Zahnes „die Ansammlung von Flüssigkeit um die Wurzelspitze begünstigt". Bei der Durchsicht unseres Materials habe ich ebenfalls den Eindruck gehabt, als ob sich an Wurzelfüllung und Füllung eines Zahnes öfters Zystenbildung anschließe, oder vielmehr das Wachstum einer schon bestehenden Zyste dadurch beschleunigt werde. Man braucht hierbei wohl nicht immer an das Durchstoßen eines Guttaperchapoint durch das Foramen apicale zu

denken, wonach Boennecken an den beiden mittleren Schneidezähnen eines Patienten Zystenentwicklung beobachtete.

Bei der Richtung, nach der hin sich die Zyste entwickelt, sieht man wieder die Dichtigkeit des Knochengewebes als maßgebendes Prinzip. „In den meisten Fällen entwickelt sich die Zyste nach der Seite hin, wo der geringste Widerstand von Seiten des Knochens sich findet." „Am Oberkiefer wiederum sieht man die Zysten viel häufiger nach der Gegend der Kieferhöhle und der Außenwand des Alveolarfortsatzes sich entwickeln, als nach dem harten Gaumen" (Römer). Wedl und Heider nahmen noch an, die Zysten könnten nur die faziale Wand aufblähen, trotzdem Parmentier bereits 1856 eine von den Schneidezähnen ausgehende, zum harten Gaumen zu entwickelte Zyste beschrieben hatte. Ähnliche Fälle sind später in größerer Zahl beschrieben worden (Lindt, Philipp u. a.). Nach Partsch gehen sie fast nur von den Frontzähnen aus, auch Perthes erwähnt die Gaumenbeteiligung bei Schneide- und Eckzahn-, und ihr selteneres Vorkommen bei Molarenzysten.

Wir beobachteten Beteiligung des Gaumens in 61 Fällen, also in 15,5%. Hierbei kamen die verschiedensten Stadien zur Beobachtung. In den fortgeschrittenen Fällen bestand Auftreibung des Gaumens, in leichteren Fällen Eindrückbarkeit des Knochens und Pergamentknittern, auch ließ sich bei einigen Patienten ein scharfer Knochenrand abtasten. Zuweilen bestand Eiterausfluß an der labialen Seite, wenn der Patient mit der Zunge oder dem Finger die geschwollene Stelle am Gaumen berührte. In einer Anzahl von Fällen konnte der Schwund des Knochens am Gaumen erst bei der Operation festgestellt werden.

Fall 4. Emil Sch., Tischler, 32 Jahre. 14. XI. 1898. Patient gibt an: Vor ca. $^3/_4$ Jahren habe er am rechten Oberkiefer, ohne daß er sich an irgend welche Zahnschmerzen erinnern könnte, eine Geschwulst wahrgenommen, die, ohne ihn zu schmerzen, immer größere Dimensionen angenommen habe. Der ihn behandelnde Arzt habe mehrfach Inzisionen gemacht, welche stets zur Entleerung einer Flüssigkeit führten, die zuerst dunkel und „brandig" gewesen sei, bei den späteren Einschnitten aber einen immer helleren Farbenton verbunden mit einem süßlichen Geschmack angenommen habe. Er selbst habe dann eine Inzision versucht, aber immer hätten sich die Wunden rasch geschlossen und die Geschwulst sei von neuem wieder aufgetreten. In späterer Zeit sei die Schwellung sogar mehrfach von selbst aufgegangen.

Bei der äußeren Betrachtung des Gesichtes bemerkt man an der rechten Oberkieferhälfte eine etwa dreimarkstückgroße, kugelig gewölbte und ziemlich scharf umschriebene Schwellung der Wange, welche sich von der Gegend des zweiten Bikuspis bis zum Nasenflügel und nach oben bis zum Augenlide erstreckt. Die Haut über derselben erscheint normal und zeigt auch keine entzündliche Veränderung. Bei der äußeren Palpation fühlt man eine elastisch-harte Geschwulst mit glatter Oberfläche und gleichmäßig abfallenden Rändern, die nur nach unten zu eine kleine

Rinne aufweisen, welche die Grenze des dort einsetzenden Processus alveolaris darstellt. Die innere Inspektion zeigt eine der äußeren Lage entsprechende pflaumengroße Schwellung in der Gegend des ersten Bikuspis, die sich aber nicht auf das Vestibulum oris beschränkt, sondern auch auf den Prozessus alveolaris übergreift und sich hier bis an die Medianlinie des harten Gaumens erstreckt. Auf dem nach unten ragenden Teile der bukkal gelegenen Geschwulst sieht man eine gelblich-weiße Stelle, die, durch Nekrose hervorgerufen, hier einen spontanen Durchbruch der angesammelten Flüssigkeit vorbereitet. Ferner ist dieser Teil der Schwellung auf seiner Höhe deutlich fluktuierend. Palatinalwärts dagegen bemerkt man auf der Höhe der Geschwulst ein deutliches Nachgeben des Knochens, verbunden mit Pergamentknittern.

Operation: Mit einem Schneidemeißel wird eine breite Eröffnung der Zyste vorgenommen, und die obere Lamelle, bei der hier schon der Knochen bis auf die äußerste Umrandung vollständig resorbiert ist, von der bukkalen Seite abgetragen. Dann wird die Höhle mit Jodoformgaze tamponiert.

17. XI. Patient klagt über Schlaflosigkeit (wahrscheinlich Jodoform Ursache). Leichte Schwellung der rechten Wange. Der Tampon liegt sonst reizlos. Bromwasser.

21. XI. Erneuerung der Tamponade. Die Höhle ist $2^1/_2$ cm tief, und quer 4 cm breit.

25. XI. Höhle wird offen gelassen. Ausspritzungen verordnet.

6. I. Tiefe der Höhle 2 cm. Querrichtung $3^1/_2$ cm.

Fall 5. C. Förster, 32 Jahre. 3. VIII. 1904. Patient hat vor mehr als zwei Jahren im linken Oberkiefer eine kleine Geschwulst am Gaumen bemerkt, welche dann später von einem Zahntechniker inzidiert worden sei, ohne Eiter usw. zu entleeren. Da Patient nie nennenswerte Beschwerden gehabt hat, so trat er erst jetzt in Behandlung, wo sich die Geschwulst auch auf der fazialen Kieferseite zeigte; eine neue Inzision auf der Fazialfläche verschaffte ihm nur vorübergehend Besserung.

Fazial ist am linken Oberkiefer dicht an der Medianlinie eine über haselnußgroße Geschwulst mit eindrückbarer, fast fluktuierender Mitte fühlbar. Die Ränder sind knochenhart. Palatinal stellt sich fast dasselbe Bild dar. Bimanuell palpiert fühlt man fazial die Fluktuation bei Druck von palatinal her.

Die Röntgenaufnahme zeigt auch schon das Bild einer Zyste.

1 2 3 völlig intakt. 1 etwas dunkler in Farbe und Perkussionston und leicht nach palatinal verdrängt. 4 tief zerstört.

Extraktion von 4 unter Kokain-Adrenalin. Durch Sondierung läßt sich keine Verbindung mit der Geschwulst feststellen. Palatinal wird unter Kokain-Adrenalin mit Schere und Schneidemeißel ein Stück der Wand exstirpiert. Im Spiegel sieht man die eingesunkene faziale Wand unter Fingerdruck sich bewegen. Von der Wurzel von 1 ist wenig zu bemerken. 1 leicht gelockert. Tamponade.

Fall 6. Gertrud S., 15 Jahre. 28. VI. 1910. Patientin erscheint wegen einer Geschwulst am harten Gaumen und Eiterausflusses oberhalb der oberen Schneidezähne. Sie gibt an, daß die oberen Schneidezähne vor ca. zwei Jahren gefüllt worden seien; vor sechs Wochen habe sie zuerst die Schwellung am Gaumen, vor 14 Tagen den Ausfluß von Eiter bemerkt. Schmerzen seien in der ganzen Zeit nicht aufgetreten, die Schwellung habe sich langsam entwickelt.

Äußerlich ist im Gesicht der Patientin keine Veränderung bemerkbar. Die Inspektion des Mundes zeigt neben kariösen viele gefüllte Zähne. 2 1 1 2 mit Zement gefüllt. Am vorderen Teile des harten Gaumens bemerkt man in der Wurzelgegend von 2 1 eine leichte Schwellung, die sich in

der Mitte leicht eindrücken läßt. Sie setzt sich labial auf das Zahnfleisch fort, das hier mäßig vorgewölbt ist und im Wurzelbereich von $\underline{1}$ eine feine, der Sonde unzugängliche Öffnung zeigt, die frei von Granulationen ist. Aus ihr quillt spontan und besonders bei Druck auf die Schwellung am Gaumen reichlich Eiter. Dieser ist hellgelb und dünnflüssig. Empfindlich ist nur $\underline{1}$ auf Kronendruck, die benachbarten Zähne gar nicht. Drüsenschwellung ist nicht vorhanden.

Operation am 1. VII. Bei der Patientin wird ein Bogenschnitt oberhalb des lateralen Schneidezahnes gemacht, und der Knochen freigelegt; eine hanfkorngroße Stelle ist durchbrochen, sonst liegt er dick und ohne besondere Veränderung der Zyste auf. Ein fünfpfennigstückgroßes Stück wird abgemeißelt und versucht, die Zyste freizulegen, und aus ihrem Lager auszuheben. Es gelingt mit dem Löffel unter Eröffnung der Zystenhöhle. Die in die Höhle hineinragende Wurzel des $\underline{2}$ wird mit dem Bohrer abgetragen; dann läßt sich die Zystenwand in Stücken aus der Höhle herausheben, was dadurch besondere Schwierigkeiten macht, daß die Zyste sich hinter der Wurzelspitze absenkt. Die Höhle dehnt sich so aus, daß auf der rechten Seite die Kieferhöhlenschleimhaut bloßgelegt wird; es zeigt sich ein zehnpfennigstückgroßer Defekt an der Unterwand, wo die Gaumenschleimhaut bloß liegt. Einpulvern von Isoform, Schleimhautnaht, Kompressionsverband.

5. VII. Sehr geringe Schwellung, keine Beschwerden, geringe Verfärbung, primäre Heilung.

8. VII. Geheilt entlassen.

Fall 7. Anna F., 50 Jahre. 6. I. 1911. Bei der Patientin besteht seit zehn Jahren eine Sekretion in der Gegend der linken Schneidezahnwurzeln, die seit einigen Monaten eitrig ist. Vor einigen Tagen sind ihr $\underline{1\,2}$ extrahiert worden.

Es besteht eine Vorwölbung in der Gegend von $\underline{1—3}$, die sich auch nach dem Gaumen zu erstreckt. Die Vorwölbung ist sowohl in der Alveolar- wie in der Gaumenpartie eindrückbar und gibt Fluktuationsgefühl. Bei Druck auf die linke Seite des eindrückbaren harten Gaumens kommt aus der Alveole von $\underline{1}$ leicht getrübte Flüssigkeit.

Operation: Unter Novokain-Adrenalin Bogenschnitt. Nach Abpräparieren der Schleimhaut wird die Vorderwand der Zyste exzidiert, der Rand der Exzisionsöffnung mit Schneidemeißel und Messer geglättet. An der Unterseite der Zyste am Gaumen ist der Knochen vollständig geschwunden. Durch die Alveolen von $\underline{1\,2}$ gelangt man mit der Sonde in die Höhle, die eine Tiefe von 2 cm hat. Isoform, Jodoformgazetampon, der den Lappen in die Höhle einschlägt.

9. I. Wechsel der Tampons, der Lappen hat sich gut in die Höhle eingelegt.

16. I. Wundränder überhäutet. Tampon weggelassen.

25. I. Höhle gut ausgekleidet, Ränder glatt. Tiefe $1^3/_4$ cm.

13. II. Höhle hat sich auch im äußeren Umfang verkleinert. Tiefe $1^1/_4$ cm. Keine Beschwerden.

In 46 von unseren Fällen mit Beteiligung des Gaumens ließ sich der schuldige Zahn ermitteln. Es gingen aus vom

mittleren Schneidezahne	4
seitlichen „	17
Eckzahne	5
den Bikuspidaten	11
ersten Molaren	7
zweiten Molaren	2

Die meisten zum Gaumen zu wachsenden Zysten gehen also von den Schneidezähnen aus, wobei der kleine Schneidezahn die größere Anzahl stellt. Dieser Umstand muß in der anatomischen Beschaffenheit dieser Oberkieferpartie seinen Grund haben, da wir die gleichen Verhältnisse bei den Gaumenabszessen finden. Bei den Biskuspidaten und Molaren findet man Beteiligung des Gaumens wohl dann, wenn der Prozeß von den palatinalen Wurzeln ausgeht.

Lartschneider hat die anatomischen Verhältnisse der Frontzähne mit Rücksicht auf die von ihnen ausgehenden Kiefererkrankungen untersucht und kommt zu folgenden Schlüssen. Es gibt zwei Arten von Kiefern: I. solche mit stark entwickelten Juga alveolaria, mit sehr dünnen, unter Umständen (besonders beim Eckzahne) fehlenden labialen Knochenwänden; II. solche, bei denen die Juga wenig entwickelt sind und sich beim kleinen Schneidezahne öfters sogar eine kleine Fossa vorfindet. Die Wurzel des kleinen Schneidezahnes verläuft dann „schief nach oben und rückwärts" in die Spongiosa hinein und ist häufig im obersten Teile rückwärts gekrümmt. Lartschneider hat seinen Untersuchungen die von den Wurzeln ausgehenden eitrigen Prozesse zugrunde gelegt und findet bei der ersten Gruppe schnell entstehende Zahnfleischabszesse und -fisteln, bei der zweiten chronische Prozesse im Innern der Spongiosa. "Sobald ein Alveolarabszeß nach rückwärts in die Spongiosa des Oberkiefers durchgebrochen ist, — und bei oberen seitlichen Schneidezähnen liegen die Bedingungen für solche Komplikationen besonders günstig — kann sich der Eiter im Bereiche der Spongiosa nach allen Richtungen ausbreiten, besonders nach rückwärts im Innern des geräumigen Gaumenfortsatzes".

Wenn wir diese Befunde auf die Kieferzysten übertragen, so finden wir bei der ersten Gruppe Entwicklung nach dem Vestibulum oris zu, bei der zweiten Gruppe langsame Entwicklung im Innern des Kiefers und schließlich Verdünnung und Vorwölbung des Gaumenknochens. Hierzu stimmt, daß wir letzteren Fall besonders häufig beim lateralen Schneidezahne finden.

Viel häufiger als nach dem Gaumen hin wachsen die Oberkieferzysten ins Antrum hinein, was ja in der anatomischen Beschaffenheit des Oberkiefers leicht seine Erklärung findet. Die Zysten können hier unbemerkt ohne Aufblähung der fazialen Kieferwand sich vergrößern und das Antrum bis auf einen schmalen Spalt zusammendrängen. Diese Zysten haben in der Diagnostik viel Verwirrung angerichtet, da ihre Differentialdiagnose gegenüber dem Empyem nicht immer leicht ist, und haben das Aufstellen des bisher noch nicht erwiesenen Krankheitsbildes „Hydrops antri Highmori" verursacht. Trotzdem

Coleman schon 1864 erklärt hatte, daß die meisten Fälle von Hydrops antri Oberkieferzysten wären, hat es noch Jahrzehnte gedauert, bis es zur scharfen Abgrenzung der Kieferzysten gekommen ist, wobei Kunerts klare Ausführungen besonders zu erwähnen sind.

Die Fälle von Wurzelzysten, die ohne Aufblähung der äußeren Kieferwand verlaufen, gehören immerhin zu den Seltenheiten, wenn es auch nicht richtig ist, wenn Grünwald 1896 behauptete: „Im Leben scheinen Knochenzysten des Oberkiefers ohne Vortreibung der Wände überhaupt noch nicht bekannt zu sein." Zwei derartige Fälle sind bereits im zweiten Bericht unserer Poliklinik (1895) veröffentlicht. Wir haben im ganzen etwa 20 derartige Fälle zur Beobachtung bekommen. Man kann also zwar bei der Differentialdiagnose zwischen Empyem und Zyste, sobald eine Auftreibung besteht, ersteres ausschließen, aber nicht umgekehrt, wo eine Auftreibung fehlt, die Diagnose Zyste fallen lassen. Von unseren Zystenfällen, die sich völlig im Innern des Oberkiefers entwickelt hatten, erwähne ich ein charakteristisches Beispiel:

Fall 8. Paul H., Bäcker, 29 Jahre. 22. VI. 1909. Bei dem Patienten wurde in Narkose Extraktion vieler Wurzelreste vorgenommen. Als $\frac{3}{3}$ extrahiert wurde, folgte die Gingiva dem Zuge der Zange, so daß das Zahnfleisch am Ligamentum circulare mit der Schere abgetragen werden mußte. Bei der nunmehr erfolgten Extraktion von $\frac{3}{3}$ gelangte mit dem Eckzahn die vordere Lamelle des Alveolarfachs mit heraus, und es ergoß sich eine ziemlich erhebliche Menge glitzernder Flüssigkeit aus der Extraktionswunde. Eine Sonde gelangt ungefähr 3 cm tief in eine glatte Höhle. Weder am Gaumen, noch an der bukkalen Seite war bisher etwas von der Zyste zu bemerken.

24. VI. Über $\frac{3}{3}$ wird die Schleimhaut unter Kokain-Adrenalin-Anästhesie bogenförmig gespalten. Nach Abhebelung des Lappens liegt die Zystenhöhle frei. Der Eingang wird mit dem Schneidemeißel erweitert. Nach Glättung der Ränder wird der Schleimhautlappen über den oberen Höhlenrand gelegt und die Höhle mit Jodoformgaze tamponiert.

25. VI. Tampon wird belassen. Wunde gut.

3. VII. Beginnende Epithelisierung der Ränder. Unten liegt noch etwas vom Knochen frei. Jodoformeinstäubung.

5. VII. Der freiliegende Knochen ist mit Granulationen bedeckt. Die übrigen Ränder sind epithelisiert. Einstäubung von Isoform.

17. VII. Höhle gut.

Bei dem weiteren Wachstum verlötet der Zystenbalg mit der Kieferhöhlenschleimhaut, und es kann zur Perforation kommen, wobei sich der Zysteninhalt in die Kieferhöhle und von da in die Nase ergießt. Dieser Durchbruch kann, wie Witzel und Harmer behaupten, zu Empyem führen — Magitot beobachtete einen solchen Fall (Partsch) — muß es aber durchaus nicht, wie 2 im zweiten Bericht unserer Poliklinik angeführte Fälle beweisen und wie auch Kunert

betont. Man darf bei der Diagnose eines Durchbruchs zur Kieferhöhle keinen zu großen Wert auf die anamnestischen Angaben der Patienten legen; denn diese geben bei Oberkieferzysten öfters an, es hätte sich reichlich Eiter durch die Nase entleert, auch wenn keine Kommunikation nachzuweisen ist, wobei man annehmen muß, es habe sich um aus der Nase stammendes Sekret gehandelt. Auch der Umstand, daß beim Luftpressen bei zugehaltener Nase sich Sekret aus der Zyste entleert, beruht nicht immer auf einer Kommunikation, sondern häufig darauf, daß durch die verdünnte Wand hindurch ein Druck auf den flüssigen Zysteninhalt ausgeübt wird, wie wir wiederholt bei der Operation gesehen haben; dieser Umstand beweist also keineswegs eine Kommunikation mit dem Antrum. Beweisend allein ist, außer direkter Sondierung, die Durchspülung nach vorheriger Ausspülung der Nase. Fließt bei der Ausspülung das Wasser klar oder mit Eiter vermischt in den Mund zurück, so handelt es sich um eine geschlossene Zyste, fließt klares Wasser durch die Nase ab, so haben wir eine ins Antrum perforierte Zyste vor uns, fließt Eiter durch die Nase ab (vorherige Reinspülung der Nase!) so ist die Differentialdiagnose zwischen vereiterter Zyste und Empyem noch nach den von Kunert angegebenen Gesichtspunkten klarzustellen, wobei man in letzter Zeit noch als wichtiges Hilfsmittel die Röntgenphotographie kennen gelernt hat.

In manchen Fällen kommt es auch vor, daß die Perforationsöffnung sich wieder schließt, so daß bei einer zweiten Untersuchung die Kommunikation mit dem Antrum nicht mehr nachzuweisen ist. Eine Illustration hierfür bietet der von Partsch und Treuenfels veröffentlichte Fall eines Arztes, der bei Druck auf die Kieferschwellung Eiter nach der Nase zu entleeren konnte, bei dem sich aber bei der Operation eine Kommunikation mit der Nase nicht fand. Wenn wir die Fälle, bei denen nur in der Anamnese sich Eiterung aus der Nase findet (auf Perforation einer Zyste in den unteren Nasengang kommen wir noch zu sprechen) als unsicher fortlassen — es kann sich zwar wie erwähnt, um eine wieder verschlossene Perforation handeln, es kann aber auch Sekretion aus der Nase vorliegen — so wurden 15 Fälle beobachtet, wo die Zyste in die Kieferhöhle perforierte. In keinem dieser Fälle fanden wir ein Empyem, so daß man wohl das Auftreten eines Empyems nach Perforation einer Kieferzyste als Seltenheit bezeichnen darf. Die Ausheilung der Zyste ist in solchen Fällen allerdings immer verlangsamt. In einem Falle fand sich noch 5 Jahre nach der Operation eine Fistel zum Antrum; es bestand aber keine Eiterung. Immerhin besteht in solchen Fällen doch die Gefahr einer Infektion des Antrums. —

3 dieser Fälle sind bereits veröffentlicht (Partsch und Treuenfels, Kunert). Von den anderen führe ich folgende bezeichnende Krankengeschichten an.

Fall 9. Karl W., Droschkenbesitzer. 7. V. 1901. Der Patient gibt an, Ende November vorigen Jahres sei plötzlich auf der linken Gesichtsseite eine von heftigen Schmerzen begleitete Schwellung aufgetreten. Nach einigen Tagen habe durch eine Öffnung, die sich auf dem Alveolarkamm des linken zahnlosen Oberkiefers bildete, ein Ausfluß von Eiter nach dem Munde begonnen, der zunächst periodisch bis Anfaug Dezember angehalten habe. Einmal sei in dieser Zeit auch ein heftiger Eiterausbruch aus der Nase erfolgt. Von chirurgischer Seite sei dann die Ausflußöffnung etwas erweitert und die dahinter vorgefundene Höhle (angeblich die Kieferhöhle) öfter tamponiert worden. Die Tamponade sei bis zum März fortgeführt worden. Die Höhle sei drei Wochen lang täglich vom Munde her ausgespült worden und dann, als die beabsichtigte Schließung der Öffnung nicht eintrat, geätzt worden.

Äußerlich ist keine Veränderung der Kiefer zu bemerken. Das Gebiß ist fast vollständig zerstört. Der linke zahnlose Oberkiefer zeigt in der Gegend des ersten Molaren auf dem Alveolarkamm eine kreisrunde Öffnung von $^1/_2$ cm Durchmesser. Um die Öffnung herum sind weißliche Ätzschorfe sichtbar. Oberhalb der Öffnung erweist sich die bukkale Wand des Oberkiefers als aufgetrieben. Der Knochen ist verdünnt und gibt dem Fingerdrucke nach. Die Sondierung der hinter der Öffnung liegenden Höhle ergibt eine Tiefe von 4 cm. An einer Stelle bietet die sonst weiche Bekleidung der Höhle der Sonde einen rauhen Widerstand. Es läßt sich nur ein sehr schwacher Luftstrom von der Nase her durchpressen. Beim Einspritzen von Wasser in die Öffnung kommt nur ein sehr geringer Teil zur Nase heraus, der weitaus größte Teil fließt durch die Öffnung in den Mund zurück. Das Wasser zeigt geringe Mengen flockigen Sekrets, jedoch keine Bestandteile von zähem Eiter.

Operation am 9. V. Nach Ausspülung wird der Zugang zu der Höhle dadurch gründlich erweitert, daß ein Teil des verdünnten Knochens und der Zystenwandung exstirpiert wird. Die Höhle wird dann mit Jodoformgaze tamponiert.

11. V. Der Tampon liegt gut und wird gelassen.

17. V. Der Tampon wird herausgenommen und zeigt nur den reinen Jodoformgeruch. Die Zystenhöhle ist jetzt vollkommen übersichtlich. Vom Wundrande werden noch kleine, von der Exstirpation herrührende Knochensplitter fortgenommen. Der Knochenrand liegt noch frei. Bei der Beleuchtung der Höhle wird die Stelle, an der die Kommunikation mit dem Antrum Highmori zeitweise bestand, dadurch deutlich erkennbar, daß bei dem Versuch, Luft von der Nase her durch das Antrum zu pressen, an der betreffenden Stelle sich die Epithelbekleidung von der Zystenwand etwas abhebt und vereinzelte kleine Luftbläschen auftreten. Nochmalige Tamponade mit Jodoformgaze.

Fall 10. Frl. F., 49 Jahre. 23. IV. 1907. Die Patientin bemerkt seit $^1/_4$ Jahr eine Schwellung am linken Oberkiefer. Ende Januar 1907 wurden Zähne extrahiert, doch die Schwellung dauerte fort. Außerdem besteht seit dieser Zeit eine Eiterung in der Gegend von 5. Schwellungen der Weichteile traten nicht auf. Die eingeführte Sonde dringt 3 cm tief in einen Hohlraum ein, kann aber 5 cm durch ihn in die Nase eingeführt werden. Aus der Nase keine Eiterung.

Operation: Mit bogenförmigem Schnitt wird unter Kokain-Adrenalin-Anästhesie die Schleimhaut des Mundes von der Zystenwand abgehoben. Als versucht wird, mit dem Messer ein markstückgroßes Stück der Wand

zu exzidieren, gewahrt man, daß das Messer bereits in die Kieferhöhle vordringt und sie an der hinteren unteren Wand eröffnet hat, so daß man frei in die gesunde Höhle hineinsieht. Es hat also die Zyste den Boden der Kieferhöhle perforiert, so daß die Gefahr bestand, bei der Exzision des Zystenbalges die Kieferhöhle breit zu eröffnen. Um einen sehr schwer schließbaren Defekt zu vermeiden, wird der Zystenbalg mit der äußeren Schleimhaut durch vier Seidennähte vernäht, damit die Kieferhöhle wieder geschlossen ist. Tamponade der Zystenhöhle mit Jodoformgaze.

Fall 11. Georg K., 42 Jahre. 12. XI. 1907. Vor einem Jahre wurde dem Patienten $\underline{|2}$ gefüllt; bald traten in ihm Schmerzen auf. Darauf wurde die Füllung entfernt und der Zahn behandelt. Bei seiner Eröffnung trat Eiterentleerung auf. Das Gesicht schwoll an und nach 14 Tagen wurde $\underline{|2}$ extrahiert, der an der Hinterfläche der Wurzel Arrosionen aufweist. Nach kurzer Zeit trat wieder Schwellung auf, namentlich übler Geruch aus der Nase. Seit acht Wochen erneute Schwellung an der Vorderfläche des Gesichts bis zum Orbitalrande hinauf.

Operation: Bei dem Patienten wird unter Kokain-Adrenalin an der Stelle, wo $\underline{|2}$ fehlt, ein Lappenschnitt gemacht, der Lappen aufwärts präpariert; die Ablösung erfolgt wegen narbiger Veränderung nur mühsam; dabei zeigt sich, daß die Vorderwand des Processus alveolaris verdünnt ist. Nach ihrer Fortnahme gelangt man nach Ablösung einiger Granulationsmassen in eine von $\underline{|2}$ aus sich nach hinten ziehende $2^1/_2$—3 cm tiefe Höhle, durch deren Hinterwand die Sonde in die Kieferhöhle vordringt. Nach gründlicher Ausräumung der Höhle erweist sie sich zum großen Teile glatt ausgekleidet. Nach ihrer Säuberung wird sie mit Jodoformgaze tamponiert und wegen der Enge des Zuganges der Hautlappen vollständig exzidiert, um auf die Dauer den Zugang von vorn zu sichern. Nach der Exzision ziemlich heftige Blutung, die aber durch Kompression gestillt wird.

In 5 Fällen wurde nach der Operation Auftreten einer Perforation zur Kieferhöhle beobachtet. Es ist anzunehmen, daß durch den Luftstrom bei starkem Pressen die dünne Zysten-Antrumwand, die wir ja auch öfters bei der Operation sich bewegen sehen, an einer Stelle eingerissen ist, und so eine Kommunikation mit der Kieferhöhle zustande kommt. In einem Falle haben wir wohl mit einer kleinen Wandnekrose zu rechnen.

Es kam auch ein Fall zur Beobachtung, bei dem völlig unabhängig voneinander Oberkieferzyste und Kieferhöhlenempyem derselben Seite bestanden:

Fall 12. Oskar Sch., Hilfsbremser, 27 Jahre. 24. X. 1902. Patient hat seit $^1/_2$ Jahr öfters Schwellungen am linken Oberkiefer. Seit 14 Tagen bemerkt er Eiterung aus der linken Nase, besonders frühmorgens, und empfindet dumpfen, drückenden Kopfschmerz links und in der ganzen Stirn. Er braucht 2—3 Taschentücher täglich.

Foetor ex ore. Es besteht außen eine ganz leichte Auftreibung nahe der Nase, welche unempfindlich ist. Im linken Oberkiefer sind Wurzelreste von $\underline{|4}$ und $\underline{|6}$ vorhanden, die anderen Zähne intakt. Ausspülung der Nase: nur Nasenschleim. Mittlerer Nasengang frei. Extraktion von $\underline{6}$, wobei die Zange, ohne Widerstand zu finden, etwas hoch rutscht. Nach der Extraktion stürzt Eiter aus der palatinalen Alveole, in deren Tiefe die Sonde hochdringt, ohne jedoch ganz frei beweglich zu sein. Sie stößt nach einem kurzen Stück wieder auf Widerstand. Einführung einer

Kupferkanüle und Probeausspülung. Die Flüssigkeit, welche noch etwas Eiter zutage fördert, fließt durch den Mund zurück, Kommunikation mit der Nase fehlt von hier aus.

Extraktion der Wurzelreste von $\frac{4}{}$, an deren palatinalem sich eine längere Fungosität befindet. Die Sonde dringt auch durch die palatinale Alveole von $\frac{4}{}$ ohne wesentlichen Widerstand in einen Hohlraum, welcher sich bei der Durchspülung als die Kieferhöhle erweist. Die Kochsalzlösung fließt durch die Nase ab und befördert ziemlich reichlich flockigen, säuerlich riechenden Eiter heraus. Tamponade beider palatinalen Alveolen bis in die Kommunikationsöffnungen.

18. XI. Patient, welcher keine Zeit hatte, wiederzukommen, war in der Zwischenzeit frei von jeder Eiterung aus der Nase und von Kopfschmerzen. Nach Entfernung der Tampons gelangt man bei $\frac{6}{}$ etwa 3 cm tief, bei $\frac{4}{}$ ist die Wunde nicht mehr sondierbar. Spülung erweist keine Kommunikation mit der Nase. Es wird von allen weiteren Eingriffen Abstand genommen.

Patient entzog sich der weiteren Beobachtung.

Daß sich das Wachstum der Zyste auch am Nasenboden bemerkbar macht, und sie hier als Vorwölbung unter dem vorderen Ansatze der unteren Muschel rhinoskopisch zu beobachten ist, wird von Gerber besonders hervorgehoben, ist auch von uns wiederholt beobachtet worden, gehört aber immerhin zu den selteneren Beobachtungen und kommt fast nur vor bei Zysten, die von den Schneidezähnen ausgehen. Perforationen von Oberkieferzysten in die Nase, wie sie z. B. Lindt und Torger veröffentlicht haben, beobachteten wir viermal. Zwei Fälle wurden bereits an anderer Stelle (Kunert, Partsch und Kunert) veröffentlicht. Die anderen Fälle sind folgende:

Fall 13. Sch., Kaufmann, 22 Jahre. 15. IX. 1896. Patient hatte früher tiefkariöse Wurzel von $\frac{2}{}$, die extrahiert worden ist. Oberhalb der Wurzel zystöse Geschwulst, welche wiederholt inzidiert wurde, aber trotzdem nicht verschwand. Jetzt besteht beim Patienten außer einem vernarbten Defekt am Alveolarfortsatz eine kugelige Vorwölbung. Punktion derselben fördert einen besonderen Inhalt nicht zutage, auch gelingt es nicht, Flüssigkeit durchzuspülen durch die unterhalb bestehende Fistelöffnung.

Unter Kokainanästhesie wird eine Exzision der deckenden Schleimhaut gemacht, mit der Cooperschen Schere die Wand der Knochenauftreibung bloßgelegt. Es gelingt dann, mit der Schere in einen von mindestens $\frac{1}{2}$ cm dicker Knochenlamelle überdeckten haselnußgroßen Hohlraum einzudringen und denselben durch breite Exzision soweit freizulegen, daß die Spitze des kleinen Fingers in den Raum eindringen kann. Eiter oder Flüssigkeit entleert sich nicht. Die Höhle wird mit Jodoformgaze ausgestopft.

17. IX. Der Tampon zeigt Zersetzung durch seinen stinkenden Geruch. Nach der Operation war keine Schwellung eingetreten, auch keine Schmerzen. Nach Ausspülung der Wunde wird wieder mit Jodoformgaze tamponiert.

Bei der Inspektion der Höhle zeigt sich, daß die Tiefe von Granulationen eingenommen ist. Bei Luftdurchpressen wird die Schleimhaut der Nase vorgepreßt, deutliche Kommunikation zwischen Zyste und Nasenhöhle.

7. X. Der in die Zystenhöhle eingeführte Tampon tritt im unteren Nasengang heraus und inkommodiert den Patienten. Er wird deshalb entfernt, und die Zystenhöhle mit Jodoform eingestäubt.

19. X. Die Wunde ist beinahe vollkommen geschlossen, entleert kein Sekret, und Patient kann entlassen werden.

Fall 14. H., Zeitungsverleger. 16. IX. 1910. Nach Extraktion eines Molaren links oben ist eine Höhle zurückgeblieben, aus der sich dauernd Eiter entleert. Sie ist wiederholt von einem Zahntechniker ausgespült worden, ohne daß ein Verschluß eingetreten wäre.

Beim Patienten besteht an dem sonst zahnlosen linken Oberkiefer — nur $\frac{2\,3}{}$ steht — eine Auftreibung, die auf Druck Eiter entleert, in welche die Sonde ca. 2—3 cm eindringt und worin sie freibeweglich ist. Das Röntgenbild zeigt deutlich eine Höhlenbildung von Haselnußgröße.

Operation: Unter Novokain-Adrenalin-Anästhesie wird eine Aufklappung der Schleimhaut gemacht und dabei verdünnter Knochen nachgewiesen, bei dessen Exzision man in eine tiefe Höhle gelangt, welche mit der Nasenhöhle kommuniziert, indem der Luftstrom von ihr ohne weiteres eindringt. Größere Eiteransammlung ist nicht vorhanden. Die Höhle wird mit Jodoformgaze soweit tamponiert, daß die Wundränder unter dem Einfluß des Tampons stehen.

Der seltene Fall, daß eine Wurzelzyste nach außen perforiert, wurde einmal beobachtet. Die Erscheinungen waren derartig, daß zuerst an eine infolge chronischer Periodontitis bezw. Periostitis aufgetretene Wangenfistel gedacht werden mußte. Erst im Laufe der Behandlung stellte sich die richtige Diagnose „Zyste" heraus, so daß die entsprechende Therapie eingeleitet werden konnte. Dieser Fall ist von Else Hamecher ausführlich publiziert worden.

Der Inhalt der Zysten ist sehr verschieden, je nachdem, in welchem Stadium die Zyste zur Beobachtung kommt. Der „normale" Zysteninhalt, der sich in uneröffneten Zysten findet, „stellt eine helle, ziemlich dünnflüssige, seltener fadenziehende, eine dünnem Honig ähnliche Flüssigkeit dar, die arm an geformten Elementen zu sein pflegt. Einige Lymphkörperchen, meist stark verfettet, vereinzelte rote Blutkörperchen sind meist die einzigen zelligen Bestandteile. Häufig begegnet man Cholestearintafeln" (Partsch). Daß bei dem im allgemeinen beschwerdelosen Wachstum der Zysten sie nicht sehr häufig uneröffnet zu beobachten sind, ist wohl verständlich. Nur 84 Zysten kamen völlig uneröffnet in Behandlung. Bei stärkerem Wachstum kommt es zu einer Perforation in das Vestibulum oris, und es bildet sich eine Fistel aus. Erwähnen möchte ich, daß diese Fisteln sich von den gewöhnlichen Zahnfleischfisteln, die sich bei chronischen Periodontitiden finden, darin unterscheiden, daß ihr Maul in der Regel nicht wie bei diesen mit einem Granulationsknopfe besetzt ist, sondern eine schmale, kaum sichtbare, auch mit der Sonde schwer auffindbare, feine Öffnung darstellt. Diese Öffnungen gewähren einerseits der Zystenflüssigkeit Abfluß, andererseits ist in

ihnen Eitererregern aus der Mundhöhle der Weg zum Zysteninhalte gegeben. Einen zweiten Weg zum Zysteninhalte stellen für die Infektionserreger die offenstehenden Wurzelkanäle der zerstörten Zähne dar, und schließlich bietet ihnen häufig ein therapeutischer Eingriff, die Inzision, den Weg. So kommt es, daß viele Zysten, wir beobachteten 145, vereitert zur Behandlung kommen. Nach Williger kann eine Vereiterung uneröffneter Zysten auch durch Schmelzsprünge nach Traumen zustande kommen.

Die Zystenflüssigkeit weist gewöhnlich alkalische Reaktion auf. Nur dreimal fand sich saure, einmal amphotere Reaktion. Cholestearin wurde teils makro-, teils mikroskopisch 67 mal nachgewiesen. In zwei Fällen fanden sich aus Cholestearin bestehende Konkremente. Im ersten Falle handelte es sich um eine seit 10 Monaten vom Patienten beobachtete Zyste. Bei der Operation entleerte sich „helle Flüssigkeit mit Cholestearin gemischt; in der Höhle eine perlenartige Konkretion von Cholestearin von Erbsengröße, die mit dem Löffel herausgenommen wird". Im zweiten Falle, der eine seit $^1/_4$ Jahr bemerkte Zyste betraf, ist im Operationsberichte, die „Entfernung eines Cholestearinkristalles" vermerkt.

Das Versenken eines Wurzelrestes in eine Zystenhöhle bei einem Extraktionsversuche wird öfters als ziemlich häufiges Ereignis hingestellt. Es fanden sich nur in 14 Zysten versenkte Wurzeln.

Das Vorkommen mehrerer Wurzelzysten bei einem Patienten ist mehrmals beobachtet worden (Baume, Hern und Gould, Kleinmann, Stoppany, Szabó, Dependorf, Boennecken). Philipp beobachtete sogar 4 Zysten bei demselben Patienten. Wir bekamen 13 Patienten mit mehreren Wurzelzysten in Beobachtung; 4 dieser Fälle sind bereits von Neumann veröffentlicht worden. Die übrigen Fälle führe ich an. (Ein Fall wird besonderer Verhältnisse wegen weiter unten zitiert werden, s. Fall 29.)

Fall 15. Mathilde B., 21. III. 1892. (Beob. 6 aus Partschs Arbeit von 1892.)

Vor einem halben Jahre entstand bei der sonst gesunden Patientin eine Schwellung am linken Oberkiefer, die auf Druck schmerzhaft war. Dieselbe machte sich wenig in der Fossa canina bemerkbar. Vor vier Wochen wurde der Versuch gemacht, einen Wurzelrest des ersten Bikuspis zu entfernen, dabei entleerte sich aus der Geschwulst eine helle, gelbliche Flüssigkeit, dünn, geruchlos, süßlich schmeckend. Die Menge betrug ungefähr einen Eßlöffel.

Mit der Zeit ist hin und wieder nach einigen Tagen, ohne daß Schmerzen auftraten, Entleerung geringer Flüssigkeiten erfolgt.

Jetzt besteht bei Patientin am linken Alveolarfortsatze eine gleichmäßige, harte Auftreibung des Oberkiefers in kleiner Walnußgröße. Die Extraktionswunde des ersten Bikuspis ist nicht vollständig verheilt, man gelangt mit einer feinen Sonde durch den Alveolarfortsatz 3—$3^1/_2$ cm in die Tiefe, um dort auf Widerstand zu stoßen. Etwas dünne, helle

Flüssigkeit fließt aus der Höhle aus. Eröffnung der Zyste; Ausspülung, Jodoformgazetampon.

17. X. 1910. Da bei der Patientin, trotzdem der zweite Bikuspis links oben behandelt worden ist, aus einer feinen Fistel vor ihm, die aber nicht mit Granulationen besetzt ist, immer noch dünnflüssiger, zersetzter Eiter quillt und die eingeführte Sonde keine Klarheit verschafft, wird unter Novokain-Adrenalin unterhalb der Fistel bogenförmig inzidiert. Man gelangt dabei in eine fast walnußgroße, 3 cm tiefe Höhle, die mit übelriechendem Eiter angefüllt ist. An der hinteren unteren Wand der Höhle liegt, konkav ausgehöhlt, die Wurzel des zweiten Bikuspidaten bloß. Sie wird horizontal abgetragen und erweist sich bei näherem Zusehen mit einer bräunlichen Masse bedeckt. Der Lappen wird eingeschlagen, nach Jodeinblasung in die Höhle durch Tamponade festgehalten.

Fall 16. Berta L., 19 J. 3. X. 1893. Das Mädchen gibt an, bis vor $^1/_2$ Jahr gesund gewesen zu sein, bis sich langsam, allmählich, ohne Schmerzen eine Schwellung am rechten Unterkiefer einfand, die allmählich gewachsen ist. Die zwei Backzähne rechts waren schon längere Zeit kariös. Vor ungefähr 14 Tagen trat plötzlich unter Zunahme der Schmerzen eine Steigerung der Schwellung ein.

Am rechten Unterkiefer findet sich eine walnußgroße, deutlich fluktuierende Schwellung, die auf Druck schmerzlos ist und keine Veränderung der Schleimhaut zeigt, weder Rötung noch Schwellung. Erster Molar tief zerstört, leicht gelockert, auf Druck nicht schmerzhaft. Der zweite Molar ist flach kariös, Krone zerstört, gelockert, nicht druckempfindlich. Punktion der Schwellung ergibt eine dünne, seröse, leicht getrübte, reichlich Cholestearin enthaltende Flüssigkeit.

Extraktion des zweiten Molaris leicht, da die Außenwand der Alveole bereits durch Druckschwund zum Teil verödet ist, so daß dünne Stücke sich leicht von der Wand ablösen lassen. Die beiden Wurzeln des ersten Molaris werden gesondert extrahiert; bei deren Entfernung stürzt in größerer Menge dieselbe Flüssigkeit von dem Hohlraum nach, die Wurzeln sind denudiert. Von der Alveole des ersten Molaris gelangt man mit Leichtigkeit in die große Zystenhöhle, in welche ein Jodoformgazetampon eingelegt wird. Die Alveole des zweiten Molaris kommuniziert nicht mit der Höhle.

6. X. Neue Tamponade, Spülungen.

21. X. Patientin gibt an, in den letzten Tagen Schmerzen gehabt zu haben. Auch läßt sich auf Druck noch immer eine größere Menge eitrig-serösen Sekrets ausdrücken. Spülungen.

27. X. Unter submuköser Kokaininjektion (1 % Kokain) wird die äußere Zystenwand mit Knochenschere, Pinzette und Schere entfernt in Größe eines Zehnpfennigstückes; Blutung nicht bedeutend; man gelangt in eine ca. 3 cm tiefe Höhle, in der sich die Sonde deutlich hin und her bewegen läßt. Nach Ausspülung des Mundes Tamponade mit Jodoformgaze. Spülungen.

30. X. Höhle volle 3 cm tief. Patientin zeigt leichte, ödematöse Schwellung ohne subjektive Beschwerden. Neue Tamponade. Spülungen.

17. X. 1894. Patientin erscheint wiederum im Institute mit ähnlichen Beschwerden, wie auf der rechten Seite im vorigen Jahre. Am linken Unterkiefer fühlt man eine kugelige Vorwölbung, walnußgroß, mit dem Knochen verwachsen. Haut verschieblich, unbeteiligt. Im Munde sieht man Wurzelreste von $\overline{6}$ und in gleicher Höhe am Kiefer den Ansatz der kugeligen Vorwölbung. Fluktuation. Bei der Extraktion der distalen Wurzel entleert sich eine große Menge seröser, durchsichtiger Flüssigkeit, welche sehr viel Cholestearin erkennen läßt. Da die Höhle nun völlig leer und durch die Alveole breit kommuniziert, wird der Patientin nur

ein Spülwasser mitgegeben. Die mikroskopische Untersuchung ergab zahlreiche Cholestearintafeln, viele in fettiger Degeneration begriffene weiße Blutkörperchen. Reaktion sauer.

14. XI. Da trotz der freien Kommunikation der Zyste mit der Mundhöhle durch die Alveole Retention von Flüssigkeit stattfindet, wird unter Kokain-Anästhesie die Exzision der äußeren Wand der Zyste ausgeführt. Jodoformgazetamponade.

16. XI. Patientin hat keine subjektiven Beschwerden, Schwellung unbedeutend, Tampon reizlos; Abtragung des im Munde liegenden Stückes.

6. XII. Patientin wird nach in der Zwischenzeit zweimal vorgenommenem Tamponwechsel entlassen nach Entfernung der Tampons mit der Weisung, die Höhle auszuspülen.

Fall 17. Bruno G., Kaufmann, 32 Jahre. 2. VII. 1898. Patient ist vor einem Jahre am rechten Oberkiefer wegen einer Zyste operiert worden. Er stellt sich wegen gleicher Beschwerden auf der linken Seite des Oberkiefers vor.

Rechts sieht man am Oberkiefer vom Munde her noch eine leichte Einbuchtung der sonst völlig verheilten Zyste. Auf der linken Seite zeigt sich am Alveolarfortsatze des zahnlosen Oberkiefers ungefähr an Stelle von $\lfloor 2$ eine Fistel, durch die man mit der Sonde in eine fast 2 cm tiefe Höhle gelangt. Der Oberkiefer ist an der fazialen entsprechenden Seite fast gar nicht vorgewölbt.

Unter Kokain-Anästhesie wird ein großes Stück der äußeren Zystenwand exzidiert ohne Abpräparation des Schleimhautlappens, da sich die Zystenhöhle als ziemlich flach erweist. Bei der Operation entleert sich eine große Menge von gelbem, übelriechendem Eiter.

Fall 18. Susanne W., 38 Jahre. 7. X. 1900. Patientin hat seit zwei Jahren links am Oberkiefer eine Schwellung. Schmerzen haben nicht bestanden. Auch besteht schon lange Ausfluß von dünner Flüssigkeit nach dem Munde. Seit ein paar Wochen will Patientin eine bedeutende Steigerung der Schwellung bemerkt haben.

Es besteht eine sehr große Auftreibung oberhalb der Wurzeln von $\lfloor 5\,6$ kugelig vorspringend, zirkumskript, auch von außen sofort imponierend. Man fühlt deutlich die scharfe Umrandung eines aus dem Knochen der Fazialfläche des Oberkiefers ausgeschlagenen, etwa $1^1/_2$ qcm großen Stückes. Sehr ausgesprochene Fluktuation.

Zunächst Inzision zur Besichtigung des Inhaltes. Sehr dünnflüssig, hellbräunlich; kein Cholestearin zu sehen.

18. X. Operation: Es wird eine mächtige Höhle eröffnet. Tiefe über 6 cm. Tamponade. Dabei bemerkt man über den Wurzeln von $2\,1\rfloor$ gleichfalls leichte Eindrückbarkeit, und die Nadel gelangt in einen Hohlraum. Eröffnung einer zweiten kleineren Höhle, welche $3^1/_2$ cm tief ist.

15. X. Entfernung der Tampons.

27. XI. Tiefe rechts $2^1/_2$ cm, links 5 cm.

Fall 19. Frau K., 30 Jahre. 27. X. 1901. Patientin litt seit längerer Zeit an Zahnschmerzen, verbunden mit Reißen der rechten Gesichtshälfte, Schwellung und Eiterung am Oberkiefer rechts, während sich links gleichzeitig ähnliche Beschwerden einstellten, wenn auch nicht so schlimm. Sie ließ nun etwa im März beiderseits einige Zähne ziehen. Jedoch fand sie nicht die gesuchte Erleichterung. Vielmehr blieb dauernd Eiterung an den Stellen zurück, sich auch jetzt wieder rechts mehr geltend machend als links; besonders quälten sie auch Kopfschmerzen. Rechts sammelte sich so viel Eiter an, daß sie täglich, bisweilen mehrfach am Tage, eine sich nach dem Gaumen aufwölbende Schwellung ausdrücken konnte,

wobei dann blutgemischter, dünner, übelriechender Eiter ausfloß. Eiterung aus der Nase ist nie vorgekommen. Es wurde gelegentlich ohne Erfolg inzidiert.

Patientin macht einen etwas geschwächten Eindruck, ist leicht hysterisch.

Man sieht jetzt bei der Patientin sowohl rechts wie links im Oberkiefer hinter den Eckzähnen (die Bikuspidaten fehlen alle) symmetrisch auf der Außenseite des bereits leicht resorbierten Alveolarkammes feine Fistelmäuler. Rechts dringt die Knopfsonde in eine tiefe Höhle, in welcher sie nach allen Seiten frei beweglich ist; links ist die Höhle zunächst weniger tief sondierbar. Entzündliche Erscheinungen sind nicht ausgesprochen. Aus der Höhle des linken Oberkiefers fließt auf Druck dünner bräunlicher Eiter aus, die rechte ist ziemlich leer.

Operation: In Bromäthernarkose (20 g) wird die breite Eröffnung der Herde durchgeführt. Inzision, Abhebelung der Zahnfleischperiostbekleidung und Exzision der fazialen Wände mit großer Cooperscher Schere und Schneidemeißel. Es entleert sich wenig Sekret. Die Höhle links ist jetzt auch als breit und groß erkennbar. Jodoformgazetamponade.

Fall 20. Louise L., 44 Jahre. 28. VI. 1904. Patientin gibt an, daß sie seit April d. J., wo ihr einige Zähne des Unterkiefers extrahiert worden seien, eine Anschwellung desselben bemerke. Hierdurch beunruhigt, habe sie sich an einen Arzt und dann an einen Zahnarzt gewandt; es sei eine Inzision gemacht worden, aber eine Besserung nicht eingetreten. Ob die Schwellung schon vor der Extraktion der Zähne bestanden oder sich erst nachträglich gebildet hat, läßt sich bei den unklaren Angaben der Patientin nicht genau feststellen.

Bei der äußeren Betrachtung sieht man auf der linken Seite der Patientin unterhalb des angulus oris eine leichte Schwellung. Die intraorale Inspektion zeigt dieselbe herrührend von einer Schwellung auf dem äußeren Rande des Alveolarfortsatzes in der Gegend des ersten und zweiten Bikuspidaten. Der Kiefer ist auf der linken Seite bis auf die Wurzelreste von $\overline{6\,7}$ zahnlos. Die Haut über der Schwellung ist gerötet und läßt die Gefäßzeichnung deutlich erkennen. Einzelne weißlich gefärbte Striche deuten auf die stattgefundenen Inzisionen hin. Bei der Palpation ergibt die Schwellung auf der Höhe ein deutliches Fluktuationsgefühl, nach der Seite zu kann man einen scharfen Rand abtasten. Die Punktion ergibt, daß der Inhalt aus einer trüb-serösen, mit etwas Blut untermischten Flüssigkeit besteht, in der sich Cholestearinkristalle makroskopisch nicht nachweisen lassen. Nach der Entleerung der Schwellung fühlt man in der äußeren Wand einzelne härtere Stellen, welche wohl als Reste des resorbierten Knochens anzusehen sein dürften.

Die Operation besteht in der Exzision der äußeren Wand. Die Höhle welche ca. 3 cm tief und 6 cm breit ist, wird mit Jodoformgaze tamponiert.

3. VII. Tamponade fortgelassen, Höhle bedeutend verkleinert.

1. VIII. Tiefe der Höhle nur noch flach, 1 cm.

19. III. 1908. Patientin kommt mit der Beschwerde zu uns, daß sich seit 14 Tagen am rechten Oberkiefer ein Knötchen gebildet habe, das an Größe zugenommen habe, allerdings schmerzlos.

Man bemerkt äußerlich an der Patientin durch Schwellung einen kleinen Ausgleich der rechten Nasolabialfalte. Palpation ergibt eine walnußgroße Geschwulst, die bei Inspektion des Mundes oberhalb $\overline{43}$ lokalisiert ist und Fluktuation verrät. Deckende Schleimhaut und Umgebung normal, die fluktuierende Stelle ist von einem knochenharten Rande umgeben. Punktion der Geschwulst bringt bernsteinfarbige glitzernde Flüssigkeit zutage, die unterm Mikroskop Cholestearinkristalle in Masse zeigt.

Unter Kokain-Adrenalin-Anästhesie Extraktion der Wurzeln von $\overline{6\,5\,4\,3\,2}|$, wobei sich aus der Alveole von $\overline{3}|$ ein Strahl bernsteinfarbiger Flüssigkeit ergießt. Die Schleimhaut über der Vorwölbung wird mit der vorderen Wand des Zystenbalges exzidiert, und man kommt sogleich in die Zyste, da der Knochen bereits resorbiert ist. Die Höhle, mit Epithel ausgekleidet, mißt $1^1/_2$ cm in Tiefe und Weite. Jodoformgazetamponade.

21. III. Tamponade erneuert.

27. X. Die Zyste hat sich so verkleinert, daß man nur noch mit der Spitze einer feinen Sonde hineingelangt.

Fall 21. Frau G., 29 Jahre. 2. XI. 1905. Vor sechs Jahren Stiftzahn auf die Wurzel von $|\overline{2}$, sofort danach Schmerzen und Schwellung mit Lockerung sämtlicher Zähne, die erst vor $1^1/_2$ Jahren nach Entfernung des Stiftzahnes wieder fest wurden. Auftreibung oberhalb des Stiftzahnes, öfters inzidiert, Ulzerationen gingen auch oft spontan auf. Ein Arzt inzidierte und ordnete Tamponade an. Extraktion von $|\overline{2}$. Seit Frühjahr immer selbst Tamponade mit Stricknadeln und Watterollen gemacht.

An Stelle von $|\overline{2}$ Lücke, in welche man mit einer Sonde hineindringen kann, nachdem 15 cm lange Wattetampons (2 Stück) entfernt sind. In der Tiefe stößt die Sonde auf festen knöchernen Widerstand. Außen oben an der Umschlagfalte deutliche Vorwölbung sichtbar in dem Verlauf der Alveole von $|\overline{2}$. Keine Schmerzen, weder spontan noch auf Druck, auszulösen.

Operation: Injektion von Kokain-Adrenalin, gute Anästhesie. Keine besondere Blutung. Bogenförmiger Lappenschnitt zur Aufklappung der Schleimhaut eröffnet nach Zurückschieben des Periostes mit dem Elevatorium eine ca. fünfzigpfennigstückgroße, weißlich schimmernde Knochenfläche, welche auf Druck deutlich federt. Umschneidung und Auslösung des Knochenstückes mit dem Meißel. Dahinter eröffnet sich eine Zyste mit Balg, der mittels Schere exzidiert wird, nachdem vorher der Knochendefekt mit dem Schneidemeißel erweitert ist. Einpulvern mit Isoformpulver, Hineintamponieren des Schleimhautlappens und eines Isoformgazestreifens. Dauer ca. zehn Minuten.

9. XI. Tamponade entfernt, kein übler Geschmack oder Geruch bemerkt. Spiegelnde Zystenmembran in der Tiefe sichtbar. Höhle volle 2 cm tief. Entfernung von mehreren kleinen Knochensplittern des unteren Randes. Erneute Tamponade mit Isoformgaze.

16. XI. Tampon fortgelassen, Spritze verordnet. Oberer Lappen angeheilt, untere Wundfläche granulierend.

14. XII. Höhle bis auf $1^1/_2$ cm verkleinert; Wurzelrest vom lateralen Schneidezahn, wohl unter einem Teil des Balges nasalwärts verborgen gewesen, heute erst sichtbar, entfernt.

30. XI. 1906. Patientin stellt sich wieder vor. Die alte Zyste linkerseits ist ganz ausgeheilt und in eine flache Narbe verwandelt, die als seichte Bucht oberhalb von $|\overline{2}$ hervortritt.

Im Sommer bekam Patientin über $\overline{2}|$ stärkere Schwellung mit Schmerz und angeblich auch Durchbruch in die Mundhöhle, wo noch eine Narbe zurückblieb. Bei Extraktion des Zahnes trat damals angeblich starker Eiterausfluß ein. Trotz der Entfernung des Zahnes hat die Eiterung nicht nachgelassen, sondern sie kommt noch aus einer an der alten Extraktionswunde befindlichen Öffnung. Hier besteht ein nicht von Granulationen ausgefüllter Spalt. Die Sonde gelangt $2^1/_2$ cm tief in eine freie Höhle, ohne daß Blutung hervorgerufen wird.

Operation: Unter Kokain-Adrenalin wird bei der Patientin eine Aufklappung der Schleimhaut oberhalb von $\overline{2}|$ gemacht und bei Abhebung derselben konstatiert, daß in Linsengröße der Knochen bereits fehlt und nur membranös geschlossen ist. Die Höhle, welche zwischen $\overline{1}|$ und $\overline{3}|$

gelegen ist, und namentlich $\overline{3}|$ etwas beiseite geschoben hat, wird durch Exzision der äußern Wand eröffnet. Der Versuch, möglichst viel wegzunehmen, scheitert an der Nähe der Wurzeln von $\underline{1}|$ und $\underline{3}|$. Die Höhle ist ziemlich kugelig, $1^1/_2$ cm tief, von glatter Schleimhaut ausgekleidet. Einschlagen des Lappens durch Einlegen eines Jodoformgazetampons. In der Höhle war Flüssigkeit nicht mehr vorhanden.

Fall 22. Frl. v. G., 50 Jahre. 30. X. 1909. Die Patientin beobachtet seit ungefähr $^1/_2$ Jahr langsam zunehmende Schwellung am rechten Unterkiefer, ohne daß besondere Schmerzen aufgetreten wären. Seit einiger Zeit wird die Oberfläche in der Gegend des $\overline{4}|$ viel weicher. Dort steht ein Wurzelrest mit Zahnstein belegt, der eingekeilt ist zwischen einem stark verschobenen $\overline{5}|$ und dem gerade stehenden $\overline{3}|$. Am Unterkiefer macht sich nur eine leichte Vorwölbung fühlbar; keine Drüsenschwellung.

Bei der am 30. X. vorgenommenen Aufklappung zeigt es sich, daß die äußere Wand der Alveole bereits fehlt und der Wurzelrest soweit freiliegt, daß er mit dem Hebel ohne weiteres entfernt werden kann. An dem unteren Ende der Alveole geht dieselbe über in eine große, mit Schleimhaut ausgekleidete Höhle, welche sich im Unterkiefer nach hinten ungefähr 3 cm lang zieht und mit einem dicken cholestearinhaltigen Brei gefüllt ist. Der aufgeklappte Schleimhautlappen wird nach Ausspülung in die Höhle eingestülpt und die Höhle mit Jodoformgaze tamponiert.

6. III. 1911. Jetzt findet sich bei der Patientin eine Verdickung des rechten Oberkiefers, nur äußerlich wenig fühlbar, aber auf Druck deutlich nachgiebig. Die Nachgiebigkeit fühlt man auch vom Gaumen her. Das Röntgenbild ergibt deutlich eine große Höhle. Rechts ist $\underline{1}|$ sehr stark nach hinten unten verschoben.

Operation: Am 6. III. wird unter Novokainanästhesie bei der Patientin die Schleimhaut abgelöst und aus der Tumorwand ein großes Stück der Zyste ausgeschnitten. Aus der Höhle, die eröffnet wird, fließt eine helle, klare Flüssigkeit ohne Cholestearinkristalle. Die Höhle ist regelmäßig gebuchtet, dehnt sich über die Mittellinie hinaus aus. Sie geht 3 cm in die Tiefe. Am Boden derselben ist ein mindestens fünfzigpfennigstückgroßer Defekt vorhanden, wo die Gaumenschleimhaut ohne weiteres in die Zyste eindrückbar ist. Es wird deshalb von einer Exstirpation der Zyste Abstand genommen und der obere Schleimhautlappen in die Zyste eingelagert und die Höhle tamponiert.

Man muß annehmen, daß bei diesen Patienten eine gewisse individuelle Disposition zur Zystenbildung vorliegt, so daß bei ihnen ein chronischer Prozeß an der Wurzelhaut häufiger zur Zystenbildung führt, wie andererseits bei manchen Patienten an mehreren Zähnen die chronische Wurzelhautentzündung zur Perizementitis führt. Vielleicht haben wir diese individuelle Disposition — Williger glaubt auch an eine familiäre Disposition, da er bei zwei Brüdern infolge eines Trauma Zysten auftreten sah — in einer besonders geringen Dichte des Knochengewebes zu suchen. Dafür würde sprechen, daß 11 unserer 13 Patienten weiblichen Geschlechts waren. Ein Patient, dessen Krankengeschichte von Neumann veröffentlicht ist, hatte 4 Zysten, alle anderen 2. In zwei Fällen betrafen die Zysten die gleiche Kieferhälfte, in 3 Fällen bestand eine im Ober- und eine im Unterkiefer. Bei 5 Patienten betrafen die Zysten symmetrische

Zähne. Es handelt sich hier zweimal um erste Molaren, ebenso oft um erste Bikuspidaten und einmal um laterale Schneidezähne, also um Zähne, die zu den häufigen Zystenträgern gehören, so daß man wohl besondere innere Gründe für diese Symmetrie nicht anzunehmen braucht. (Schluß folgt.)

Zur Frage der Herkunft des Epithels in den Wurzelzysten.

Von

P. Adloff.

Die Frage der Herkunft des Epithels in den Wurzelzysten ist noch immer nicht definitiv beantwortet, trotz einiger vortrefflicher Arbeiten gerade in letzter Zeit. Bekanntlich hat Malassez das Zystenepithel von den Débris épithéliaux paradentaires abgeleitet, eine Ansicht, der sich fast alle späteren Untersucher, so Partsch, Römer, Witzel angeschlossen haben. Diese Debris épithéliaux sind Überreste der Schmelzleiste und sollen auch identisch sein mit Resten der von Hertwig und Brunn entdeckten Epithelscheide, die ein Teil des Schmelzorgans, als formgebendes Element solange bestehen bleibt, bis die Wurzelbildung vollendet ist. Viel häufiger nun, als man früher angenommen hat, bleiben Reste der Epithelscheide auch im späteren Leben und zwar naturgemäß am häufigsten von der letzten Stelle ihrer Tätigkeit, im Periodontium an der Wurzelspitze, erhalten und geben die Bedingung ab für die Entstehung einer Wurzelzyste.

Solange die Wurzelhaut vollkommen gesund ist, befinden sich die Epithelreste im Ruhezustande. Trifft das Periodontium aber irgend ein Entzündungsreiz, meist durch Infektion vom Wurzelkanal aus, der zur Hyperplasie des Bindegewebes führt, so beginnen auch sie zu proliferieren. So sehen wir denn auch in den sogenannten Epithelgranulomen durch das Granulationsgewebe nach verschiedenen Richtungen hin Epithelzüge verlaufen, welche auf der Fläche wie ineinander verlaufende Bogen und Schlingen aussehen.

Das Granulationsgewebe kann nun im Innern des Granuloms verschiedene regressive Veränderungen erleiden, es kann zur Ansammlung seröser Flüssigkeit, aber auch unter dem Einfluß eindringender Bakterien zum eiterigen Zerfall kommen; diese Metamorphose des Granulationsgewebes ist der Beginn der Zystenbildung, indem das Epithel die Neigung hat, diesen Degenerationsherd zu

umwachsen. Das Zystenlumen ist nun von einer Epithelschicht umgeben, von welcher aus Stränge weiter in das Granulationsgewebe hineinwachsen und weitere Bezirke desselben umkreisen. Innerhalb dieser Epithelglocken tritt nun infolge der Abschnürung des Glockeninhalts von der Umgebung und der dadurch bedingten schlechteren Ernährung ein Zerfall des Granulationsgewebes ein. Ist dieser vollendet, dann wird auch die ganze Epithelglocke aufgelöst und dem Zysteninhalt zugeführt.

Auf diese Weise, durch den gegenseitigen Reiz zwischen Bindegewebe und Epithel soll das Wachstum der Zyste zustande kommen. Dieses ist wohl die heute allgemein gültige Auffassung von der Entwicklung der Wurzelzysten, wie sie durch die ausgezeichneten und umfangreichen neueren Arbeiten von Astachoff, Partsch und Proell befestigt worden ist.

Es ist nun das Verdienst von Grawitz, noch auf eine andere Entstehungsursache hingewiesen zu haben, deren Möglichkeit bis dahin überhaupt nicht in Betracht gezogen worden war. Danach soll das Epithel nicht von den Malassezschen Resten stammen, sondern vom Mundhöhlenepithel. Im Innern des Granulationsgewebes kommt es zu einer Eiterung, und erst nachdem der Eiter sich einen Weg zur epithelüberzogenen Oberfläche des Vestibulum oris gebahnt hat, beginnt die Möglichkeit der Epithelüberhäutung, die durch den Fistelgang erfolgt. Heilt der Fistelgang aus, nachdem die Zyste von Epithel bekleidet ist, dann entsteht die geschlossene Wurzelzyste.

Diese neue Theorie fand lebhaften Widerspruch; auch Proell und insbesondere Astachoff haben zu ihr Stellung genommen. Letzterer hat an einem großen Material die einschlägigen Verhältnisse an Kieferpräparaten in situ studiert, aber auch er konnte die Auffassung von Grawitz nicht bestätigen. Wohl fand er mit Epithel ausgekleidete Fisteln, welche die Höhle der Zahnwurzelzyste mit dem Zahnfleische verbinden, aber es fehlte stets das Anfangsstadium der Epithelisierung des Zahnwurzelabszesses auf Kosten des Zahnfleischepithels, ja es war auch kein Präparat vorhanden, wo der Abszeß mit der Mundhöhle zwar durch eine schon epithelisierte Fistel verbunden war, während die Wand der zukünftigen Zyste noch nicht mit Epithel bekleidet war. Anderseits fand Astachoff außer dem Epithel, das die Zystenhöhle und die zum Vestibulum oris führende Fistel auskleidet, weit hiervon entfernt und ohne Zusammenhang mit ihnen, noch dicht am Zement der Zahnwurzel liegende Epithelinseln. Astachoff glaubt daher eher, daß die Entwicklung der Zyste als die primäre Bildung und die sie mit der

Mundhöhle verbindenden Fisteln und die Epithelauskleidung derselben als eine sekundäre Folgeerscheinung aufzufassen sei.

Von anderen Autoren hat noch Schuster zu der Frage Stellung genommen und die Ansicht ausgesprochen, daß die Epithelisierung

Abb. 1.

Abb. 2.

der Zahnwurzelzysten vielleicht durch eine Wucherung des Papillarkörpers der Mundschleimhaut zustande kommen könne, ohne daß immer eine Fistel vorhanden zu sein braucht.

Die diplomatisch vermittelnde Auffassung von Guido Fischer, wonach das restierende Schmelzepithelnetz der Wurzelhaut in mehr oder weniger hohem Grade Beziehungen zur Mundschleimhaut unterhält und von dort aus wahrscheinlich genügende Regenerationskraft erhält, um sich auf entzündliche Reize hin zu vermehren und die Zystenwand zu liefern, entzieht sich als rein theoretische Hypothese jeder ernsthaften Diskussion und ist im übrigen auch falsch.

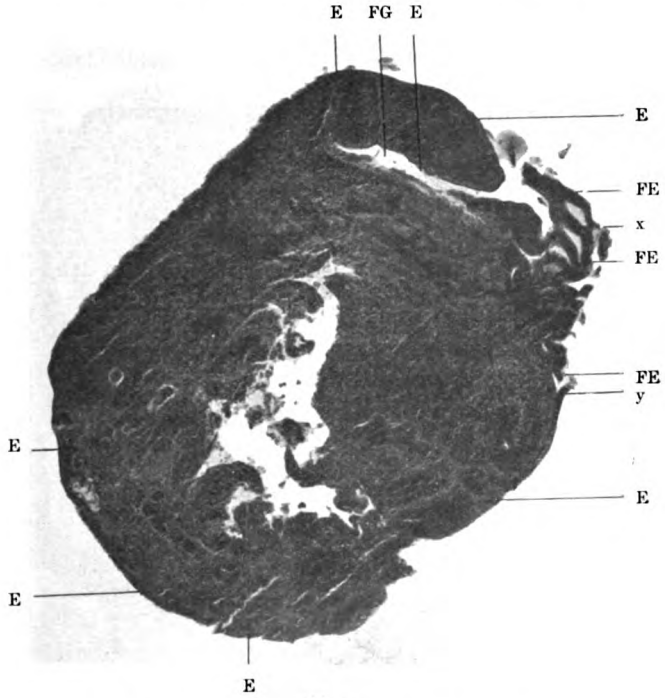

Abb. 3.
F = Epithel. FE = Flimmerepithel. FG = Fistelgang.

Jedenfalls konnte keine der über dieses Thema erschienenen Arbeiten eine einwandfreie Bestätigung der Theorie von Grawitz bringen, wenn sie auch die Möglichkeit eines solchen Vorganges immerhin nicht als ausgeschlossen bezeichnen mußten.

Auch Verfasser muß zugeben, daß er die Auffassung von Grawitz bis in die neueste Zeit für wenig wahrscheinlich gehalten hat. Ein eigenartiger Zufall hat es jedoch gefügt — vielleicht ist der Genius loci daran schuld —, daß mich zwei kurz hintereinander erhaltene Präparate eines besseren belehrten.

Im ersten Falle handelte es sich um die drei Wurzeln eines oberen M_1, die von einem 16jährigen Mädchen stammten und bemerkenswert waren, weil alle drei mit Granulomen behaftet waren, und zwar waren dieselben an zwei Wurzeln dreikammerig, während eins einfach war. Der zweite Falll betraf eine Wurzel unbekannter Herkunft.

Die Präparate wurden in Serienschnitten zerlegt und mit Eisenhämatoxylin-van Gieson gefärbt.

Sämtliche drei Granulome des ersten Falles waren epithelhaltig. Während aber die dreikammerigen Gebilde nichts besonders Be-

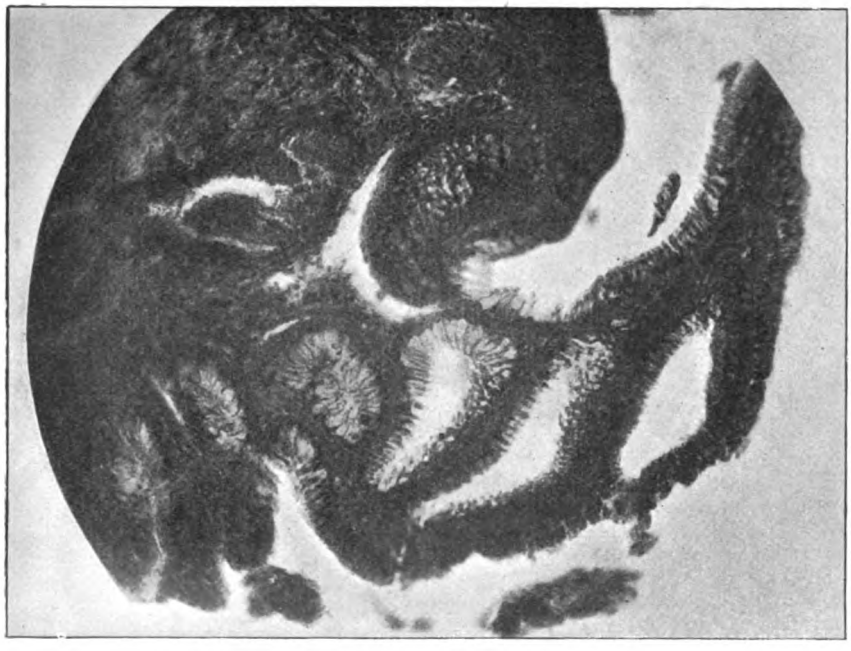

Abb. 4.
Die mit x bezeichnete Stelle des vorigen Bildes.

merkenswertes darboten, wenn auch die drei von eigenen bindegewebigen Hüllen umgebenen, nebeneinander liegenden Epithelzysten ein merkwürdiges Bild darboten (Abb. 1 u. 2), zeigte das einfache Granulom folgenden interessanten Befund (Abb. 3).

Zunächst fällt auf, daß eine bindegewebige Kapsel hier vollkommen fehlt. Die Zyste ist allseitig vom Epithel umgeben, das von der Oberfläche aus in Bogen und Schlingen in das Innere hin-

eindringt. Granulationsgewebe ist sehr wenig vorhanden. Im Innern befindet sich ein Hohlraum. Ob derselbe überall vom Epithel bekleidet ist, ist nicht einwandfrei feststellbar; es tut das übrigens auch nichts zur Sache. An der Oberfläche finden wir nun eine sehr merkwürdige Stelle. Hier liegen scheinbar eine Anzahl von Drüsenschläuchen, die mit Zylinder- resp. mit Flimmerepithel ausgekleidet sind (Abb. 4). Das Flimmerepithel geht auf der einen Seite in die Epithelbekleidung der Außenwand über, auf der andern Seite führt ein beiderseits mit Epithel teilweise auch mit Flimmerepithel ausgekleideter Gang in das Innere eine Strecke weit hinein.

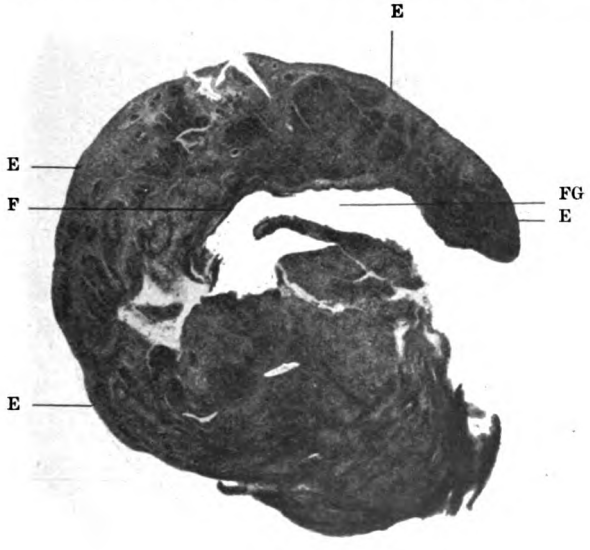

Abb. 5.
Bezeichnungen wie Abb. 3.

Verfolgen wir die Schnittserie weiter, dann sehen wir, daß dieser Gang in das Zysteninnere führt (Abb. 5). Auch hier im Innern sind noch deutlich Reste von Zylinderepithel vorhanden. Es ist also ohne weiteres klar, daß aus dem Innern der Zyste ein Fistelgang nach außen führte.

Ohne uns auf eine Deutung dieser Tatsache einzulassen, gehen wir zur Untersuchung des zweiten Präparates über (Abb. 6 u. 7). Auch hier führt ein mit Epithel ausgekleideter Fistelgang in die Zystenhöhle. Von diesem Gang aus überzieht das Epithel in zum Teil sehr dicker Schicht eine Strecke weit nach jeder Seite hin die Oberfläche der Zyste. Im Fistelgang ist deutlich Flimmerepithel

vorhanden, das auch hier wieder in das Plattenpithel der Oberfläche übergeht. Auch die von hier und vom Fistelgang aus das Granulationsgewebe durchziehenden Epithelzüge haben das gewöhnliche Aussehen. Dagegen finden wir an der Oberfläche der Zystenhöhle an einigen Stellen Zylinderepithel.

Die Befunde bedürfen in mancher Beziehung einer Erklärung. Zunächst: Woher kommt das Flimmerepithel und wohin führt der

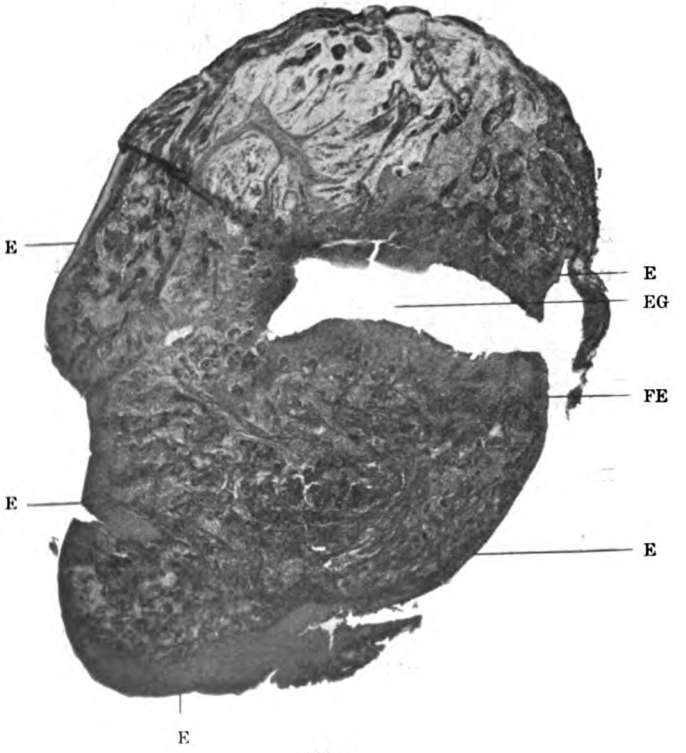

Abb. 6.
Bezeichnungen wie Abb. 3.

Fistelgang? Flimmerepithel in Wurzelzysten ist schon mehrfach beschrieben worden, so von Römer, der annimmt, daß es sich hierbei um versprengte embryonale Keime handelt; in neuester Zeit aber von Proell, der ebenfalls sogar drüsenschlauchähnliche Züge von Zylinderepithel beobachtet hat und der mit Recht glaubt, daß es sich um eine Einwanderung desselben von der Kieferhöhle aus handelt. Näheres führt er hierzu nicht aus, aber er gibt ein Bild,

das eine geschlossene Zyste darstellt, in welcher sowohl das Zystenlumen als auch die Oberfläche Flimmerepithel trägt, ohne daß ein Zusammenhang zwischen Außen und Innen vorhanden ist. Da Proell Serienschnitte angefertigt hat, so ist nicht anzunehmen, daß ihm eine derartige Verbindung entgangen wäre.

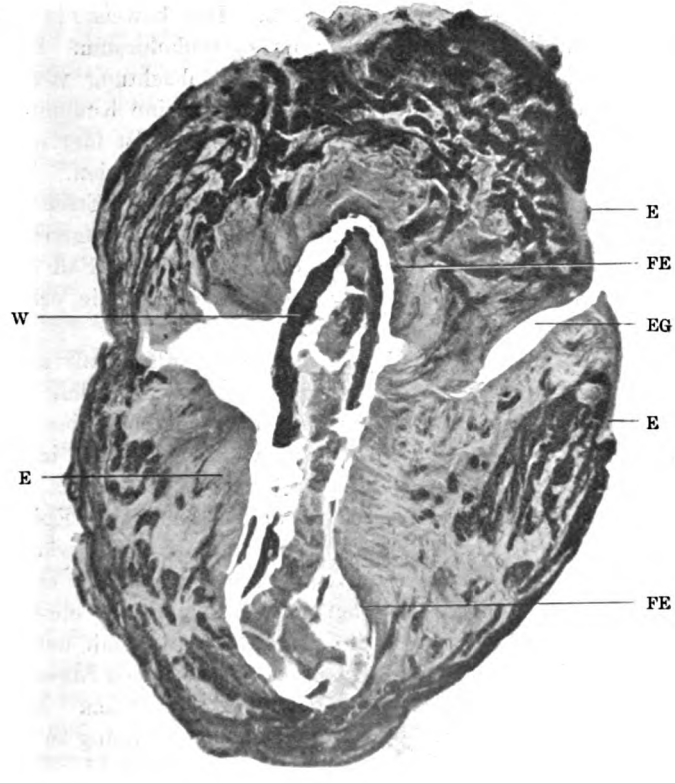

Abb. 7.
W = Wurzel. Sonst Bezeichnungen wie Abb. 3.

Meine beiden Befunde erklären die Anwesenheit des Flimmerepithels in einwandfreier Weise. Es handelt sich um vereiterte Granulome. Der Durchbruch ist nach der Kieferhöhle erfolgt. Von hier aus ist das Flimmerepithel durch den Fistelgang in das Granulom eingewandert und hat dasselbe zunächst von außen überhäutet, gleichzeitig hat aber auch das Epithel vom Fistelgange aus das Granulationsgewebe nach allen Richtungen hin durchwachsen und auch die Abszeßhöhle überzogen. Ich erwähnte schon vorher, daß

auch Astachoff zwar eine Verbindung der Zyste mit dem Mundhöhlenepithel gesehen hat; er nahm aber an, daß die Überhäutung des Fistelganges nicht vom letzteren aus, sondern von dem schon vorhandenen Epithel der Zyste erfolgt sei. In meinen Fällen ist nun kein Zweifel daran möglich, daß die Epithelisierung der Zyste und des Fistelganges in der Tat von außen, d. h. in diesem Falle von der Kieferhöhle erfolgt sein muß. Das beweist ja die Anwesenheit von Flimmerepithel auch im Zystenhohlraum. Eine ausgezeichnete Ergänzung hierzu bietet die Beobachtung von Proell, der Flimmerepithel im Innern fand, ohne daß eine Kommunikation nach außen hin vorhanden war. Der Fistelgang ist hier eben ausgeheilt und es ist eine geschlossene Zyste entstanden. Daß der Durchbruch des kleines Abszesses keine besonderen Erscheinungen in der Kieferhöhle ausgelöst hat, kann bei der minimalen Größe nicht wundernehmen. Vielleicht ist es aber auch der Fall gewesen, dieselben waren aber nur gering und wurden auf die erkrankten Zähne bezogen.

Es könnte nun der Einwand erhoben werden, daß auch hier bereits vorher Epithel vorhanden gewesen ist und daß nur das Zylinderepithel aus dem Antrum stammt, während das Platten- resp. kubische Epithel anderer Herkunft wäre. Das wäre in der Tat möglich, die Deutung erscheint mir jedoch gezwungen; es ist nicht anzunehmen, daß, wenn die Zystenhöhle bereits mit Epithel bekleidet ist, das Zylinderepithel hier noch eingedrungen wäre. Dasselbe wäre dann sicherlich nur soweit vorgedrungen, bis es das bereits anwesende Epithel getroffen hätte. Allerdings bietet es ja gewisse Schwierigkeiten, bei der Hartnäckigkeit, mit der im allgemeinen die Zellen unseres Körpers ihre spezifischen Eigenschaften beibehalten, beide Epithelarten voneinander abzuleiten. Immerhin liegt kein prinzipieller Grund vor, einen solchen Vorgang zu leugnen. Auf dem Wege der indirekten Metaplasie nach Schridde, der Rückbildung nach Ribbert ist diese Umwandlung unter den vorliegenden Umständen ohne weiteres verständlich. An einzelnen Stellen, besonders der Außenwand, ist der Übergang der Zylinderzellen in kubische und platte Elemente auch direkt nachweisbar (Abb. 8).

Nachdem nunmehr zum ersten Male der Beweis erbracht worden worden ist, daß eine Epithelisierung eines Granuloms von außen stattfinden kann, erscheint die Frage in der Tat berechtigt, die Grawitz stellte, ob nämlich überhaupt eine Beteiligung des embryonalen Epithels bei der Überhäutung eines Abszesses stattfindet, oder ob immer nur das Mundepithel resp. ein anderes von außen stammendes Epithel die Quelle dafür ist.

So sehr es nun auch wahrscheinlich ist, daß für eine Reihe von Fällen auch eine Epithelisierung von Mundhöhlenepithel angenommen werden muß, so kann ich doch nicht der Auffassung beitreten, daß dieses wirklich ohne Ausnahme der Fall ist. Ich glaube doch, daß für einen anderen Teil die alte neuerdings mehrfach bestätigte Ansicht zu Recht besteht.

Nehmen wir z. B. unseren Fall 1 an! Hier befanden sich an sämtlichen drei Wurzeln eines oberen Molaren Epithelzysten. Eine war die soeben beschriebene Flimmerepithel enthaltende Zyste mit einem Fistelgang, die anderen beiden waren mehrkammerige Zysten. Sie zeigten das gewöhnliche Bild: Jede Teilzyste war von einer eigenen bindegewebigen Kapsel umgeben, ihr Inneres bestand aus Granulationsgewebe mit Epithelzügen in Bogen- und Schlingenform. Sollen wir nun annehmen, daß auch bei ihnen ehemals eine Verbindung mit dem Mundhöhlenepithel bestanden hat? Es ist das schwer vorstellbar, schon weil es sich hier um mehrkammerige Zysten handelt und jeder Teil ein abgeschlossenes Ganzes bildet; während, wenn wir annehmen, daß das Epithel von Resten der Epithelscheide abstammt, die Erklärung sehr einfach ist. Es sind eben an mehreren Stellen derartige Epithelscheidenreste vorhanden gewesen.

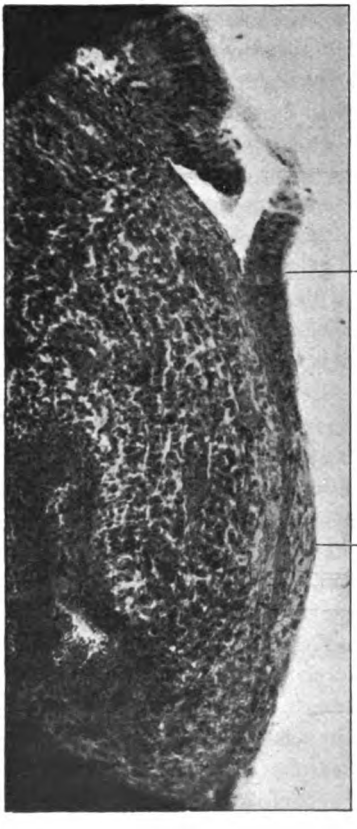

Abb. 8.
PE = Plattenepithel. Sonst Bezeichnung wie Abb. 3. Die Stelle y der Abb. 3 bei stärkerer Vergrößerung.

Anderseits ist es ja auch wieder schwierig anzunehmen, daß an zwei Wurzeln jene Epithelreste vorhanden gewesen sein sollen, während es nur bei der einen nicht der Fall war. Immerhin ist dieses denkbar. Außerdem ist stets die unwiderlegliche Tatsache vorhanden, daß hier eine Epitheleinwanderung von außen

tatsächlich stattgefunden hat, und wenn daher auch wirklich mit der Möglichkeit gerechnet werden muß, daß das in ihr vorhandene Epithel auch noch anderer Herkunft ist, und gleichfalls von der Epithelscheide abstammt, so würde dieses doch nichts an der auch durch den zweiten Fall belegten Tatsache ändern, daß von außen her Epithel in Wurzelzysten eindringen kann!

Ein weiterer Einwand gegen die Abstammung des Zystenepithels von der Mundhöhlenschleimhaut scheint mir auch der zu sein, daß bisher noch niemals die Anwesenheit von Epithel auf der Außenwand von Zysten beschrieben worden ist, wie ich es in meinen beiden Fällen nachgewiesen habe. Es erscheint ja auch sehr einleuchtend, daß bei einer Einwanderung des Epithels von außen her dasselbe auch die äußere Oberfläche der Granulationen überziehen wird. Dann müßte man aber auch nach Ausheilung des Fistelganges Reste desselben häufiger nachweisen können.

In dieser Beziehung sind die von Römer und Proell beschriebenen Beobachtungen außerordentlich wertvoll. Sie beweisen in der Tat, daß, auch wenn der Fistelgang ausgeheilt ist und somit eine geschlossene Zyste vorliegt, das Epithel doch auf der äußeren Oberfläche persistieren kann. Es ist daher auch sehr auffallend, daß Plattenepithel analog demjenigen der Mundhöhlenschleimhaut auf der Außenwand einer Wurzelzyste bisher noch niemals nachgewiesen worden ist.

Grawitz gelangte nun zu seiner Auffassung von der Genese der Wurzelzysten auch mit deswegen, weil er das Epithel niemals in einer Wucherungsform angetroffen hat, wie sie für die odontogenen Kystome, die ja gleichfalls von den Malassezschen Resten abgeleitet werden, beschrieben worden ist, sondern stets im Ruhezustande.

Mir scheint es nun, als wenn seit Malassez unter dem Namen Malassezsche Reste ganz verschiedene Gebilde verstanden werden, die genetisch zwar zusammen gehören, die ihrer weiteren Entwicklung nach aber scharf geschieden werden müssen.

Einmal nämlich jene Knospen und sekundären Ausläufer der Schmelzleiste, wie sie bei der embryonalen Entwicklung des menschlichen Gebisses in den verschiedenen Entwicklungsperioden ganz außerordentlich häufig sind, und eben jene Überreste der Epithelscheide. Erstere sind in Wahrheit embryonal und es ist nur natürlich, daß, wenn sie aus der Embryonalzeit ins spätere Alter mit herübergenommen werden und schließlich aus irgend einer Ursache zu wuchern anfangen und zu Geschwulstbildungen Veranlassung geben, daß dann die Geschwulst in ihrem Bau dem Entwicklungs-

stadium entspricht, aus welchem der Epithelrest stammt. Das hat Kruse für die Genese multilokulärer Kystome überzeugend dargetan und sogar auf Grund der den verschiedenen Entwicklungsstadien entsprechenden Zellformen eine Einteilung derselben aufgestellt.

Dagegen ist es entschieden unzutreffend, die Reste der Epithelscheide als embryonal zu bezeichnen. Die Epithelscheide funktioniert bekanntlich solange, bis das Längenwachstum der Wurzel abgeschlossen ist, also eine sehr beträchtliche Zeit in das extrauterine Leben hinein. Dann hat sie ihre Funktion erfüllt und verfällt der Rückbildung. Die übrig bleibenden Reste sind also lediglich Überbleibsel eines verbrauchten Organs und es ist nicht gut zu erwarten, daß dieselben noch eine Wachstumsenergie besitzen werden wie man sie sonst bei embryonalem Gewebe vorauszusetzen gewöhnt ist. Dieserhalb unterscheiden sich auch die Epithelgranulome und Wurzelzysten durch ihre absolute Harmlosigkeit so auffallend von sämtlichen epithelialen Neubildungen, selbst von den multilokulären Kystomen und den sog. gutartigen, soliden, zentralen Epitheliomen, die doch sehr weitgehende Zerstörungen der Kiefer verursachen können. Es scheint mir daher die geringe Wachstumstendenz des Epithels der Wurzelzysten der Herkunft aus den Resten der Epithelscheide nur zu entsprechen, während anderseits Grawitz durchaus berechtigt ist, die Wurzelzysten von den odontogenen Kystomen scharf zu trennen, mag ihre Abstammung auch in letzter Linie dieselbe sein.

Übrigens geht aus diesen Erwägungen ohne weiteres hervor — das möchte ich zum Schlusse noch bemerken —, daß die von Braitzeff und Astachoff vertretene Ansicht, wonach auch andere Überbleibsel und Ausläufer für die Entstehung der Epithelzysten in Betracht kommen, nicht zutreffend sein kann.

Literatur:

1. Astachoff, N. A., Über die Pathogenese der Zehnwurzelzysten. Dtsch. Monatsschr. f. Zahnhlkde., 27. Jahrg. 1909. — 2. Braikeff. Chirurgie 1907 (zitiert nach Astachoff). — 3. Fischer, G., Experimentelle Untersuchungen über die Entwicklung follikulärer Zysten. Dtsch. Monatsschr. f. Zahnhlkde., 29. Jahrg. 1911. — 4. Grawitz, Prof. Dr. P., Die epithelführenden Zysten der Zahnwurzeln. — 5. Kruse, Alfred, Über die Entwicklung zystischer Geschwülste im Unterkiefer. Virchows Archiv. Bd. 124. — 6. Partsch, Zur Pathogenese der Wurzelzysten. Verhandlungen des V. Internationalen Zahnärztlichen Kongresses. Bd. I. — 7. Proell, F., Zur Mikroskopie der Granulome und Zahnwurzelzysten. Dtsch. Monatsschr. f. Zahnhlkde., 29. Jahrg. 1911. — 8. Ribbert, Hugo, Lehrbuch der allgemeinen Pathologie und pathologischen Anatomie,

4. Aufl., Leipzig 1911. — 9. Römer, O., Periodontitis und Periostitis alveolaris. Handbuch der Zahnheilkunde, I. Bd., 1. Abt., 1903. — 10. Schuster, E., Zur Frage der Herkunft des Epithels in Zahnwurzelzysten. Dtsch. Monatsschr. f. Zahnhlkde., 36. Jahrg., 1908. — 11. Schridde, Dr. Herm., Die ortsfremden Epithelgewebe des Menschen. H. 6, Jena 1909.

Verbesserte Methoden der Wurzelbehandlung[1]).

Von

Viggo Andresen, Zahnarzt am Reichskrankenhaus in Kopenhagen.

Bei der Demonstration der Wurzelbehandlung wird das praktische Moment das ausschlaggebende sein, jedenfalls würde es nicht in den Rahmen unserer Ausführungen passen, alle Methoden der Wurzelbehandlungen theoretisch zu erläutern. Eigentlich gibt es doch nur drei Methoden der Wurzelbehandlung: Die Sterilisationsmethoden, Pulpaamputation mit hermetischem Verschluß der sterilen(?) Wurzelpulpen, Mumifikation oder sonstige Sterilisation der Pulpareste mittels Medikamente; die Exstirpationsmethode, Entfernung der kauterisierten oder gangränösen Pulpenmassen mittels Nervnadeln und die mechanische Operationsmethode mit Ausräumung und Erweiterung der Wurzelkanäle mittels der Bohrmaschine mit ihren Kombinationen. Man findet alle Übergänge von der vorsichtigsten Sterilisation ohne Öffnung der Wurzelkanäle aus Widerwillen gegen das Einführen von Instrumenten in die Wurzelkanäle, bis zur radikalsten Ausbohrung eventl. mit nachfolgender Maxillotomie.

Jede Methode hat ihre fanatischen Anhänger und Gegner; die Wahrheit liegt aber wie gewöhnlich in der Mitte, da die Indikationen und Kontraindikationen individualisiert werden müssen. Die gleiche Methode eignet sich nicht gleich gut für Milchzähne wie für senile Zähne. Ebenso bedingen die topographischen Verhältnisse verschiedene Behandlungsmethoden, da das Ausbohren eines Wurzelkanals bei Frontzähnen ungleich einfacher ist als z. B. bei Weisheitszähnen, wo der Zugang zu den Kanälen oft durch die Stellung des Zahnes verhindert wird.

Eine andere Frage ist es, ob es unter sonst gleichen Verhältnissen angezeigt sein kann, sich in der Behandlungsweise nach den

[1]) Vortrag, gehalten gelegentlich der „Freien zahnärztlichen Fortbildungskurse" im Juli 1911 in der Berliner zahnärztlichen Poliklinik.

pekuniären Verhältnissen der Patienten zu richten. So einfach diese Frage zu sein scheint und so gern man sie auf den ersten Blick mit einem unbedingten „Nein" beantworten möchte, so schwer stellt es sich oft in konkreten Fällen dar, bei fehlender Intelligenz oder Kultur der Patienten, Mangel an Interesse und Zeit, und doch ist es von der größten Wichtigkeit für unseren Stand und daher auch für unsere Patienten. Wenn ein Arzt eine Behandlung auszuführen hat, wird er immer sein Bestes tun, ohne Rücksicht auf das zu erwartende Honorar. Dadurch hat sich der ärztliche Stand seine Position errungen, und die Zahnärzte dürften in ihrem eigenen Interesse diesem Punkte vermehrte Aufmerksamkeit schenken. Den besten Beweis für die Richtigkeit dieser Behauptung liefert die Tatsache, daß junge Zahnärzte, die von Anfang an nach ideellen ethischen Prinzipien arbeiten, später gesicherte Positionen einnehmen und die höchsten Honorare erreichen.

Nach dieser Abschweifung können wir, da es nicht in unserer Absicht liegt, die verschiedenen Methoden theoretisch durchzugehen, schnell mit der Sterilisationsmethode fertig werden. Es hat sich gezeigt, daß man eine kauterisierte oder nekrotische Pulpa für kürzere oder längere Zeit unschädlich machen kann. Dies ist aber nicht immer das Verdienst des Zahnarztes, sondern der Organismus schützt sich selber, wenigstens bei kräftigen Individuen, durch Demarkation der verschiedenen Degenerationen und Neubildungen, wofür man täglich Beweise sehen kann. Aber stellt sich bei einem auf diese Weise behandelten Zahn ein Kariesrezidiv ein, oder soll man einen Stiftzahn einsetzen, so ist die Situation im besten Falle wieder gleich wie vor der Behandlung, aber wahrscheinlich viel schlimmer, denn mit Wurzeln, die schon ein- oder mehrmals in Behandlung gewesen sind, ist man in der Regel auf unsicherem Grunde und für diese Fälle paßt kein System recht. Mit der Exstirpationsmethode, die an Stelle der Pulpa eine Pasta setzt, die später verschwindet, steht es nicht besser, denn eine Wurzel mit leerem Kanal wird in der Regel resorbiert oder infiziert und wir werden auch da später wieder von vorne anfangen müssen.

Wir werden uns deshalb an eine mechanische Methode verbunden mit passender medikamentöser Behandlung und nachfolgende permanente Füllungen mit Guttapercha halten. Das Ziel bei der Wurzelbehandlung besteht darin, womöglich unter aseptischen Kautelen alles organische Gewebe, auch das nicht vollständig verkalkte sowie das infizierte Dentin um das Lumen des Wurzelkanals zu entfernen, um Infektion von aseptischen Kanälen und Reinfektion von früher infizierten oder kariösen Wurzeln vorzubeugen, und

zwar durch Entfernung des kranken, infizierten oder nicht völlig verkalkten Gewebes, besonders am Apex und demnächst einen hermetischen permanenten Verschluß. Wie der Erfolg aller chirurgischen Eingriffe auf einer eingehenden Kenntnis der anatomischen und histologischen Verhältnisse beruht, so auch der Erfolg der Wurzelbehandlung. Es kann aber nicht unsere Absicht sein, jetzt die Zeit mit Anatomie und Histologie zu vergeuden, aber ich möchte diese Disziplin dem fleißigen und immerwährenden Studium empfehlen. So klein unser Gebiet auch ist, so wenig sind unsere Kenntnisse darüber vollständig. Dies zeigte z. B. Guido Fischer



Abb. 1.
Fuchszahn mit Kanaldelta im Zement.
Präp. von Prof. J. Choquet (Paris).

in der Versammlung in Dresden durch seine Bilder vom Foramen apicale. Da gibt es noch zu forschen und zu lernen, also „laboremus".

In der Anatomie des Zahnes, der Pulpa und der Kanäle gibt es einen besonders wichtigen Punkt, es ist das konstante Verhältnis, daß die Zementschicht an der Wurzelspitze am dicksten ist und daß der Pulpakanal des öfteren ein Delta bildet. Fischer zeigte, daß es in der Regel mehrere Foramina apicalia gibt und daß daher die Pulpa, wie aus Korrosionspräparaten ersichtlich ist, häufig eine pinselförmige Endung hat (s. auch Abb. 1).

Mitunter findet sich das Hauptforamen nicht an der Wurzelspitze, sondern der Kanal öffnet sich mit scharfer Knickung an der Seite ziemlich weit vom Apex entfernt (Abb. 2). Diese Verhältnisse sind jedenfalls wichtig in bezug auf die Innervation und Blutzufuhr des

Zahnes und vielleicht auch in anderer Hinsicht. Diese anatomischen Verhältnisse der Wurzelspitze sind bei der Wurzelbehandlung von großer Bedeutung, da wir dadurch beim Sondieren und Ausbohren der Kanäle einen sicheren Haltepunkt besitzen, wenn man erst einmal jenes feine Gefühl sich angeeignet hat, das uns anzeigt, daß die Sonde oder der Bohrer die Zementgrenze erreicht hat. Die Technik werden wir bei der praktischen Demonstration kennen lernen, sie besteht in einem stoßweisen Vordringen mit der Sonde und mit dem Beutelrockbohrer, bis die Instrumente an der Zementgrenze plötzlich stillstehen als ob man gegen den Boden der Kanäle stößt. Die Empfindung beruht auf der Strukturverschiedenheit des Dentins und Zements oder auf der Einschnürung oder plötzlichen Knickung des Kanalsystems. Sie ist nicht unter allen Verhältnissen gleich ausgeprägt. Am deutlichsten fühlt man sie in den vorderen Zähnen und den palatinalen Wurzeln der oberen Molaren, in den Prämolaren und in den distalen Wurzeln der Molaren des Unterkiefers. Weniger deutlich dagegen in den Prämolaren und in den bukkalen Wurzeln der Molaren im Oberkiefer sowie in den Frontzähnen und den mesialen Wurzeln der Molaren im Unterkiefer. Anomale anatomische sowie pathologische Verhältnisse bedingen natürlich eine Unsicherheit in diesem Gefühl.

Abb. 2.
Wurzelkanal öffnet sich mit ziemlich scharfer Knickung an der Wurzelspitze.
Präp. von Prof. J. Choquet (Paris).

Mit ein wenig Erfahrung wird man doch immer einen großen Nutzen davon haben, diese Verhältnisse zu bemerken, und bei der Ausbohrung darüber nachzudenken. Denn hier kommen wir zu einem punctum saliens: sobald wir bei der Ausbohrung die Zementgrenze erreicht haben, haben wir es mit einem lebendigen reaktionsfähigen Gewebe zu tun, wahrscheinlich findet deshalb Teilung des Pulpakanals im Zement statt, weil die vielen kleinen Kanäle eher obliterieren können als ein einziger großer. Hätten

wir durch diese Vorrichtung der Natur nicht ein Schutzmittel des Organismus, so wäre es fast unmöglich, eine Wurzelbehandlung aus zuführen, denn wer könnte die feinsten Ausführungskanäle im Zement alle von Detritus reinigen oder ihren Inhalt dauernd steril halten, wenn sie schon infiziert sind!

Daß dem Zement an der Wurzelspitze eine wichtige Aufgabe beigelegt werden muß, erhellt aus den verzweifelten Fällen mit Zementnekrose. Bei sogenannter nekrotischer Wurzelspitze bleibt nichts anderes übrig als Apicotomie, worauf wir später zurückkommen.

Die Technik erhellt am besten aus den praktischen Demonstrationen, doch mögen hier einige Winke am Platze sein, wonach sich zu richten die Vorbehandlung wesentlich erleichtert. Wenn der Patient mehr als einen Tag Schmerzen gehabt hat, muß man vor der Arseneinlage Eugenol für einen Tag applizieren, um die Schmerzen zu lindern und die Pulpaentzündung zu kupieren, da sonst die Schmerzen noch lange nach der Arseneinlage fortdauern. Es ist überhaupt vorteilhaft, vor jeder Arseneinlage für zwei Minuten Eugenol oder Karbolsäure einwirken zu lassen. Für die Arseneinlage sucht man die Pulpa möglichst freizulegen und die Pasta direkt zu applizieren.

Bei der Kauterisation der Pulpa erzielt man die besten Resultate mit folgender Arsenpasta. die Schmerzen sind damit gegenüber anderen Präparaten verblüffend gering, die Formel lautet Acid. arsenic 2,0. Cocain hydrochlor. 1,0, Thymol 0,25, Lanolin q. s. ut f. p.

Wir geben der alten Kauterisationsmethode den Vorzug vor dem neuen Verfahren der Druckanästhesie, da man durch sie eine Demarkation und eine eigentümliche balsamierende Wirkung auf das Pulpagewebe erzielt. Deutlich wird aber die Demarkation erst nach Amputation der Kronenpulpa und 10tägiger Applikation von Tannin und Karbolsäure. Das Tannin gerbt und das Karbol anästhesiert die Pulpareste, es muß aber unter starkem Druck in die Kanäle durch die provisorische Guttaperchafüllung eingepreßt werden. Man bereitet den Patienten vor auf einen kleinen Stich. Erst nach Verlauf dieser Zeit, während welcher der Zahn gegen das Aufbeißen empfindlich werden kann, nimmt man die Wurzelbehandlung vor.

Vollständigkeitshalber muß hier auf die Fälle, die nicht so selten vorkommen, aufmerksam gemacht werden, bei Pulpitis ulcerosa, mit lebenden Pulpastümpfen an der Wurzelspitze und leichter Irritation des Perizements. Ähnliche Fälle kommen auch in früher in unvollkommener Weise pulpabehandelten Zähnen vor. Für diese Fälle ist eine expektative Behandlung angezeigt, d. h. man macht

eine Einlage von Karbolsäure oder anderen antiseptisch-anästhesierenden Medikamenten (der Gebrauch von Formalin in starker Konzentration ist bei lebender Pulpa ausgeschlossen) und wartet den Verlauf ab, um sich danach einzurichten. Mitunter ist es möglich; die Pulpastümpfe mit Karbolsäure und Kokain, zu einer Paste gemischt, durch Einpumpen mit der Sonde zu anästhesieren und gleich in der ersten Sitzung zu entfernen und damit auf einmal die perizementale Irritation aufzuheben, so daß man gleich füllen kann, sonst muß man, wie gesagt, eine Einlage machen.

Bei Gangrän wird die Pulpahöhle geöffnet, um die Gase entweichen zu lassen und guten Zugang zu schaffen, und dreht es sich um eine akute Perizementitis mit Parulis, so wird das Foramen gleichzeitig mit einem feinen Beutelrockbohrer durchbohrt, um dem Eiter einen Abfluß zu schaffen. Der Bohrer wird in diesem Falle am besten vorsichtshalber mit den Fingern gedreht. Wenn sich die Parulis entleert hat, wird die Pulpahöhle mit Wattetampon lose verschlossn oder auch ganz offen gelassen, indem man den Patienten auffordert, ab und zu an dem Zahn zu saugen. Nach Verschwinden der akuten Erscheinungen wird der Zahn behandelt wie bei alter reaktionsloser Gangrän. Gangrän behandelt man, wenn man nicht die Immediatbehandlung vorzieht, durch Sterilisation des Kanalinhalts mit Buckleys Formalin-Trikresol 1 : 2. Doch kann man auch mit schwächeren Lösungen, z. B. 5%iger Formalinlösung den gleichen Zweck erreichen. Mit Formalin muß man überhaupt sehr vorsichtig sein, es ist beinahe ebenso gefährlich wie Arsen. Man hat Fälle von Nekrose der Alveole bei Durchdrücken von Formalinpasta durch das Foramen zu verzeichnen. Man muß sich deshalb hüten auf eine Formalineinlage gar einen Druck auszuüben oder Formalin nur zu lange Zeit und dadurch zu tief einwirken zu lassen,

Zum Verschluß der medikamentösen Einlagen verwendet man Guttapercha, wenn ein Druck auf das Medikament ausgeübt werden soll (Einlage von Karbol-Tannin), sonst am besten Zinkoxysulfatzement nach folgendem Rezept: Pulver: Zinc. oxyd. via hum. parat., welchem man Farbstoffe und Thymol zusetzen kann. Flüssigkeit: Zinc. sulfur. 150,0, Acid. boric. 1,0, Aqua dest. 120.

Die Sterilisation des Kanalinhalts ist aber eine Sicherung namentlich in den Fällen, wo man bei Anbohrung des Kanals Mißerfolge hat z. B. abgebrochene Instumente, seitliche Perforation der Wurzel und sonstige Komplikationen. Die Formalineinlage wird nach einem Tage entfernt und dann der Zahn gleich behandelt wie die mit Arsenik kauterisierten Pulpen, nur mit dem Unterschied, daß man das

Foramen apicale durchbohrt, wo man eine Infektion über die Wurzelspitze durch Bestehen einer akuten oder chronischen Perizementitis gefunden hat, indem man die gebräuchlichen Untersuchungsmethoden und der Röntgenographie verwendet. Bei feinen Ausführungskanälen im Zement kommt es, wie angedeutet, selten zur Infektion des Perizements von der Pulpa aus, und es wäre in solchen Fällen nicht unmöglich, aber doch Unsinn, weiter als bis zur Zementgrenze vorzuschreiten. Bei Infektion dagegen besteht in der Regel ein großes Hauptforamen, das durchbohrt werden muß, wenn man eine Parulis, eine chronische Entzündung, ein Granulom oder eine Fistel dauernd zu heilen beabsichtigt, ohne seine Zuflucht zu der radikaleren Operation, der Wurzelspitzenresektion, zu nehmen.

Abb. 3.
Radikometrie mittels einfacher geknickter Sonde. Knickung der Wurzel. Perizementitis mit Fistel. Einschmelzung des Knochengewebes. Folge von Füllung mit Porzellanzement.

Abb. 4.
Wie Abb. 3. Die Fistel heilte zu nach dieser Wurzelfüllung, die doch nicht das geknickte Stück ausfüllt.

Abb. 5.
Wegen der Lockerung des Zahnes und der Einschmelzung des Knochens wurde die Wurzelspitzenresektion ausgeführt. Abgetragene Wurzelspitze siehe Abb. 16 Nr. 25. Wäre der Wurzelkanal nicht so weit ausgebohrt, wäre die Wurzelresektion illusorisch gewesen. Vgl. Abb. 17.

Ein für allemal gilt es, vor der Operation den Mund mechanisch zu reinigen und so gut als möglich zu sterilisieren. Die Kavität wird trocken gelegt und dann der Zahn durch Jodpinselung steri-

lisiert. Da es bei schwierigen Fällen öfters unmöglich ist, Kofferdam anzulegen, lernt man mit der Zeit sich ohne Kofferdam zu behelfen und erhält dadurch den Vorteil eines besseren Überblicks über das Operationsfeld und mehr Raum für die Handhabung der Bohrer, besonders wenn man mit Winkelstück und halblangem Beutelrockbohrer arbeitet. Eine große Rolle spielt hier die Intelligenz der Patienten. Man muß ihnen die Sachlage erklären, damit sie ruhig, stillschweigend und geduldig den Mund offen halten, bis die Operation beendigt ist. Sind die Vorbereitungen beendet, Ausbohrung und wenn nötig Erweiterung der Kavität oder Anbohrung des Zahnes am günstigsten Punkt, um guten Zugang und Überblick zu schaffen, Sterilisation usw. usw., so schreitet man zum Eindringen in die Pulpakanäle. Sind die Kanäle weit und die Wurzelpulpen unempfindlich (beim Sondieren füllt man ein wenig Phenol und eventl. Kokain ins Kavum, um durch das Einpumpen mit der Sonde etwelcher Empfindlichkeit vorzubeugen, dann erweitert man die Pulpenkanalmündungen so tief wie möglich mit einem gewöhnlichen Bohrer. Sodann schreitet man zur Radikometrie, entweder mit der gewöhnlichen aber ungenaueren

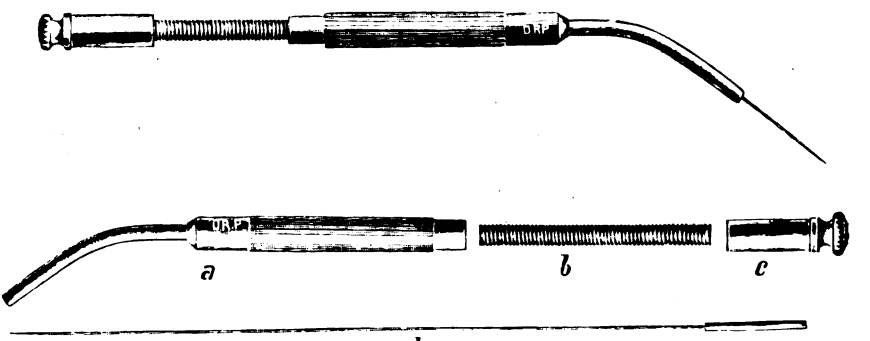

Abb. 6.

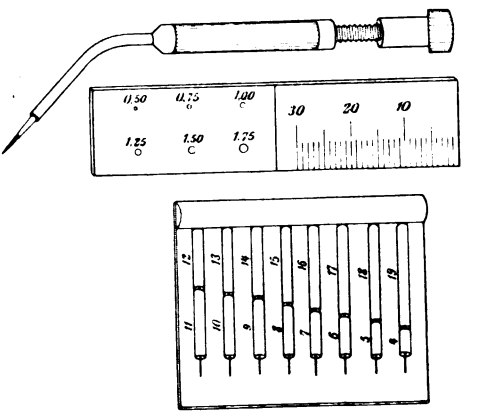

Abb. 7.

Abb. 6 und 7. Radikometer und Hilfsapparate.

Methode durch Knickung der Sonde (Abb. 3), durch Aufsetzen von Kofferdamringen an die Sonden und an die Bohrer, oder genauer mit dem Radikometer (Abb. 5), einer Sonde, die in einer Röhre verschiebbar ist. Die Radikometrie (Abb. 7, 8, 9, 10) ist ein sehr wichtiges Hilfsmittel, je mehr man die Methode erweitert und genauer macht. Ein kleines Millimetermaß bietet dabei gute Dienste. Auf diesem liest man die gemessene Länge der Sonde ab und schreibt sie gleich auf. In der Technik wird immer nach Maß gearbeitet, um ein genaues Resultat zu erzielen, warum sollte man denn nicht auch hier, wo es sich machen läßt, von dem Vorteil einer so genauen Radikometrie wie möglich mit Benützung aller Hilfsmittel, z. B. Röntgenphotographie Gebrauch machen. Übrigens verweise ich in dieser Beziehung auf meinen Vortrag beim Internationalen Kongreß in Berlin über „Systematische Wurzelbehandlung".

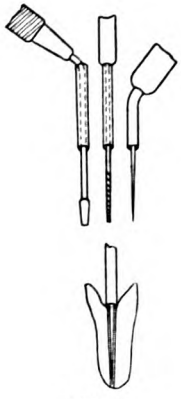

Abb. 8.
Gebrauch des Radikometers und der Aufsatzröhre, welche den Anschlag bildet, daß der Bohrer und der Stopfer stockt.

Beim Sondieren wird die Sonde, wie gesagt, stoßweise eingeführt, indem man sie

Abb. 9.

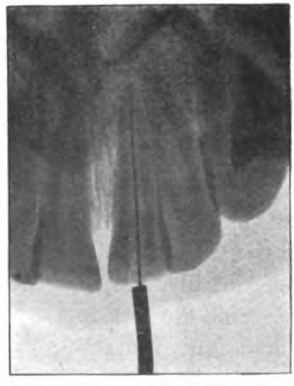

Abb. 10.

Abb. 9 und 10. Radikometrie und Röntgenographie in einem Falle, wo die Wurzellänge nicht genau zu bestimmen war. Unterschied der Sondenlänge $^1/_2$ mm.

nach jedem Vordringen wieder ein wenig zurückzieht und dann erst wieder weiter vordringt. Dadurch merkt man, ob Schwierig-

keiten vorhanden sind, z. B. Krümmungen des Kanals oder Dentikelbildung, und fühlt endlich genau das Anstoßen am Boden des Kanals. Die Sonde darf nicht zu dünn sein. Eine alte ist für diesen Zweck besser als eine neue; sehr brauchbar sind die flachen oder eckigen von Beutelrock. Nur wenn man großen Schwierigkeiten begegnet, greift man zur dünnen Sonde. Würde man dies von Anfang an tun, so könnte man leicht ohne zu wollen, das Foramen passieren, namentlich bei jugendlichen Zähnen und bei solchen mit akuter Perizementitis und Fistel, da in solchen Fällen das Foramen in der Regel weit ist. Man kann, wie gesagt, aus einer Infektion der Wurzelhaut von vornherein auf das Vorhandensein eines großen Foramens schließen. Es gilt hier Erfahrungen zu sammeln und sie zu gebrauchen. In der Regel wird eine nicht zu dünne Sonde an der Zementgrenze stehen bleiben, und wenn man diese Länge mißt, kann man nachher dreist mit dem Bohrer ebenso weit vordringen. Man beginnt mit einer der dünnsten Nummern der Beutelrockbohrer, schreitet fort bis zur dicksten, und verwendet zum Schluß noch die größte Nummer des Gatebohrers, um den Kanal so recht gut zu reinigen; dies ist für alle Fälle notwendig. Für die feinen Wurzeln der Prämolaren und unteren Frontzähne sind diese großen Bohrer selbstverständlich ausgeschlossen, da sonst leicht eine Fraktur der Wurzelspitze eintreten kann.

Die Späne werden während der Ausbohrung am besten durch eine lauwarme schwach desinfizierende Flüssigkeit, z. B. physiologische Kochsalzlösung ausgespritzt. Man kann dabei sehr wohl aseptisch arbeiten, wenn man sich eines Ejektors bedient. Ist die Ausbohrung vollendet (dazu gehört auch die vollkommene Entfernung des Kronenteils der Pulpa, denn sonst wird der Zahn verfärbt), so hat man die Frage zu entscheiden, ob der Apex durchbohrt werden soll oder nicht. Der gewöhnliche Fehler der Anfänger ist zu große Vorsicht, zuviel Ängstlichkeit vor dem Eindringen in die Wurzelkanäle und besonders vor dem Durchbohren des Foramens. Wenn es sich nicht um eine akute Perizementitis handelt, macht man die Behandlung nur mehr kompliziert, wenn man sie in die Länge zieht.

Die Gefahr einer Infektion über die Wurzelspitze hinaus durch Sondieren und Ausbohren mit Beutelrockbohrern ist sehr übertrieben worden. Die Natur schützt sich spontan gegen Infektion und demarkiert die infizierte Zone durch Obliteration der Kanäle an der Wurzelspitze, besonders feiner Kanäle, und durch Zementhypertrophie; weniger günstig geschieht es besonders bei weiteren Kanälen, durch

Granulome, die sehr leicht vereitern und zur Fistelbildung Anlaß geben. Bei Abfluß durch die Fistel ist aber die Umgegend des Zahnes auch sehr gut geschützt.

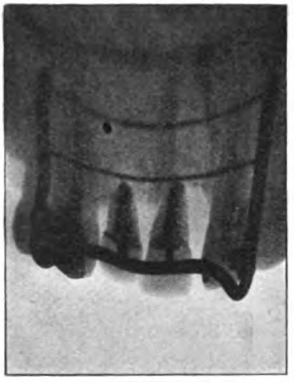

Abb. 11.
Sehr beachtenswerte Wurzelfüllungen, ausgeführt vom verstorbenen Dr. Steensen in Kopenhagen. Näheres siehe: „Hilfsapparate bei Röntgenaufnahmen" vom Verfasser. (D. M. f. Z. 1911, H. 1.)

Wenn das Eindringen in die Kanäle gefährlich wäre, hätte man viel mehr Mißerfolge, denn man ist ja niemals sicher, daß die Dentinkanäle in der Nähe von der Wurzelspitze steril sind, selbst wenn man schon eine Irritation des Perizements durch übertriebene Anwendung von scharfen Antiseptika hervorgerufen hat. Man läuft eben viel mehr Gefahr einer Infektion und überhaupt des Mißerfolges durch wiederholte, besonders schlecht abgeschlossene medikamentöse Einlagen, als durch eine mit Vorsicht ausgeführte mechanische Reinigung. Selbst bei seitlichen Perforationen (Abb. 14 und 16, Nr. 21), die bei dem Forcieren von engen, gekrümmten Kanälen sich er-

Abb. 12.
Ebenso beachtenswerte Wurzelfüllungen von Dr. Steensen. Erster Prämolar durch Kauen gesprengt und bei Extraktionsversuch von fremdem Zahnarzt frakturiert. Um die Wurzelspitze zu entfernen, wurde sie von mir ausgemeißelt. Dieselbe wie Abb. 16 Nr. 17. Wegen Neuralgien wurden auch mehrere Zähne ausgezogen, so auch der zweite Prämolar. Derselbe wie Abb. 16 Nr. 18.

Abb. 13.
Pyorrhöischer Zahn. Wurzelfüllung steckt durch die Wurzelspitze.

eignen können, kann man auf dauernden Erfolg hoffen, wenn es sich um Mumifikation oder alte, reaktionslose Gangrän handelt, dagegen nicht bei Bestehen eines Granuloms. Ein Granulom schwindet nur nach Durchbohren der Wurzelspitze, es kommt aber

in solchen Fällen mitunter zu einer Reaktion, einer Schwellung und etwas Empfindlichkeit, hervorgerufen durch die mehr oder weniger leichte Ätzung durch die verwendeten Antiseptika Karbolsäure oder Jod. Ein Exsudat hat ja keinen Abfluß wie bei einer Fistel, wenn man es nicht, wie vorgeschlagen, künstlich herstellen würde.

Bei Fisteln wird man stets mit ziemlich großem Bohrer durchgehen, damit die Fistel dann bequem ausgespritzt und mittels Durchpumpens einer ätzenden Flüssigkeit — unverdünnte Karbolsäure ist sehr geeignet — zu Granulationen angeregt werden kann. In der Regel ist es nicht nötig, das Foramen mit demselben dicken

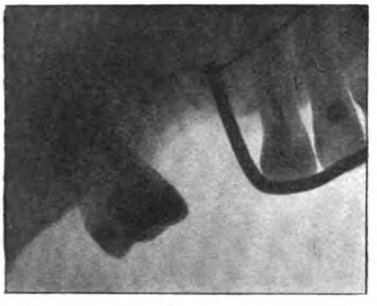

Abb. 14.
Seitliche Perforation der Wurzel wegen Neigung des Zahnes. Kanal wurde später gefunden und richtig ausgeräumt und gefüllt.

Abb. 15.
Aufnahme wurzelbehandelter Zahn während der „Freien Fortbildungskurse in der Berliner zahnärztlichen Poliklinik".

Bohrer, womit der Kanal zuletzt erweitert wurde, durchzubohren, und es ist auch nicht ratsam, denn es würde Schwierigkeiten beim Füllen geben (Abb. 11 und 16, Nr. 6 und 16), mitunter ist es aber notwendig, um alles infiziertes Gewebe fortzuschaffen und um im gesunden zu operieren. Man fühlt einen größeren Widerstand gegen das Bohren im gesunden als im erweichten und infizierten Dentin und Zement. Von diesem Gefühl muß man sich leiten lassen. In der Regel erweitert man den Kanal bis zur Zementgrenze mit dem größten Gatesbohrer, welcher einen Kanal von 1,25 mm Diameter gibt, während man das Foramen mit einem Beutelrockbohrer von 0,75 Lochleererweite passiert, dann ist der Unterschied zwischsn Kanal und Foramen so groß, daß man nicht so leicht ein Guttaperchpoint von 1,25 mm Dicke durchstopft, besonders wenn man nach Maß operiert (Abb. 8). Die Kanäle werden zuletzt mit Jodtinktur ausgewaschen, um chirurgische Sterilität zu erreichen. Darauf wird mit Warmluftbläser aus getrocknet und die Kanäle mit Guttaperchaspitzen gefüllt.

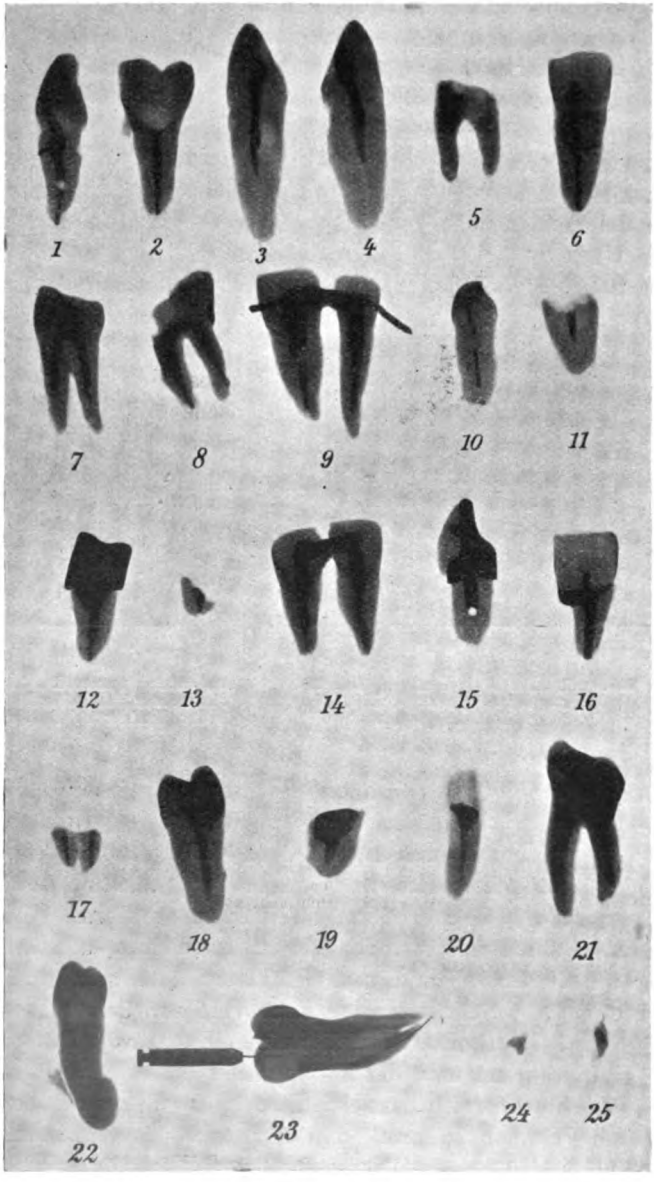

Abb. 16. Nr. 1—25.

Röntgenographie von wurzelbehandelten Zähnen, welche (ausgenommen Nr. 3—4) ganz mit Guttapercha gefüllt waren.

Nr. 1. Gelungene Wurzelfüllung; seniler Zahn. In diesem Falle ist der Zugang durch eine labiale Kavität geschafft worden, sonst wird am besten palatinal eingebohrt.

(Fortsetzung der Erklärung siehe S. 213.)

Die Dicke der Spitze wird durch eine Lochleere ermittelt, in die man vorerst den zuletzt verwendeten Bohrer eingeprüft hat. Ihre Länge ermittelt eine am Wurzelstopfer angebrachte Marke oder Anschlagröhre (Abb. 8), die eigentlich zum Radikometer gehören, die man sich aber selbst herstellen muß. Bei nicht durchbohrter Wurzel sind solche Umstände nicht nötig, sondern da wird einfach fest zugestopft, so fest, daß die Guttapercha zwischen Stopfer und Kanalwand hervorquillt. Man wird dabei bald erkennen, daß Guttapercha kein fester Körper ist, sondern eine wenn auch äußerst zähflüssige Flüssigkeit, in der sich ein Druck nach allen Richtungen hin fortpflanzt und die sich daher den Kanalwänden sehr dicht anlegt und einen idealen permanenten Verschluß bildet. Die Spitzen stellt man sich am besten selbst her, indem man ein Stück erweichte Gilberts Guttapercha zwischen zwei Glasplatten zu einer schwach konischen Spitze ausrollt, von dem man also das passende Stück nimmt. Vor dem Einführen in den Kanal werden sie in Jodtinktur getaucht, damit sie steril werden, den Alkohol läßt man verdunsten oder brennt ihn ab. Das erste Stück darf nur 3—5 mm lang sein, um bequem in den Kanal hineingeführt und fest gegen Apex und die Kanalwände gepreßt zu werden.

Zuletzt wäre noch die Erweiterung von sehr engen und gekrümmten Kanälen zu besprechen. Bei engen Kanälen hat man das Einpumpen resp. Einlegen von 50%iger Schwefelsäure empfohlen. Dagegen ist zu erwähnen, daß die Schwefelsäure eben durch die Erweichung der Kanalwände, die beabsichtigt ist, eine Unsicher-

(Fortsetzung der Erklärung von S. 212.)

Nr. 2. Gelungene Wurzelfüllung in Palatinalwurzel eines oberen Molaren. Diese Wurzel zeigte sich bei der weiteren Behandlung von den bukkalen Wurzeln abgesprengt und wurde von mir deshalb auf Wunsch des Patienten extrahiert. Die bukkalen Wurzeln wurden zur Erhaltung des Kontakts der Nachbarzähne erhalten.

Nr. 3—4. Senile Zähne bis zum Apex schön ausgebohrt, an der Spitze mit Jodoformpasta gefüllt.

Nr. 5. Seniler obliterierter Zahn.

Nr. 6—10. Senile und pyorrhöische Zähne.

Nr. 11. Obliterierte Wurzel mit Granulom. Behandlung wegen Einsetzung einer Brücke versucht.

Nr. 12—13. Stützen für Prothese.

Nr. 14. Wie Nr. 9. Zueinander fixierte pyorrhöische Zähne.

Nr. 15. Obliterierte senile Wurzel.

Nr. 16. Besonders beachtenswerte Wurzelbehandlung vom verstorbenen Dr. Steensen in Kopenhagen. Der Zahn hat so 8 Jahre Dienst getan, nachdem die Wurzel zuerst beim Extraktionsversuch von fremdem Zahnarzt frakturiert war.

Nr. 17. Vorzügliche Wurzelfüllung von Dr. Steensen; siehe auch Abb. 12.

Nr. 18—20. Mehr oder weniger obliterierte Wurzeln.

Nr. 21. Bemerkenswerte Füllungen der beiden mesialen Kanäle in einem unteren Molar. Die Wurzelfüllung in distaler Wurzel ist nicht gut gelungen, vielleicht ist eine Verästelung des Kanals da gewesen, wo die Füllung den Verlauf des Hauptkanals verläßt. Trotzdem hat der Zahn mehrere Jahre Dienst getan.

Nr. 22. Zahn mit Zementhyperostose und obliteriertem Kanal an der Spitze. Durchbohren in solchen Fällen unmöglich.

Nr. 23. Die Leistungsfähigkeit der Beutelrockschen Bohrer. Mesiobukkale Wurzel eines oberen Molars durchgebohrt durch Biegen der Spitze des Bohrers.

Nr. 24—25. Resezierte Wurzelspitzen, worin die Guttaperchawurzelfüllungen sichtbar sind. Nr. 25 etwas zu grob reseziert, siehe auch Abb. 5.

heit im Gefühl mit sich führt, die sehr leicht zu einem seitlichen Durchbohren der Wurzel führt, indem die Bohrer selbst bei leichter Krümmung des Kanals, anstatt dem Kanal zu folgen, in die erweichte Wand hineindringt und einen Absatz bildet, der eine Falle für den Bohrer macht, wo er nicht wieder leicht vorbei kommt. Man prüfe in solchen Fällen das Linksdrehen der Bohrer, wodurch die Falle mitunter passiert wird. Ist es überhaupt möglich mit einer Sonde in den Kanal einzudringen, wie es beim Einpumpen von der Schwefelsäure gemeint ist, so braucht man die Schwefelsäure überhaupt nicht; denn eine etwas steife Spitzensonde ist dann der beste Wegweiser für die feinsten Beutelrockbohrer, die in solchen Fällen bis jetzt nicht von anderen ersetzt werden können. Zur Erweiterung der feinsten Kanäle braucht man, wie gesagt, am besten eine sehr spitze steife Sonde. Die Spitze darf aber nicht zu lang und zu allmählich zulaufend sein, da man den Zweck der Erweiterung nicht so gut erreicht. Solche Sonden sind, soweit mir bekannt, nicht im Handel. Man muß sich deshalb solche selbst herstellen, am besten aus abgenutzten Donaldsons Nervkanalsonden, deren Spitze man kürzer schneidet und mittels der Maschine zwischen zwei Sandpapierscheiben, mit dem Korn gegeneinander gerichtet, wieder fein zuspitzt. Während des Rotierens der Scheiben muß man auch die Sonde um ihre Längsachse zwischen den Fingern drehen, während sie zwischen den Scheiben geschliffen wird.

Mit einer solchen fein zugespitzten Sonde dringt man leicht in die feinsten Kanäle. Sollten dennoch Schwierigkeiten sich bei dem weiteren Eindrängen zeigen, muß man an Dentikel oder Krümmungen denken. In beiden Fällen sucht man die Verhinderung zu umgehen, indem man der Spitze der Sonde eine Krümmung gibt. In der Regel ist man von vornherein mit dem Verlauf der Kanäle vertraut. Unter anomalen Verhältnissen muß man aber durch wiederholte Einführung der Sonde sich über die Richtung der Kanäle Gewißheit verschaffen. Die Sonde bahnt durch das Eindringen den Weg für die Bohrer, deren Spitze man zwischen den Fingernägeln auch eine kleine Biegung gibt, um die Krümmung des Kanals zu forcieren. Dabei muß man aber vorsichtig verfahren, denn die Bohrer werden dabei aufs äußerste gespannt. Eine Sonde, die auch sehr brauchbar ist, ist die Beutelrocksche mit abgerundeter Spitze, die den Vorzug hat, nicht in die Kanalwand einzudringen, sondern dieser entlang zu gleiten bis zur Wurzelspitze, ja, sie geht sogar sehr leicht durch sehr feine Foramina, ohne daß man es merkt, bevor der Patient zuckt. Man gehe deshalb mit ruckweisem Aus- und Einschieben stets vorsichtig vorwärts. Als sehr brauch-

bare Instrumente bei feinen Wurzelkanälen müssen noch die Downie Broches, die man zwischen den Fingern dreht, erwähnt werden.

Die gezeigten Bilder sowie die ausgestellten Präparate geben Ihnen, meine Herren, Auskunft über Mißerfolge und Übertreibungen, aber sogleich auch von überraschend gutem Erfolge von Wurzelbehandlung. Die meisten dieser ausgezogenen Zähne (Abb. 16) sind kürzere oder längere Zeit nach der Behandlung im Munde erhalten worden. Die Zähne sind eigentlich nicht ausgezogen, sondern vielmehr ausgefallen, indem die Verhältnisse durch Senilität so verzweifelt waren, daß mir z. B. Nr. 6 ausgefallen ist, ehe ich einen Fixationsapparat einsetzen konnte. Trotzdem sind diese Fälle besonders interessant, indem es sich um recht schwierige und lange Kanäle handelt.

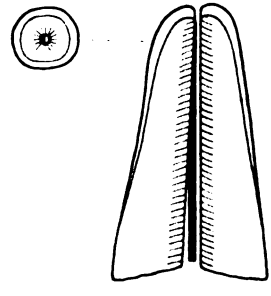

Abb. 17.
Schematische Abbildung von schlechter Wurzelbehandlung. Wurzelkanal ist nicht ausgebohrt. Die neueste Schicht Dentin, die noch nicht kalzifiziert oder vielleicht sogar infiziert war, ist nicht entfernt und kann Anlaß zu neuer Infektion geben. Die Wurzelfüllung ist geschrumpft und schließt sich nicht mehr den Kanalwänden an.
Nebenbei sieht man an einem Querschnitt der Wurzel, daß man die Folgen einer solchen Wurzelbehandlung durch Wurzelspitzenresektion nur verschlimmern würde, indem man dadurch eine größere infizierte Area öffnen würde.

Es gebührt zunächst meinem verstorbenen Chef Dr. Steensen (Kopenhagen), der einige von den Zähnen behandelt hat, die hier gezeigt werden, die größte Bewunderung und der Dank für die Anregung, die er mir durch seinen Fleiß und die Belehrungen in seiner Methode gegeben hat. Demnächst möchte ich der deutschen Firma Beutelrock & Sohn meine Komplimente ausdrücken für die vorzügliche Qualität und Brauchbarkeit der bekannten Bohrer. Die Beutelrockschen Bohrer kennzeichnen bisher den größten technischen Fortschritt in rationeller Wurzelbehandlung.

Wir kommen jetzt zum Schluß bei dieser Ausführung zu einem Kardinalpunkt bei der Behandlung, nämlich der Sterilisation der zu gebrauchenden Instrumente und deren Sterilhaltung während der Behandlung. Schon mehrmals habe ich die Ehre gehabt, bei Versammlungen hier in Deutschland, letzthin in Dresden auf die Vorzüglichkeit der Methode in heißem Paraffinöl zu sterilisieren und habe für zahnärztliche Instrumente ein paar verschiedene Apparate für diese Methode konstruiert, von denen wir jetzt Gebrauch machen wollen, ehe wir zur praktischen Demonstration übergehen. Während der Behandlung werden die Instrumente in Karbolsäure getaucht und über die Flamme, nicht in die Flamme gehalten, damit die In-

strumente bei dieser kombinierten Sterilisation durch Antiseptikum und Hitze nicht anlaufen und dadurch geschädigt werden. Die Instrumente werden deshalb so hoch über die Flamme gehalten wie die Flamme selbst lang ist. In dieser Höhe ist die Hitze so stark, daß die Karbolsäure Feuer fängt, ein Zeichen für die Sicherheit, daß die Instrumente steril sind.

Von den Röntgenaufnahmen ist Abb. 15 vom Zahnarzt Simon (Berliner zahnärztliche Poliklinik), die übrigen Aufnahmen vom Oberstabsarzt Prof. Dr. J. F. Fischer (Kopenhagen).

Ein interessanter Fall von Retention eines oberen Schneidezahnes.

Von

Dr. **Richard Hamburger** in Breslau.

Der Fall, den ich im folgenden beschreiben will, ist in mehr wie einer Hinsicht interessant, da es sich nicht nur um eine einfache Retention eines Schneidezahnes handelt, sondern gleichzeitig in dem retinierten Gebilde ein Zusammenwachsen zweier permanenter Zähne vorliegt.

Am 20. Juli 1908 konsultierte mich die Patientin Frl. St., ein junges Mädchen von 17 Jahren, um sich einen noch stehenden rechten oberen Milchschneidezahn extrahieren zu lassen. Dieser kleine Zahn stach in seiner Größe so von den nebenstehenden Zähnen ab, daß die Patientin aus ästhetischen Gründen auf seine Entfernung drängte. Die Inspektion der Mundes ergab folgendes Bild: An Stelle der beiden bleibenden rechten oberen Schneidezähne sitzt ungefähr 3 mm von der Medianlinie entfernt, ein Milchschneidezahn, der in seinem Äußeren intakt ist; derselbe sitzt fest und läßt sich nicht bewegen. Der Eckzahn ist normal, der rechte erste Bikuspis 90° um seine Achse gedreht, die übrigen Zähne P^2, M^1, M^2 bieten normales Aussehen. Auf der linken Seite dagegen findet sich ein mittlerer Schneidezahn von ziemlicher Breite, ein im Verhältnis dazu sehr schmaler kleiner Schneidezahn, der sich in palatinaler Okklusion befindet, Die übrigen Zähne dieser Seite C, P^1, P^2, M^1, M^2 zeigen völlig normales Aussehen. Der Unterkiefer zeigt auf der rechten Seite eine leichte Zusammendrängung im Zahnbogen, die linke Seite ist normal, ebenso die einzelnen Zähne, die bis auf $_1M$ und die Weisheitszähne alle vorhanden sind. Eine Vorwölbung am Oberkiefer, die durch die retinierten bleibenden Schneidezähne verursacht wäre, ließ sich nicht nachweisen.

Der Milchzahn wird extrahiert und die Patientin mit der Aussicht entlassen, daß binnen kurzem der oder die bleibenden Zähne durchbrechen werden. Mitte Oktober erscheint Patientin wieder, um mir mitzuteilen, daß noch immer die breite Lücke bestehe und noch keine Spur eines Zahnes erschienen sei. — Es ergibt sich, daß die Extraktionswunde vollständig verheilt ist. Es wird nunmehr, um Klarheit zu schaffen, eine Röntgenaufnahme der betreffenden Kieferpartie gemacht (Abb. 1). Auf dem Röntgenbilde sieht man deutlich zwischen den Wurzeln des Eckzahnes und des mittleren Schneidezahnes schräg einen breiten Zahn liegen. Es wurde nun am 23. X. unter Lokalanästhesie der Zahn aus dem Kiefer herauspräpariert, wozu es nötig war, die vordere Kieferwand wegzumeißeln. Es zeigte sich dabei, daß der Zahn, dessen Krone deutlich drei Zacken aufwies, um ungefähr 45° um seine Achse gedreht stand

Abb. 1.

Abb. 2.

(Abb. 2). Um den Zahn nun an seinen richtigen Platz zu ziehen, war es nötig, einen kleinen Regulierungsapparat anzuwenden, der, da es sich um eine Kassenpatientin handelte, nicht zu kostspielig sein durfte. Zu diesem Zwecke wurden zunächst um die beiden benachbarten Zähne C^1 und ^1I Neusilberbänder gelegt, die durch einen Querdraht miteinander verbunden verbunden waren. Da der berausgemeißelte Zahn sich nicht durch ein Band fassen ließ, so wurde in seinem oberen Drittel ein kleines Loch gebohrt, mii einem Gewinde versehen und ein kleines Häkchen eingeschraubt und festzementiert. Von diesem Häkchen aus ging ein Gummiband nach dem Querbalken, das auch in kurzer Zeit den Zahn herunterzog. Leider aber drehte er sich hierbei sehr stark um seine Achse (Abb. 3). Der herabgezogene Zahn wurde dann, nachdem seine Krone frei herausragte, ebenfalls mit einem mit Knöpfchen versehenen Neusilberbande umgeben. Durch geeignet angewendeten Gummizug wurde auch die Achsendrehung beseitigt und endlich der Zahn durch Drahtligatur an seinen Nebenzähnen befestigt. Am 4. Januar wurde die Patientin aus der Behandlung entlassen. Abb. 4 zeigt den Kiefer nach der Behandlung. Die Lücke ist vollständig durch den herabgezogenen Zahn ausgefüllt.

Was in diesem Falle das Interessante ist, ist die Verwachsung zweier bleibender Zähne zu einem einzigen, was ich daraus schließe, daß der retinierte Zahn eine unverhältnismäßige Breite besitzt. Er ist fast 1 mm

breiter als der mittlere Schneidezahn der linken Seite, der mit 9,98 mm mesial-distaler Breite schon weit über die von Mühlreiter angegebene mittlere Breite von 7,3 mm hinausgeht. Daß es bei allen Fällen von Persistenz von Milchzähnen von der größten Wichtigkeit ist, sich erst, bevor man zur Extraktion schreitet, durch eine Röntgenaufnahme von der Existenz retinierter Ersatzzähne zu überzeugen, hat erst kürzlich Schäfer (Dtsch. Monatsschr. f. Zahnhlkde. 1911, H. 6) an der Hand mehrere Fälle bewiesen. Denn es gibt eine Reihe von Fällen, in denen Milchzähne

Abb. 3.

Abb. 4.

Abb. 5.

persistieren bis in das späteste Alter, ohne daß die bleibenden Zähne angelegt sind, und wenn man diese kaufähigen Zähne opfert, kann der Erfolg der sein, daß man Lücken in der Gebißreihe erhält, die sich nicht mehr ausfüllen. Ein solcher Fall ist der in Abb. 5 abgebildete. Hier persistiert bei einem 30jährigen Herrn im Unterkiefer ein mittlerer Milchschneidezahn an Stelle von zwei permanenten Schneidezähnen. Wie aber die Röntgenuntersuchung des Kiefers ergab, ist keinerlei Ersatzzahn vorhanden. Auch in dem oben beschriebenen Falle wäre wahrscheinlich ohne den chirurgisch-orthodontischen Eingriff die Patientin mit der entstellenden Zahnlücke jahrelang herumgelaufen.

Ein Fall von doppeltem Unterkieferbruch.

Von

Dr. **Jonas** in Breslau.

(Aus der chirurgischen Abteilung des Allerheiligen-Hospitals in Breslau [Prof. Dr. Tietze].)

Wer öfters Gelegenheit hat, Kieferbrüche nach zahnärztlicher Technik zu behandeln, wird die Schwierigkeit, die bisweilen die Reposition der dislozierten Fragmente bietet, zu würdigen wissen. Trotzdem mir in zahlreichen Fällen die Reposition behufs Befestigung der Schiene fast stets ohne Narkose gelang, bot dieser Fall ein ganz anderes Bild und erforderte demgemäß auch andere technische Behandlung als die früheren Fälle. Während ich sonst gewaltsam reponierte, mußte ich hier eine allmähliche Reposition einleiten, um zu einem Ziele zu gelangen.

Abb. 1.

Abb. 2.

Der 14jährige Knabe P. Or. vom Lande erlitt im März v. J. durch Hufschlag einen doppelten Unterkieferbruch in der Gegend der Canini. Das Mittelstück war nach außen und unten dislociert, so daß der Knabe sehr entstellt aussah und die Sprache und Nahrungsaufnahme beeinträchtigt war. Die sonst übliche Methode, eine Zinnschiene nach normal zusammengestelltem Kieferabdruck einzusetzen, gelang nicht, da eine Reposition selbst im Ätherrausch nicht möglich war. War die eine Seite normal eingestellt, so verschob sich sofort durch den starken Muskelzug wieder die andere Seite; vermutlich waren auch die zersplitterten Knochenteile so ineinander gekeilt, daß sie eine normale Stellung nicht mehr zuließen.

Unter solchen schwierigen Umständen war es natürlich aussichtslos, die konstruierte Schiene einzusetzen, und es mußten deshalb beide Fraktur-

stellen in Chloroformnarkose bei hängendem Kopf mit Silberdraht genäht werden. Das Resultat dieser chirurgischen Behandlung war jedoch auch kein befriedigendes, so daß die Nähte nach einigen Tagen wieder entfernt werden mußten.

Ich entschloß mich nun, den Fall wieder zu übernehmen, um nach den in der Orthodontie gebräuchlichen Methoden eine allmähliche Reposition zu versuchen. Zu diesem Zwecke fertigte ich aus Viktoria-Metall rechts und links Kappen über die Bikuspidaten und Molaren, an denen bukkal kleine Häkchen befestigt waren. Über die Vorderzähne wurde gleichfalls eine Metallkappe gestanzt, die unten mit einer Krempe

Abb. 3.

Abb. 4.

versehen war. Alle Kappen wurden aufzementiert und alsdann ein Gummiband von dem einen Häkchen zu dem anderen unterhalb der vorderen Krempe gespannt, wie dies am besten aus der Abbildung ersichtlich ist. Die Gummibänder wurden alle zwei Tage erneuert. In vier Wochen war durch den permanenten Druck und Zug das dislozierte Stück wieder in normaler Stellung und die richtige Artikulation wieder hergestellt. Schon während der technischen Behandlung erholte sich der Knabe sehr rasch und nahm an Körpergewicht zu; die Photographie, zwei Monate nach dem Unfall, zeigt keinerlei Entstellung.

Der Erfolg, der nach jeder Richtung hin voll und ganz befriedigte, zeigte wiederum, wie in vielen Fällen der unblutigen Methode bei Behandlung der Kieferbrüche der Vorzug zu geben ist, zumal wenn sich der Zahnarzt aller modernen technischen Hilfsmittel bedient und versteht, die ihm zu Gebote stehenden Methoden zu kombinieren.

Jahresbericht 1910 der chirurgischen Abteilung des Kgl. zahnärztlichen Instituts der Universität Berlin.

(Direktor: Prof. Dr. Williger.)

Von

Dr. med. **Erich Becker,** Arzt und Zahnarzt, Assistent der Abteilung.

Während des Berichtsjahres, das sich vom 1. April 1910 bis 31. März 1911 erstreckt, hatten die poliklinischen Übungen im Sommersemerster 128 Studierende und im Wintersemester 117 belegt. gegen 107 bezw. 128 im Vorjahre.

Patienten wurden an 282 Arbeitstagen — im August, sowie an Sonn- und Feiertagen war das Institut geschlossen — 7709 behandelt. Es kommen also auf den Tag 27—28 Zugänge. Bei dieser Zahl ist zu berücksichtigen, daß die Patienten nur einmal beim Eintritt in die Behandlung gezählt werden. Wer mehrmals wegen desselben Leidens zur Klinik kommt, wird nicht wieder neu gezählt. In Wirklichheit ist die Zahl der täglich Behandelten also erheblich größer, da zu den Zugängen noch mindestens 5 meist aber beträchtlich mehr alte Patienten hinzukommen.

Die meisten Zugänge hatten wir im Juli mit 800 Patienten. Erfahrungsgemäß werden während der großen Ferien immer besonders viel Kinder zur Behandlung gebracht. Die wenigsten Patienten, 600, fanden sich im Dezember ein. Den größten Tageszugang hatten wir am 18. Mai mit 53 und den geringsten am 24. Dezember mit 7 Patienten.

Wir konnten 43 Ärzte und Zahnärzte als Gäste begrüßen. Ihrer Nationalität nach waren darunter 26 Deutsche, 5 Russen, 5 Schweden, 2 Engländer und je 1 Österreicher, Däne, Amerikaner, Japaner und Chinese.

Die Arbeit in der Poliklinik spielte sich genau in derselben Weise ab, wie in dem von Neumann im vorigen Jahre veröffentlichten Berichte ausführlich dargestellt ist. Auch in diesem Jahre kam ein großer Teil der Patienten lediglich wegen Entfernung von Zähnen zu uns. So haben wir in diesem Jahre 6114 Wurzeln bleibender Zähne und 4107 ganze Zähne entfernt. Die häufigste Ursache zur Extraktion stellte natürlich, wie stets, die Periodontitis dar. Nur selten lassen wir uns dazu bestimmen, pulpitische Zähne zu entfernen. Wir tun dies nur dann, wenn die Patienten zu einer konservierenden Behandlung nicht zu bewegen sind. Ferner mußten wir 1760 Milchzähne oder Milchzahnreste entfernen. Auch bei den Milchzähnen ist die häufigste Ursache für die Entfernung die Periodontitis, die demnächst häufigste das Durchstichsulcus. Wir bezeichnen damit die Krankheitsform, wobei der Milchzahn nicht in normaler Weise

resorbiert, sondern von seinem Nachfolger nach außen gedrängt wird, und nunmehr die durchgespießte Wurzel an den Lippen, in seltenen Fällen auch wohl an der Zunge, ein Ulcus erzeugt.

An unserer Extraktionstechnik haben wir im Prinzip nichts geändert. Nur einige kleinere Neuerungen möchten wir kurz erwähnen. Zur Entfernung unterer Wurzeln verwenden wir jetzt häufig mit ausgezeichnetem Erfolge den in der Abb. 1 dargestellten Hebel von Berten (München). In der ersten Zeit der Anwendung verbog sich die Spitze des Hebels häufig. Neuerdings werden die Hebel von der Firma G. Windler auf Veranlassung von Prof. Williger aus Wolframstahl hergestellt. Seitdem ist das Instrument fast unverwüstlich.

Um bei Ausmeißelungen dem Patienten nach Möglichkeit die unangenehmen Meißelschläge zu ersparen, haben wir uns kleine Kreissägen, die in die Bohrmaschine eingespannt werden können, herstellen lassen. Mit diesen wird in geeigneten Fällen das zu entfernende Knochenstück umsägt. Es folgt dann meist einem ganz leichten Meißelschlag. In anderen Fällen wird die Meißellinie mit Rosenbohrern Nr. 7 durch Stichlöcher vorgezeichnet.

Selbstverständlich ist es unser Bestreben, unsere Patienten so schmerzlos wie möglich zu behandeln. Es werden namentlich bleibende Zähne nur ganz außerordentlich selten ohne Anwendung irgendwelcher betäubenden Mittel entfernt. Für die bei weitem angenehmste Form der Schmerzbeseitigung halten wir natürlich auch die lokale bezw. Leitungsanästhesie. Immerhin gibt es aber eine Reihe von Fällen, in denen wir zur Allgemeinnarkose zu greifen gezwungen sind. Bei Kindern lassen wir uns leichter bestimmen, eine Narkose vorzunehmen, weil selbst durch den geringen Schmerz der Injektion die Kinder häufig so verschüchtert werden, daß sie nicht zu bewegen sind, den Mund wieder zu öffnen. Besonders häufig narkotisieren wir Kinder dann, wenn wir zu Zwecken der Selbstregulierung die systematische Entfernung der Sechsjahrmolaren ausführen müssen. Durch dieselbe wird zwar längst nicht das erreicht, was sich heute durch Anwendung orthodontischer Maßnahmen erreichen läßt. Anderseits bildet sie in den Fällen, wo eine vorgeschlagene Regulierung der Kosten halber unmöglich ist, immer ein gutes Hilfsmittel, um wenigstens einigermaßen Besserung zu erzielen.

Bei den Erwachsenen stellen das größte Kontingent der Narkose die Frauen. Es gibt unter ihnen eine Reihe Patienten, die uns von vornherein erklären, daß sie sich nur in Narkose behandeln lassen. Wir sind in solchen Fällen bisweilen gezwungen gewesen, auch wegen der Entfernung eines einzigen Zahnes Allgemeinnarkose anzuwenden. Bei Männern brauchen wir die Narkose seltener, meist kommen wir hier mit Anästhesie aus. Wir stellen die Indikation zur Narkose etwa folgendermaßen: Auf ausdrücklichen Wunsch des Patienten, bei Phlegmonen, bei allen Prozessen, die mit hochgradiger Kieferklemme einhergehen und schließlich bei Kindern. Immerhin haben wir im Berichtsjahre noch 633 Allgemeinnarkosen ausführen müssen.

Wir verwenden zur Narkose wie in früheren Jahren so auch jetzt ausschließlich Bromäther, und unsere Erfahrungen damit sind so glänzende, daß wir keine Veranlassung haben, auf irgend ein anderes Mittel zurückzugreifen. Für die auch in letzter Zeit noch für Operationen im Munde als die beste Art der Narkose empfohlene Chloroformnarkose spricht absolut nichts. Im Gegenteil, wir empfinden die Tatsache, daß bei der Bromäthernarkose die Reflexe nicht völlig erlöschen, sehr angenehm. Wenn auch die Patienten in der verhältnismäßig leichten Bromäthernarkose bisweilen schreien, so wissen sie doch nach Ablauf der Narkose nichts von der Operation.

Nur zweimal im Jahre beobachteten wir bei Narkosen ernstere Kollapszustände. In dem einen Falle handelte es sich um ein schwächliches Kind, das sich sehr bald wieder erholte, in dem andern Falle um eine junge Frau Ende der zwanziger Jahre, bei der von vornherein die Narkose sehr unruhig war. Es sollte eine Ausräumung des Mundes zwecks Anfertigung einer Prothese vorgenommen werden. Der Kollaps war in diesem Falle so schwer, daß wir genötigt waren, etwa 20 Minuten lang künstliche Atmung durchzuführen. Auch bei dieser Patientin sind ernstliche Folgen nicht aufgetreten. Von einem Falle ist uns nachträglich bekannt geworden, daß die Patientin zwei Tage nach der Bromäthernarkose an einer Pneumonie erkrankte. Wie weit ein Zusammenhang zwischen der Narkose und der Pneumonie bestand, ließ sich leider nicht mit Sicherheit nachweisen. Insbesondere konnte nicht festgestellt werden, ob die Patientin etwa eine Wurzel aspiriert hatte.

Dennoch verhalten wir uns nach Möglichkeit ablehnend gegen die Narkose, namentlich wenn es sich um Meißelungen, Zystenoperationen oder Wurzelspitzenresektionen handelt. Besteht nun ein solcher Patient trotzdem auf Anwendung der Narkose, so hat uns gerade in diesen Fällen die Anwendung des Skopomorphins außerordentlich gute Dienste geleistet. Während wir uns früher eine Lösung von Scopolamin. hydrobromic. 0,0006, Morph. muriat 0,015, Aqua dest. ad 1,0 vom Apotheker herstellen ließen, verwenden wir jetzt ausschließlich das Skopomorphin Riedel, das in zugeschmolzenen Ampullen in den Handel kommt. Dasselbe hat zwar die gleiche Zusammensetzung wie die obige Lösung. Es ist jedoch absolut sicher sterilisiert und durch seine Aufbewahrung in kleinen braunen Ampullen besser vor Zersetzung geschützt. Wir haben seit Verwendung des Skopomorphins Riedel lokale Reaktionen an der Injektionsstelle, wie wir sie früher in einigen wenigen Fällen gesehen haben, nicht mehr beobachtet. Es gelingt nach der Injektion von Skopomorphin sehr häufig, den Patienten, der zunächst fest auf Anwendung der Narkose bestand, ohne dieselbe zu behandeln. Ein Patient, der vorher kaum zu bewegen war, den Mund zu öffnen, läßt sich nach Einsetzen der Skopomorphinwirkung willenlos die lokale Injektion am Kiefer machen und nach einer weiteren Zeit auch ohne Schmerzäußerung operieren. Die angewendeten Dosen schwanken in der Regel zwischen 0,4 und 1,0 ccm des Riedelschen Skopomorphins. Über eine volle Pravaz-Spritze sind wir nur selten hinaus-

gegangen. Bei der Dosierung lassen wir uns im wesentlichen von der Konstitution des Patienten leiten. Z. B. ein Patient, der den Eindruck eines Alkoholikers macht, erhält eine möglichst große, ein schwächlicher Patient dagegen eine geringe Dosis. Leider gibt es kein sicheres Kriterium, so daß in dem einen Falle die Skopomorphinwirkung unerwartet stark, im anderen Falle dagegen sehr gering ist. Schädliche Folgen der Skopomorphinwirkung haben wir bis jetzt noch nicht beobachtet. Insbesondere sind bedrohliche Erscheinungen von seiten des Herzens oder der Augen, über die anderweitig berichtet wird, nicht aufgetreten. Allerdings haben wir auch nur selten so große Dosen, wie sie zu der von Korff empfohlenen Allgemeinnarkose erforderlich sind, angewendet. Einmal gelang es bei einem sehr ängstlichen Mädchen, schon mit der geringen Dosis von 0,6 eine Allgemeinnarkose herbeizuführen, so daß sich die Patientin eine größere Räumung willenlos ohne Schmerzäußerung gefallen ließ.

Wir haben meist gar nicht das Bestreben, eine Skopomorphinallgemeinnarkose herbeizuführen, sondern betrachten die Skopomorphinwirkung lediglich als eine angenehme Unterstützung der allgemeinen bezw. örtlichen Betäubung. So geben wir denn vor Narkosen häufig Skopomorphin, und ebenso zur Unterstützung der Wirkung der Leitungsanästhesie in Fällen, wo es sich um längere Eingriffe handelt. Skopomorphin-Totalnarkosen kommen im allgemeinen auch deswegen für uns nicht in Frage, weil wir in der Poliklinik keine Betten zur Verfügung haben und die Patienten nicht bis zum Ablauf der Narkose, die nach Korffs Berichten doch meist mehrere Stunden dauert, unter Beobachtung bleiben können.

Bei weniger ängstlichen oder schwächlichen Patienten haben wir mit ausgezeichnetem Erfolge Bromural verwandt. Es wird von der chemischen Fabrik Knoll & Co. in Ludwigshafen in Tabletten von 0,3 in den Handel gebracht. Wir gaben es in mehreren hundert Fällen, ohne irgendwelche schädliche Wirkung zu sehen. Auch über schlechten Geschmack wurde nur selten geklagt. Dadurch unterscheidet es sich vorteilhaft von dem von Fischer zum gleichen Zweck empfohlenen Chloralhydrat.

Meist geben wir zwei Tabletten Bromural, Kinder bekommen die Hälfte. Die beruhigende Wirkung des Bromurals tritt gewöhnlich sehr auffällig zutage. Bleibt die beabsichtigte Wirkung aus, und äußern die Patienten auch nach Bromural noch lebhafte Unruhe, so geben wir bisweilen noch nachträglich eine geringe Dosis Skopomorphin.

Auch für die häusliche Verordnung zur Bekämpfung von Nachschmerzen eignet sich das Bromural sehr. Besonders vorteilhaft ist seine absolute Ungiftigkeit, so berichtet z. B. Rieger über mehrere Selbstmordversuche mit Bromural. Es wurden 12 und 15 Tabletten auf einmal genommen. Der Erfolg war nur ein mehrere Stunden dauernder fester Schlaf. Intoxikations-Erscheinungen traten nicht auf.

In gleicher Weise wird das Adalin empfohlen. Wir haben es in einzelnen Fällen gegeben, ohne daß wir einen wesentlichen Vorteil dem

Bromural gegenüber gesehen haben. Daher sind wir bei diesem bei uns bewährten Mittel geblieben.

Die Wirkung des Bromurals sowie des Skopomorphins pflegt meist nach $^1/_2$ Stunde einzutreten. Besonders ängstlichen Patienten geben wir, sobald sie die Klinik betreten, Bromural oder Skopomorphin, je nach Lage des Falles. Eine halbe Stunde später wird dann erst die Injektion bezw. die Behandlung angeschlossen.

Trotz der zahlreichen anästhesierenden Mittel, die täglich auf den Markt gebracht werden, haben wir uns nicht entschließen können, von der bewährten Fischerschen Normallösung, modifiziert nach Bünte und Moral, abzugehen. Als Fischer wegen des Zusatzes von Thymol von Seidel angegriffen wurde, ließen wir versuchsweise das Thymol aus der Lösung fort. Wir haben einen wesentlichen Unterschied zwischen der Wirkung der Lösung mit und ohne Thymol nicht beobachtet. Bei der großen Zahl von Injektionen — haben wir doch im Berichtsjahre nicht weniger als 225 Oberkieferleitungs-, 712 Mandibularis- und 2267 lokale Anästhesien ausgeführt — können wir uns wohl ein Urteil darüber erlauben. Auch sind wir nach der neuesten Veröffentlichung von Fischer mit dem Kochsalzgehalt etwas heruntergegangen, so daß sich die jetzt verwendete Lösung folgendermaßen zusammensetzt:

Novokain	1,5
Natrium chloratum	0,64
Aqua destillata ad	100,0.

Auch durch die Reduktion des Kochsalzgehalts sind unseres Erachtens merkbare Unterschiede in der Wirkung nicht erzielt worden. Ferner haben wir eine Zeitlang die Lösung in einem besonders konstruierten Wärmeapparat vorgewärmt. Es war uns mit Hilfe dieses kleinen elektrischen Ofens möglich, die Lösung ziemlich konstant auf der gleichen Temperatur zu erhalten. Es trat jedoch dabei so schnell eine Zersetzung des Suprarenins ein, die sich durch Rotwerden der Lösung dokumentierte, daß wir wieder davon abgekommen sind. Wir stellen uns jetzt die Lösung so her, daß wir jedesmal 25 ccm der Fischerschen Lösung in ein Meßgläschen gießen und dazu auf je 1 ccm 1 Tropfen Suprareninum syntheticum der Farbwerke vorm. Meister Lucius & Brüning, Höchst a. M. zusetzen.

Nur selten klagten die Patienten über Herzklopfen. Ebensowenig wurden schwere Kollapszustände oder Intoxikationserscheinungen beobachtet. Was die vorkommenden kurzen Ohnmachten nach der Injektion anbelangt, so glauben wir, daß sie in den meisten Fällen gar nicht auf Rechnung der Injektion zu setzen sind, sondern daß vielmehr die suggestive Wirkung des Eingriffs hieran die Schuld trägt. Sehen wir doch solche leichte Ohnmachten häufig bei besonders kräftigen Individuen, wie z. B. Soldaten auftreten, während schwächliche Individuen auch größere Dosen reaktionslos vertragen. Fast ebenso häufig, wie wir Ohnmachten bei der Injektion beobachten, sehen wir solche bei einfachen Extraktionen ohne Injektion.

Was nun die Technik der Injektionen anbelangt, so brauchen wir auf diese nach der Veröffentlichung Fischers, die dieses Thema vollkommen erschöpft, wohl hier nicht näher eingehen. Ferner findet sich in dem Leitfaden von Williger eine Darstellung unserer Technik. Ich möchte hier nur bemerken, daß wir die Mandibularanästhesie ständig auf der rechten Seite mit der rechten Hand und auf der linken Seite mit der linken Hand ausführen. Seidel geht, wie er erst wieder in der letzten Veröffentlichung in Ash Korrespondenzblatt hervorhebt, in der Weise vor, daß er zum Tasten den Daumen benutzt und dann bei Ausführung der

Abb. 1.

Anästhesie auf der linken Seite schräg hinter dem Patienten steht. Einerseits glauben wir nicht, daß man selbst bei dauernder Übung ein so feines Gefühl in der Daumenkuppe hat, wie man es im Zeigefinger besitzt. Anderseits geht dadurch, daß man hinter dem Patienten steht, doch wohl die Übersichtlichkeit etwas verloren. Auch unsere Studierenden haben das Arbeiten mit der linken Hand gelernt. Von der Fischerschen Technik unterscheidet sich die unserige durch die wesentlich einfachere Art der Anwendung der Spritzen. Wir kommen mit den in den beigefügten[1]) Abbildungen abgebildeten beiden Spritzen vollkommen aus.. Bajonettförmige

[1]) Die Spritzen sowie der Berten-Hebel in der bei uns üblichen Form, die etwas von dem Original abweicht, werden von der Firma H. Windler, Berlin N, Friedrichstr., geliefert.

und anderweitig gebogene Kanülenansätze benötigen wir nicht. Die Freiensteinschen Stahlkanülen, die wir ausschließlich gebrauchen, sind so elastisch, daß sie sich ohne weiteres auch um das Tuber maxillare herumführen lassen. Die Sterilisation der Kanülen erfolgt durch jedesmaliges Kochen vor dem Gebrauch. Die gebrauchten Kanülen werden in ein kleines Gefäß mit durchlöchertem Boden getan, das in den Kocher gestellt wird. Ein an dem Gefäß befindlicher Drahtbügel ermöglicht das bequeme Herausnehmen aus dem Kocher. Nach dem Kochen werden die Kanülen bis zum Gebrauch in 70%igem Alkohol aufbewahrt.

Staubinden werden bei uns nicht angewendet.

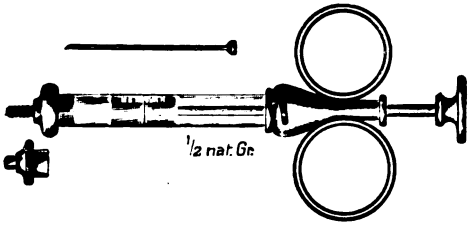

Abb. 2.

Abb. 3.

Was die Menge der injizierten Flüssigkeit anbelangt, so möchte ich im Gegensatz zu Seidel hervorheben, daß wir für die Mandibularanästhesie mit 1 ccm vollkommen ausreichen. Unsere Mandibularspritze faßt auch nur dieses Quantum. Für die Leitungsanästhesie im Oberkiefer genügen uns 2 ccm.

Einmal haben wir nach einer Leitungsanästhesie im Oberkiefer eine schwere Wundinfektion beobachtet. Aber auch in diesem Falle war nicht mit Sicherheit nachzuweisen, ob die Infektion von der Einstichstelle ausgegangen war, oder ob es sich nicht vielmehr um eine der gewöhnlichen Wundinfektionen von der Extraktionswunde aus gehandelt hat. Dieser Fall war insofern interessant, als sich die Infektion ihren Weg in der Flügelgaumengrube gesucht hatte und schließlich ein spontaner Durchbruch nach unten erfolgt war, ohne daß das Leben bedrohende Erscheinungen auftraten, während doch sonst Infektionen im retromaxillären Gewebe außerordentlich bedenklich sind.

Bei der Behandlung der Wundinfektionen haben wir verschiedene Neuerungen versucht. Auf die Veröffentlichung von Blessing und andere hin haben wir zunächst eine Mischung von Chlorphenol 10,0 und Camphor. trit. 20,0 benutzt. Wir haben jedoch einen wesentlichen Vorteil davon unserer alten Methode gegenüber nicht gesehen. Diese bestand darin, daß wir die Wunde zunächst gründlich mit H_2O_2 säuberten und dann mit

Jodoformgaze tamponierten. Die Tamponade ist bei der Behandlung mit Chlorphenol-Kampfer auch nicht zu entbehren. Neuerdings benutzen wir ein Gemisch aus Chloralhydrat 6,0, Camphor. trit. 3,0 und Novocain 1,5. Nach Säuberung mit H_2O_2 wird die Wunde mit diesem Gemisch ausgetupft. Es tritt zunächst ein leichtes Brennen ein, aber sehr bald verspüren die Patienten Linderung. Bei schweren Infektionen tamponieren wir noch immer. Bei leichteren Infektionen, wo wir früher auch noch tamponierten, begnügen wir uns jetzt mit Säuberung und Anwendung von Chloralhydrat Kampfer. Die Erfolge sind namentlich insofern sehr zufriedenstellend, als die Schmerzen bald nachlassen.

Bei größeren Räumungen, namentlich in den Fällen, wo etwa der ganze Oberkiefer zahnlos wird, und nur noch im Unterkiefer stehende Zähne gegen den Oberkiefer treffen, haben wir mit ausgezeichnetem Erfolge Zelluloidplatten zum Schutze des Kiefers verwandt. Diese Platten werden für einen geringen Preis von der technischen Abteilung des Instituts in wenigen Stunden hergestellt. Sowie die Wunden einigermaßen geschlossen sind, also etwa am nächsten oder übernächsten Tage nach der Extraktion wird ein Gipsabdruck genommen und danach die Platte angefertigt. Unter einer solchen vorläufigen Prothese schreitet die Heilung sehr gut vorwärts und wird auch die Infektionsgefahr erheblich herabgesetzt. Das dünne durchsichtige Zelluloid belästigt den Patienten so gut wie gar nicht. Mit Hilfe dieser Platte kann der Patient sofort wieder feste Speisen genießen. Auch saugt sich die etwas elastische Platte so fest an, daß man sie auch nachts ruhig, ohne daß man ein Lockerwerden im Schlafe befürchten müßte, tragen lassen kann. Auf diese Weise wird ferner das feste Hineinpressen der Unterkieferzähne in den Oberkiefer, was von vielen Patienten häufig als sehr unangenehm am Morgen empfunden wird, vermieden. Auch für den vorläufigen Verschluß einer eröffneten Kieferhöhle haben sich solche Zelluloidprothesen gut bewährt. Ferner lassen sie sich bei Replantationen sehr gut zur Fixierung des Zahnes verwenden. Beim Redressement forcé sind sie ebenfalls am Platze. Hier ist das Verfahren folgendes: Auf dem bei Beginn der Behandlung angefertigten Gipsabdruck wird der zu redressierende Zahn abgeschnitten und in der Stellung fixiert, die er später bekommen soll. Dann wird die Zelluloidprothese angefertigt. Nun erst wird das Redressement vorgenommen und dann sofort die Schiene aufgesetzt und eventuell aufzementiert. Ein ähnliches Verfahren haben wir in einigen Fällen bei Blutern eingeschlagen. Auf dem Gipsabdruck wurde der zu entfernende Zahn abgeschnitten, und dann die Zelluloidprothese gepreßt. Nach Extraktion des Zahnes wurde die Alveole tamponiert und der Tampon durch die Schiene fixiert. Auf diese Weise wird die Naht, deren Stichkanäle ja häufig eine neue Quelle der Blutung bilden, vermieden.

Als unangenehmste Folge einer Extraktion haben wir einmal eine komplette Facialislähmung gesehen. Bei der Seltenheit dieser Erscheinung dürfte ein Auszug aus der Krankengeschichte von Interesse sein:

Die 20jähr. Patientin J. S. sucht am 12. X. 10 die Abteilung auf, um sich zur Vorbereitung für die Anfertigung einer Prothese die Wurzeln von $\frac{7}{3}$ entfernen zu lassen. Patientin ist ein mittelkräftiges gesund aussehendes Mädchen, abgeblich ohne hereditäre Belastung. Auch früher will sie nie ernstlich krank gewesen sein. Es wurde eine lokale Injektion mit der Fischerschen Lösung gemacht. Die Extraktion der Wurzeln erfolgte glatt. Als die Patientin am nächsten Morgen erwachte, bemerkte sie eine schiefe Stellung des Gesichts. Sie wandte zunächst Hausmittel an. Erst am 1. XI. stellte sie sich, da keine Besserung eintrat, wieder vor. Sie bot das typische Bild einer kompletten rechtsseitigen Facialislähmung. Die Patientin wurde sofort einem Neurologen überwiesen. Dieser behandelte sie mit dem Faradischen Strom. Wir haben die Patientin dann Mitte Dezember das letzte Mal gesehen. Zu dieser Zeit war die Lähmung bis auf kaum merkliche Spuren verschwunden.

Dieser Fall hat uns über die Ätiologie des Zustandekommens derartiger Lähmungen auch keine Aufklärung gebracht.

Wurzelspitzenresektionen haben wir in diesem Jahre 56 ausgeführt. An ihrer Technik hat sich nichts geändert. Nur bezüglich der Vorbehandlung möchten wir einige Neuerungen erwähnen. Wir füllen den Wurzelkanal immer vor der Wurzelspitzenresektien, und zwar verwenden wir jetzt hierzu ausschließlich den von Schröder angegebenen Elfenbeinstift. Dieser kommt in verschiedenen Stärken in kleinen mit Glyzerin gefüllten Gläschen in den Handel. Das abgetrocknete Stäbchen wird mit einer Paste, die aus $^2/_3$ schnellhärtendem Zement und $^1/_3$ Jodoformpulver besteht, bestrichen und eingeführt. Auf diese Weise wird ein vollkommen luftdichter Abschluß des Wurzelkanals erzielt. Es ist mit dem ziemlich starren Elfenbeinstift leicht möglich, durch das Foramen apicale hindurchzugelangen. Da es sich jedoch bei uns stets um solche Fälle handelt, bei denen später die Wurzelspitzenresektion vorgenommen wird, so ist dieser Umstand nicht von Bedeutung. Wir erhalten vielmehr dadurch den exakten Nachweis, daß die Wurzel bis obenhin gefüllt ist. Zweifellos hängt aber der Erfolg der Wurzelspitzenresektion zum großen Teile von der Art der Wurzelbehandlung ab. Die Erfolge mit dieser Methode waren bei uns recht gut. In der weitaus größten Mehrzahl der Fälle wurde per primam intentionem Heilung erzielt. In dem Rest der Fälle trat sekundär die Heilung ein. Veranlassung zur nachträglichen Entfernung des Zahnes haben wir nie gehabt.

Auffällig häufig mußten wir die Wurzelspitzen an solchen Zähnen resezieren, die Silikatzementfüllungen trugen. In allen Fällen war der Verlauf der gleiche. Nachdem Monate, bisweilen aber auch nur wenige Wochen vorher, in anderen Fällen wieder mehrere Jahre zuvor eine Silikatzementfüllung gelegt war, war ohne Schmerzen und ohne daß eine neue Ursache, etwa Trauma oder sekundäre Karies hinzugekommen war, vom Patienten unbemerkt die Pulpa abgestorben. Es hatte dann eine ebenfalls häufig schmerzlos verlaufende Periodontitis eingesetzt. Erst die danach aufgetretene Fistel führte die Patienten zu uns. An den Füllungen

selbst war meist nichts auszusetzen. Sie waren technisch durchaus gut. Auch handelte es sich oft um kleine Füllungen, die keineswegs nahe an das Pulpenkavum heranreichten, von denen aber trotzdem die Erscheinungen ausgingen. Scheinbar sind in den Silikatzementen Stoffe enthalten, welche die Pulpa zum Absterben bringen. Auch eine Phosphatzementunterlage schützt die Pulpa anscheinend nicht genügend; denn auch an Zähnen, von denen uns mit Sicherheit angegeben werden konnte, daß eine Unterlage aus Phosphatzement unter das Silikatzement gelegt war, haben wir die gleichen Mißerfolge gesehen.

Zysten haben wir im Berichtsjahre 87 behandelt. Während wir im allgemeinen die ursprüngliche Operationsmethode von Partsch, deren Prinzip es ist, die Zystenhöhle in eine Nebenhöhle der Mundhöhle zu verwandeln, anwandten, haben wir uns nach der Veröffentlichung der neuen Methode von Partsch natürlich auch bemüht, möglichst viele Fälle nach dieser zu behandeln. Unzweifelhaft wird durch die vollständige Exstirpation des Zystenbalges und den sofortigen Verschluß der ganzen Höhle eine erheblich schnellere Ausheilung erzielt. Leider ist die Methode nur für kleinere Zysten gut verwendbar. Bei großen Zysten im Oberkiefer ist es uns in einigen wenigen Fällen passiert, daß wir die Kieferhöhle eröffnet haben. Wenn auch dadurch kein allzugroßer Schaden zu entstehen pflegt, da derartige Eröffnungen bei sachgemäßer Behandlung leicht heilen, so wird man doch bisweilen zu einer nachträglichen Änderung der Operationsmethode genötigt. Wir operieren daher jetzt große Zysten noch stets nach der ursprünglichen Partschschen Methode. Für kleine Zysten, besonders auch für Zysten im Unterkiefer hat sich uns die neue Methode vorzüglich bewährt.

Die von Stein angegebenen Glasobturatoren haben wir im Berichtsjahre nie angewandt. Im allgemeinen halten wir sie auch für überflüssig. Wenn man eine Zyste breit genug eröffnet, so hat man nicht nötig, sie durch Einführung eines Obturators offen zu halten. Gelingt es wirklich einmal nicht, eine genügend große Öffnung anzulegen, so mögen ja die Obturatoren einen gewissen Vorteil bieten. Aber nur für diese wenigen Fälle sollte ihre Anwendung reserviert bleiben.

Im einzelnen verteilen sich die Zysten folgendermaßen: 7 waren follikulären und die übrigen radikulären Ursprungs. 6 follikuläre Zysten fanden sich im Oberkiefer. Dreimal gingen sie vom Eckzahn, je einmal vom mittleren Schneidezahn und einmal vom ersten Bikuspidaten aus. Im Unterkiefer sahen wir nur eine follikuläre Zyste, die vom seitlichen Schneidezahn ausgegangen war.

Von den Zysten bietet die eine vom mittleren Schneidezahn ausgehende ein besonderes Interesse dadurch, daß sich als ursächliches Moment ein Trauma nachweisen ließ, das der Patient in seinem zweiten Lebensjahre erlitten hatte. Er hatte sich den mittleren oberen Milchschneidezahn ausgeschlagen. Als er im sechsten Lebensjahre bei uns in Behandlung trat, fanden wir eine fast walnußgroße Zyste. Unter den vom Eckzahn herstammenden Zysten war die eine dadurch interessant,

daß sie erst im 72. Lebensjahre des Patienten Erscheinungen machte, die zur Behandlung Veranlassung boten.

Von den 80 radikulären Zysten, die wir sahen, fanden sich 74 im Oberkiefer und nur 6 im Unterkiefer.

Von den Zahnwurzelzysten des Oberkiefers hatten genau die Hälfte ihren Ausgangspunkt in den Frontzähnen, während sich die andere Hälfte in etwa gleicher Weise auf die übrigen Zähne verteilte.

2 Wurzelzysten im Oberkiefer waren besonders interessant, so daß wir ihre Krankengeschichten im Auszuge mitteilen möchten:

Die 16jährige Patientin L. P., die aus gesunder Familie stammt, gibt an, daß sie mit 14 Jahren einmal Schmerzen im linken oberen ersten Molaren gehabt habe. Bei dem Extraktionsversuch wurde nur die Krone entfernt. Fast 2 Jahre lang hat die Patientin dann angeblich keine Beschwerden gehabt. Dann sei plötzlich ohne erkennbare Ursache unter Fieber eine starke Schwellung der Wange eingetreten. In wenigen Tagen seien dann drei Hautdurchbrüche zustande gekommen, welche die Patientin schließlich drei Monate später in unsere Behandlung führten. In der Zwischenzeit war sie von einem Techniker behandelt worden, der ihr angeblich die Reste von $\underline{6}|$ und den gesunden $\underline{7}|$ entfernt hat, ohne daß Besserung eintrat.

Befund bei der Aufnahme: Großes, kräftiges Mädchen. Innere Organe o. B. Das hübsche Gesicht der Patientin wird durch drei Fisteln in der Wange, von denen eine dicht unterhalb des unteren Augenlides, die andere in der Mitte der Wange und die dritte weiter unten etwa 2 cm oberhalb des Kieferrandes liegt, sehr entstellt. Aus den Fisteln entleert sich sehr reichlich dünnflüssiger Eiter, der die Patientin nötigt, dauernd einen dicken Verband zu tragen, den sie mehrmals am Tage wechseln muß. Aus den Fistelöffnungen ragen mißfarbige schlaffe Granulationsknöpfe hervor. Geht man von der mittleren Fistel aus in die Tiefe, so stößt die Sonde auf rauhen Knochen. Auch kommunizieren die obere und die mittlere Fistel untereinander. In dem wohlgepflegten starken Gebiß fehlen nur $\underline{6\,7}$. Die Extraktionswunden sind bis auf die palatinale Alveole von $\underline{6}|$ geschlossen. Dort fühlt man in der Tiefe einen Wurzelrest. Oberhalb von $\underline{6}|$ findet sich auch eine gingivale Fistel. Der harte Gaumen wölbt sich links bis zur Mittellinie deutlich vor und ist leicht eindrückbar. Bei Druck auf die erweichte Partie quillt reichlich Eiter aus den Fisteln. Eine Röntgenfilmaufnahme vom Munde her zeigt nur das Vorhandensein der palatinalen Wurzel von $\underline{6}$. Ein Zystenschatten findet sich nicht. Eine Röntgenplattenaufnahme ergibt nur einen diffusen Schatten, der fast den ganzen Oberkiefer einnimmt.

Obwohl die angestellte Pirquetreaktion negativ ausfiel, so lag doch namentlich wegen des Aussehens der Granulationen, des dünnflüssigen Eiters und der ausgedehnten Erweichung des Knochens die Annahme, daß es sich um eine Tuberkulose des Oberkiefers handelte, außerordentlich nahe. Erst als die palatinale Wurzel von $\underline{6}|$ entfernt wurde, wobei gleichzeitig ein Stück des Gewebes zur mikroskopischen Untersuchung gewonnen

werden sollte, wurde die Diagnose sicher gestellt. Nach Entfernung der Wurzel stürzte nämlich reichlich Eiter nach, und eine durch die leere Alveole eingeführte Sonde gelangte in eine große glattwandige Höhle. Es handelte sich also um eine radikuläre Zyste ausgehend von der palatinalen Wurzel von $\lfloor 6$, deren Inhalt vereitert war und schließlich die Hautdurchbrüche erzeugt hatte. Die Heilung erfolgte nach breiter Eröffnung der Zyste sehr bald.

Solche von Zysten ausgehende Hautdurchbrüche sind außerordentlich selten. Dieser Fall reiht sich den von Hamecher aus der Partschschen Klinik beschriebenen würdig an.

Bei dem zweiten interessanten Falle handelte es sich um einen polnischen Arzt, der bei sich selbst eine vom linken oberen ersten Molaren ausgehende Schwellung zunächst für eine Periostitis hielt. Er machte sich, als ein von seinem Barbier vorgenommener Extraktionsversuch mißglückt war, selbst eine Inzision. Dabei wurde der Zysteninhalt infiziert. Als Patient sich dann den Zahn anderwärts hatte entfernen lassen, und die Eiterung trotzdem weiter bestehen blieb, glaubte er ein Antrumempyem zu haben, dessen Behandlung er wiederum zunächst selbst übernahm, indem er mit einer Pravazschen Spritze tief einging und nun von der Richtigkeit seiner Diagnose vollkommen überzeugt war, als Eiter mit der Spülflüssigkeit sich aus der Nase entleerte. Er hatte jedoch nur die Zyste vollständig durchstoßen und die Flüssigkeit in die Kieferhöhle eingespritzt.

Als der Patient bei uns in Behandlung trat, ließ sich die Diagnose Zyste auf Grund des Röntgenbildes leicht stellen. Die Zyste hatte sich handschuhfingerförmig in das Antrum hinein entwickelt. Bei der Exstirpation des Zystenbalges, dessen Wand infolge des chronischen Reizes sehr dick war — Patient hatte die Behandlung mit der Pravazspritze mehrfach wiederholt — wurde unfreiwilligerweise das Antrum eröffnet. Es fand sich kein Empyem.

Artifiziell geschaffene Öffnungen der Kieferhöhle haben, wenn man sie nicht künstlich offen hält, große Neigung sich spontan zu schließen.

Die gleiche Erfahrung haben wir mehrfach gemacht in Fällen, wo bei der Entfernung eines Molaren die Kieferhöhle eröffnet wurde. Wir bemühen uns in solchen Fällen, einen Tampon nur vor die Wunde zu legen, den wir entweder durch eine an den Nachbarzähnen befestigte Drahtschlinge oder eine Zelluloidprothese fixieren. Wir halten es für durchaus unangebracht, einen Tampon in eine solche Wunde hineinzupressen oder gar Spülungen zu machen.

Im ganzen haben wir im Berichtsjahre 34 Fälle von Antrumerkrankungen verschiedenster Art gesehen, von denen allerdings nur ein Teil zur Behandlung kam. In dem anderen Teile handelte es sich nur um Konsultationen. Bei den Fällen, wo es schließlich, nachdem eine andere Behandlung nicht zum Ziele führte, haben wir zur Radikaloperation ausschließlich die Luc-Caldwellsche Methode gewählt, mit deren Erfolgen wir sehr zufrieden waren. Wir verwerfen die Coopersche Methode vollständig. Der zu ihrem Lobe immer wieder erwähnte Satz, daß man mit dem An-

bohren von der Alveole her die Kieferhöhle an ihrem tiefsten Punkte eröffne, stimmt sicher nicht. Der tiefste Punkt wechselt je nach der Körperhaltung, die ein Mensch einnimmt. Ferner pflegen durch die Kieferhöhle hindurch meist mehr oder weniger hohe Knochenleisten hindurchzuziehen, so daß gewissermaßen mehrere tiefste Punkte geschaffen werden.

Phlegmonen haben wir im Jahre 40 behandelt. Davon hatten sich 2 peritonsillär entwickelt. 12 hatten sich nach dem Mundboden zu einen Weg gesucht und der größte Teil hatte sich perimaxillär ausgedehnt. Die schuldigen Zähne waren am häufigsten die unteren ersten Molaren und die unteren Weisheitszähne. Bezüglich der Behandlung möchten wir erwähnen, daß wir bei gleichzeitiger Entfernung des schuldigen Zahnes auch ohne Anwendung von Staubinden mit ganz kleinen Einschnitten ausgekommen sind. Gerade in letzter Zeit ist mehrfach über die guten Erfolge der Stauung bei den von Zähnen ausgehenden Phlegmonen berichtet worden. Uns will es scheinen, als wäre die Hauptursache der schnellen Heilung darin zu suchen, daß gleichzeitig mit der Spaltung der Phlegmone auch die Entfernung des Zahnes ausgeführt wird.

Hautdurchbrüche als Endausgang einer chronischen Periodontitis haben wir 77 behandeln können. Auch diese gingen prozentual am häufigsten nämlich 26mal von den untersten ersten Molaren aus. Der Rest verteilt sich etwa so, daß alle anderen Zähne annähernd gleichmäßig in Frage kommen. Nur von den oberen Schneidezähnen haben wir noch nie einen Hautdurchbruch ausgehen sehen. Einmal wurde uns ein Fall zur Behandlung überwiesen, welcher den Eindruck eines Hautdurchbruchs ausgehend vom mittleren oberen Schneidezahn machte, sich aber bei genauer Untersuchung als Atherom entpuppte.

Wie wir zur Frage des sogenannten erschwerten Durchbruches des Weisheitszahnes stehen, daß wir nämlich als Hauptgrund der entstehenden Beschwerden das Ulcus an der Unterfläche der sich über dem Weisheitszahne bildenden Zahnfleischkappe ansehen, hat Neumann erst wieder in seinen vorigen Jahresberichte betont. Wir können uns also diesmal darauf beschränken, daß wir im Berichtsjahre 72 solcher Fälle von Geschwürsbildung über dem intakten Weisheitszahn gesehen haben.

Interessant ist, daß wir 11mal auch vom oberen Weisheitszahn ähnliche Beschwerden ausgehen sahen. Meist handelte es sich um Ulzerationen der Wangenschleimhaut, die durch falsche Stellung des Zahnes hervorgerufen waren. In einzelnen Fällen wurden die Beschwerden so stark, daß sich auch ziemlich erhebliche Kieferklemme einstellte. Zur Beseitigung der Beschwerden blieb natürlich nur die Entfernung des Zahnes.

Aktinomykose haben wir 8mal gesehen. 5 Fälle wurden bei uns behandelt, 3 kamen lediglich zur Konsultation.

Ferner konnte ein Fall von Skorbut den Studierenden demonstriert werden. Zur Behandlung mußte der Patient natürlich einer stationären Klinik überwiesen werden.

Weiter haben wir 3 Speichelsteine entfernt. Alle 3 fanden sich in dem Ausführungsgange der Unterkieferspeicheldrüse. Auch 3 Fälle von Ranula kamen zur Operation.

Die Retention bleibender Zähne konnten wir 38mal beobachten. In 24 Fällen handelte es sich um den oberen Eckzahn. 7mal sahen wir retinierte untere Weisheitszähne; je einmal einen unteren seitlichen Schneidezahn und einen zweiten unteren Bikuspidaten; und einmal haben wir bei einer etwa 50jährigen Dame sogar einen unteren ersten Molaren retiniert gesehen. Retinierte Zähne haben wir natürlich nur dann entfernt, wenn irgend eine Veranlassung dazu vorlag. An den entfernten Zähnen konnten wir sehr häufig wieder Resorptionserscheinungen feststellen.

Die wenigen Fälle von Kieferbrüchen, die wir sahen — es waren 4 Unterkieferbrüche und 1 Ober- und Unterkieferbruch, 1 Oberkieferbruch sowie eine Absprengung des Alveolarfortsatzes — haben wir weiter gegeben, da sie für lediglich chirurgische Behandlung nicht geeignet waren.

Unter den Zungenerkrankungen, die wir zu Gesicht bekamen, waren einige recht interessante Fälle. Neben 6 Ulzerationen auf traumatischer Basis sahen wir eine Glossitis superficialis Mölleri und einen Fall von Lichen ruber planus. Starke Atrophie der Papillen bei Trägern von Kautschukplatten haben wir zweimal beobachtet. Ebenso oft wurde über Brennen und Schmerzen geklagt, ohne daß sich ein pathologischer Befund an der Zunge feststellen ließ. Ferner konnten wir zwei kleine Papillome aus der Zunge exstirpieren. Die sog. Landkartenzunge haben wir häufig gesehen, seltener Faltenzungen. Raucherflecke kamen in diesem Jahre wenig zur Beobachtung.

Alveolarpyorrhöe hatten 74 Patienten. Leider sind wir nicht mehr in der Lage, bei dem großen Patientenmaterial eine gründliche zeitraubende Behandlung der Pyorrhöe durchzuführen.

Aphthöse Stomatitiden wurden 22 behandelt. Durch Zahnstein hervorgerufene Gingivitiden haben wir 101 gesehen. Davon waren 74 marginale Gingivitiden, bei 24 war eine mehr oder weniger starke Hypertrophie des Zahnfleisches vorhanden.

Erytheme der Mundschleimhaut konnten wir 3 beobachten.

Unter den 94 ulzerösen Stomatitiden, die zur Behandlung kamen, beruhten 17 auf merkurieller Basis. In allen diesen Fällen handelte es sich um Quecksilberkuren wegen Lues.

Wir haben dann noch weitere 30 Fälle von Lues gesehen. Interessant waren mehrere Fälle von Tabes, bei denen sich eine mehr oder weniger stark ausgeprägte Hypästhesie der Mundschleimhaut fand. Bei einzelnen Patienten ließ sich eine vollkommene Anästhesie nachweisen. Ferner haben wir ein echtes Mal perforant des harten Gaumens auf tabischer Basis gesehen. Bei einer etwa 40jährigen Patientin stellten wir ein Gumma des Unterkiefers, an dem sich ausgesprochenes Vincentsches Symptom fand, fest. 4mal sahen wir Primäraffekte. Bei dem Rest der Fälle handelte es sich um teils noch im Gange befindliche Sequestrierungen, teils bereits abgeschlossene luetische Gaumenperforationen.

Tuberkulose haben wir 32mal gesehen. Meist handelte es sich um Lymphadenitiden, bei denen fälschlicherweise als Ausgangspunkt für die Schwellung die Zähne angesehen waren. 6mal haben wir jedoch isolierte Tuberkulose der Mundschleimhaut gesehen.

Ferner kamen uns 55 Trigeminusneuralgien zu Gesicht, von denen wir 14 mit Alkoholinjektionen behandelten. Die Erfolge waren recht gut. In einzelnen bereits früher beobachteten Fällen hielt die Schmerzlosigkeit zwei Jahre an. Die kürzeste beobachtete Frist betrug 4 Monate. Leider pflegte die Dauer der Wirkung bei jeder Wiederholung der Injektion kürzer zu werden.

Gutartige Geschwülste haben wir 26 behandelt. Davon waren 13 Fibrome; 8 Riesenzellensarkome, 4 Papillome und 1 Adamantinom. Das Adamantinom sahen wir bei einem jungen Mädchen. Wir haben uns mit der Exstirpation des Tumors begnügt und eine Knochenspange, die stark genug war, eine Spontanfraktur des Unterkiefers zu verhüten, stehen lassen. Bis jetzt ist die Patientin rezidivfrei geblieben. Wir haben dann nochmals bei einem jungen Mädchen ein Adamantinom gesehen. Die Patientin lehnte jedoch jede Behandlung ab.

Bösartige Tumoren haben wir 10 gesehen und zwar ein Lippenkarzinom, ein Unterkieferkarzinom, eines im Mundboden. In den übrigen 7 Fällen handelte es sich um Karzinome des Oberkiefers, von denen allerdings 4 bereits inoperabel waren bezw. sich nur Rat holten. Bei der Operation der anderen Patienten hat uns einmal Dr. Kuhn die von ihm angegebene Intubationsnarkose gemacht. Dieselbe bedeutet für Operationen im Munde einen großen Fortschritt. Bei einem Patienten haben wir unter Leitungsanästhesie vom Foramen rotundum aus den Oberkiefer reseziert. Der Patient hatte zuvor 1 g der oben erwähnten Riedelschen Skopomorphinlösung bekommen. Die Anästhesie war durchaus zufriedenstellend.

Buchbesprechungen.

Die Krankheiten des Mundes. Von **J. v. Mikulicz-Radetzky** und **W. Kümmel.** 3. Aufl. Neu bearbeitet von **W. Kümmel.** Mit 79 zum Teil farbigen Abbildungen im Text. Jena 1912. Gustav Fischer. 320 S. Preis M 9,—. geb. M 10,—.

Obwohl seit dem Erscheinen der zweiten Auflage des großzügigen Werkes von Mikulicz kaum drei Jahre vergangen sind, mußte doch in der nunmehr erschienenen dritten Auflage eine Neubearbeitung vorgenommen werden, weil in diesem Zeitraume die Literatur über die Erkrankungen der Mundhöhle in ungeahnter Weise angewachsen ist. Um wenigstens die bedeutendsten Arbeiten auf diesem Gebiete zu berücksichtigen, haben sich in den ersten 40 Kapiteln erhebliche Umgestaltungen und Zusätze als notwendig erwiesen, wodurch der Umfang des Buches um nicht weniger als 45 Seiten gewachsen ist. Auch bei dieser neuen Auflage hat Professor

J. Schäffer (Breslau) die in das Gebiet der Geschlechtskrankheiten fallenden Abschnitte über Stomatitis gonorrhoica, Ulcus molle der Mundhöhle, sowie das ganz ausgezeichnete Kapitel über Syphilis des Mundes mit überarbeitet, ebenso wie Professor Czerny (Straßburg) vom Gesichtspunkte des Kinderarztes wichtige Fingerzeige besonders für die entzündlichen Erkrankungen des Mundes gegeben hat. Das aufs gewissenhafteste zusammengestellte Literaturverzeichnis ist entsprechend den bei der Bearbeitung der einzelnen Abschnitte verwerteten Neuerscheinungen bis auf die jüngst veröffentlichten Arbeiten ergänzt worden; auch die schon in der zweiten Auflage mustergültigen Illustrationen wurden in der neuen Auflage in noch schärferer Ausführung gebracht und um zwei schwarze Figuren und eine äußerst instruktive farbige Abbildung des Lichen ruber planus der Mundhöhle bereichert. Die Anordnung der einzelnen Kapitel ist im wesentlichen dieselbe wie in der früheren Auflage geblieben.

Curt Proskauer (Breslau).

Die Alveolarpyorrhöe und ihre Behandlung. Erfahrungen und therapeutische Winke für die Praxis. Von Zahnarzt **Robert Neumann,** ehem. Assistent der chirurgischen Abteilung des zahnärztlichen Instituts der Kgl. Universität Berlin. Berlin 1912. Hermann Meusser. 69 S., 7 Taf. Preis geb. M 5,—.

Ohne auf die verschiedenen Theorien näher einzugehen, beschränkt sich der Verf. darauf, seine praktischen Erfahrungen wiederzugeben und legt an der Hand mehrerer Krankengeschichten seine eigenen Behandlungsmethoden dar. Der bei der Therapie der Alveolarpyorrhöe so überaus wichtigen Zahnsteinreinigung wird ganz besondere Beachtung gewidmet und die Führung der einzelnen Instrumente eingehend besprochen, wobei die guten Abbildungen viel zum Verständnis beitragen. Mehrere wohl gelungene Röntgenaufnahmen vervollständigen das Buch, dessen Anschaffung man nur jedem Kollegen auf wärmste empfehlen kann.

Ernst Boronow.

Tuberkulose der Mundhöhle im Lichte neuester Forschungen. Von Dr. **Juljan Zilz.** Mit 29 Abbildungen. (Sonderabdruck aus „Ashs Wiener Vierteljahrs-Fachblatt" 1911, H. 3 u. 4 u. 1912, H. 1.) 188 S.

Durch seine enorme Belesenheit und Liebe zu unserer Wissenschaft ragt Zilz ganz besonders unter den sogenannten Stomatologen hervor; in seinen Arbeiten können alle Zahnärzte Belehrung finden.

Unterstützt wird Zilz in seinen lobenswerten Arbeiten anscheinend durch das überaus reiche Material, das ihm als Regimentsarzt in Gyulafehérvár zur Verfügung zu stehen scheint. So hat er in dieser Arbeit, die er nur „Eine stomatologische Studie" nennt, die aber weit über den Begriff einer Studie herausragt, ein Werk geschaffen, dessen Lektüre jedem Zahnarzt warm zu empfehlen ist. Die Arbeit ist auch als Buch: Im Selbstverlage des Verfassers, Druck von Ernst Abeles in Wien herausgekommen.

In kurzer und überaus klarer Weise bringt Zilz eine völlig ausreichende Monographie über das gesamte Gebiet der Tuberkulose mit ausgiebiger Verwertung auch eigener Studien.

Nach einem geschichtlichen Überblick von S. 11 bis S. 60 finden wir bis S. 105 eine allgemeine Übersicht über den heutigen Stand der Forschung, um dann im speziellen Teil das für den Zahnarzt besonders Wichtige, aber immer ohne den Zusammenhang mit dem ganzen Körper zu verlieren, darzustellen.

Ganz besonders verdienen die eigenen Forschungen des Verf. hervorgehoben zu werden, in denen er die Gründe zeigt, aus welchen nur so selten der säurefeste Tuberkelbazillus im kariösen Zahn zu finden ist. Er zeigt nämlich an Hand der Muchschen Forschungen, daß es noch eine zweite ebenso wichtige Form des Tuberkulosevirus gibt, nämlich die von Much entdeckte granuläre Form, die bei der Doppelfärbung keine Spur säurefester Substanz zeigt, und die entweder als isoliertes Granulom oder als Granulahaufen auftritt. Diese Muchschen Formen sind nicht nach Ziel, sondern nach Gram färbbar und sind kein Zufallsprodukt, sondern eine virulente Entwicklungsform und zwar anscheinend die resistenteste aller bisher gekannten Formen des Kochschen Tuberkelbazillus.

Und diese Muchschen Granuloma konnte Zilz (und er betont, daß nur dieser Fund maßgebend ist) in verschiedenen Fällen im kariösen Zahn finden, von denen aus das Virus schwere tuberkulöse Erscheinungen hervorgerufen hatte. Eine andere Infektionsquelle war auszuschließen, so daß der kariöse Zahn als Eingangspforte für das tuberkulöse Virus nun ein für allemal erwiesen ist. *Lichtwitz.*

Das zahnärztliche Physikum. Repetitorium für Studierende von Dr. **Georg Blessing.** Wiesbaden 1911. J. F. Bergmann. 189 S.

Das vorliegende Repetitorium soll dem Studierenden, wie Verf. im Vorwort betont, „Anhaltspunkte geben, nach denen er aus den größeren Lehrbüchern das Geeignetste aussuchen kann; dann aber soll es vor allem ein Hilfsmittel sein, um das aus Vorlesung und Lehrbuch Gelernte wieder rasch ins Gedächtnis zurückzurufen".

Wenn man bei Bearbeitung eines solchen Repetitoriums, über dessen Zweckmäßigkeit gerade für Studierende die Meinungen noch sehr auseinandergehen, eine gewisse Kürze als selbstverständliche Voraussetzung annimmt, so liegt die Schwierigkeit in erster Linie darin, stofflich das Unwesentliche von dem Wesentlichen scharf zu unterscheiden und dieses in knapper aber verständlicher Form zur Darstellung zu bringen.

In bezug auf Knappheit der Darstellung hat allerdings Verf. sein Möglichstes geleistet, und die oft an einen Index erinnernde fleischlose Behandlung des Stoffes weist im einzelnen nicht unbeträchtliche Lücken auf. So hätte im anatomischen Teil die Histologie der Muskel- und Nervenfaser eine eingehendere Berücksichtigung erfahren müssen, wie überhaupt die Muskellehre des Verf., die rein mechanisch Ursprung und Ansatz nagibt, meines Erachtens nicht geeignet ist, dem Studierenden die Arbeit

zu erleichtern. Geradezu stiefmütterlich behandelt Verf. die deskriptive Anatomie der Zähne, ein Kapitel, das doch gerade für den Zahnarzt das höchste Interesse beansprucht.

Im physiologischen Teil müßte der Verdauung der Eiweißkörper, der Fette und der Kohlehydrate unter dem Einfluß der verschiedenen Fermente gedacht werden. In der Muskelphysiologie wäre die verschiedene Erregbarkeit der quergestreiften und glatten Muskulatur der Erwähnung wert gewesen, ebenso die Sonderstellung des Herzmuskels.

Im übrigen ist die Anlehnung des anatomischen und physiologischen ca. 100 Seiten starken Teiles an Cohn „Kursus der Zahnheilkunde" eine sehr ausgesprochene..

Entschieden wertvoller, vielleicht auch origineller sind die beiden zusammen ca. 60 Seiten starken Kapitel Physik und Chemie, wobei man allerdings als Einleitung einen knappen Abriß der allgemeinen Chemie vermißt. Ebenso fragt es sich, ob man die Atom- und Molekularverhältnisse und die Zusammensetzung komplizierter chemischer Verbindungen nicht durch eine Anzahl Strukturformeln dem Verständnis näher bringen konnte.

Das Schlußkapitel „Zahnersatzkunde" bringt als wertvollsten Teil eine in alphabetischer Reihe zusammengestellte Materialienkunde, findet aber in knapp 16 Seiten eine wohl kaum ausreichende Darstellung.

Alles in allem scheint mir das Buch in seiner jetzigen Fassung nicht geeignet, die vom Verf. bezeichnete Lücke auszufüllen.

Ernst Schuster (Leipzig).

Auszüge.

Dr. **O. Zsigmondy** (Wien): **Über die Erweiterung der Wurzelkanäle mit Natriumsuperoxyd.** (Zeitschr. f. Stomatologie, Heft 6, 1910.)

Verf. geht von der richtigen Ansicht aus, daß die bloße Amputation der Pulpa — resp. das Zurücklassen von Pulpenstümpfen in schwer zugänglichen Wurzelkanälen — befriedigende Resultate nicht liefert. Solche Zähne bleiben häufig empfindlich und sind nicht voll funktionsfähig. Um aus engen plattgedrückten (säbelscheidenförmig), gewundenen oder durch Dentikel unpassierbar gemachten Kanälen die Pulpenfasern entfernen zu können, ist vor allen Dingen Erweiterung erforderlich. Auf mechanischem Wege ist dies meist unmöglich, es bleibt aber der chemische Weg übrig. Man verwendet Säuren oder ätzende Alkalien. Die Säuren lösen die im Zahnbein enthaltenen anorganischen Kalksalze auf, die erweichte Grundsubstanz bleibt zurück und kann durch mechanische Mittel leicht entfernt werden. Die ätzenden Alkalien zerstören umgekehrt die organische Substanz des Dentins, und die Kalksalze fallen in Form eines weißen Pulvers heraus; dabei zeigen die so erweiterten Wurzelkanäle keine Spur von Er-

weichung, welchem Umstande Verf. große Bedeutung zumißt. Da außerdem die Säuren (Acid. sulf., Aqua regia u. a. m.) die Instrumente angreifen und bald unbrauchbar machen, während die Alkalien sie (nach der Ansicht des Verf.) intakt lassen, wendet er nur letztere an. Versuche mit dem vor ca. 20 Jahren aufgekommenen Schreierschen metallischen Kalium-Natrium haben ihn nicht befriedigt, ebensowenig das Kalium hydricum (Schreiter). Er verwendet ausschließlich Natriumsuperoxyd Na_2O_2, mit dem er die günstigsten Erfolge erzielt haben will. Daß diese Methode mit ihren glänzenden Resultaten keine allgemeine Verwendnng gefunden hat, führt er darauf zurück, daß Na_2O_2 sich ungemein leicht an der Luft zersetzt und dadurch seine Wirksamkeit bald verliert, daß ferner seine Anwendungsweise ziemlich schwierig ist und eine Reihe von genau zu beobachtenden Maßnahmen erfordert. Man kann dem Verf. nur zustimmen. Wenn man alle seine minutiösen Vorsichtsmaßregeln beachten und die Unmenge subtiler Handgriffe anwenden will, erweist sich diese Behandlung als eine so komplizierte und zeitraubende, daß sie für den Durchschnittszahnarzt kaum in Betracht kommt. Dazu gesellt sich noch die Gefährlichkeit des Mittels, die Verf. doch wohl zu unterschätzen scheint. Die ungemein große Hitzeentwicklung beim Kontakt mit Wasser, die Explosionserscheinungen beim Zusammentreffen mit Feuchtigkeit — und diese enthalten alle organischen Substanzen, also auch der Inhalt der Wurzelkanäle —, die kaustische Wirkung auf die Schleimhäute geben doch zu großen Bedenken Anlaß. Verf. empfiehlt zwar als Schutzmittel gegen diese Nachteile der Na_2O_2-Behandlung die Anlegung des Kofferdams, aber auch dieser brennt beim Herabfallen eines größeren Körnchens glatt durch, außerdem gewährt er den in bedenklicher Nähe befindlichen Augen des Operateurs keinen Schutz. Schließlich hat die Erfahrung gezeigt, daß bei dem fortwährenden Zischen und den Explosionsgeräuschen bei der Anwendung dieser Methode selbst ruhige Patienten, ganz abgesehen von nervösen, für eine solche Behandlung nicht sehr dankbar sind. Die altbewährte Methode der Erweiterung von Wurzelkanälen durch Säuren ist einfacher, für Patient wie Operateur weniger gefährlich und weniger zeitraubend. *Frohmann.*

Sachse (Leipzig): **Weitere Beiträge zur operativen und orthodontischen Behandlung retinierter Zähne.** (Correspondenz-Blatt für Zahnärzte, Band 40, Heft 2.)

An Hand dreier instruktiver Fälle zeigt der Verf., wie er retinierte und zwar weitab von ihrer normalen Durchbruchstelle im Kiefer verlagerte Zähne an ihren Platz bringt.

Wichtig ist nach der Bloßlegung des Zahnes durch den Lappenschnitt und Aufmeißelung des Kiefers, soviel als möglich von ihm abzutragen, besonders nach der Seite zu, nach der der Zahn bewegt werden soll.

Liegt der Zahn so tief im Knochen, daß er nicht mit Sicherheit angebohrt werden kann, schiebt S. kleine Tampons fest unter ihn, die auf-

quellen und den Zahn sicher und ohne Schmerzen in die Höhe heben. Dann wird der Zahn weiter durch einen Federapparat aus dem Kiefer herausgezogen und durch einen für den betr. Fall gerade passenden Apparat an Ort und Stelle gebracht. *Lichtwitz.*

Kleine Mitteilungen.

Letargin. Die Firma Max E. Hennig hat in diesem Präparat ein Lokalanästhetikum dargestellt, das zugleich blutstillend und heilend wirkt. Die blutstillende Wirkung verdankt das Letargin einem Zusatz von echtem Hamamelisextrakt. Doch weil das mittels Alkohol und Glyzerin gewonnene Extrakt nicht verwendet werden kann in Verbindung mit Novokain und Suprarenin, so war eine neue Art der Darstellung des Extrakts nötig, die der Hennigschen Fabrik gelungen ist. Das neue Hamamelisextrakt ist farblos und von spezifischem Geruch und kann mit Novokain und Suprarenin verbunden werden, und diese Verbindung. Letargin genannt, ist unbegrenzt haltbar, nicht nur in Ampullen, sondern auch in Flaschen.

Die blutstillende Wirkung der Hamamelisrinde soll sehr groß sein und oft den Liquor ferri sesquichlorati und auch das Ergotin in Schatten stellen. *J. P.*

Ersatz für Kautschuk. Ein Londoner Chemiker hat einen Stoff aus dem Seegras gewonnen, der geeignet sein soll, den Kautschuk zu ersetzen. Seegumit ist weder in kaltem noch in kochendem Wasser löslich, aber es löst sich in Alkalien und bildet mit alkalischen Erden (Magnesia ausgenommen) unlösliche Verbindungen, ebenso mit den meisten Metalloxyden. Die unlösliche Masse ist dem Horn sehr ähnlich und kann zu jeder Form zusammengepreßt werden. *J. P.*

Mundsepsis. Der Cartwrightpreis des Royal College of Surgeons in England soll für eine Abhandlung erteilt werden über „Oral Sepsis as a Factor in Causation of General and Local Diseases". An der Bewerbung können teilnehmen registrierte Dentisten mit medizinischer Qualifikation. *J. P.*

Billeter †. Am 1. Januar 1912 starb Prof. Billeter in Zürich. B. war 1834 geboren, seine Schulbildung erhielt er in Zürich, wo er auch das Gymnasium besuchte. Dann lernte er, 1852, die Zahntechnik und studierte Medizin. 1860 promovierte er zum Dr. med. Er erweiterte seine medizinischen Kenntnisse in Prag, Wien und Berlin und widmete sich besonders dem zahnärztlichen Studium in London und Paris. 1862 habilitierte er sich in Zürich bei der medizinischen Fakultät für Zahnheilkunde, 1885 wurde er zum außerordentlichen Professor ernannt. 1895 wurde die zahnärztliche Hochschule in Zürich errichtet, deren Direktor er bis 1904 war; dann zog er sich altershalber von diesem Posten und nach und nach auch von der Privatpraxis zurück.

Universitätsnachrichten. Die Herren Prof. Dr. Riegner, Prof. Dr. Bruck und Dr. med. Feiler haben sich in Breslau als Privatdozenten für Zahnheilkunde habilitiert.

Für die Schriftleitung verantwortlich: Hofrat Jul. Parreidt in Leipzig.
Verlag von Julius Springer in Berlin W. — Druck von E. Buchbinder in Neuruppin.

Zur medikamentösen Therapie der chronischen Wurzelhautentzündung mit besonderer Berücksichtigung der röntgenologischen Befunde vor und nach der Behandlung[1]).

Von

Zahnarzt **Hauptmeyer** in Essen (Ruhr).

(Mit 3 Tafeln.)

Die Wurzelhautentzündung eines Zahnes ist in der Hauptsache bedingt durch die Zahnkaries mit nachfolgender Pulpaerkrankung und Pulpazerfall. Sie tritt auch an äußerlich gesunden Zähnen auf, an denen durch traumatische, chemische, thermische Insulte pathologische Veränderungen der Zahnpulpa zustande gekommen sind. Im Gefolge von Zahnfleischerkrankungen, Alveolarpyorrhöe usw. sieht man sie ebenfalls entstehen. Diese letztere Gruppe, bei der eine Periodontitis marginalis im Vordergrunde der Erscheinungen steht, möchte ich bei der heutigen Betrachtung ganz außer acht lassen und mich lediglich der Periodontitis zuwenden, die nach Pulpazerfall mit entzündlichen Veränderungen im periapikalen Gewebe einhergeht.

Wir unterscheiden die akute und chronische Periodontitis. Der wesentliche Unterschied liegt, wie Partsch sagt, weniger „in dem zeitlichen Ablauf der Krankheitserscheinungen" als vielmehr „in der Verschiedenheit der Gewebsveränderung". Während die akute Form „zur Erweichung und eitrigen Einschmelzung des Gewebes" neigt, führt die chronische „zur entzündlichen Neubildung".

Die akute Periodontitis heilt gewöhnlich nach der antiseptischen Behandlung des Wurzelkanals aus. Schwierigkeiten bereitet die chronische Wurzelhautentzündung.

Zur Heilung dieses Übels stehen uns zwei Wege zur Verfügung, ein radikaler und ein konservierender. Das radikale Verfahren schließt den Verlust des Kauorgans in sich. Die konservierende Methode erreicht ihr Ziel auf blutige und unblutige Weise. Die blutige Art kann bestehen in der temporären Extraktion, zweckentsprechender

[1]) Mit dem Biber-Preis 1912 gekrönte Arbeit.

Behandlung der Alveole und des Zahnes und gleichzeitiger Replantation oder in der instrumentuellen Ausräumung des Entzündungsherdes nach der Schleimhautaufklappung mit eventueller Resektion der Wurzelspitze nach Partsch. Das unblutige Vorgehen geht darauf hinaus, das Operationsfeld in den Wurzelkanal zu verlegen und von hier aus durch das Foramen apikale unter Zuhilfenahme von feinen Sonden und Medikamenten die Ausheilung zu erreichen. Allgemein wird diese Therapie, weil dabei in der Hauptsache Medikamente, Pasten usw. verwandt werden, die medikamentöse genannt, wenngleich sie, wie ich später noch ausführen werde, in gewissem Sinne ebenso chirurgisch wie die vorher genannten Verfahren ist. Sie hat ihren wärmsten Fürsprecher in Ad. Witzel gefunden.

Auf das Für und Wider der genannten Behandlungsarten möchte ich weniger eingehen, sondern in der Hauptsache darlegen, wann und wie wir vom Wurzelkanal das periapikale Gewebe beeinflussen können und wie sich die Ausheilung nach dieser therapeutischen Maßnahme vollzieht.

Diesen Untersuchungen liegt ein umfangreiches, klinisches Material zugrunde, das ich teilweise nachstehend in Röntgenbildern wiedergebe.

Von der unblutigen (medikamentösen) Behandlung auszuschließen sind im allgemeinen Fälle, in denen die fortdauernden Entzündungs prozesse zum Durchbruch nach der äußeren Haut geführt haben und sich hier als Abszesse oder Fisteln dokumentieren. In diesem Stadium erfordert das Leiden eine schnelle, zielbewußte Therapie, und diese bringen am besten Zange und scharfer Löffel. Zwar sind in der Literatur medikamentös ausgeheilte Fälle niedergelegt worden; ich selbst habe vor einigen Jahren durch die Wiedergabe einer Krankengeschichte dazu beigetragen; es sind dies aber Ausnahmen, die durch die jeweilig günstigen, äußeren Umstände ihre Berechtigung behalten mögen.

Kontraindiziert ist das unblutige Verfahren ebenfalls, wenn die granulierende Periodontitis einen solchen Umfang erreicht hat, daß ein großer Knochenteil zur Einschmelzung gekommen ist und die bindegewebigen Massen, die die Höhle tapezieren, mit Epithelien durchsetzt sind. Dann haben wir nahezu organisierte Gebilde vor uns, die den Zysten gleich zu erachten sind. Das Messer wird die beste Hilfe bringen.

Um uun weiter die Frage zu beantworten, wann wir zur Behandlung der chronischen Periodontitis den Weg vom Wurzelkanal aus wählen sollen, müssen wir uns ein diagnostisches Hilfsmittel zu eigen machen, nämlich die Röntgenphotographie. Die Röntgenauf-

nahme orientiert uns hinreichend über die wirkliche Ursache, Lage und Ausdehnung der Erkrankung. Unter Zuhilfenahme des sich darbietenden klinischen Bildes können wir alsdann die Entscheidung fällen.

Ist die Möglichkeit einer Aufnahme mittels Röntgenstrahlen nicht gegeben, so handeln wir in zweifelhaften Fällen richtiger, die Schleimhautaufklappung am Kiefer zu vollziehen, um aus dem Operationsbefund die Therapie zu gewinnen.

Wie sehr das Röntgenbild dazu berufen ist, unterstützend in unser Handeln einzugreifen, das möchte ich zunächst an der Kieferkopfaufnahme von Bild 1, Tafel I dieser Arbeit (d. i. Tafel II des Jahrganges) zeigen. Es handelt sich um ein 14jähriges Mädchen, Hedwig Sch., mit granulierender Periodontitis an $\overline{6}$ und Fistelbildung an der Außenhaut in der Regio submaxillaris. Das Leiden besteht seit $^3/_4$ Jahren. Der helle Hof unterhalb des kariösen Mahlzahnes gibt den Umfang des Erkrankungsherdes im Knochen wieder. Deutlich sehen wir auch Anfang und Ende des Canalis mandibularis und seine Lage zur Knochenhöhle. Fast könnte man nach dem Röntgenbilde in Versuchung geraten, auch in diesem Falle konservierend vorzugehen. Doch die klinischen Symptome, Fieber, starke Schmerzen, verhärtete Drüsen, mahnen zum radikalen Vorgehen.

Die nächsten Bilder 2, 3, 4, Tafel I, führen Wurzeln vor Augen, die als Träger von Stiftzähnen dienen. Das klinische Bild dieser erkrankten Wurzeln ist im großen und ganzen das gleiche, nämlich Fistelbildung am Alveolarfortsatz. Über Beschwerden wird nur insofern geklagt, daß ab und zu eine kleine Schwellung auftritt. Nach dem spontanen Aufbrechen des Fistelganges und Entleerung des Eiters klingen die Frscheinungen wieder ab. Betrachten wir uns die Röntgenbilder, so sehen wir, daß die Ausdehnung der Knochenherde eine durchaus verschiedene ist. Die Größe wechselt zwischen dem Umfang einer Linse und Bohne. (Bei der Beurteilung ist in Rücksicht zu ziehen, daß die Films auf der Tafel I bei der Anfertigung der Reproduktion verkleinert worden sind.) Die Ursache liegt in allen drei Fällen in der schlechten Versorgung des Wurzelkanals in seinem oberen Teile. Der Verschluß des Foramen apikale ist nicht gelungen. Außerdem weist Bild 3 noch eine seitliche Perforation der Wurzel auf. Der Wurzelstift ragt frei in die Alveole und nährt die Entzündung, was durch den hellen Hof zu erkennen ist. Wollen oder können wir die Stiftzähne nicht entfernen, so fällt damit die Behandlung vom Wurzelkanal. Die Schleimhautaufklappung mit Resektion der Wurzelspitze und Aus-

räumung der Granulationsmassen tritt in ihre Rechte. Beim Fall 3, Tafel I, hat sich noch die Abtragung des Stiftes anzuschließen.

Ein interessantes Beispiel für die Wichtigkeit röntgenologischer Erhebungen ist das Bild 5, Tafel I, Frau W. Eine Fistel am Alveolarfortsatz besteht seit sieben Jahren, ohne nennenswerte Störungen zu machen. Der obere, linke, seitliche Schneidezahn trägt eine große Goldfüllung. Der Wurzelkanal des Zahnes ist, wie sich bei der Behandlung herausstellte, mit Zement gefüllt. Sein Nachbar, der mittlere Schneidezahn weist mesial und distal eine Goldfüllung auf. Im Röntgenbild zeigt der Boden der Alveole bei beiden Zähnen eine Aufhellung, die auf einen Substanzverlust schließen läßt. Der obere Teil der Wurzel von $\underline{2}$ ist vollkommen arrodiert. Die Wurzelspitze läuft nadelförmig aus. Ferner stellt sich noch der Zerfall der Pulpa von 1 heraus. Eine medikamentöse Behandlung ist an $\underline{2}$ zwecklos. Es ist aber auch jede andere Behandlung zur Beseitigung der Erkrankung erfolglos, wenn nicht 1 mit behandelt wird.

Bild 5, Tafel I, skizziert die Folgen der traumatischen Verletzung zweier unterer Schneidezähne. Die Kronen sind gesund. Die Infektion können wir uns so entstanden denken, daß durch feine Risse, Sprünge im Schmelz die Mikroorganismen Zugang zum Dentin erhalten und auf ihrem weiteren Wege die Pulpa und das Periodontium affiziert haben. Da die Zahnkanäle sich als vollkommen obliteriert und für die Sonde als unpassierbar erwiesen, so war eine Behandlung vom Wurzelkanal aus unmöglich (s. a. Bilder II^8 u. III^1).

Ein nicht unwesentliches Hilfsmittel gibt die Röntgenaufnahme dadurch ab, daß sie schon frühzeitig zum Erkennen des Leidens beiträgt. Jene Folgezustände, die die klinische Praxis so häufig bietet (Fisteln und Abszesse im Bereiche der Gesichtshaut), können wir durch frühes Eingreifen inhibieren, wenn wir in allen zweifelhaften Fällen Gebrauch von den Röntgenstrahlen machen. Der Fall Bild 7, Tafel I, Patient J., mag dies näher dartun. Das einzige Symptom, das den Patienten zum Zahnarzt trieb, war ein dumpfes Gefühl an $\underline{2}$. Die Untersuchung fällt durchaus negativ aus. Auch die Prüfung mit dem Induktionsstrom ergibt keine bestimmten Anhaltspunkte darüber, ob die Pulpa in dem seit zehn Jahren mit Gold gefüllten Zahn noch lebt. Und doch finden wir im Röntgenbilde eine linsengroße Einschmelzung des Knochens oberhalb der Wurzelspitze, der der symptomlose Zerfall der Pulpa vorausgegangen sein muß. Die Eröffnung des Wurzelkanals bestätigte diese Mutmaßung.

Wenn wir kurz noch einmal zusammenfassen, so ist die unblutigen (medikamentöse) Behandlung überall da indiziert, wo das Röntgenbild keine weitgehenden Strukturveränderungen am Zahne

selbst und im periapikalen Gewebe zeigt, die klinischen Symptome ein Zuwarten gestatten und die Passage durch den Wurzelkanal zur Alveole frei oder gangbar zu machen ist.

Und damit komme ich zur zweiten Frage: Wie sollen wir die Behandlung vom Wurzelkanal aus vollziehen?

Ad. Witzel hat uns wertvolle Winke hierzu gegeben. Seiner Methode liegt die Idee zugrunde, das Granulationsgewebe durch erregende Mittel in Narbengewebe überzuführen. Nach Trockenlegung des Zahnes und Weitereröffnung der Kronenpulpahöhle träufeln wir in den Wurzelkanal 50 % Schwefelsäure oder Aqua regia ein. Durch wiederholtes Einpumpen der Säure mit der Sonde suchen wir die Desinfektion und Erweiterung der Wurzelkanäle zu erreichen. Glauben wir diese hinreichend bewirkt zu haben, so stoßen wir die Sonde durch das Foramen (siehe Bild 1, Tafel II) und pressen mit einem Wattebausch das Desinfektionsmittel durch das Wurzelloch hindurch. Nach Austrocknung des Wurzelkanals füllen wir diesen mit Jodtinktur an und lassen Chlorphenol-Zementpasta folgen, die wir auch durch das Foramen apikale hindurchpressen, um die Knochenhöhle damit auszufüllen (siehe Bild 2, Tafel II, Patient H.). Der Wurzelkanal wird mit schnellhärtendem Chlorzinkzement abgeschlossen. Die ganze Therapie vollzieht sich in einer Sitzung.

Prüfen wir die so behandelten Fälle später nach, so finden wir in der weitaus größten Mehrzahl die Behauptung Ad. Witzels bestätigt, daß die Zähne auch nach Jahren gebrauchsfähig und reaktionslos im Kiefer stehen. Klinisch ist die Ausheilung erfolgt. Was sagt das Röntgenbild in bezug auf die Ausheilung, was wird aus der Pasta? Die Heilung ist auch im Röntgenbilde, wie wir noch sehen werden, bis auf wenige Ausnahmen zu konstatieren. Die Pasta kann einmal einheilen und dieses habe ich bei kleinen Flocken beobachtet, Bild 4, Tafel II, Patient W., und Bild 8 u. 9, Tafel III, Patient R. In größeren Mengen fällt sie als Fremdkörper einer langsamen Zersetzung anheim. Diese Tatsache zeigt Bild 3, Tafel II, Patient H., das ich fünf Jahre nach der Behandlung (siehe Bild 2, Tafel II) aufgenommen habe. Von der s. Zt. eingeführten Pasta ist noch ein erheblicher Rückstand vorhanden, der von einer hellen Zone umgeben ist, ein Zeichen dafür, daß der Körper weiter an der Eleminierung arbeitet; hier ist das Resultat als negativ zu bezeichnen. Drittens kann die Pasta akute Entzündungsnachschübe auslösen, die ihre Ausstoßung nach sich ziehen. Im Bilde 4, Tafel II, Patient W., hat sich nach einem Jahre die Ausscheidung bis auf eine kleine, eingeheilte Flocke vollzogen. Beim Bilde 5, Tafel II,

Patient St., wurde bereits nach 24 Stunden durch ein plötzliches Aufflammen der Entzündung die Pasta ausgestoßen. In diesen beiden Fällen ist wieder eine exakte Ausheilung erzielt.

Auf Grund dieser Feststellungen müssen wir das Durchpressen von größeren Mengen Pasta als den Heilverlauf behindernd ansehen und in Zukunft unterlassen. Kleine durchgepreßte Flöckchen sind dagegen unschädlich. Sie fördern durch ihre austrocknende Wirkung die Vernarbung des Granulationsgewebes und heilen später reaktionslos ein. Damit ist der Weg für die Art und Weise der medikamentösen Behandlung gegeben, so daß wir eine exakte Heilung erreichen, die sich nicht nur klinisch, sondern auch röntgenologisch als Dauererfolg erweist. Beim gefistelten Zahn ohne akute entzündliche Erscheinungen (Bild 6, Tafel II, Patientin Frl. H.) eröffnen wir nach Trockenlegung des Zahnes mit dem Bohrer die Pulpahöhle und beschicken diese mit Aqua regia. Mit einer feinen Nadelsonde pumpen wir die Säure in den Wurzelkanal und vermeiden peinlichst jedes forcierte Sondieren. Um die losgelösten, fauligen Massen zu beseitigen, spritzen wir die Zahnhöhle leicht aus, wobei wir einen Wattebausch oder Tupfer zum Auffangen des Spülwassers benutzen. Dann trocknen wir vorsichtig aus und träufeln erneut Aqua regia ein. Diese Manipulationen wiederholen wir so lange, bis wir einen sauberen und leicht sondierbaren Wurzelkanal erreicht haben. Darauf machen wir den Kanal wieder trocken und führen Jodtinktur hinein. Unter ihrem Schutze vollziehen wir den Durchgang mit der Sonde durch das Foramen apikale. Die Jodtinktur hat dabei nur den Zweck, ein aseptisches Operationsfeld zu sichern, damit wir keine neuen Infektionsstoffe dem periakalen Gewebe einimpfen, die den Grund für eine erneute Entzündung abgeben können. Beim Zurückziehen der Sonde wird sich mitunter verhaltenes, eitriges Sekret entleeren. Darauf säubern und trocknen wir unsern Wurzelkanal wieder aus und schicken Chlorphenollösung hinein. Diese pressen wir auch zum Knochenherd, um schwache Granulationen zu ausgiebiger Tätigkeit anzureizen. Schließlich füllen wir den Wurzelkanal mit der Chlorphenol-Zementpasta. Unter gelindem Druck führen wir diese im Kanal aufwärts, wobei uns eine Schmerzensäußerung des Patienten als Zeichen dafür dient, daß wir das Foramen apikale erreicht haben. Eine kleine Flocke lassen wir durchtreten. Das Ganze dichten wir mit Chlorzinkzement ab. Was wir mit dieser Behandlung erreichen können, das zeigt das Bild 7, Tafel II, welches nach acht Wochen angefertigt wurde. Der Prozeß ist in Ausheilung begriffen und dürfte nach Verlauf von weiteren acht Wochen vollends erfolgt sein.

Im Bild 8, Tafel II, Patient Sch., haben wie den ungefistelten Zahn oder blinden Alveolarabszeß an einem äußerlich vollkommen intakten Zahn vor uns. Zahnärztliche Hilfe suchte der Patient, weil der Zahn auf heiß reagierte und mitunter länger erschien. Hier ist besondere Vorsicht beim Aufbohren des Wurzelkanals geboten, damit der Bohrer nicht, wie der Stempel einer Spritze, den Inhalt des Kanals durch das Wurzelloch treibt. Bei unsachgemäßer Behandlung hat der blinde Alveolarabszeß leicht entzündliche, schmerzhafte Attacken im Gefolge, weil die natürliche Gegenöffnung, die Fistel, aus der sich überschüssiges Sekret entleeren kann, fehlt. Bei vorsichtigem Manipulieren können wir auch hier die Behandlung in einer Sitzung auf dieselbe Weise wie beim gefistelten Zahn erledigen. Die Behandlung wurde im März 1905 durchgeführt. Das Röntgenbild 9, Tafel II, zeigt den Zustand des Zahnes im Oktober 1908. Hier ist also nicht nur klinisch, sondern auch röntgenologisch der Beweis der Ausheilung erbracht.

Hat ein akuter Entzündungsnachschub bei der chronischen Periodontitis einen Alveolarzahnfleischabszeß zur Folge, so tragen wir zunächst durch eine Stichinzission für den Abfluß des Eiters Sorge. Steht der Zahn dabei noch fest in seiner Alveole, so können wir noch in derselben Sitzung die Behandlung vom Wurzelkanal aus anschließen und beendigen.

Ist der Zahn dagegen schon gelockert, so würde die Wurzelbehandlung in diesem Zustande sehr schmerzhaft sein. Wir vollführen diese dann am nächsten oder übernächsten Tage. Das Bild 1, Tafel III, Patient U., zeigt den Fall vor der Behandlung. Da keine übermäßige Lockerung vorhanden war, so wurde der Abszeß mit dem Messer eröffnet und die weitere Behandlung direkt angeschlossen. Den Erfolg sehen wir aus den Bildern 2 u. 3, Tafel III. Die erste Aufnahme Bild 2, Tafel III, erfolgte nach neun Wochen und zeigte die Abszeßhöhle bedeutend verkleinert. Besonders interessant ist sie dadurch, daß sich von allen Seiten kleine Knochenbälkchen in den Knochenherd hineinsenken. $1^1/_4$ Jahr später sehen wir, daß das Narbengewebe überall verknöchert ist. Der Prozeß ist ausgeheilt.

Um uns zu überzeugen, daß ein exaktes Ausfüllen des Wurzelkanals erfolgt ist, üben wir die Kontrolle am besten direkt nach der Behandlung mit Hilfe des Röntgenapparates aus. Bild 4, Tafel III, Patient R., stellt den Fall vor der Behandlung dar, Bild 5, Tafel III, nach der Behandlung. Nur zu zwei Drittel ist der Kanal mit Wurzelpasta gefüllt. Erst im nächsten Bilde sehen wir, daß das Ziel erreicht ist (Bild 6, Tafel III). Welche Wanderung das kleine, durchgepreßte Flöckchen Pasta später durchgemacht hat, das zeigen die

nächsten Bilder auf Tafel III (Bild 7 nach acht Tagen, Bild 8 nach $^1/_4$ Jahr, Bild 9 nach $2^3/_4$ Jahren).

Die vorstehenden Darlegungen und die Röntgenbilder dürften zur Genüge beweisen, daß der vorstehende Weg gangbar ist.

Kurz wollen wir zum Schluß noch die Frage streifen, wie wir uns die Ausheilung vorstellen können. Zweifellos spielen hierbei verschiedene Faktoren eine Rolle. Einmal scheint die austrocknende und bakterizide Wirkung der Chlorphenol-Zementpasta von Bedeutung zu sein. Sicher vollzieht sich durch sie aber auch eine chemotaktische Wirkung auf die Leukozyten. Das eine Mal wirken die angelockten Leukozyten als Phagozyten, zum andern werden durch ihren Zerfall Fermente frei, die bei der Heilung eine Rolle spielen. Wenn sich auf diese Weise die Knochenhöhle hinreichend gesäubert hat, durchwachsen die zur Wucherung angeregten Granulationen allmählich die Knochenhöhle. Das neue Knochengewebe entsteht aber nicht von heute auf morgen. Dieses braucht zu seiner Differenzierung Zeit. Erst nach Ablauf von Monaten können wir daher eine vollkommene Heilung dahin erwarten, daß das Granulationsgewebe durch knöchernes Narbengewebe ersetzt ist.

Tritt dieser Zustand wider Erwarten mit der medikamentösen (unblutigen) Behandlung nicht ein, so bleibt uns immer noch der Weg, eins der eingangs skizzierten Verfahren zu wählen. Mit dem Röntgenbilde als Wächter können wir so leicht nicht gegen den Grundsatz der ärztlichen Kunst: „Nihil nocere“ verstoßen.

Zahn- und Nervenleiden in ihrem Zusammenhang[1]).

Von

Dr. **E. Trömner**, Nervenarzt in Hamburg.

Der erstaunliche Aufschwung, welchen die Zahnheilkunde als jüngste Tochter der kleinen Chirurgie in den letzten Jahrzehnten genommen hat, verdankt sie nicht allein den reichen und mannigfachen Hilfsapparaten, welche ihr die Technik unserer Zeit, vielgewandt und listenreich wie der göttliche Odysseus, zur Verfügung gestellt hat, sondern auch dem immer enger werdenden Verband mit der allgemeinen Medizin, welche, ihr früher wohl eine Stiefmutter, in

[1]) Nach einem im Hamburger Zahnärztlichen Verein gehaltenen Vortrag.

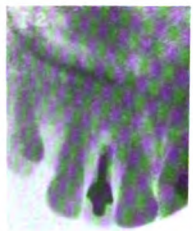

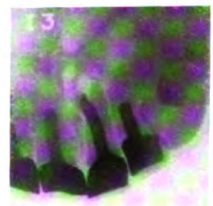

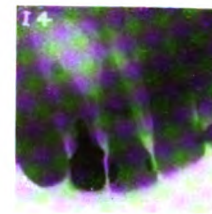

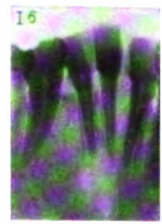

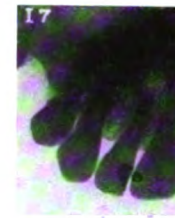

Verlag von Julius Springer in Berlin.

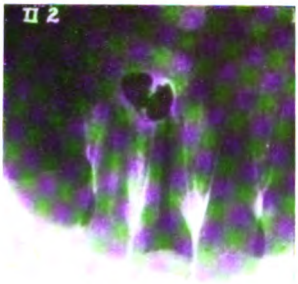



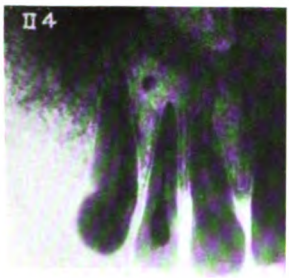

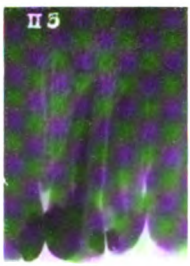

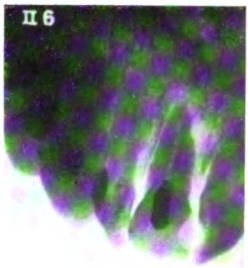

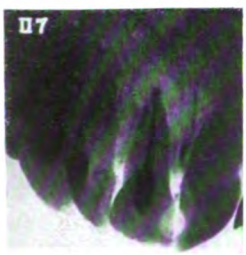

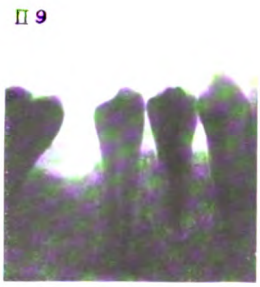

Verlag von Julius Springer in Berlin.



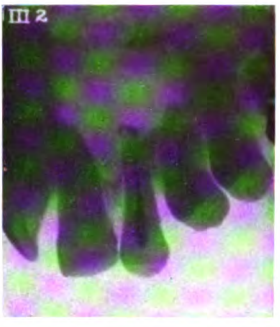

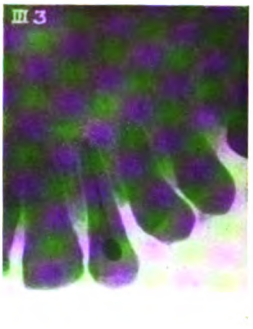





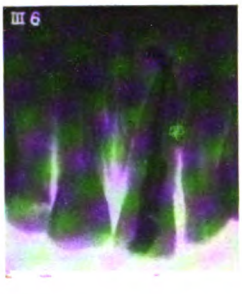

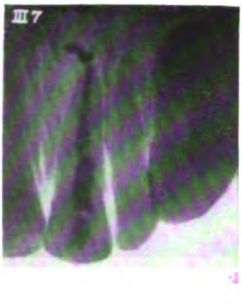

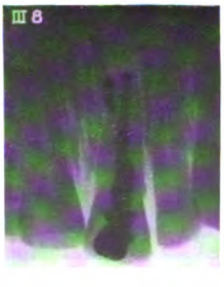



Verlag von Julius Springer in Berlin.

den letzten Jahrzehnten aber immer mehr liebende Pflegemutter wurde. Freilich war diese Liebe bisher kein Amor mutuus, denn der Nutzen, welchen die Zahnheilkunde aus der Kultur ihrer Kindespflichten gegen die allgemeine Medizin gewann, ist bis jetzt weit größer gewesen als die Förderung, welche umgekehrt die allgemeine Medizin aus dem Studium der Zahnkrankheiten gewann. Trotz der hohen Bedeutung der Zähne für die Schönheit des Gesichts und seines Mienenspiels, für die Deutlichkeit und Reinheit der Aussprache und vor allem für die Gesundheit unserer Verdauung wird der Zustand unseres Hercos Odonton seitens des medizinischen Praktikers im allgemeinen viel zu wenig beachtet; bisher waren es mehr Zahnärzte als allgemeine Mediziner, welche auf den Zusammenhang zwischen Zähnen und innerer Medizin ihr prüfendes Augenmerk richteten. Gerade die Aufforderung Ihres Vorstandes, Ihnen vom Standpunkt meines Spezialgebietes aus einen Teil dieser Zusammenhänge zu beleuchten, zeigt, wie lebhaft Ihre Kreise das Bedürfnis nach zielbewußter Wechselbefruchtung beider Gebiete fühlen. Freilich würde meine Darstellung dieser Beziehungen bald erschöpft sein, wenn ich mich auf die bis jetzt beachteten Beziehungen beschränken wollte. Zahnerkrankungen (Karies, Retention, Periostitis, Dentikelbildung) als Ursache von Trigeminusneuralgien, Anomalien der Zahnstellung als Degenerationszeichen, Atrophie der Alveolarfortsätze im Verlauf der Tabes dorsalis — damit ist für gewöhnlich die Neurologie der Zähne erschöpft.

Und doch sind diese Beziehungen viel reicher und mannigfaltiger, als man bisher annahm, und wenn ich heute Abend versuche, alles das kursorisch zusammenzustellen, was mich eigene Erfahrung und Literaturstudium über unser Thema lehrte, so bleibe ich mir wohl bewußt, nur eine unvollkommene Sammlung von Tatsachen liefern zu können, deren Ergänzung gerade von Ihrer Seite dringend zu wünschen ist. Unter Nervenerkrankungen subsumiere ich dabei, weiter als sonst üblich, alle diejenigen Störungen, welche wir auf das periphere und zentrale Nervensystem ursächlich beziehen, fasse also auch Geisteserkrankungen darunter. Eine sehr reich gesegnete Ausbeute dürfen wir freilich nicht erwarten, da die Zähne als ektodermale Produkte der Papillarleiste, und noch dazu als ziemlich widerstandsfähige und wenig veränderliche, nur in relativ begrenztem Umfange an inneren Erkrankungen teilnehmen, und zwar nur an denjenigen chronischen Erkrankungen, welche entweder die Zähne in ihrer Entwicklungsperiode treffen, oder welche mit den Zähnen und den sie versorgenden Nerven- und Gefäßgebieten in direkter Beziehung stehen. So partizipiert ja auch das Haar, als ebenfalls

wenig veränderlicher Sprößling der äußeren Haut, nur in bescheidenem Maße an Erkrankungen des Gesamtorganismus — wenigstens soweit wir bisher wissen. Erleuchteten Geistern, wie Schäfer Ast in Radbruch, haben sich allerdings auch hier neue Perspektiven eröffnet, und wir dürfen die Hoffnung nicht aufgeben, daß einst ein noch hellerer Schäfer aufstehen und uns zeigen wird, wie man nicht nur aus Nackenhaaren, sondern auch aus den Zähnen jede Krankheit des Körpers diagnostizieren kann. Aber da es die exakte Wissenschaft noch nicht so herrlich weit gebracht hat, so müssen wir uns einstweilen mit einer bescheideneren Sammlung diagnostischer Merkmale begnügen.

In jenem Sinne können Zahnanomalien von einer dreifachen Bedeutung für das Nervensystem sein: 1. Als Symptome oder Indikatoren zugrunde liegender neurotischer oder neuropathischer Zustände, 2. als direkte Ursache nervöser Leiden und 3. als deren Folgen.

I. Entwicklungsanomalien der Zähne können eine ganze Reihe von Defekten ausdrücken, welche, obwohl an sich körperlicher Art, doch mit geistigen oder nervösen Abnormitäten in indirekter Beziehung stehen. Zunächst können alle Mißbildungen oder Hemmungen sowohl der Schädels als auch der die Alveolarfortsätze tragenden Kiefer durch Abweichungen von normaler Zahnbildung signalisiert sein, Abweichungen, welche uns heute nur soweit interessieren sollen, als sie Teilerscheinungen nervöser oder psychischer Degenerationszustände ausdrücken. Freilich, obwohl ein vollendeter Körper, welchen das Lob der Kalokagathia zieren würde, nicht ohne ein regelmäßiges Gebiß denkbar ist, so ist doch das Niveau der allgemeinen geistigen Leistungsfähigkeit bekanntlich in recht weitem Maße vom Zustande der Zähne unabhängig. Genies mit schlechten und Tröpfe mit guten Zähnen kennen wir zur Genüge, selbst Mikrocephale und Idioten haben manchmal brillante Zähne, Zähne, welche in solchen Fällen mit Recht „Dentes stultitiae" genannt würden. So hießen bekanntlich in alter anatomischer Nomenklatur die Nicht-Weisheitszähne.

Sonst werden bei Idioten unregelmäßiges Wachstum, Riesenzähne und nach Hochsinger in seltenen Fällen Zahnverwachsung gefunden.

Hohe Grade von Mikrocephalie pflegen auch die Kiefer in ihrer Entwicklung zu beeinträchtigen und unvollkommene Zahnausbildung zu bedingen. Ausgesprochene Retardation, Mikrodontie und Substanzverschlechterung, besonders der Milchzähne pflegen haupt-

sächlich die auf Hypoplasie der Schilddrüse beruhenden Zustände von Kretinismus oder infantilem Myxödem zu zeigen.

Die Dauerzähne pflegen bei Myxödem besser als bei Mongolismus zu wachsen. Die mit Kretinismus manchmal verwechselten Zustände von fötaler Rachitis, Chondrodystrophie nach Kauffmann, pflegen, selbst wenn die Kranken nicht frühzeitig sterben, niemals in die Hände des Zahnarztes zu gelangen.

Den interessanten Beziehungen zwischen Dentition und allgemeiner Skelettentwicklung hat man ja in letzten Jahren mehr und mehr Aufmerksamkeit geschenkt. Besonders hat Josefson auf Grund dreier Geschwisterfälle von Zahnunterentwicklung mit Anomalien der Genitalentwicklung die Ansicht vertreten, daß die Dentition ebenso wie Genital- und Skelettentwicklung auf Sekretionsstörungen jenes geheimnisvollen Drüsenconcerns beruhe, welchem Schilddrüse, Nebenschilddrüse, Hypophysis und Geschlechtsdrüsen angehören. Solche Beobachtungen mahnen uns bei Störungen der Zahnentwicklung besonders den Zustand von Skelett- und Genitalorganen zu beachten. Wenn die rachitische Störung die Entwicklung besonders der knöchernen Schädelkapsel betrifft, und wenn sie mit einem chronisch entzündlichen Reizzustande des Hirnventrikel-Ependyms einhergeht, so pflegt neben Hydrocephalus auch rachitische Verkümmerung der Zahnanlage nachweisbar zu sein. Die Zähne erscheinen in solchen Fällen verspätet, kleiner und werden frühzeitig kariös.

Sonst liebt die Bildung von Hirnkapsel und Kieferanlage bekanntlich eigene Wege zu gehen; nur ein ausgesprochenes Mißverhältnis im Wachstum beider muß auf degenerative Anlage schließen lassen. Namentlich gilt seit Blumenbach die als Prognathie bezeichnete Präponderanz der Kieferanlage über den Hirnschädel als Degenerationszeichen, bekanntlich dann, wenn der Campersche Gesichtswinkel erheblich unter dem Normalmaß von etwa 80° zurückbleibt. Die Zahnentwicklung freilich pflegt gerade in solchen Fällen infolge energischer Kieferentwicklung eine besonders gute zu sein, wie wir das gelegentlich an prognathen Idioten mit eminent leistungsfähigem Gebiß beobachten können, ein Gebiß, welches nicht nur Fleisch und Knochen, sondern manchmal auch Holz und Glas zu zerbeißen vermag. Umgekehrt ist bekanntlich zu große Enge der Kieferanlage ein häufiger Grund für Verschiebung und Dislokation der Zahnanlage, ohne daß solche Kinder mit schmalem hohen Gaumen und dicht gedrängten seitlich aus der Kolonne gedrängten Zähnen nervöse oder gar geistige Schwächen aufzuweisen brauchen. Nur wenn solche Epignathie mit Entwicklung von Ade-

noiden einhergeht, tritt gelegentlich Beschränkung der geistigen Entwicklung ein; es resultiert dann der von Guye Aprosexia nasalis genannte Zustand, welcher häufig neben geistiger Hemmung steilen V-förmigen Gaumen, Schief- oder Schrägstellung der Zähne und gelegentlich Caries circularis zeigt. Daß solche engstehenden Zähne infolge zahlreicher Berührungspunkte weit mehr zu kariöser Erkrankung disponiert sind als weit- oder isoliertstehende, brauche ich nicht hervorzuheben.

Eine disharmonische Anlage des Unterkiefers im Sinne von zu groß oder zu klein gilt ebenfalls nur bei erheblichen Graden als Degenerationszeichen. Der Versuch L. Meyers, Crania progenia als Hinweis auf geistige Inferiorität aufzufassen, darf als nicht allgemein anerkannt betrachtet werden. Als klassische Beispiele einer auf Familiendegeneration hinweisenden Prognathia inferior (Progenie) hat ja namentlich Galippe die Unterkiefer der spanischen Habsburger angeführt, wie sie aus den Porträts Karls V. von Tizian und Amberger und den Porträts Philipps IV. von Velasquez erinnerlich sind. Das letztere Bild zeigt, wie Progenie fließend in Macrognathia inferior übergeht, ebenfalls kein Zeichen geistiger Minderwertigkeit; besonders bei großen Menschen tritt sie manchmal als Ausdruck eines partiellen Riesenwuchses (Gigantismus partialis) auf. Ihre Folge für die Zahnstellung pflegt nur Unter- oder offener Biß zu sein; Verschiebung der Zähne nach vorn nur dann, wenn zugleich Makroglossie besteht. Beide können bekanntlich als Symptome der Akromegalie auftreten, und dann in der Regel mit Vergrößerung der Nase, der Ohren, Hände und Füße zusammen. Da diese Vergrößerung der Extrema corporis erst im nachpubischen Alter, im zweiten oder dritten Lebensjahrzehnt zu beginnen pflegt, so verrät sich dann das Kieferspätwachstum durch Erweiterung der Zahnzwischenräume. Häufiger begegnet uns auffallende Unterentwicklung der Mandibula (Mikrognathia inf.) oder Epigenie als Ausdruck degenerativer Anlage oder als Begleiterscheinung der Mikrocephalie. Der symptomatische Wert der letzteren ist also im allgemeinen größer als der der Makrognathie, obwohl sie der allgemeinen Entwicklungstendenz des Unterkiefers zu entsprechen scheint: und diese strebt ja zur Verkleinerung. Wenigstens lehrt der vor allem von Klaatsch eingehend durchgeführte Vergleich des Unterkiefers eines Gorillas, des Unterkiefers von Mauer bei Heidelberg, des Homo Aurignacensis Hauseri mit dem eines Negers und endlich mit dem eines modernen Europäers, daß er in bestimmtem Sinne sich entwicklungsgeschichtlich verändert, indem der Winkel zwischen vertikalem und horizontalem Ast sich

allmählich vergrößert, indem das erst runde und kompakte Kinn sich mehr und mehr zuspitzt und Alveolen und Zähne schmäler werden.

Diese Umwandlung sollen wir nach Walkhoff der Ausbildung der zum Sprechen nötigen Muskeln, nach Albrechts verständlicherer Annahme hingegen der immer geringer werdenden Benutzung unserer Kaumuskeln zu harter Kauarbeit verdanken. Den Rückgang der Zähne verrät ja besonders die lange Retention des im Affen- und Primatengebiß noch sehr kräftigen dritten Molaris und der Rückgang der Eckzähne. Es ist eine von der Ökonomie der Natur vorgeschriebene Reduktion eines im Laufe der Kultur immer weniger intensiv beanspruchten Organes. Sollen wir diese Involution beklatschen oder beklagen? Die Menschheit dürfte sich ihrer freuen, wenn damit nicht zugleich zunehmende Unsolidität unserer gesamten Zahnanlage zu beklagen wäre. Die bekannte Zunahme der Karies kann ja nicht mehr bestritten werden, wenn sie auch erst in langem Zeitraum und nicht bei allen Kulturvölkern in gleichem Maße nachweisbar ist. Amylaceenreiche, bequeme, leicht kaubare Nahrung scheint ja, zumal im Verein mit anderen die allgemeine Degeneration befördernden Faktoren die Entwicklung kariöser Erkrankungen besonders zu begünstigen. Charakteristisch ist ja, daß Amerika, die Wiege der modernen Zahntechnik, zugleich die Pflanzstätte der Neurasthenie geworden ist, und daß schon 1880 Beard, der Schöpfer ihres klinischen Begriffes, auf den Zusammenhang zwischen Neurasthenie und Karies hinwies. Er betrachtet beide als Degenerationserscheinung der modernen Menschheit. „Die Zähne sind", sagt er, „selten bei Menschen gesund, deren Konstitution entkräftet ist, und werden nur durch die moderne Zahnheilkunde in gutem Zustande erhalten." Auf die Frage der allgemeinen Zahndegeneration näher einzugehen ist natürlich nicht mein Beruf, um so weniger als ein exakter Beweis, daß Neuropathen im allgemeinen schlechtere Zähne haben als Nervengesunde, bisher nicht geliefert wurde. Allerdings bin ich immer wieder erstaunt, in welch skandalösem Zustande sich die Zähne namentlich Minderbemittelter befinden, wie mir mein poliklinisches Material täglich zeigt; und ich kann versichern, daß etwa $^4/_5$ aller Frauen über 30 Jahre größtenteils defekte Gebisse haben, gewöhnlich mit einer ganzen Serie falscher Zähne an schlecht sitzenden Prothesen, fast stets übrigens im Oberkiefer. Die größere Frequenz der Karies am Oberkiefer ist ja seit Magitot oft hervorgehoben. Daß Nicht-Nervenkranke aber in gleicher finanzieller und sozialer Lage sich besserer Zähne rühmen, ist nicht bekannt. Ein direkter Zusammenhang zwischen Nervosität

und Karies fehlt, und selbst hochgradige Karies kann nicht den Degenerationszeichen engeren Sinnes zugezählt werden. Weit eher findet man bei Mitgliedern degenerierter Familien Asymmetrien und Verschiebungen der Zahnanlage. Allerdings ist man immer mehr zu der Überzeugung gelangt, daß es mehr mechanisch-statische Momente sind, welche Anomalien der Zahnstellungen bedingen, als endogen-degenerative Ursachen (Herber).

Überhaupt hat die Lehre von den sog. Degenerationszeichen seit den Zeiten ihrer Schöpfer Griesinger und Morel sehr erheblich an Kurswert verloren, seit alle möglichen Bildungsunregelmäßigkeiten dafür angesprochen wurden. Kalischer z. B. zählt 1904 etwa 110 davon auf. Nur ihre Häufung und das Auftreten besonders gravierender darf heutzutage noch deiktischen Wert beanspruchen. Und als solche besonders gravierende möchte ich nennen: Auffallende Gesichtsasymmetrien, Gaumenasymmetrien, ausgeprägte Morelsche Spitzohren (Satyrohren), Verkrümmungen der Finger, Schwimmhautbildung, Verkümmerung oder Polymerisierung wesentlicher sexueller Charaktere. Näcke, einer der Hauptverfechter ihres relativen Wertes, hält Aplasien, Hypo- und Hyperplasien von Organen für bedeutungsvoll. Hinsichtlich des Gaumens z. B. werden die widersprechendsten Zahlen angegeben. Talbot fand pathologische Gaumenbildung bei 43 % Schwachsinniger, Charon bei 82 % usf.

Vom Gros der übrigen Degenerationszeichen haben umfangreiche Untersuchungen gelehrt, daß sie bei Gesunden im ganzen nicht viel seltener als bei Trägern degenerativer Nerven- oder Geisteskrankheiten auftreten, wie z. B. die Untersuchungen von Albrandt über Degenerationszeichen am Auge, die von Warda und Karutz über solche der Ohren lehrten. Degenerationszeichen an den Zähnen behandeln Untersuchungen der Zahnärzte Dohrn und Scheele in Kassel, welche die Zähne von 600 Soldaten, 753 Zuchthäuslern, 120 Insassen einer Korrektionsanstalt und 168 Debilen untersuchten, ohne erhebliches Übergewicht bei den nicht Normalen zu findun.

Sie fanden z. B.:

	bei Normalen	bei Verbrechern
Prognathie	6,4 %	6,6 %
Macrognath. infer. (nach Lombrosa bes. für Totschläger signifikant)	0,5 „	0,6 „
Diastema (ein von Näcke betontes Degz.)	10 „	8,3 „
Progenie	5 „	0,7 „
Zapfenform der Zähne	1,8 „	0,7 „

Danach sind die drei letztgenannten Anomalien bei Normalen sogar häufiger als bei Verbrechern.

Von sonstigen Entwicklungsstörungen der Zähne interessiert den Neurologen besonders die von Hutchinson als Zeichen hereditärer Lues beschriebene Verbildung der oberen Schneidezähne, nach Fournier oft in Verbindung mit Dystrophie der Kauflächen.

Nach Oberwarth waren z. B. von 27 Kindern mit Hutchinsonschen Zähnen 24 sicher und 3 wahrscheinlich syphilitisch, von 701 Kindern mit hereditärer Lues waren 60 über 7 Jahre alt, und von diesen hatten 20 die charakteristischen Zähne. Eine Verwechslung mit rachitischen Zahnformen, auf welche Henoch und Hochsinger mindestens die Hälfte der Hutchinsonzähne zurückführen, läßt sich bei strikter Haltung an die von Hutchinson selbst gegebenen Merkmale meistenfalls vermeiden. Dann ist in der Tat diese Zahnanomalie neben Keratitis interstitialis, der luetischen Hornhauttrübung, das wichtigste Zeichen von hereditärer Lues, wenn es auch an diagnostischer Verwendbarkeit nicht mehr mit den modernen serologischen Prüfungsmethoden (Wassermann) Schritt halten kann. Praktisch wird es uns freilich selbst kraft ihrer Kenntnis nicht gelingen, die Entwicklung etwa einer hereditären Tabes oder Paralyse bei Kindern mit Hutchinsonschen Zähnen zu verhüten. Auch ihr diagnostischer Wert, speziell bei der häufigeren kindlichen Paralyse ist gering, da in den meisten Fällen der Beginn der paralytischen Erkrankung sich über die Durchbruchsjahre der zweiten Schneidezähne zurückverfolgen läßt.

Mit einem wesentlich besseren Diagnostikum der hereditären Lues hat uns neuerdings Graves (St. Louis) in seiner „Scapula scaphoidea" bekannt gemacht. Der diagnostische Wert der vier Hauptmerkmale der hereditären Lues würde sich also folgendermaßen abstufen: 1. Wassermannsche Reaktion, bei 90 % etwa nachweisbar, 2. Scapula scaph. bei etwa 50 %, 3. Keratitis interstit., 4. Hutchinson-Zähne bei 25—30 %.

II. Wesentlich größere neurodontologische Bedeutung haben Zahnerkrankungen als Ursache nervöser Leiden. Schon der erschwerte Durchbruch der ersten Zähne kann eine Reihe von Erschütterungen des kindlichen Nervensystems bewirken, wenngleich auch in diesem Punkte kritischer werdende Wissenschaft alte Anschauungen korrigiert hat. Denn früher war man in dieser Beziehung zu freigebig, man schob der erschwerten Zahnung alles mögliche, z. B. Diarrhöe, Fieber, Blasenkrämpfe, Gallenfluß, Ohnmachten, Epilepsie, ja, sogar den Tod in die Schuhe. Neuerdings

ist man umgekehrt zu skeptisch geworden; Kassowitz z. B. lehnt jeden deletären Einfluß der Zahnung ab.

Die Mehrzahl unserer pädiatrischen Autoritäten freilich, z. B. Fleischmann, Henoch, Heubner, wahrt der Dentitio difficilis wenigstens einen Einfluß auf die Entwicklung von Krämpfen und Magendarmstörungen. Wichtig ist die bestimmte Angabe von Cammerer und Heubner, daß die Zahnung sich nicht selten vollzieht unter deutlicher Gewichtsabnahme, die sich manchmal sogar vor Ausbruch eines jeden Zahnpaares feststellen ließ. Bei motorischer Übererregbarkeit des kindlichen Nervensystems (Spasmophilie) kann der Reiz durchbrechender Zähne bekanntlich eklamptische Anfälle auslösen, deren Hauptgründe sonst natürlich in chronischen Stoffwechselstörungen, vor allem Rachitis, Magendarmstörungen und event. Sekretionsanomalien gewisser Blutdrüsen zu suchen sind. Interessant ist, daß in einem meiner Fälle der fieberhafte Beginn einer Poliomyelitis zuerst als Dentitio difficilis gedeutet wurde. Geringe praktische Bedeutung hat der von Escherich und Fleischmann angenommene Zusammenhang von Schmelz-Hypoplasie (Erosionen) mit einer früher überstandenen Tetanie, welche beide durch Störungen der Nebenschilddrüsen entstehen sollen. Für diese Hypothese dürfen wir mit größerer Zuversicht und Nutzen die Annahme eintauschen, daß sowohl Schmelz-Erosionen als auch die Tetanie häufiger auf dem Boden der uns immerhin bekannteren Rachitis entstehen, als durch die noch siebenfach versiegelten Nebenschilddrüsen.

Einwandfreier festgestellt ist ja das Ungemach, welches Erwachsene gelegentlich durch Zahnerkrankungen zu leiden haben, und vor allem im Nervenhaus der Zähne selbst, im Trigeminus. Seit 1756 Andrée zuerst den Tic douloureux erwähnte, seit 1770 Fothergill eingehend den nach ihm benannten Gesichtsschmerz beschrieb, seitdem ist ja die Neurologie des Trigeminus eines der beliebtesten Objekte schriftstellerischer Tätigkeit geworden, nicht zum wenigsten wohl wegen der entsetzlichen Pein, welche eine handfeste Trigeminusneuralgie ihrem Träger zu bereiten vermag, eine Pein, welche so groß werden kann, daß sie ihren Erduldern Selbstmordgekanken nahelegt.

Anatomisch ist ja der Trigeminus ein nicht eigentlich gemischter, aber doch konjugierter Nerv mit einem kleinen motorischen und einem größeren sensorischen Anteil. So selten nun seine den motorischen Kauapparat innervierende motorische Portion erkrankt, so häufig wird der dem Gasserschen Ganglion entsprießende sensorische Drillingsnerv heimgesucht. Er ist „der schmerzensreiche, der ohnegleiche“, ohne gleiche durch die Feinheit seiner Verzweigung

und die Subtilität seiner Empfindungen — hat seine Sensibilität doch sogar an Geschmacks- und Geruchsbildung beträchtlichen Anteil — aber er ist auch schmerzensreich wie kein anderer Nerv unseres Körpers. Nach Oppenheim fand Conrads z. B. unter 717 Neuralgien der Körpernerven den Trigeminus allein 239mal befallen. Daß unter dieser Zahl Frauen häufiger als Männer vertreten sind — nach meinen Fällen wie 3 : 2 — wird uns angesichts der größeren „Schmerzanfälligkeit" des schönen, aber empfindlichen Geschlechts nicht wundernehmen. Schwer erklärlich ist die Tatsache, daß die rechte Seite so viel häufiger als die linke leidet — nach Wagner im Verhältnis 16 : 2, nach Spiller 56 : 14, nach Schlösser 100 : 21 und nach 41 meiner Fälle aus den letzten Jahren wie 25 zu 19. Ob diese größere Anfälligkeit von weniger günstiger Blutversorgung oder vom funktionellen Übergewicht der linken Hirnhemisphäre abhängt, ist nicht zu sagen. Nun, jedenfalls ist dieser $^3/_4$ unseres Kopfes sensorisch innervierende Nerv ein außerordentlich irritables Reagens auf die verschiedensten endogenen und exogenen Schädlichkeiten, Schädlichkeiten, von denen aber Erkrankungen der Zähne sicher keinen großen Bruchteil bilden. Daß man bei jedem Gesichtsschmerz nach kranken Zähnen fahnden soll, ist eine der ersten neurologischen Lehren, welche dem Studenten eingeprägt wird. Wenn diese wichtige Lehre auch vom Arzte noch oft genug vergessen wird, so kann doch, seitdem dieser Zusammenhang zum ersten Male von Neucourt und Friedberg betont wurde, nicht genug vor Übertreibungen gewarnt werden, wie sie z. B. Jarré beging, wenn er alle Quintusneuralgien den Zähnen auf die Rechnung setzen wollte. Wenn ich auch diesen Zusammenhang nicht als selten hinstellen will (Holländer), so möchte ich doch zunächst diejenigen Ursachen hervorheben, welche die größere Majorität bilden. Wohlgemerkt für die echten Neuralgien, denn zwischen vulgärem Zahnschmerz und Neuralgie bestehen erhebliche Unterschiede. Während ersterer mehr schleichend, dumpf-bohrend, jedenfalls aber anhaltend auftritt, in oder um einen Zahn deutlich lokalisiert ist und mit einer deutlichen Empfindlichkeit des betreffenden Zahnes gegen Hitze, Kälte oder den faradischen Strom, oder gegen Druck bei Periodontitis, einhergeht, besteht die Neuralgie in heftigen, reißenden, bohrenden, wühlenden Schmerzen im anatomischen Verzweigungsrayon eines oder mehrerer Äste. Die Schmerzen treten intermittierend, krisenartig, paroxystisch auf, etwa alle paar Minuten oder Stunden, sind oft von Tränenreiz oder von äußerst charakteristischen ticartigen Zusammenziehungen des betr. Muskelgebietes (besonders der zygomaticus und orbic. oculi) begleitet und von

einer bisweilen außerordentlich heftigen Berührungsempfindlichkeit des betr. Haut- oder Schleimhautgebietes, einer Empfindlichkeit, die so groß sein kann, daß im Anfall selbst Berührung der Haut mit Pinsel oder Watte als peinigend empfunden wird. Besonders druckempfindlich sind gewöhnlich die durch Valleix bekannten Nervenaustritte aus den Schädelknochen.

Die nach meinen Erfahrungen häufigste Ursache von Gesichtsneuralgien ist die Erkältung. Eine kleinere Reihe schließt sich an Infektionen an, z. B. eine Supraorbitalneuralgie an Influenza, eine intermittierende Form an Malaria, andere an Typhus und endlich nicht selten an Erysipel. Eine vierte Ursache können Stoffwechselstörungen sein, Chlorose oder Anämie bei jüngeren, Gicht oder Diabetes bei Leuten mittleren Alters. Auf reflektorischem oder toxischem Wege können Erkrankungen des Magendarmtraktus oder der Organe des weiblichen Beckens hinweisen — Schwangerschafts- oder Menstruationsneuralgien. Schließlich können auch gelegentliche Eiterungen oder Geschwulstbildungen der Schädel- oder Kieferknochen echte Neuralgien hervorrufen. Eiterungen der Stirn-, Keilbein- oder Siebbeinhöhlen, Aneurysmen der Basalarterien, Exostosen der mittleren Schädelgrube, Tumoren des Gangl. Gass., Glaukom u. a. seltene Erkrankungen müssen als Möglichkeiten im Auge behalten werden und erst in $^1/_4$ oder $^1/_5$ aller Fälle nach meiner, natürlich unverbindlichen, Schätzung wird der Neurologe in der Lage sein, Zahnerkrankung als alleinige Ursache anzusehen.

Die entsprechenden Prozentzahlen des Zahnarztes werden freilich stets größer als die des Neurologen ausfallen, weil diesem natürlich vorzugsweise Nervenkranke, jenem Zahnkranke zugehen.

Vor erheblicher Überschätzung dieser Quote aber kann nicht genug gewarnt werden angesichts der Hekatomben gesunder Zähne, welche schon der naiven Meinung zum Opfer fielen, daß Zähne der Grund von Schmerzen sein müßten, welche im Zahn gefühlt werden; und begreiflicherweise werden neuralgische Schmerzen stets an die Nervenendigungen, hier also in die Zähne, projiziert. Es ist sicher keine Übertreibung, wenn ich behaupte, daß in mehr als der Hälfte sämtlicher Fälle Zähne nutzlos geopfert wurden, welche man hätte erhalten können. In mehreren meiner Fälle waren bereits 6, 7, 8 unnötige Extraktionen vorgenommen worden, ja, in zwei Fällen waren sogar sämtliche Zähne dem Unvertsändnis des Patienten oder des ihn behandelnden Zahntechnikers zum Opfer gefallen; denn es muß betont werden, daß solcher Dr. Eisenbart-Therapie sich meist Zahntechniker schuldig machen; z. T. aus eigenem Unverstand, z. T. gedrängt vom Patienten. Kardinaler Grund-

satz muß es deshalb in so wichtiger Frage bleiben, gesunde Zähne niemals zu entfernen, bevor sämtliche andere zur Heilung zur Verfügung stehende Mittel erschöpft wurden, allerdings unter der Voraussetzung, daß auch die minutiöseste Untersuchung keine Abweichung vom Gesunden ergeben hat; und solche Abweichungen festzustellen ist der mit allen Untersuchungsmitteln moderner Technik ausgerüstete Zahnarzt fast in allen Fällen fähig. Zu diesen Mitteln gehören natürlich nicht nur Inspektion und Palpation, sondern auch Untersuchungen mit dem faradischen Strom (Schröder, Berger), wird vielleicht demnächst das ultraviolette Licht gehören, und gehört seit einem Dezennium die Röntgenaufnahme. Besonders letztere hat sich ja schon oft bewährt durch den Nachweis von Zahnretentionen, wie sie besonders häufig beim oberen Eckzahn und unteren Weisheitszahn vorkommen. In einem von Treymann mitgeteilten Falle war der zweite obere Molaris hoch oben dicht unterm Jochboden eingeschlossen geblieben, eingekeilt zwischen 1. Molaris und Weisheitszahn, und zwar außerdem noch infolge einer Caries interna mit zersetztem Inhalt gefüllt. Die durch ihn bewirkte Neuralgie heilte nach seiner Entfernung. Von anderen verborgenen Ursachen kommen gelegentlich Bildung von Dentikeln oder Odontomen in Frage.

Die Schuld der Dentikel an Neuralgien ist freilich recht fraglich geworden, weil sie nach neueren Untersuchungen (z. B. G. Fischer) keine pathologische, sondern eine physiologische Bildung sind, dem von der Zahnhöhlenwand aus gebildeten Ersatzdentin durchaus entsprechend. Jedenfalls muß man auch solcher verborgenen Möglichkeiten gedenken in Fällen, wo die häufigsten und nachweisbarsten Zahn-Ursachen der Trigeminusneuralgie — Pulpitis und Periostitis — fehlen. Daß von diesen beiden Ursachen Pulpitis die weitaus häufigere ist — Head bezeichnet sie sogar im Gegensatz zu zahnärztlichen Autoritäten als die fast ausschließliche Ursache — liegt erstens an der größeren Häufigkeit der Pulpitis überhaupt und zweitens an der größeren Empfindlichkeit der Pulpanerven. Bei vorliegender palpabler Erkrankung ist natürlich deren schonende Beseitigung unter allen Umständen indiziert. Der Erfolg dieser Maßregeln wird zeigen, ob es sich um eine reflektorisch bedingte handelte oder um eine Neuralgie, welche nur äußerlich mit der Zahnerkrankung koinzidierte; denn der therapeutische Effekt zahnärztlicher Maßregeln in dieser Beziehung läßt sich nicht immer vorher bestimmen.

Allerdings haben Mackenzie und Head die diagnostische Differenzierung der odontogenen Neuralgien versucht durch den Nach-

weis, daß Erkrankungen der Zähne sich ähnlich wie Erkrankungen innerer Organe durch die von Head beschriebenen Viszeralzonen durch Ausbildung bestimmter hyperalgetischer Bezirke resp. Stellen des Gesichts verraten. Namentlich Kron hat sie eingehend gewürdigt und mehrfach besprochen. Ich habe die von Head resp. Kron gegebenen Schilderungen in einer Figur vereinigt, welche einen anschaulichen Überblick dieser verschiedenen Dentalzonen gewährt (Abb. 1). Sie sehen daraus, daß z. B. die oberen Schneidezähne, wenn sie erkranken, einen supraciliaren Schmerzpunkt, der Kaninus und 1. Bikuspis einen Punkt über dem Mundwinkel, der

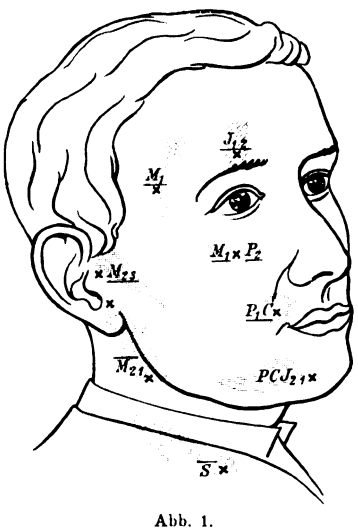

Abb. 1.
Dentalpunkte nach Head und Kron.

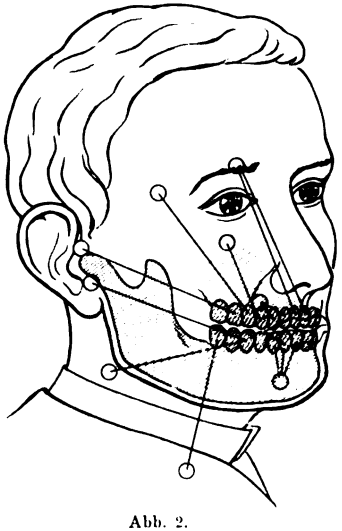

Abb. 2.
Projektion der Dentalpunkte.

2. Bikuspis und 1. Molaris einen Punkt unter dem Proc. zygomat. haben usf. Die Druckpunkte der unteren Zähne mögen Sie aus der Abbildung selbst ersehen. Eine genaue Analogie der Druckpunkte mit der Lage der betreffenden Zähne fehlt, dagegen herrscht auch hier unverkennbar das Gesetz der exzentrischen Projektion, indem die Schmerzpunkte gewissermassen exzentrisch vom Mundspalt zutage treten (Abb. 2).

So interessant nun klinisch der Nachweis dieser Druckpunkte ist, so ist ihr diagnostischer Wert doch ein begrenzter, da sie 1. nur in wenigen Fällen, 2. keineswegs leicht nachzuweisen sind, zumal wenn allgemeine kutane Hyperalgesie nebenher besteht, wie nicht selten, und 3. weil ihr Nachweis für den Zahnarzt wohl ein

Ausrufungszeichen bedeutet, aber keineswegs ein präzises oder entscheidendes Kriterium; denn eine zahnärztliche Diagnose wird sich nur auf den Zustand der Zähne selbst stützen. In ähnlich reserviertem Sinne spricht sich übrigens auch Kron aus. Selbst über ihre neurologische Verwertbarkeit werden schließlich odontologische, in diesem Falle besonders willkommene, Untersuchungen zu entscheiden haben. Zum Nachweis seiner Schmerzpunkte empfielt Head, die betr. Stellen unter Druck mit einer Rundkopfnadel abzutasten. Mir hat sich ein rundgeschmolzenes Glasstäbchen gut bewährt, mit dem ich unter mäßigem Druck strichweise und langsam über die empfindlichen Regionen hinfahre. Der Schmerz meldet sich dann, sobald der Glasstab über die hyperalgetische Stelle hingleitet.

Im allgemeinen aber strebt die Natur häufiger danach, den diagnostischen Sachverhalt zu verschleiern als zu vereinfachen, und diese Verschleierung erreicht sie durch die bekannte gerade im Trigeminusgebiet recht häufige Irradiation des Schmerzes. Es ist ja eine allen Zahnärzten bekannte Tatsache, daß selbst der einfache pulpitische Schmerz nicht selten in einen gesunden Nachbarzahn verlegt wird, vor allem nach längerer Dauer. Selbst Fehlangaben zwischen Ober- und Unterkiefer kommen gelegentlich vor. Noch häufiger wird solche Dislokation das Schmerzes, wenn der Zahnschmerz zur Neuralgie heranwächst. Ein intensiver Stirn- und Ohrschmerz, z. B. wie ihn Fr. Müller als Folge von Karies mehrerer Ober- und Unterzähne beschrieb, ein Okzipitalschmerz als Retentionswirkung des unteren Weisheitszahnes, wie ihn Lake und Weber sahen, reichen bereits erheblich über das Gebiet Headscher Punkte hinaus. Sogar derselbe Zahn kann gelegentlich verschieden lokalisierte Neuralgien bewirken: z. B. kann die erwähnte Retention des unteren Weisheitszahns auch gelegentlich Stirn-Kopfschmerz bewirken, wie es Hermans beschreibt, und schließlich kann infolge des Irradiationsbestrebens nervöser Erregungen der ursprünglich lokalisierte Schmerz sich immer weiter peripheriewärts verschieben. Sie wissen, daß Herzschmerzen z. B. häufig in den linken Arm ausstrahlen, daß Nieren- oder Blasensteine in der Glans penis, Lebererkrankungen in der rechten Schulter gefühlt werden, usf. So können auch hartnäckige Trigeminusleiden über das ganze Gesicht, den Hals, die Schulter, ja sogar bis in den gleichseitigen Arm ausstrahlen, wie verschiedene Fälle von Hohl, Baume u. a. lehren, Schmerzen, die sogar mit ausgesprochenem Schwächegefühl im gleichseitigen Arm einhergehenden, einer reflektorisch oder hysterisch zu deutenden Pseudoparese. In seltenen Fällen endlich können neur-

algische Reize ganz unvermutete Fernwirkungen entwickeln: so z. B. verursachte bei einem Assistenten Jaquets ein retinierter unterer Weisheitszahn Rumpfschmerzen der rechten Körperseite und Herpes-zoster mit Interkostalschmerzen[1]). Der klinische Zusammenhang so seltener Irradiationen oder Fernwirkungen mit gleichzeitigen Zahnerkrankungen muß sich natürlich nach dem Satz: „Sublata causa cessat effectus!" erweisen. Der heilende Effekt zahnärztlicher Operationen — Befreiung retinierter Zähne event. durch Extraktion eines unbequem seßhaften Vordermannes, Extraktion des Dentikelträgers, Eröffnung verschlossener Pulpaentzündungen oder Behandlung der zugrunde liegenden Pulpa- oder Wurzelhauterkrankung — auf Trigeminusneuralgien, beweist den dentalen Ursprung der Neuralgie, wenn auch deren Heilung erst nach Tagen oder Wochen einzutreten braucht. Nach Castle und Zang hat zahnärztliche Behandlung noch nach 9- und 14jährigem Bestande von Neuralgien Erlösung gebracht. Aber das genannte Kausalgesetz erlebt leider gerade bei Nervenleiden nicht selten verdrießliche Ausnahmen. Die Supraorbitalneuralgie z. B., welche einer Influenza folgt, überdauert sehr oft deren vollkommene Heilung, durch Erkältung akquirierte Neuralgien des 2. und 3. Astes bleiben oft seßhaft, soviel auch anti-rheumatische Maßregeln (Schwitzbäder, Packungen, Wärmeapplikationen, Aspirin u. a.) die letzten Spuren der Erkältung selbst vertreiben möchten. So erleben gerade Neurologen Fälle genug, in welchen der Schmerz selbst nach gründlicher Behandlung aller Zahndefekte sagt: J'y suis, j'y reste! Selbst die von Baume „sehr einfach" genannte Methode Döbbelins in allen Fällen mit scheinbar gesunden Zähnen doch sämtliche Zähne anzubohren und allmählich zu füllen — eine zweifellos radikale Präventivbehandlung jeder Pulpitis — führt nicht immer zum Ziel. In solchen Fällen muß man annehmen, daß der neuralgische Reiz in den leitenden Nervenwegen oder den reizperzipierenden Rindenzentren dauernde Veränderungen geschaffen hat, welche dann auch nach Verschluß der peripheren Reizquelle bestehen bleiben.

Auch jene nicht seltenen Fälle, in welchen umgekehrt notwendige Zahnoperationen Neuralgien hervorriefen, fordern

[1]) Anm. Daß irradierte Schmerzen nicht selten Anlaß zu fatalen Fehldiagnosen geben, wurde in der diesem Vortrage folgenden Diskussion mehrfach exemplifiziert: Supraorbitalschmerzen durch einen erkrankten Inzisivus können auf Augen-, Gehörgangschmerzen durch eine Molarpulpitis auf Ohrenleiden bezogen werden und zu falschgeleiteten therapeutischen Maßregeln verführen. Auf diesem Wege gleiten Augen- oder Ohrenärzte manchmal diagnostisch aus.

die Erklärung, daß schon vorher latente Irritationszustände im Trigeminusgebiet bestanden, welche durch die nach Art eines Traumas wirkende Operation manifest wurden. Und das soll nach Delestre keineswegs selten vorkommen. Mehrere andere Fälle von Extraktionsneuralgie sahen z. B. Baume und Langenbeck. Daß auffallende Schmerzempfindlichkeit im Trigeminusgebiet besonders häufig bei Neuropathen vorkomme, hat neuerdings Scheikewicz betont. Selbstverständlich werden Überraschungen dieser Art um so seltener werden, je zartfühlender unsere Zahnärzte vorgehen und je mehr moderne Operationstechnik Schmerzen zu meiden lernt. Denn so bedauerlich auch vom rassen-biologischen Standpunkte aus die zunehmende Schmerzempfindlichkeit der Kulturvölker ist, der Schmerzunempfindlickeit z. B. der Indianer und Neger gegenüber, so müssen wir es doch nach dem Ausspruche eines unserer bedeutendsten Kliniker als eine der größten Errungenschaften moderner Chirurgie anerkennen, daß sie „gelernt hat, den Schmerz zu überwinden".

Nun, m. H., da der Zahnarzt nicht alle ihm unter den Bohrer kommenden Neuralgien heilen kann, so wird Sie das weitere Schicksal solcher Patienten interessieren: Wie lassen sich die nicht odontogenen Neuralgien zur Heilung bringen?

Die rein ätiologische Therapie versagt leider recht häufig. Meistens müssen wir zu symptomatisch wirkenden Mitteln greifen, von denen sich vor allem vier bewährt haben. Das erste, leichtere Fälle meistens bewältigende, ist die galvanische Elektrizität, und zwar in Form der stabilen Anode. Eine zweite Behandlungsmethode, welche bei unvergleichlicher Unschädlichkeit nicht selten die überraschendsten Resultate liefert, ist die Behandlung durch hypnotische Suggestion. Im Gegenteil zu anderen Neuralgien, z. B. zu Ischiadicus und Interkostalreuralgien bieten diejenigen des Trigeminus relativ gute Chancen für suggestive Beeinflussung; z. B. sind Zahnschmerzen jeder Art gewöhnlich sehr leicht wegzusuggerieren — natürlich vorübergehend —, sofern der Patient überhaupt zu hypnotisieren ist. Es ist mir gelungen, eine ganze Reihe ausgesprochener Neuralgien rein suggestiv zu beseitigen, und darunter mehrere verzweifelt schwere Fälle, welche ich hier aus einer früheren Publikation rekapitulieren will:

1. 7 Jahre alter Tic douloureux im genzen Trigeminus, dem schon 11 gesunde Zähne geopfert waren. Häufige Perioden typischer Schmerzattacken. Erst angewandte elektrische Behandlung erfolglos, dann Heilung durch tägliche tiefe Hypnose in 14 Tagen. Nach $^3/_4$ Jahren Nachricht vom Heilungsbestande.

2. $^1/_2$ Jahr alte Neuralgie des Auriculotemporalis infolge von Erkältung. Durch Hypnose und gleichzeitige Galvanisation in 6 Wochen bis auf Spuren geheilt. $^1/_2$ Jahr später gute Nachricht.

3. 2 Monate alte Neuralgie des ganzen rechten Trigeminus heftigster Art mit allen Erscheinungen, nach Influenza. Medikamente ohne Erfolg. Hier war der Schmerz nach einer einzigen tiefen Hypnose verschwunden und ist bis heute, also nach 7 Jahren, nicht wiedergekehrt.

4. 43jährige Frau, seit $2^1/_2$ Jahren, wahrscheinlich infolge von Erkältung, Infraorbitalisneuralgie, in mehrmonatlichen Perioden auftretend. Verschiedene Arzneimittel ohne Erfolg. 4 Zähne vergeblich gezogen, täglich mehrere Anfälle. Nach erster Hypnose Schmerzruhe bis zum nächsten Tage, dann wieder 5 Anfälle. Nach der vierten Hypnose schmerzfrei, nach mehreren Monaten soll ein Rezidiv aufgetreten sein.

Im letzten Falle war schon Nervenexzision vorgeschlagen. Auch die drei anderen Fälle hatten typisch neuralgische Schmerzattacken heftigster Art.

Über ähnliche Fälle berichten Wetterstrand und Ringier, andere, wie Löwenfeld, wollen die Hypnose besonders bei älteren Fällen angewendet wissen.

Auf solche Fälle gestützt, habe ich deshalb schon mehrmals die Forderung ausgesprochen, daß Suggestionsbehandlung wenigstens versucht werden soll, bevor eingreifendere Maßregeln in Frage kommen. Ihre Wirkungschance steht allerdings im ungekehrten Verhältnis zum Alter des Patienten. Je jünger, um so günstiger. Vor allem bei den auf der Basis von Arteriosklerose erwachsenen Neuralgien des höheren Alters, etwa vom 50. Jahre an, müssen wir nicht selten chirurgische Verfahren — Neurotomie oder Neurektomie — vorschlagen, deren Erfolg um so sicherer ist, je radikaler das Vorgehen. Aber selbst die von Rose eingeführte und vor allem von Krause ausgebildete Exstirpation des Ganglion Gasseri schützt bekanntlich nicht absolut vor Rezidiven, abgesehen von sekundären Störungen im anästhetischen Nervengebiete. Ein sehr willkommener Ersatz wurde uns deshalb vor einigen Jahren durch die von Lange und Schlösser eingeführten endoneuralen Alkoholinjektionen beschert, durch die wir, wie es scheint, nun ein Mittel in der Hand haben, wenigstens den größten Teil des gegen Elektrizität und Suggestion refraktären Restes zu heilen.

Andere nach Zahnerkrankung beschriebene nervöse Störungen sind im Vergleich zum Tic douloureux selten. Es sind verschiedenartige Reiz- und Lähmungserscheinungen in den der Mundhöhle zugeordneten Nervengebieten. So z. B. wurden nach Zahnextraktionen Anästhesien im Quintusgebiet beobachtet von Detzner, Scheff, Chase, Cohn, Baume, merkwürdigerweise immer im Inframaxillaris, traumatische Anästhesien offenbar meist hysterischer Art: es wurden Zungenschmerzen (Glossodynie) und Parästhesien im Munde beobachtet. Ein wichtigeres Interesse beanspruchen Folgezustände von motorischen Reiz- und Lähmungserscheinungen: Frankl-Hochwart

z. B. stellte 6—7 Fälle peripherer Fazialislähmung zusammen, welche durch Zahnerkrankungen ausgelöst schienen. Ihre Ätiologie wird noch angezweifelt.

Ein Ereignis übelster Bedeutung kann fernerhin ein an Zahnoperation sich anschließender Krampf im motorischen Trigeminusgebiet, der Trismus, sein, sofern er das erste Signal eines postoperativen Tetanus bilden kann, wie in den von Finger und Thomas veröffentlichten, Gott sei Dank äußerst seltenen, Fällen. Häufiger bleibt der Trismus isoliert und stellt dann entweder den wesentlich harmloseren hysterischen Kieferkrampf dar, welcher durch beruhigenden Zuspruch und event. eine Morphiumskopolamin-Injektion leicht zu beseitigen ist, oder er bildet sich zu einer motorischen Zwangserscheinung aus, einem Tic des Kiefers, wie er ja noch häufiger als im motorischen Trigeminus im Gebiet des Fazialis vorkommt; z. B. berichten Hartung über Orbikulariskrampf durch einen linken unteren Weisheitszahn, Baume über Blepharospasmus durch einen unteren Molaren.

Sowohl diesem hysterischen Einzelsymptom gegenüber, als auch der Schar der übrigen hysterischen Beschwerden, welche gelegentlich das zahnärztliche Operationszimmer in Aufregung bringen, bewähren sich im allgemeinen möglichste Isolierung der Patienten, Ruhe und suggerierender Zuspruch am besten. Am häufigsten sind ja in dieser Beziehung hysterische Ohnmachten und Anfälle. Im letzteren Falle ist vor allem die Unterscheidung von einem event. epileptischen Anfall wichtig. Normales Verhalten der Pupillen und die Beachtung des sozusagen etwas gemacht Erscheinenden der ganzen Situation — obwohl sie in Wirklichkeit keineswegs gemacht ist — sprechen für Hysterie. Aber selbst diese relativ harmlosen Fälle werden sich vermindern, je weniger angreifend und aufregend sich die zahnärztlichen Maßregeln gestalten. Daß vor allem Ruhe und Sicherheit des Operierendeen selbst eine wesentliche Rolle spielt, habe ich wiederholt beobachtet.

Größtenteils der Hysterie zuzurechnen sind auch eine Reihe jener scheinbar alarmierenden Ereignisse, welche oft als Vorkommnisse sui generis beschrieben werden. Als solche Ereignisse entnehme ich Baumes bekanntem Lehrbuch folgende Fälle, welche z. T. durch Zahnoperationen hervorgerufen, z. T. durch sie geheilt wurden.

1. Ein 18jähriger Mann bekam unmittelbar nach Extraktion des pulpitisch erkrankten Bikuspis einen Schmerz im gleichseitigen Arm, welchem eine vorübergehende Anästhesie desselben folgte (H. Chase) — offenbar eine hysterische Empfindungslähmung.

2. bei einer 18jährigen Dame tritt bald nach Füllung eines rechten oberen Prämolaris (mit Zinn und Gold) Nackensteifheit mit tonischen

schmerzbegleiteten Krämpfen der Nacken-, Augen- und Kaumuskeln ein, welche nach Wiederausbohrung der Füllung verschwanden (Dental Times 1873). Die Meinung des Autors, daß in diesem Falle die aus Zinn und Gold zusammengesetzte Füllung eine Art galvanischen Reiz gebildet hat, ist jedenfalls dahin zu ergänzen, daß dieser Mikro-Reiz eben hysterische Spasmen auslöste.

3. Ein 12jähriger Knabe litt seit drei Monaten an Chorea und zuletzt auch an Krämpfen. Durch Inzision des Zahnfleisches über den andrängenden zweiten Molaris wurde der Knabe augenblicklich vom Krampfanfall und in der Folge von der Chorea befreit (Astburner).

4. Eine 27jährige Frau erlitt ganz plötzlich eine Lähmung der rechten Seite, welche nach Beseitigung mehrerer kranker Wurzeln und Zähne wieder aufhörte (Surserott).

Alle diese und manche ähnliche, besonders in der älteren Literatur mitgeteilte Fälle sind als hysterische Reiz- oder Lähmungserscheinungen aufzufassen, welche entweder reflektorisch durch den Reiz kranker Zähne oder traumatisch durch den Shock einer Extraktion bewirkt wurden. Zu solchen Fällen gehören übrigens auch die Fälle von plötzlich aufgetretener und durch Sanierung der Zähne geheilter Amaurose.

Überhaupt ließe sich über das Thema Hysterie und Zähne ein interessantes Kapitel schreiben; die verschiedenen Leidensstationen, welche ein Zahnleidender bis zu seiner Erlösung zu passieren hat, die quälenden Schmerzen, das Mitleid und die Bemühungen seiner Umgebung, die Scheu vor dem Zahnarzt, der Anblick des Operationsstuhls und so vieler drohender Instrumente, der Shock einer Extraktion oder die feinere Marter einer langen Bohrung: Alles dies sind Momente, hervorragend geeignet, die bizarren Reaktionskräfte einer schlummernden Hysterie zu mobilisieren[1]).

Angesichts solcher Fälle werden Sie es begreiflich finden, wenn ich auch hinter viele Berichte über sog. Zahnepilepsie Fragezeichen

[1]) In der diesem Vortrag folgenden sehr anregenden Diskussion wurde auf zwei sich entgegengesetzt äußernde nervöse Zustände hingewiesen, welche Analogien zu sonst bekannten Neurosen darbieten. Es gibt Patienten oder meist Patientinnen, bei denen sich nach den ersten unangenehmen Eindrücken eine solche Scheu vorm Zahnarzt und vor allem, was er in die Hand nimmt, bildet, daß eine krankhaft übertriebene Angst sie befällt, wenn sie nur des Zahnarztes ansichtig werden; und umgekehrt gibt es Patienten und Patientinnen, bei denen sich ein krankhaftes Verlangen, eine förmliche Sucht nach zahnärztlicher Behandlung herausbildet. Das sind natürlich nur Spezialfälle auch sonst bekannter Neurosen. Die krankhafte Furcht vorm Zahnarzt kann sich in der Form einer Phobie äußern (man könnte von Odontophobie sprechen) und im andern Falle dürfte es sich um hysterisch veranlagte Individuen handeln, bei denen sich, vielleicht auf Grund von Gefühlsherabsetzung oder Gefühlsperversionen die krankhafte Sucht (Odontomanie) ausbildet.

setze, so lange nicht, besonders bei den sog. Fällen von Reflexepilepsie, der Nachweis geführt wurde, daß es keine Hysterie war. Eine solche Epilepsie wird natürlich nur dann reflektorischen Ursprung haben können, wenn es sich nicht um die genuine Form derselben handelt, wenn der epileptische Anfall mit Empfindungen im Zahngebiet beginnt, und wenn die Heilung des Zahnleidens auch die Anfälle beseitigt. Nach Schwartzkopff z. B. war es sein eigener Bruder. welcher 10 Tage nach Füllung des rechten oberen Schneidezahns den ersten Anfall bekam, der sich wöchentlich wiederholte, bis zwei Jahre später der von Wurzeleiterung befallene Zahn entfernt wurde. In einem andern Falle von Ritter wurde eine 22jähr. Dame, welche seit frühester Jugend an Gesichtsschmerzen und seit 6 Jahren an epileptischen Anfällen litt, durch Sanierung ihres sehr vernachlässigten Gebisses von ihren Leiden geheilt. Allerdings wurde sie gleichzeitig gynäkologisch behandelt, so daß sich hier auch der Gynäkologe den Ruhm des Erfolges auf die Rechnung setzen könnte.

Daß septisch infizierte Pulpaerkrankungen, besonders bei verschlossener Höhle, selbst zerebrale, tumorähnliche Symptome bewirken können, erlebte ich früher an einem meiner Kollegen, bei dem sich kurz nach begonnener Behandluug einer erkrankten Pulpahöhle, welche vom Zahnarzt unvorsichtigerweise außerordentlich fest wieder tamponiert worden war, ziemlich schnell in wenig Tagen ein hirntumorähnliches Bild mit Schwindel, Übelkeit, Erbrechen, Kopfschmerz entwickelt hatte. Zunächst fürchtete er selbst ein Zerebralleiden, bis deutlich werdender Zahnschmerz ihn auf die Quelle seines Zustandes hinwies. Ich selbst mußte ihm den bereits stark putriden Zahn entfernen.

III. An letzter Stelle möchte ich diejenigen Erkrankungen der Zähne berühren, welche umgekehrt durch Nervenleiden hervorgebracht werden können. Zunächst denken wir auch hier an Erkrankung des Trigeminus. Aber Zahn und Quintus verhalten sich wie Wolf und Lamm. So oft ein kranker Zahn auch den Gesichtsnerv peinigt, so harmlos und unschuldig sind umgekehrt Erkrankungen des Trigeminus für die Zähne. Nicht einmal die übrigens sehr seltene Neuritis des Trigeminus, (z. B. durch Infektionskrankheiten, Lues, durch komprimierende Tumoren der Hirnbasis o. a) oder selbst die Nervenexstirpation haben bis jetzt irgend einen sicheren trophischen Einfluß auf die Zähne gezeigt. Nicht einmal das der Exstirpation des Ganglion nicht selten folgende Hornhautgeschwür — fälschlicherweise Keratitis neuroparalytica genannt — darf auf trophische Ursachen bezogen werden, sondern ist Folge der

ausbleibenden reflektorischen Schutzbewegungen; nach experimenteller Durchschneidung des Quintus trat sie nicht auf, falls das Auge gegen eindringende Entzündungserreger geschützt wurde. Brubacher ist denn auch der einzige Autor, welcher nach Trigeminusdurchschneidung Atrophie der Zahnpulpa gefunden haben will. Der trophische Einfluß von Quintuserkrankungen erstreckt sich vielmehr, dem physiologischen Reizwege folgend, nur nach rückwärts, indem er regelmäßig Atrophie der Nervenzellen des Gasserschen Ganglions bewirkt. Diese Tatsache beweist übrigens, daß bei dem einzigen Falle von Zahnausfall auf rein trophischer Grundlage, bei der Alveolaratrophie der Tabes dorsalis, die bloße Nervendegeneration nicht zur Erklärung genügt, wenn sie auch mit Alveolaranästhesie („Zahnvertaubung" nach Turner und Möbius) einhergeht, welche den völlig schmerzlosen, ja manchmal kaum bemerkten Zahnverlust erklärt. Beschrieben wurde diese zuerst 1868 von Labbé; ihr Zusammenhang mit Tabes wurde von Vallin erkannt; 1891 konnte Rosin schon 22 Fälle davon aus der Literatur zusammenstellen. In der Regel entsteht sie erst nach längerem Krankheitsverlauf (Möbius-Oppenheim), gelegentlich aber kann sie auch den Reigen tabischer Symptome eröffnen, wie in einem Falle Hoffmanns. Nicht selten ist der Zahnausfall mit erhöhter Fragilität der Kiefer verbunden, welche event. sogar Spontanfrakturen des Unterkiefers bedingen kann, wie es Kredel und Ancellin sahen. Im Falle des letzteren brach sich ein 39jähriger Mann den Unterkiefer, als er ein Stück Zucker zerbeißen wollte. Bei einem in Oppenheims Lehrbuch erwähnten Falle von Sabrazés-Fouquet kam es bei dem Versuch einer Zahnextraktion zu einer Fraktur beider Processus alveolares.

Und solche Spontanfrakturen können sogar das deprimierende Eröffnungssignal der Erkrankung bilden. Selbstverständlich darf dieser rein trophische schmerzlose Ausfall nicht verwechselt werden mit der durch Pyorrhoea alveolaris bedingten Lockerung, die natürlich ebenfalls und zwar besonders leicht in einem dystrophisch geschwächten Alveolargewebe, sich entwickeln kann, wie ich erst vor einigen Wochen bei einer Tabica mit Arthropathie des rechten Kniegelenks sah.

Sonst hat ja die interessante Pyorrhöefrage nichts mit Neurosen oder gar Psychosen zu tun, außer insofern als nach meinen Beobachtungen chronischer Zahntaschenkatarrh relativ häufig sich bei depressiven Psychosen entwickelt. Der in Fällen von Melancholie oder selbst leichteren periodischen Depressionen nachlassende Trieb zur Körper- und Mundpflege, die geringere Intensität und Häufig-

keit auch der Kieferbewegungen begünstigt natürlich Stagnation des Mundinhaltes, Gärung und Zahnfleischerkrankung.

Was sich sonst an ursächlichen Beziehungen zwischen Zähnen und Psychosen suchen und finden läßt, dürfte, als sporadische Vorkommnisse, kaum Veranlassung geben zu Erörterungen im Rahmen meines heutigen Vortrages. Vor allem hat ja Kron in seiner gründlichen und anregenden Schrift noch eine Reihe von psychotischen Zuständen erwähnt, welche hin und wieder gelegentlich einmal auch den Zahnarzt interessieren könnten, z. B. Halluzinationen, Delirien, Verwirrtheitszustände usf., aber das bescheidenere Ziel meines Vortrages war nur näherliegende neurodontologische Fragen einer Erörterung zu unterziehen.

Dagegen möchte ich eine nicht unwichtige forensische Frage hier anschließen, nämlich die sexuellen Anschuldigungen, welche gelegentlich gegen Zahnärzte erhoben werden und, falls durch Zeitungen kolportiert, stets erhebliches Aufsehen erregen. Solchen Insinuationen liegen, wenn nicht Rache oder Erpressungsabsicht, gewöhnlich halluzinierte Erlebnisse in einer Halbnarkose zugrunde, Erlebnisse traumhafter Art, welche sich gerade in halben oder leichten Narkosen häufiger als in tiefen Vollnarkosen entwickeln. Solchen Gefahren sind jedenfalls diejenigen Zahnärzte wenig ausgesetzt, welche möglichst wenig Allgemeinnarkosen anwenden und in Gegenwart von Zeugen oder Assistenten arbeiten.

Die Frage der Narkose gibt mir noch Gelegenheit, eine mich besonders interessierende Frage technischer Natur zu berühren, nämlich die Frage, wie weit sich Narkose oder Lokalanästhesie durch suggerierte Analgesie ersetzen läßt. Zweifellos läßt sich in geeigneten Fällen solche Analgesie weit genug vertiefen, um darin nicht allzu eingreifende Operationen vornehmen zu können: Ein exzellentes Verfahren, wenn es sich zu allgemeiner Anwendbarkeit eignete! Und in der Tat haben seit Braid fast alle hypnotisierenden Ärzte derartige Versuche gemacht. Leider aber hat es eine Reihe von Haken: 1. nämlich sind nicht alle Menschen genügend tief zu hypnotisieren, sondern nur etwa die Hälfte, und tiefe Hypnose ist notwendig, 2. verlangt schon die suggestive Präparation dieser Hälfte eine Übung im Hypnotisieren, welche nur wenige Ärzte zu erwerben sich bemühen, geschweige denn ein auf ganz andere Praxis eingestellter Zahnarzt, 3. gelingt auch analgetischer Schlaf nur, wenn keine Angst störend dazwischen tritt: denn Angst verhindert jeden Schlaf, sowohl den natürlichen wie den suggerierten: schon der Anblick operativer Vorbereitungen aber oder der Eintritt ins Zimmer des Zahnarztes genügt in der Regel, um diese Angst aufzuscheuchen,

und 4. muß dann wenigstens der Patient durch wiederholte vorhergegangene Hypnosen soweit vorbereitet sein, daß sich selbst die Angst suggestiv unterdrücken läßt. Unter diesen Bedingungen habe ich selbst mehrere Male Zähne ziehen lassen oder selbst gezogen, z. T. ganz ohne, z. T. mit geringen Schmerzen. Die suggerierte Analgesie kann eben nur in relativ seltenen Fällen mit einer Narkose an Zuverlässigkeit konkurrieren. Beide aber werden um so entbehrlicher, als uns die moderne Chirurgie bereits eine Menge ebenfalls unschädlicher und zuverlässiger Mittel beschert hat, welche ebenfalls Umgehung der gefährlicheren Allgemeinnarkose gestatten. Sehr wohl aber kann der suggestionskundige Zahnarzt die Anwendung selbst dieser Mittel einschränken, wenn er versteht, eine an sich geringe analgetische Wirkung, etwa eines Lokalanästhetikums, suggestiv zu verstärken resp. zu kompletieren.

Sie sehen, m. H., wieviel wissenschaftliche Ernährungskanäle zwischen scheinbar so unähnlichen Disziplinen, wie Neurologie und Odontologie hin- und herlaufen; in wenig Fällen freilich erst hat ihr Ausbau positive Ergebnisse gebracht. Eine planmäßige Bearbeitung dürfte deshalb noch eine Fülle schlummernder Probleme zu wecken und zu lösen imstande sein.

Die Berechtigung orthodontischer Eingriffe vom Standpunkte der Hygiene[1]).

Von

W. Zielinsky in Berlin.

Jeder Eingriff am menschlichen Körper, sei er nun langwierig oder kurz und dafür vielleicht gefährlich, muß seine besondere Berechtigung haben, sonst dürfte er nicht vorgenommen werden. Es gibt wenig größere chirurgische Operationen, die den Körper nicht mindestens vorübergehend sehr schwächen, und es gibt auch genügend Fälle, in denen durch einen langdauernden Behandlungsmodus der im allgemeinen gesunde, d. h. lebensfähige, Körper dauernde Schädigungen zurückbehält oder zum wenigsten eine Schwächung erfährt, die solange anhält, als der Körper störenden Eingriffen unterworfen ist. Wenn diese langdauernden Operationen nun noch im jugend-

[1]) Skizze nach einem Vortrage, gehalten auf der 49. Versammlung des Central-Vereins Deutscher Zahnärzte in Dresden, Mai 1911.

lichen Alter ausgeführt werden, also zu einer Zeit, wo das Individuum gerade unter die günstigsten hygienischen Bedingungen gesetzt werden sollte, um sich gut entwickeln zu können, so muß der Arzt sich von der Operation einen besonders großen Nutzen für die spätere Entwicklung des Kindes versprechen.

Eine kieferorthopädische Operation ist erstens langwierig und zweitens sehr störend, da sie ihren Angriffspunkt an den Zähnen nehmen muß und damit ein sehr wichtiges Organ, den Kaumechanismus, vorübergehend in der vollen Ausübung seiner Funktion beeinträchtigt.

Während sich nun auf der einen Seite Praktiker finden, die gerade orthodontische Eingriffe ablehnen, weil sie meinen, daß eine derartige Behandlung des Gebisses dem Organismus zu wenig nütze, im Gegenteil das Individuum während der Dauer der Behandlung in hygienischer Beziehung sehr zurückbrächte, gibt es auf der anderen Seite wieder Zahnärzte, welche für die Beseitigung anomaler Kieferstellung eintreten, und gewöhnt sind, wiederholt diese orthopädischen Operationen auszuführen. Gerade die letzteren sollten sich einmal Rechenschaft darüber ablegen, ob bei jeder Operation der Gewinn für den Patienten, für den ja die subtilste Behandlung mit Unbequemlichkeiten verbunden ist, ein entsprechend hoher ist, und somit seine eigene Mühe durch eine Höherbewertung des behandelten Körpers belohnt wird.

Aus dieser Erwägung heraus halte ich es für geboten, einmal die Frage aufzuwerfen, inwiefern es bei Inangriffnahme der jetzt so vielfach ausgeführten orthodontischen Operationen gerechtfertigt erscheint zu sagen, dieselben würden besonders aus hygienischen Motiven vorgenommen.

Bevor ich die Indikation für die orthopädische Behandlung des Gebisses gebe, um an Hand derselben für die Notwendigkeit eines Eingriffes einzutreten, soll uns eine andere Frage beschäftigen, deren Beantwortung erst die Folie abgibt für die Entscheidung, ob wir es bei der Orthodontie mit einer hygienischen Manipulation zu tun haben. Diese Frage lautet: „Sind orthodontische Eingriffe in ihrer jetzigen Form überhaupt oder die verwendeten Bandagen als solche vielleicht unhygienisch?“ Die Antwort auf diese Frage würde lauten: „Sobald dem Körper durch die Ausführung der Operation resp. die Anwendung der gebräuchlichen Bandagen in nutritiver Beziehung mehr geschadet als genützt würde“.

Im allgemeinen läßt sich behaupten, daß heute bei der Berücksichtigung aller ätiolologischen Momente und der Verbesserung der diagnostischen und therapeutischen Hilfsmittel die Anwendung der

orthopädischen Maßnahmen auf Zähne und Kiefer immerhin eine so sichere genannt werden kann, daß ein wirklicher Schaden aus ihnen dem Körper schwerlich erwachsen kann. Wohl fordert der orthodontische Eingriff wegen seiner vielen Einzeloperationen in einem beschränkten Raum wie wenige andere Operationen gleich viel ingeniöse wie technische Fähigkeiten, und wer diese nicht oder nur in geringerem Maße besitzt, wird gewiß mehr Schaden als Nutzen stiften. Die Orthodontie löst sich zu sehr aus dem Ganzen der Zahnheilkunde als gesondertes Wirkungsgebiet heraus, als daß sie von demjenigen, der sich mit den sonst notwendigen Operationen auf dem Gebiete der Mundchirurgie und Zahnheilkunde vertraut gemacht hat, sofort ohne weiteres mit Verständnis betrieben werden könnte.

Eine andere Frage ist die, ob die verwendeten Bandagen in ihrer heutigen Form so einwandfrei gebaut sind, daß sie in ihrem Anpassungsvermögen an die Zähne und ihre Umgebung als auch in ihrem Material jeder hygienischen Forderung voll und ganz gerecht werden. Hierunter sollen im speziellen Falle verstanden werden: Nichthervorrufen von Dekubitus, Nichtbegünstigen der Karies durch Unterstützen in der Retention von Speiseresten und Unangreifbarkeit durch die Mundflüssigkeit und die Nahrung.

Es ist in neuerer Zeit ein guter Schritt vorwärts getan worden, um die Apparate, welche in den Mund gebracht werden, technisch zu vervollkommnen, aber wir würden zu viel behaupten, wenn wir sagten, sie wären im Sinne oben angeführter Forderungen hygienischer geworden. Wir bevorzugen heute festsitzende Apparate, die der Patient selbst nicht entfernen kann; das gewährleistet uns wohl ein Einhalten des jeweilig zu verzeichnenden Erfolges mehr als die früheren abnehmbaren Apparate, deren Anwendung und Wirkung von Verständnis und Willigkeit des Patienten abhing, aber ob der Tausch der ersteren gegen die letzteren, das sind die abnehmbaren Bandagen, einen Vorteil in hygienischer Hinsicht bedeutet, muß doch sehr fraglich erscheinen. Jedenfalls erfordern die festen Apparate, namentlich die durch Bänder und Ligaturen gehaltenen, eine intensive Mundpflege, deren Durchführung der Energie des Patienten keine kleine Aufgabe stellt.

Wenn also die Apparate so gearbeitet sind oder so angebracht werden, daß doch nicht nach jeder Richtung hin eine Gefahr für die Umgebung ausgeschlossen ist, könnten, besonders bei ungeschickter oder kritikloser Verwendung derselben, sich Umstände einstellen, die den ganzen mit den Apparaten ausgeführten Eingriff zu einem unhygienischen, d. h. mit Schaden für den Körper verbundenen, machen würden.

Ich habe versucht, einige wichtige Punkte zusammenzustellen, deren Nichtbeachtung zuvor eine lokale Schädigung im Munde herbeiführen, eventl. aber auch den übrigen Körper nachteilig beeinflussen kann.

So kann beispielsweise dem Körper Schaden zugefügt werden:

1. durch ganz unzweckmäßige Handhabung der Bandagen.

(Ich habe hier besonders die von Angle angegebenen Apparate im Auge, will jedoch nicht nur diese mit den folgenden Punkten gemeint wissen.)

Hierher gehört:

a) übermäßiges Abstehenlassen eines Expansionsbogens von der Zahnreihe, der ja bekanntlich an der äußeren Kurve der Zahnreihe, also im Vestibulum oris, entlang geführt werden soll, jedoch nicht so geformt sein darf, daß er von der Lippen- und Wangenschleimhaut als Belästigung empfunden wird. In diesem Falle schneidet der Bogen tiefe und schmerzhafte Furchen in die Schleimhaut.

b) Verlegen des Cavum oris durch Gaumenschrauben oder voluminöse Federapparate, welche die Funktion der Zunge störend beeinflussen. Wenn auch diese Apparate den sehr abgehärteten Zungenrücken kaum verletzen, sondern nur dann, wenn sie unter dem freien Rande der Zunge angebracht sind, so wird doch die Bearbeitung des Bissens durch die Zunge ungemein erschwert, so daß vom Patienten schließlich wegen Übermüdung der Muskulatur oder Empfindlichkeit der Zunge weniger Nahrung aufgenommen wird.

c) zu starke Belastung der Ankerzähne durch Federapparate (Expansionsbogen). Die Ankerzähne, meist die Molaren, werden durch übermäßige Einwirkung der Federn stark gelockert, die Gewebe des Perizements und des Periosts gezerrt und die Zähne dadurch natürlich beim Kauen schmerzhaft.

d) zu tiefes Aufschieben der anschraubbaren Bänder auf die Ankerzähne. Diese Bänder müssen mit ihrem oberen freien Rande etwas über die Kaufläche der Molaren übergedrückt werden und dürfen außerdem nicht aus zu dehnbarem Material gearbeitet sein, sonst rutschen sie allmählich immer tiefer zum Zervikalrande hinauf, heben die Zahnfleischbedeckung ab, zerstören das Ligamentum circulare und rufen Entzündungen hervor, deren Hauptmerkmal Blutung und Schmerzen sind.

e) Hervorstehenlassen von Drahtligaturen, welche die Mundschleimhaut verletzen.

f) zu weites Hindurchragenlassen des Expansionsbogens aus den Röhrchen der Ankerbänder. Dies erzeugt oft an der Umschlagfalte der Mundschleimhaut am distalen Ende der Zahnreihen eine diffuse, sehr schmerzhafte Schwellung, die eine Bewegung des Unterkiefers zuweilen kaum zuläßt und das Anhaken intermaxillarer Gummibänder unmöglich macht.

g) zu lockere Lage der Expansionsbögen an den Zahnbögen. Diese müssen bei jedem Öffnen des Mundes und namentlich beim Kauen ein großes Hindernis sein.

h) Eingraben der intermaxillaren Gummiringe in die Wangenschleimhaut und Herausstehenlassen der Gleithaken aus den Mundwinkeln. Bei vielen Individuen mit etwas dicken Backen schneiden die intermaxillaren Gummiringe tiefe Wundrinnen in die Wangenschleimhaut. Die meist am oberen Bogen befestigten Gleithaken dürfen nicht so angebracht sein, daß sie direkt in den Mundwinkeln sichtbar werden, sie führen sonst Entzündungen derselben herbei.

i) die Verwendnng fäulnisfähigen Materials (Seide) oder stark oxydierenden Metalls. Es war schon früher erwähnt, daß die Hygiene der Operation vorzugsweise durch die Verwendung unangreifbaren resp. unveränderlichen Materials für den Mund ganz wesentlich gefördert wird. Die Verwendung von Seide als Bindeglied von Zahn und Bogen ist nicht ganz einwandfrei, aber auch jedes unedle Metall als Motor oder Bindeglied an den Zähnen befestigt, muß teils diese gefährden, teils bei Löslichkeit durch die Mundsäuren den Verdauungsorganen lästig, vielleicht auch schädlich werden.

k) die Inangriffnahme zu vieler Operationen am Gebiß zu gleicher Zeit. Es ist leicht einzusehen, daß eine Überladung des Mundes mit Bandagen oder motorischen Apparaten nicht nur äußerst hinderlich empfunden wird, sondern daß sie neben der Wahrscheinlichkeit der erhöhten Retention von Speiseresten noch durch ihre summierte Wirkung den ganzen Eingriff ziemlich quälend gestalten müssen. Man solle deshalb sowohl in der Anordnung der zur Verfügung stehenden Kräfte vorsichtig sein und versuchen, unnötige Hilfsmittel und kleine, wenig Vorteile bietende, Operationen an einzelnen Zähnen fortzulassen, ehe man durch ein Zuviel Belästigungen hervorruft und Schädigungen herbeiführt.

Oft ergibt es sich, daß eine zeitliche Trennung der Einzeloperationen mehr schafft, als eine Nebeneinanderordnung. Die Übersicht über die Wirkung der einzelnen Motoren geht eher verloren und ihre Wirkung auf die Zähne ist so, daß sich die Kräfte gegenseitig aufheben oder zum mindesten hindern. Bei Beschränkung auf wenige einfache Hilfsmittel findet man oft einen Weg, um zwei Operationen mit ein und demselben Motor auszuführen.

2. durch Nichteinhalten der verabredeten Zeit für die Behandlung.

Die meisten der von uns angewendeten Kräfte sind in ihrer Wirksamkeit auf eine bestimmte, oft kurze, Zeit gerechnet und bedürfen bisweilen einer Kontrolle schon nach zwei bis drei Tagen. Wird diese Zeit von seiten der Patienten nicht eingehalten, so können unberechenbare Insulte hervorgerufen werden, zu deren Heilung bisweilen eine längere Unterbrechung der Behandlung nötig werden kann.

3. durch ungenügende oder versäumte Pflege des Mundes während einer orthodontischen Behandlung oder durch Verwendung von Bandagen, welche die Erfüllung dieser Forderung dem Patienten unmöglich machen.

Eine ständig und täglich in regelmäßigen Zwischenräumen betriebene Zahnpflege ist nicht bei jedem Menschen, der sonst auf Körperpflege etwas gibt, Gewohnheit. Aber daß die Mund- und Zahnpflege bei Behinderung der Selbstreinigung des Mundes durch die die Zähne umgebenden Weichteile um so notwendiger wird, ist nicht erst zu diskutieren. Hier muß die Reinigung mit größter Sorgfalt vorgenommen werden und es muß besonders die Zahnbürste der Verlegung des Raumes vor den Zähnen durch die Apparate Rechnung tragen. Bleiben Speisereste an den Apparaten hängen, so begünstigen sie Kariesbildung an den Zähnen und schädigen so lokal den Organismus.

4. durch nicht sachgemäße Vorbereitung des Mundes vor Einsetzen der orthodontischen Apparate.

Wenn eine länger dauernde Operation, wie es die orthodontische ist, begonnen wird, so ist es selbstverständlich, daß zuerst durch Füllungen und wenn angebracht Extraktion kariöser Zähne und Wurzeln eine hygienische Basis geschaffen wird. Mitten in der Behandlung ist es schwerer und umständlicher, Füllungen an Zähnen vorzunehmen, abgesehen davon, daß in einem Munde, dessen Zähne

schnell defekt werden, also die Neigung zur Karies besteht, natürlich nach Aufsetzen der Regulierungsbandagen kariöse Prozesse noch schneller um sich greifen.

5. wenn die orthodontische Behandlung zu einer Zeit vorgenommen wird, wo der Körper besonderer Schonung und Pflege bedarf.

Dieser Fall kann des öfteren an uns herantreten, sobald uns Kinder zugeführt werden, die zwar ihrem Alter und dem Fortschritt nach, welchen die Deformität der Kiefer aufzuweisen hat, eine Behandlung ihres Gebisses durchmachen müßten, deren Kräftezustand infolge von Ernährungsstörungen, soeben überstandenen Infektionskrankheiten oder infolge einer vorausgegangenen Nasen- oder Rachenoperation ein sehr niedriger ist. Diese Kinder sollten erst eine Zeit lang gepflegt werden, bis der Körper genügend Widerstand besitzt, um der immerhin eingreifenden Behandlung unterworfen zu werden. Denn der Allgemeinzustand würde bei einem sehr schwächlichen Kinde durch eine Operation am Gebiß weit mehr beeinträchtigt werden, als der eines kräftigen Kindes. Somit würde eine lokale Verbesserung den ganzen Körper unter Umständen mehr schädigen, als die Folgen der ersteren zu ersetzen imstande wären, und gälte es selbst eine so hohe Aufgabe, wie die Beseitigung der Mundatmung.

Aus allen oben angeführten Punkten wird man wohl die Vorstellung erhalten haben, daß man nicht ohne jede Überlegung an eine Behandlung herantreten soll, welche sich gewöhnlich über ein Jahr ausdehnt. Im besonderen wird es einer Überlegung bedürfen bezüglich der Notwendigkeit eines Eingriffes. Nicht jedes Gebiß, in welchem die Zähne nicht ganz regelmäßig angeordnet sind, bedarf einer orthodontischen Behandlung. Es ist wichtig, daß wir uns von dem Gedanken frei machen, als wäre die normale Okklusion der Zähne für den Menschen eine Lebensbedingung. Den Gegenbeweis haben wir ja an den älteren Patienten oder an uns selbst. Bei der unverhältnismäßig großen Verbreitung unregelmäßiger Zahnstellung haben viele eine leichtere Malokklusion und dennoch gar keine Störungen, im Gegenteil sie gebrauchen ihr Gebiß ausgiebig und fühlen sich kräftig, weil ihre Ernährung eine gute und regelmäßige ist. Es gibt Gebisse, deren regelmäßige Schönheit in Form und Struktur wir bewundern, und dennoch können wir sie, trotz ganz normaler Okklusion in einer späteren Zeit vor einer Pyorrhoea alveolaris nicht retten. Also nicht immer sind die Beziehungen der Zähne untereinander als Ausgangspunkt für die Inangriffnahme eines

orthodontischen Eingriffes anzusehen, sondern vielmehr die aus falscher Stellung der Zahnreihen gegeneinander sich ergebende funktionelle Störung des Gebisses oder dessen nächster Umgebung oder eines benachbarten Organes.

Nun werden aber nicht immer von diesem Gesichtspunkte aus, sondern vielfach aus kosmetischen Rücksichten orthodontische Eingriffe vorgenommen. Es läßt sich nicht in Abrede stellen, daß auch dieser Gesichtspunkt einmal ernstlich in Frage kommen kann, denn es ist nicht zu leugnen — daß abgesehen von Nasendeformitäten — die größten Entstellungen des äußeren Gesichts oft von der Stellung der Zähne und ihrer Umgebung, der Kiefer zum übrigen Kopfskelett abhängig sind. Aber wenn diese Deformitäten sich auffällig zeigen, so liegen in den meisten Fällen sicher funktionelle Störungen irgend welcher Art vor, die eine Behandlung auch aus anderen als den rein kosmetischen Gründen erforderlich machen. Wenn es dem Zahnarzte möglich ist, die unschönen Gesichtszüge eines Menschen in seiner Entwicklungszeit durch eine kieferorthopädische Operation in anmutige, regelmäßige Formen überzuführen, so ist diese Behandlung eine dankbare und dankenswerte. Das Vermögen, dem Individuum eine andere, schönere Maske aufzusetzen, hebt ihn etwas zum Künstler empor. Aber der souveräne Standpunkt, der dem Arzte näher liegen muß, ist doch der der Hygiene, und der Zahnarzt sollte sich nicht ohne weiteres herbeilassen, eine jede Stellungsanomalie am Gebiß, die weder funktionelle Störungen noch größere Disharmonien des Gesichts hervorruft, einer Korrektur zu unterwerfen, welche nur einen sehr unbedeutenden Nutzen hat.

Ich habe mich nun bemüht, diejenigen Gesichtspunkte zusammenzufassen, von denen aus mir eine orthodontische Behandlung als geboten erscheint, und führe sie der Reihe nach auf, ohne den Anspruch zu machen, eine erschöpfende Darstellung zu geben.

Die wahre Berechtigung zur Inangriffnahme orthodontischer Operationen ist gegeben:

1. Wenn die Stellung der Zähne auf den Wohllaut der Sprache ungünstig einwirkt, bezw. wenn die an der Hervorrufung der Sprachlaute beteiligten Organe (Zunge, Lippe) bei längerer Inanspruchnahme zu schnell ermüden dadurch, daß diese Körperteile an die vorragenden Zähne ständig anstoßen.

2. Bei Respirationsstörungen, welche bedingt sind vorzugsweise durch einen zu engen Oberkiefer sc. zu schmalen Nasenboden, bezw. in solchen Fällen, bei denen durch frühzeitige Gaumendehnung einem späteren rhino-

logischen oder otologischen Eingriff begegnet werden kann.

3. Wenn die Stellung der oberen Frontzähne resp. des Oberkiefers eine so prognathe ist, und zudem der Unterkiefer zurücksteht, daß hierdurch ein Lippenschluß zur Unmöglichkeit wird, das Individuum also durch die Zahn- oder Kieferstellung zur Mundatmung gezwungen wird.

4. In Fällen, bei welchen ein tiefer Einbiß der unteren Frontzähne in die Gaumenschleimhaut, oder selbst ein zu starker gegenseitiger Deckbiß (oder Überbiß) der Frontzähne die Weichteile (Gaumenschleimhaut, Zahnfleisch) derart irritiert oder verletzt, daß das Individuum nur unter Schmerzen und öfteren Blutungen seine Nahrung bearbeiten kann (besonders beim Zerschneiden der Speisen durch die Zähne).

5. Wenn durch kreuzweises Ineinandergreifen der Frontzähne eine Mahlbewegung dem Unterkiefer unmöglich gemacht ist, das Kiefergelenk also nur eine Scharnierbewegung ausführen kann.

6. Wenn durch Übergreifen der unteren Zahnreihe über die obere in jugendlichem Alter eine Fixierung des Unterkiefers durch die natürliche Artikulation, d. h. den überragenden oberen Zahnbogen nicht zustande kommen kann und infolgedessen der Unterkiefer allmählich einem unnatürlichen Längenwachstum unterliegt oder sich als Folge eines zu losen Zusammenbisses ein Schlottergelenk ausbildet (Letzteres in Verbindung mit einem vornübergreifenden Unterkiefer begegnen wir oft bei geistig Zurückgebliebenen oder Schwachsinnigen).

7. In Fällen sogenannten „offenen Bisses", — meist zurückzuführen auf eine rachitische Verbiegung oder Verlagerung des Unterkiefers — welche Deformität die betreffenden Individuen sowohl hinsichtlich der Respiration als auch des Kauvermögens als körperlich minderwertig erscheinen läßt („Kieferkrüppel").

8. Wenn die Stellung des Milchgebisses zu einer Zeit, wo die bleibenden Zähne an die Stelle der temporären Zähne treten sollen, Anzeichen dafür bietet, daß die zum Teil breiter angelegten Ersatzzähne einen nicht genügend großen Raum zu einer regelmäßigen Anordnung finden werden (bezieht sich besonders auf den Vorderkiefer).

9. Wenn durch zu frühe Extraktion von Milchzähnen und Zusammenrücken der Nachbarzähne dem bleibenden Zahne der Durchbruch an richtiger Stelle erschwert oder unmöglich gemacht ist (bezieht sich im besonderen auf den seitlichen Kiefer).

Die beiden letzten Gesichtspunkte für die Inangriffnahme einer orthodontischen Operation passen nur für eine frühe Zeit, in welcher das Gebiß in den Zahnwechsel eintritt oder sich gerade in ihm befindet. Wir können sie zusammenfassend als prophylaktische Gesichtspunkte bezeichnen und sie den ersten gegenüberstellen. Natürlich wird eine Behandlung der Kiefer um so leichter sein, je früher sie begonnen wird, obgleich bei der Notwendigkeit der Verankerung an den Zähnen es auch hierin eine Ausnahme geben kann, die darin besteht, daß sich bei stärkerer Resorption der Milchzähne von ihnen aus auf Kiefer und bleibende Zähne nicht mehr einwirken läßt. Aber der Vorteil einer Behandlung des Gebisses zu einer Zeit, wo die ersten Anzeichen einer später viel umfangreicheren Deformität sich zeigen, liegt doch klar auf der Hand. Die Behandlung kann ruhig aus physiologischen Gründen längere Zeit unterbrochen und zu geeigneter Zeit fortgesetzt werden. Wenn nur allmählich darauf hingearbeitet wird, daß die bleibenden Zähne mit Abschluß des Zahnwechsels an richtiger Stelle stehen. Die öftere Unterbrechung der Behandlung ist im ganzen dann nur wenig angreifend und man kann die Frühbehandlung des Gebisses, wenn sie mit Verständnis ausgeführt wird, als hygienisch einwandsfrei bezeichnen. Auch ist wohl als sicher anzunehmen, daß den prophylaktischen Maßnahmen am Milch- und Wechselgebiß die Zukunft in der Orthodontie gehören wird.

Zur Klinik der Kieferzysten.

Von

Paul Rosenstein, Arzt und Zahnarzt, Assistent des Institutes.

(Auf Grund von 416 Fällen, beobachtet in der Poliklinik für Zahn- und Mundkrankheiten des Zahnärztlichen Institutes der Kgl. Universität Breslau. [Direktor Geh. Medizinalrat Prof. Dr. Partsch].)

(Schluß von S. 188.)

Die Diagnose einer ausgebildeten Zyste stößt im allgemeinen auf keine besonderen Schwierigkeiten. Einzelheiten der Diagnostik wurden bereits gelegentlich gestreift. Als wichtigste Symptome sind der langsame schmerzlose Verlauf, die Knochenaufblähung und Eindrückbarkeit des Knochens, Pergamentknittern oder Fluktuation, je nachdem wie weit die Verdünnung des Knochens vorgeschritten ist, zu erwähnen. Unterstützend ist die Punktion und Untersuchung des Punktates (Cholestearin) heranzuziehen und die Röntgenphotographie. Die Röntgenstrahlen sind ein unentbehrliches Hilfsmittel der Zystendiagnostik geworden und ermöglichen auch die Erkennung kleiner Zysten, die im Kiefer verborgen liegen und noch nicht zu einer Knochenauftreibung geführt haben. Aber auch in vorgeschritteneren Fällen sichern und klären sie die Diagnose und geben Aufschluß über die Lage der Zyste zu den Nachbarzähnen, zur Kiefer- und Nasenhöhle. Es soll jedoch nicht dem schematischen Durchleuchten ohne gründliche Untersuchung das Wort geredet werden. Erst nach sorgfältigster klinischer Untersuchung kommen die Röntgenstrahlen zu ihrem Rechte.

Dieck hat in seinem Atlas die Röntgendiagnostik der Zysten klar auseinander gesetzt. Die Zysten geben im allgemeinen einen scharf begrenzten Schatten von rundlicher oder ovaler Gestalt. Dagegen zeigen die Granulationsherde, die Produkte der granulierenden Wurzelhautentzündung, die wohl die einzige differentialdiagnostische Schwierigkeit darstellen, ein mehr diffuses, unregelmäßig begrenztes Schattenbild. Arrosionen der Wurzelspitze, die als Folge der chronischen granulierenden Periodontitis häufig zu sehen sind, finden sich bei Zysten selten. Verdrängung der benachbarten Zähne und Wurzeln, die recht hohe Grade erreichen kann, ist nur bei Zysten zu finden.

Auf manchen Bildern hat es den Anschein, als ob mehrere Wurzelspitzen in die Zystenhöhle hineinragten. Das kommt daher, daß die Zyste sich hinter den Nachbarzähnen entwickelt hat und diese auf dem Bilde in die Höhle hineinprojiziert sind. Der Ausgangspunkt der Zystenbildung läßt sich dann oft an einer flaschen-

halsartigen Ausbuchtung des Zystenschattens erkennen. Über die Größe der Zyste kann das Röntgenbild leicht täuschen, da durch die Projektion eine umfangreiche Höhle nur einen relativ kleinen Schatten zu geben braucht, während das umgekehrte Verhältnis — großer Schatten, kleine Zyste — kaum vorkommt.

Die Diagnose einer follikulären Zyste gegenüber einer Wurzelzyste ist häufig, besonders in nicht mehr vollständigen Gebissen nur durch das Röntgenbild möglich, was allerdings weniger von praktischer Bedeutung ist.

Wir kommen zu dem praktisch wichtigsten Abschnitte, der Therapie, die im Laufe der Zeit manche Wandlungen durchgemacht hat. Als oberster Grundsatz der Therapie sind auch heute noch Dupuytrens Worte zu betrachten: C'est donc une règle générale d'opérer sans delai les kystes osseux, quand on s'est assuré de leur existence." Die alte Therapie, wie sie bis vor ungefähr 20 Jahren allgemein geübt wurde, bestand in der Eröffnung der Zyste, Erregung einer Entzündung durch reizende Injektionen (z. B. Jodtinktur, Karbolwasser) oder Einlagen, resp. Auskratzen des Zystenbalges, Heilung durch Granulationsbildung. Auch die bloße Extraktion des schuldigen Zahnes mit Entleerung des Zysteninhaltes hielt man in der Regel für genügend, wie 1880 im Verein der Schleswig-Holsteinschen Zahnärzte als Resumée einer Diskussion über Zystentherapie ausdrücklich festgestellt wurde. Heath betonte bereits 1888, daß Inzision einer Zyste dauernden Erfolg nicht habe. Trotzdem haben wir noch Gelegenheit gehabt, 69 auswärts inzidierte Wurzelzysten in Behandlung zu bekommen, darunter Fälle, die 5- und 6mal erfolglos inzidiert worden waren. Zum Teil ist wohl diese falsche Therapie allerdings auf fehlerhafte Diagnostik, nicht Unkenntnis der entsprechenden Therapie zurückzuführen. Es wurde oben betont, daß Füllung eines Zahnes das Wachstum der Zyste zu beschleunigen scheine. Diese Beobachtung hat Partsch schon besonders deshalb hervorgehoben, weil hermetischer Verschluß des Zahnes zur Therapie der Zysten empfohlen worden ist (Robicsek).

Diese alten Methoden wurden verdrängt durch die von Partsch 1892 empfohlene Methode der breiten Resektion der äußeren Wand der Zysten, durch die eine „Seitenbucht der Mundhöhle" geschaffen wird, die allmählich schrumpft und sicht abflacht. Verbessert wurde diese Methode noch durch den Bogenschnitt, der einen zum Zahnfleischrande konvexen Lappen schafft. Dieser Lappen wird nach Ausschneiden der vorderen Wand in die Höhle tamponiert, und dadurch wird die Epithelisation der Wundränder wesentlich beschleunigt. Den Lappen umgekehrt zu schneiden, also mit der Basis über den Zähnen und dem Ende an der Wangenschleimhaut, wie es Gerber

vorschlägt, ist nicht zweckmäßig, da ja Partsch seinem Bogenschnitte gerade wegen des Verlaufes der ernährenden Gefäße die Richtung zum Alveolarrande konvex gegeben hat. Gerbers Verfahren dürfte leicht zu Ernährungsstörungen im Wundlappen führen. Die Partschsche Methode ist jetzt so verbreitet und durch so mannigfache Beispiele aus dem Breslauer Institute erläutert worden, auch in den hier zitierten Fällen wiederholt erwähnt, daß ich an dieser Stelle auf die Anführung von Krankengeschichten verzichten kann. Es wurden nach dieser Methode bei uns bisher 342 Wurzelzysten behandelt und kein Mißerfolg erlebt; ebenso ist von anderen Autoren, ich erwähne nur Weiser, Perthes und Römer, nur über Erfolge dieser Methode berichtet worden. Weiser schreibt: „Seit Prof. C. Partsch seine ingeniöse Methode der Behandlung größerer Zahnwurzelzysten veröffentlicht hat, wird wohl kein rationeller Arzt sich mehr einer anderen Operationstechnik bedienen, als der von ihm für solche angegebenen . . . . .“ Und Römer äußert sich: „Den sichersten Heilerfolg leistet die von Partsch empfohlene Behandlungsmethode, die zugleich noch deswegen sehr empfehlenswert ist, weil sie mit keiner Verstümmelung verbunden ist.“

Trotzdem sind immer wieder andere Vorschläge zur Zystenbehandlung gemacht worden. Helm empfahl 1903 bei erhaltungsfähigen Zähnen Formalineinlagen zur Behandlung der Zysten 2 bis 3 Wochen lang, und noch vor wenigen Wochen berichtete Simpson über Behandlung einer Zyste mit Inzision und nachfolgender Ätzung mit reiner Karbolsäure und Tamponade und empfahl Windmüller Behandlung mit „Jodtinktur und Tamponade“.

Die Kieferresektion wegen Zahnzysten gehört wohl im allgemeinen der Vergangenheit an; bei dem von Preindlsberger und Wodynski 1901 publizierten Falle von Kieferrese ktionbei Follikularzyste war die Diagnose auf Tumor gestellt. Daß die Kieferresektion bei Zysten aber auch einmal notwendig sein kann, zeigt ein Fall Jungnickels, wo die Zyste bereits den Gelenkfortsatz beteiligt hatte.

Die Operation der Zysten von außen, wie sie u. a. von Fackeldey und Ernst berichtet wurde, ist bei uns nie ausgeführt worden, da sie aus kosmetischen Gründen zu vermeiden ist und wir in allen Fällen vom Munde aus zum Ziele kamen. In dem einen Falle Ernsts entschuldigte Mosetig die Operation von außen damit, daß ein Tumor nicht auszuschließen war. Dieser Verdacht bestand aber im zweiten Falle nicht.

Bei Zysten, die sich nach dem Gaumen zu entwickeln, ist wiederholt die Exzision vom Gaumen her ausgeführt worden. Weiser hat 3 Fälle derartig operiert, ebenso Philipp, Andereya

hat einen solchen Fall aufzuweisen. Von unseren Fällen sind 5 (1 Fall betraf eine nicht von den Zähnen ausgehende Zyste) in dieser Weise operiert worden. Allerdings muß man mit der Operation am Gaumen recht sparsam vorgehen, da hier die Abflachung der Höhle wegen des unnachgiebigeren Knochens längere Zeit braucht. 2 unserer Patienten haben lange Zeit unter der Öffnung am Gaumen, durch die die Nahrungsaufnahme gestört wurde, zu leiden gehabt, bei einem bestand sogar noch nach 11 Jahren eine 1 cm tiefe Nische. In einem Falle schlossen wir den Defekt durch eine Prothese, wie es auch Andereya in seinem Falle getan hat.

Operation von der Nase aus, wie sie von Hoffmann und Gerber ausgeführt wurde, ist nicht angebracht, wurde auch von uns nie ausgeführt. Das Zystenepithel stammt vom Mundepithel, wird sich wohl mit ihm leichter vereinigen als mit dem Nasenepithel. Außerdem erscheint eine Reinhaltung der Wunde im Munde leichter durchzuführen als in der Nase.

Über die Erhaltung des die Zyste verursachenden Zahnes sind die Ansichten ebenfalls andere geworden. Albrecht erklärte 1865, ohne Extraktion gäbe es keine Heilung. In den letzten Jahren ist man jedoch dazu übergegangen, unter geeigneten Umständen den Zahn zu erhalten, meist mittels Wurzelspitzenresektion (Weiser, Sachse, Pape, Torger, Römer, Fryd). Immerhin ist die Möglichkeit der Konservierung des schuldigen Zahnes nicht sehr häufig. In 13 Fällen wurde der betreffende Zahn erhalten, davon 12 mal durch Wurzelspitzenresektion, die wohl für solche Fälle die Methode der Wahl ist. Zur Illustration seien einige unserer Fälle angeführt, von denen einen bereits Riesenfeld veröffentlicht hat (s. auch Fall 6, 15 unp 30).

Fall 23. Dr. L. 8. XII. 1908. Beim Patienten besteht seit Juli 1908 eine dauernde Eiterung am rechten Oberkiefer, die Sekretion wechselt stark. Schwellungen oder besondere Schmerzen sind nicht nachweisbar.

Äußerlich ist ebensowenig etwas zu bemerken, wie im Vestibulum oris. Weder Schwellung, noch Rötung oder Druckempfindlichkeit verraten irgend einen Prozeß im Kiefer. Der erste Molar des rechten Oberkiefers weist tiefe, bis in die Wurzelkanäle dringende Karies auf, die Wurzel ist erfüllt mit übelriechenden gangränösen Massen. Oberhalb von $\underline{6}$ besteht eine für das Auge nicht wahrnehmbare Öffnung, die kaum einer feinen Sonde Eintritt gewährt. Die eingeführte Sonde dringt durch einen schmalen, glatten Kanal ungefähr 2—3 cm tief ein, wobei sich dünnflüssiger Eiter in geringer Menge entleert. Der Gaumen ist frei.

Am 8. XII. 1908 wurde die Behandlung des Zahnes begonnen; sie bestand in Reinigung, antiseptischer Behandlung der Wurzelkanäle und in dauernd fortgesetzten Trikresoleinlagen. Die Eiterung ließ bei dieser Behandlung nach, hörte aber nicht auf. Schließlich wurde am 13. II. 1909 Füllung der Wurzelkanäle mit Points in Verbindung mit Trikresolformalinpaste vorgenommen.

23. II. Beim Patienten wird die nicht mit einer Granulationswucherung gefüllte Fistel umschnitten durch bogenförmigen Schnitt und der Lappen

nach oben aufgeklappt. Es zeigt sich ein linsengroßer Knochendefekt, der mit Granulationen ausgekleidet ist, an seinem vorderen unteren Rande wird die mesial-bukkale Wurzel von $\underline{6}$ bemerkbar. Hinter dieser dehnt sich eine Höhle von fast 2 cm Tiefe aus, aus welcher flüssiger Eiter kommt. Die Höhle wird nach Fortnahme der Wurzelspitze freigelegt, ihr Eingang aber noch durch Fortnahme des Knochens mit der Fräse erweitert. Dann übersieht man eine vollständig begrenzte, mit glänzender Membran ausgekleidete Höhle, die an die Schleimhaut der Kieferhöhle so anstößt, daß man dieselbe sich bei der Atmung mitbewegen sieht, während der Luftstrom sie von der Nase her vorbläht, ohne Luft durchzulassen. Da es sich nach diesem Befunde nicht um einen Granulationsherd, sondern um eine Zyste handelt, wird der ausgeschnittene Lappen nach der Tiefe zu implantiert und die Höhle mit Jodoformgaze tamponiert.

27. II. Leichte Schwellung des Gesichtes, trocken-warme Umschläge. Erneuerung der Tamponade.

4. III. Da der obere Lappen nach innen eingeschlagen fest liegt und die Epithelisation der übrigen Ränder beginnt, wird die Tamponade fortgelassen.

Fall 24. Frau K., 23 Jahre. 9. I. 1909. Juni 1908 ließ sich Patientin den linken lateralen Schneidezahn zum zweiten Male füllen, und dabei wurde bemerkt, daß eitrige Flüssigkeit heraustrat, ohne daß Patientin vorher irgend welche Beschwerden gehabt hätte. Nach ca. fünf Wochen trat ein Durchbruch oberhalb des Alveolarfortsatzes ein. Die Füllung wurde entfernt und dann durch Watte dauernd ersetzt, um den Abfluß aus der Höhle zu gewährleisten. Zu gleicher Zeit wurde auch damals eine Inzision gemacht. Die Watte wurde täglich dreimal erneuert. Patientin hatte ca. drei Monate lang keine Beschwerden. Im Dezember 1908 traten erneute Beschwerden leichter Natur ein.

Jetzt besteht bei der Patientin eine leichte Auftreibung in der Gegend von $\underline{2}$ mit leichter Veränderung der Resistenz des Knochens, aber mit deutlich fühlbaren Juga alveolaria. $\underline{3}$ steht pervers. $\underline{2}$ etwas verfärbt. Röntgenbild ergibt eine deutliche, walnußgroße Höhle, die vom lateralen linken Schneidezahne ausgeht.

Operation: Unter Kokain-Adrenalin wird bei der Patientin ein konvexer Bogenschnitt gemacht und die Schleimhaut und das Periost abgehoben. Der Knochen ist noch intakt, aber nachgiebig. Aus ihm wird mit dem Messer ein ca. 1 cm langes Oval ausgeschnitten und dabei aus der Höhle eine reichliche Menge weiß-gelblichen, flüssigen, riechenden Eiters entleert. Die Höhle ist 2 cm tief, $2^1/_2$ cm breit. Die Innenauskleidung des Zystenbalges ist stark gerötet und blutet leicht, so daß viel getupft werden muß, um die Höhle trocken zu erhalten. Die Spitze des lateralen Schneidezahnes, aus der das am Tage vorher eingelegte Point herausragt, wird, da sie den Eingang zur Höhle etwas verengt, mit dem Bohrer abgetragen. Auch wird die Umrandung der Öffnung durch den Bohrer erweitert. Dann wird unter Einstäubung von Isoformpulver der obere Lappen eingeschlagen und durch feste Tamponade in der Höhle erhalten.

Fall 25. T. 22. I. 1909. Vor einem halben Jahre ließ sich der Patient einen Zahn behandeln und füllen. Kurz darauf Eiterung über einem vollständig gut aussehendem Zahnsystem. Leichte Verlagerung von $\underline{3}$. Das Röntgenbild zeigt eine deutliche Höhle umfangreicher Art. Vorwölbung am unteren Nasenboden im rechten unteren Nasengang.

Operation: Unter Kokain-Adrenalin mit spitzovalem Schnitt Aufklappung der Schleimhaut und damit Eröffnung einer Zyste, die bereits einen linsengroßen Defekt im Knochen geschlagen hat. Fünfzigpfennig-

stückgroße Exzision der Schleimhaut des Zystenbalges, Ausspülung der Zyste, Abtragen des mit durchstoßenem Point markierten apex von $\frac{2}{3}$. Tamponade mit Einschlagen des Lappens in die Zyste. Zyste 2 cm quer, $2^1/_2$ cm tief, 2 cm hoch.

Unsere Nachbehandlung ist sehr einfach. „Eine etwa 5—6 Tage währende, ein- bis zweimalige Tamponade genügt dann; nach dieser Zeit kann die Höhle dauernd ohne weitere Tamponade offen und sich selbst überlassen bleiben; es kann schon nach so kurzer Zeit der Patient mit der Weisung entlassen werden, sich jedesmal nach dem Essen die Höhle mit einer kleinen Spritze auszuspülen, um die Ansammlung von Speiseresten in der Höhle zu verringern" (Partsch und Kunert). Von einer lästigen Tamponade, deretwegen man zu anderen Mitteln greifen müsse (Körner), ist also keine Rede. Ebensowenig braucht man, wie Gerber es verlangt, den Patienten das Sprechen zu verbieten und nur flüssige Nahrung durch ein Glasröhrchen zu reichen, wenn auch die Patienten in den ersten Tagen wohl von selbst breiige und flüssige Nahrung der festen Kost vorziehen werden. Eine Nachbehandlung, wie sie Fryd durchführt, erscheint nicht nur überflüssig, sondern sogar schädlich, da sie den ruhigen Heilungsverlauf stört. „Die Nachbehandlung . . . besteht im Anfrischen des Grundes des Defekts durch kleine Inzisionen oder Ätzungen mit Höllenstein bezw. Jodtinktur. Der Verschluß findet statt durch Tamponade mit Vioformgaze . . ."

Während wir jede Kommunikation einer Zyste mit Antrum oder Nase als unerwünschte Komplikation betrachten, legt Riedel nach der Operation eine Drainage zur Nase hin an (Kleider). Nach unseren Erfahrungen ist eine solche Drainage vollständig unnötig.

Nachbehandlung mit Glaskonus, wie sie Partsch nach Empyemoperation von der Fossa canina aus durchführt, die von Sachse, Schlaffke, Körner, Fryd u. a. geübt wird, wurde in zwei Fällen durchgeführt, ohne daß irgend welcher Vorzug derselben zu sehen war. Obturatoren, wie sie nach Brandts Vorschlage von Weiser, Fryd und Dependorf verwendet worden sind, haben wir nie angewendet. Man muß sorgfältig aufpassen, daß sie ständig verkleinert werden (ebenso wie die Glasstöpsel), da sie sonst die Schrumpfung des Zystenhohlraumes aufhalten.

Nach der Exzision eines größeren Teiles der Zystenwand setzt bald ein Schrumpfungsvorgang ein, der oft innerhalb weniger Wochen die Höhle beträchtlich verkleinert und sie in Monaten zum völligen Verschwinden bringt. Die Schrumpfung erfolgt in der Länge und Breite gewöhnlich schneller als in der Höhe, so daß häufig nach längerer Zeit ein schmaler, aber noch meßbar tiefer Spalt vorhanden ist. Nach spätestens einem Jahre ist in der Mehrzahl der Fälle

nichts mehr von der Höhle zu bemerken. Die Höhle verkleinert sich gewöhnlich in der ersten Zeit schneller als späterhin. Einige Beispiele für den Ablauf der Schrumpfung seien angeführt;

1. Unterkieferzyste, 3 cm tief, 4 cm lang, operiert am 21. III. 02.
5. V. Die Höhle ist in keinem Durchmesser mehr größer als $1^1/_2$ cm.
16. VII. Ausgeglichen bis in das Niveau der beweglichen Schleimhautbekleidung, welche eine feine, weiße, narbige Verwachsung zeigt.

2. Oberkieferzyste von 2 cm Tiefe, operiert am 10. V. 99:
2. VI. Nach der Tiefe zu kaum noch 1 cm groß.
30. VI. Knapp $^1/_2$ cm tief.
20. X. Nur eine seichte Nische ist an der Stelle der früheren Zyste zu sehen.

3. Oberkieferzyste. 2 cm tief, 3 cm breit, operiert 6. XII. 1907.
23. I. 1908. 1,5 cm tief, 2 cm breit.
27. I. Tiefe 1,5 Breite 2 cm.
16. III. Tiefe 1,5 Breite 2 cm.
31. III. Zyste kaum kleiner.
6. VII. Ungefähr dieselbe Tiefe.
31. I. 1910. Bei der Patientin besteht noch eine kleine Nische, $^3/_4$ cm breit, $1^1/_2$ cm tief.

Der Verlauf der Schrumpfung geht also nicht immer in der gleichen Zeit vor sich. Um die hier mitsprechenden Ursachen untersuchen zu können, habe ich gegen 70 Fälle, die längere Zeit mit der Maßsonde kontrolliert wurden, zusammengestellt. Die Schwierigkeit, größere Zahlenreihen zusammenzustellen, besteht darin, daß die meisten Patienten, da sie beschwerdefrei sind, sich nach einiger Zeit nicht mehr zur Nachuntersuchung einstellen. Diese Zahlen können daher keinerlei Anspruch auf allgemeine Gültigkeit machen, sondern haben nur Vergleichswert.

Zum Vergleiche wurde der Zeitpunkt gewählt, wo die Zystenhöhle auf die Hälfte ihrer ursprünglichen Tiefe geschrumpft war. Der Zeitpunkt der völligen Schrumpfung mußte ausgeschaltet werden, weil zu wenige Fälle bis dahin in Beobachtung waren, und weil andererseits bei der verschiedenen Größe der einzelnen Zysten ein relatives Maß geeigneter erschien.

Es fand sich, daß im Oberkiefer die von den Schneidezähnen ausgehenden Zysten in der Mehrzahl der Fälle in 1—2 Monaten zur Hälfte verkleinert waren (die vom mittleren und seitlichen Schneidezahn ausgehenden Zysten wurden gesondert berechnet, ergaben aber das gleiche Resultat). Die Eckzahnzysten brauchten ebenso wie die von den Bikuspidaten ausgehenden 1—5 Monate zur gleichen Schrumpfung. Die von Molaren ausgehenden Höhlen waren im Durchschnitt in 2 Monaten zur Hälfte verkleinert, keine einzige aber vor diesem Zeitpunkte. Es hat also den Anschein, als ob die Zysten der Eckzahn- und Bikuspidatenregion die längste, die Schneidezahnzysten die kürzeste Zeit zu ihrer Schrumpfung brauchten;

die Differenz zwischen den einzelnen Zahlen ist aber zu gering, um sichere Schlüsse zuzulassen. Die Schrumpfungsverhältnisse gestalten sich besonders ungünstig bei am Gaumen operierten Patienten. Eine derartige, ursprünglich 3,5 cm tiefe Zyste war, wie bereits erwähnt, noch nach 11 Jahren als 1 cm tiefe Nische nachweisbar.

Was die Unterkieferzysten anbetrifft, so ist ihre Zahl zu klein, um hier verwertbare Zahlen zu liefern. Bei den am häufigsten gemessenen Bikuspidatenzysten des Unterkiefers war ein langsameres Schrumpfen als bei den entsprechenden des Oberkiefers ersichtlich.

Um zu berechnen, ob die Größe der Zyste auf den zeitlichen Ablauf von Einfluß ist, also ob kleinere Zysten schneller schrumpfen als größere oder umgekehrt, wurden 8 Zysten von 2 cm ursprünglicher Tiefe 6 Zysten von 4—5 cm Tiefe gegenübergestellt. Es ergab sich, daß die kleinen Zysten in durchschnittlich 2 Monaten, die großen in $2^1/_2$ Monaten zur Hälfte verkleinert waren. Die Differenz ist wohl so gering, daß ein Einfluß der Größe negiert werden muß.

In derselben Weise wurde versucht, den Einfluß des Alters des Patienten festzustellen. Bei 13 Patienten von 15—25 Jahren war die Schrumpfung in durchschnittlich $2^3/_4$ Monaten, bei 7 Patienten von 45 Jahren an in 3 Monaten bis auf die Hälfte der ursprünglichen Größe erfolgt. Andererseits wurden 7 auffallend schnell und ebenso viele langsam geschrumpfte Zysten zusammengestellt. Es ergab sich, daß bei beiden Arten je 4 Patienten unter 40, je 3 über 40 Jahre alt waren. Das Alter des Zystenträgers scheint also ohne Einfluß zu sein. Allerdings hat es den Anschein, als ob bei Kindern die Zysten besonders schnell sich verkleinerten.

Es ist also ein anderer Grund für die Verschiedenheit im zeitlichen Ablaufe des Schrumpfungsvorganges anzunehmen. Außer der Lokalisation spielt vielleicht die Stärke des Knochenbaues des einzelnen Patienten eine Rolle. Unter den 7 sehr langsam geschrumpften Zysten (der oben erwähnte am Gaumen operierte Fall ist hierbei nicht mitgerechnet) waren 3 bei Männern und 4 bei Frauen, ein Verhältnis, das dem der Zysten überhaupt bei beiden Geschlechtern entspricht. Hingegen fanden sich 6 von den 7 schnell verkleinerten Zysten bei Frauen und die siebente bei einem achtjährigen Knaben. Wenn auch die Zahlen viel zu klein sind, um etwas beweisen zu können, so sprechen sie doch dafür, daß die Stärke des Knochenbaues bei der Schrumpfung der Zysten nicht ohne Einfluß ist.

In einigen Fällen ist es vorgekommen, daß eine Zyste hinter einem Zahne herumwuchs, so daß ihre Eröffnung, falls die Erhaltung

dieses Zahnes wünschenswert erschien, an zwei Stellen, vor und hinter ihm, erfolgen mußte (z. B. Fall 2). Es mußte also an die Stelle der breiten Eröffnung eine doppelte Fensterbildung treten, wodurch der Heilungsverlauf sich etwas länger hinzog. Folgender Fall möge dies erläutern:

Fall 26. Anna L. 47 Jahre, 19. IX. 1910. Bei der Patientin ist schon jahrelang eine Eiterung aus dem rechten Oberkiefer, in dem außer dem Eckzahn und Wurzelresten der Schneidezähne kein Zahn mehr steht, bemerkt worden. Der Eiter quillt aus einer feinen, nicht mit Granulationen besetzten Öffnung und aus der Alveole von $\frac{2}{}$ und kommt aus einer Auftreibung, welche unter dem rechten Nasenflügel fühlbar, gleichmäßig kugelig, gegenüber der Umgebung scharf abgesetzt, den Nasenflügel nach vorn drängt. Der Nasenboden zeigt keine Vorwölbung. Leicht vorgewölbt ist der Gaumen, an dem sich auch eine gewisse Nachgiebigkeit nachweisen läßt. Dort soll früher, angeblich vor 17 Jahren ein Einschnitt gemacht worden sein.

22. IX. Operation: Bei der Patientin wird mit bogenförmigem Schnitte die Zyste eröffnet. Nach der Durchtrennung der ziemlich derben Wand zeigt sich, daß die Höhle mit Eiter gefüllt ist und um den festen Eckzahn herum sich nach hinten zieht, so daß die Eröffnung in der Gegend des lateralen Schneidezahnes nicht ausreicht, und jenseits des Eckzahnes die Zystenhöhle ebenfalls eröffnet werden muß. Da der Eckzahn für die Befestigung der Prothese noch von Wichtigkeit ist, wird versucht, ihn zu erhalten, und zu beiden Seiten von ihm die Schleimhaut eintamponiert, so daß 2 Höhlen geschaffen werden, die durch den Eckzahn, dessen Schleimhautbedeckung nun fehlt, äußerlich voneinander getrennt sind, hinter ihm aber kommunizieren.

26. IX. Tampon wenig durchtränkt. Lappen gut angeheilt. Weichteilschwellung bis an das untere Augenlid reichend. Sonst keine Beschwerden. Erneuerung der Tamponade.

16. X. Entfernung der Tamponade. Keine Schwellung, keine Beschwerden. Ausspülen der Höhle durch die Patientin.

20. XII. Die Zystenhöhle hat sich weiter verkleinert und ist gänzlich reizlos geblieben. Keine Beschwerden. Der Eckzahn steht fest.

Auf die Komplikation der Zystenheilung bei Durchbruch zum Antrum Highmori ist bereits hingewiesen worden.

Als unangenehme Nebenerscheinung der breiten Exzision sind in einigen Fällen Sprachstörungen beobachtet worden. Philipp beobachtete stark dröhnende Resonanz beim Sprechen nach Eröffnung einer Zyste vom Gaumen her. Dependorf beschreibt einen ungewöhnlich großen, durch eine Oberkieferzyste verursachten Defekt, der zu äußerer Entstellung, Sprach- und Schluckbeschwerden führte, die durch einen Obturator behoben wurden. Hesse beobachtete bei 2 Patienten nach Eröffnung einer Oberkieferzyste Sprachstörungen. Im ersten Falle fand sich der „Klang der Stimme etwas verändert", und Patient konnte nicht mehr pfeifen. Die Störung verschwand, wenn die Wange der Zystenhöhle anlag. Der zweite, sehr genau beobachtete Fall betraf eine Patientin, die von einem Techniker operiert worden war. Es handelte sich um eine große Höhle, die

den ganzen Alveolarfortsatz mitbeteiligte. „Es macht jetzt noch, nach einem Vierteljahr, das Sprechen Mühe, die Aussprache sämtlicher Konsonanten, vor allem der vorderen Zischlaute, ist geschädigt . . .“ Durch Andrücken der Wange an den Defekt oder Ausstopfen wird die Sprache normal; daher wurde der Defekt durch Prothese gedeckt. Eine Eröffnung der Kieferhöhle bestand nicht. Zwei ähnliche Fälle, bei denen aber nach wenigen Tagen sich die Sprache wieder normal gestaltete, beobachteten auch wir:

Fall 27. Johann L. 53 Jahre. 8. VII. 1893. Patient gibt an, daß er nie Zahnschmerzen gehabt habe. Vor einem Jahre traten wiederholt Zahngeschwüre auf, die auf derselben Seite des rechten Oberkiefers an zwei Stellen bemerkbar waren. Infolge dieser Zahngeschwüre blieben kleine Öffnungen zurück, aus denen sich hin und wieder Eiter entleerte. Um sich davon zu befreien, ließ sich Patient den hintersten Backenzahn rechts oben entfernen. Die Wunde heilte rasch. Aber ungefähr eine Woche nachher bemerkte Patient den Ausfluß einer geringen Menge übelriechenden und schlecht schmeckenden Eiters aus der Stelle, wo der Zahn entfernt war. Der Eiterausfluß wiederholte sich öfters.

Ohne daß bei äußerer Besichtigung irgend eine Schwellung vorhanden ist, gelangt man in der Gegend des Weisheitszahnes in eine nur für eine kleine Sonde durchgängige Fistel, durch welche man ziemlich hoch in den Kiefer selbst hinein kann. Dabei entleert sich aus der Höhle eine größere Menge dünnen, krümeligen Eiters. Um sich eine Übersicht über die Höhle zu machen, wurde eine breite Inzision entlang dem Alveolarfortsatze gemacht und von derselben aus die Höhle durch eine größere Menge Jodoformgaze tamponiert, um dadurch die Höhle breit offen zu halten.

12. VII. Patient stellt sich wieder vor mit der Angabe, daß er die Tamponade vertragen hätte; bei Herausnahme des Tampons gelangt man in dieselbe Höhle hinein, ohne daß es möglich ist, sie zu übersehen. Die Sonde dringt $2^3/_4$ cm hinauf. Die Höhle macht sich besonders auch dadurch bemerkbar, daß die Sprache eine eigenartige Resonanz erhält.

29. VII. Der Tampon wird fortgelassen.

Fall 28. Theodor R., Inspektor, 51 Jahre, 6. VII. 1909. Der Patient bemerkt seit ungefähr 2 Jahren am Zahnfleisch des rechten Oberkiefers eine Schwellung, die an Volumen immer mehr zu nahm. Seit einem Vierteljahr gesellte sich dazu noch eine Schwellung der rechten Wange in der Gegend des Nasenwinkels.

Man sieht beim Patienten eine Schwellung in der Gegend der rechten Fossa canina, die sich nach dem Mundwinkel hin erstreckt. Die Höhe der Geschwulst liegt etwas unterhalb des Nasenwinkels. Fluktuationsgefühl ist deutlich nachweisbar. Bei der Inspektion des Mundes sieht man die Schwellung sowohl im Vestibulum oris stark prominieren, als auch die rechte Hälfte des Gaumendaches stark vorgewölbt, das im Umfange eines Markstückes fehlt. Die Fluktuation ist ebenfalls nachweisbar im Vestibulum oris, als auch bei Palpation am Gaumen in der Richtung nach außen. Am Gaumen ist deutlich die Grenze zwischen dem verdünnten und noch gesunden Knochen zu fühlen. Das Gebiß ist stark zerstört. In der Geschwulst sitzt ein Bikuspis, der stark gelockert ist, so daß er hin und her bewegt werden kann. Schmerzen hat der Patient nicht. Die Punktion fördert eine schokoladenbraune Flüssigkeit zutage, die kein Cholestearin enthält, wie die mikroskopische Untersuchung ergibt. Bei Inspektion der Nase ergibt sich eine starke Vorwölbung des rechten Nasenbodens.

Operation: Beim Patienten wird unter Kokain-Adrenalin die über 4 cm breite Geschwulst am Alveolarfortsatz durch einen Bogenschnitt freizulegen versucht. Dabei wird die Zystenhöhle eröffnet und aus ihr eine reichliche Menge schokoladenbrauner Flüssigkeit entleert. Nach Abtragung eines größeren Streifens der Schleimhautdecke zusammen mit dem Zystenbalge gelingt es, den Zystenbalg von der Schleimhaut zu trennen und umfangreich abzutragen. Bei der Exzision dieses Streifens des Zystenbalges wird eine Arterie angeschnitten. Da eine stärkere Blutung auftritt, wird zur Unterbindung und Umstechung geschritten. Die Höhle ist 4 cm tief und 4 cm breit und ist von rötlichem, stellenweise oberflächlich blutendem Zystenbalge ausgekleidet. Unter Einschlagen des oberen Schleimhautlappens wird die ganze Höhle mit einem großen Bausche Jodoformgaze gefüllt. Von der Höhle aus kann man den Zystenbalg nach Nase und Gaumen vorwölben. Dort ist der Knochen ganz geschwunden.

10. VII. Tamponadewechsel. Wunde sieht gut aus. Patient klagt, daß er schlecht sprechen könne, sobald die Tamponade entfernt sei.

14. VII. Wunde gut. Tamponade wird nicht erneuert.

Wir müssen wohl annehmen, daß durch die Schaffung einer Nebenhöhle im Munde die Bedingungen der Sprache sich ändern, woran sich die Patienten erst gewöhnen müssen, was bei unseren beiden Patienten einige Tage dauerte. Daß Hesses Patientin das nicht lernte, führt Hesse wohl mit Recht darauf zurück, daß bei ihr ein großer Defekt am Alveolarfortsatze bestand, ein Umstand, der der Abbildung nach auch bei Dependorfs Patienten sich vorfindet. Daher weist Hesse darauf hin, „den Bogenschnitt nicht zu tief, nicht bis nahe an den Kamm des Alveolarfortsatzes zu verlegen".

Trotz der guten Erfolge der Exzisionstherapie ist Partsch seit einiger Zeit zur Exstirpation von Zysten übergegangen, allerdings mit großer Auswahl. Die Operation besteht in breiter Aufklappung der Schleimhaut, Ausschälung des Zystenbalges mit dem Partschschen Zystenlöffel, Naht. Die Heilung geht unter Anfüllung der Knochenhöhle mit sterilem Blute vor sich (Schedescher Blutschorf). Eine Jodoformknochenplombe, wie sie von Mayrhofer und Ernst empfohlen worden ist, wurde nie angewendet. Die Unterschiede dieser Methode gegenüber der früher von anderer Seite geübten Exstirpation bestehen darin, daß der Zystenbalg nicht ausgekratzt, sondern möglichst in toto entfernt wird, zweitens in der primären Naht. Die Zahl der Zysten, die nach dieser Methode zu behandeln sind, ist eng begrenzt. Indiziert ist die Exstirpation bei kleinen Zysten, bei deren Exstirpation weder eine Eröffnung des Antrums, noch der Nase, noch eine Perforation des Gaumens zu befürchten ist, und besonders bei solchen, die in unnachgiebigem Knochen gelegen sind, so daß ihre Schrumpfung bei der Exzisionstherapie lange Zeit beanspruchen würde. Man kann sich in den meisten Fällen über das einzuschlagende Verfahren erst nach Eröffnung der Zyste schlüssig werden. Sobald sich beim Luftpressen bei zugehaltener Nase die nasale Zystenwand

bewegt, sobald sich unter dem vom Gaumen her geübten Fingerdrucke eine Bewegung der palatinalen Zystenwand zeigt, unterlasse man die Exstirpation und bleibe bei der alten Methode! Im Unterkiefer wird das Wachstum der Zyste bis zum Canalis mandibularis der Exstirpation ein Hindernis setzen, da dann unter Umständen Verletzung der Gefäße bezw. des Nerven zu befürchten ist. Es verfallen also dem von uns geübten Exstirpationsverfahren nur kleine Zysten. Im Gegensatz hierzu behauptete Szabó, daß sich zur „Radikaloperation", d. h. völligen Entfernung des Zystenbalges nur größere Zysten eignen; er empfiehlt bei kleineren absichtlich ein Rezidiv eintreten zu lassen. Diese Ansicht widerspricht den an der Spitze der Therapiebesprechung zitierten Worten Dupuytrens, dürfte sich daher nicht als Methode empfehlen.

Die Vorteile der Exstirpation bestehen in dem primären Schlusse, so daß also die, wenn auch geringe, so doch bestehende Belästigung des Patienten infolge des Vorhandenseins einer Höhle im Munde wegfällt. Die Nachteile bestehen in der größeren technischen Schwierigkeit des Eingriffes, sodann in dem Auftreten einer stärkeren reaktiven Schwellung, die größere Dimensionen erreichen und in den ersten Tagen nicht unerhebliche Schmerzen verursachen kann. Diese unangenehme Nebenerscheinung ließ sich allerdings meist mit einem äußeren Druckverbande auf ein Minimum reduzieren. Ein Fall, bei dem gleichzeitig auf der einen Seite nach der Exzisions-, auf der anderen nach der Exstirpationsmethode operiert wurde, beleuchtet die Verhältnisse wohl am klarsten:

Fall 29. Emma P, 14 Jahre, 20. VI. 1910. Patientin kommt wegen einer Auftreibung an der fazialen Wand des linken Oberkiefers, die sie zuerst im März bemerkte. Der Auftreibung ging vorher eine akute Schwellung, die sich über die ganze linke Wange erstreckte, aber bald wieder nachließ. Ab und zu entleert sich etwas Eiter aus dem oberen linken ersten Molar.

Bei äußerlicher Betrachtung sieht man eine Schwellung der ganzen linken Wange. Die Haut ist nicht verändert und läßt sich über einer zirkumskripten, hühnereigroßen Geschwulst mit glatter, kugeliger Oberfläche verschieben. Die Geschwulst zeigt Fluktuation. Im Vestibulum oris gewahrt man eine Auftreibung des linken Oberkiefers vom Eckzahn bis zum zweiten Molaren. Wand ist eindrückbar. Auch am harten Gaumen ist eine schwache Vorwölbung vorhanden. Die Zähne des linken Oberkiefers sind mehr oder weniger kariös, der erste Molar hat offene Pulpakammer. Lymphdrüse B ist beiderseits mandelgroß geschwollen und auf Druck unempfindlich.

Auch auf der rechten Seite des Oberkiefers gewahrt man an der Außenfläche des Alveolarfortsatzes bei Palpation in der Gegend des ersten Molaren, der auch tief zerstört ist, eine kirschkerngroße, deutlich umschriebene Geschwulst von glatter Oberfläche, prall gespannter Konsistenz und Fluktuation. Die Schleimhaut ist darüber nicht verändert.

Operation am 22. VI. Bei der Patientin wird unter Novokain-, Lokal- und Leitungsanästhesie zunächst links der Lappenschnitt gemacht, um

von ihm aus die Zyste freizulegen. Aber es gelingt wegen der entzündlichen Verwachsung der Zystenwand mit dem Schleimhautlappen nicht, die Zyste genügend zu isolieren. Es fließt eitriger Zysteninhalt reichlich aus einer Höhle, die 6 cm aufwärts, 4 cm von vorn nach hinten reicht. Ein Teil der Zystenwand wird, soweit er sich isolieren läßt, exzidiert, und die Zyste erweist eine vertikal gestellte Querwand. Tamponade mit Jodoformgaze mit Eintamponieren des Lappens. Die Extraktion von 6 wird angeschlossen.

Auf der rechten Seite wird unter gleichen Bedingungen ein Bogenschnitt gemacht und die vom Knochen bedeckte Zyste durch Abheben des Schleimhautlappens losgelöst. Um sich über die Größe der Zystenhöhle zu informieren, wird ein fünfzigpfennigstückgroßes Stück exzidiert. Nach der Exzision sieht man, daß die Zyste von der Spitze der mesialen Wurzel des oberen ersten Molaren ausgeht. Sie wird nunmehr aus dem Knochen ausgehoben, was ohne Verletzung der Kieferhöhlenschleimhaut, aber unter Bloßlegung derselben gelingt. Dicht in der Nähe der Wurzel zeigen sich weißliche Erhabenheiten auf der Innenwand der Zyste (verfettete Partien). Nach Aushebung der Zyste liegt die mesiale Wurzel frei. Der Zahn wird dann extrahiert und der Schleimhautlappen durch Naht zurückgelagert. Kompressionsverband auf dieser Seite.

24. VI. Kompressionsverband liegt nicht richtig. Kieferklemme mittleren Grades, Schleimhautbelag, Stomatitis. Reinigung des Mundes von den abwischbaren Belägen.

27. VI. Kieferklemme zurückgegangen. Der eingeschlagene Lappen links liegt gut. Tamponade wird erneuert. Die Wundränder rechts sind geschlossen, die Nähte werden entfernt.

11. VII. Rechts primäre Heilung, linke Höhle verkleinert und Ränder epithelisiert.

11. X. Rechts primär verheilt, links auf 4 cm aufwärts verkleinert.

9. V. 1911. Links 1¼ cm tiefe Höhle.

Es wurden bisher 29 Fälle nach dieser Methode operiert, und bis heute war, trotzdem auch in 3 Fällen die Kieferhöhle eröffnet wurde und mehrmals keine völlige primäre Heilung zustande kam, kein Mißerfolg zu verzeichnen. Von den Fällen, von denen 4 bereits von Partsch veröffentlicht wurden, greife ich noch folgende heraus:

Fall 30. Pauline S., 36 Jahre, 3. V. 1910. Patientin erscheint wegen einer Schwellung am harten Gaumen. Nach ihrer Angabe hat sie vor längerer Zeit eine Fistel in der Gegend der Wurzel des linken oberen seitlichen Schneidezahnes gehabt, deretwegen sie sich zu einem hiesigen Zahnarzt begab, der den Zahn nach längerer Behandlung füllte. Bald darauf stellte sich eine Schwellung am harten Gaumen ein; sie begab sich daher nochmals zu dem sie behandelnden Zahnarzt, der die Füllung entfernte und den Zahn wiederum einige Zeit behandelte.

Äußerlich ist an der Patientin nichts zu bemerken. Bei näherer Untersuchung des Mundes bemerkt man im Vestibulum oris in der Gegend der Wurzel des linken oberen lateralen Inzisivus ein vernarbtes Fistelmaul. Auf der distalen Seite des Zahnes befindet sich eine Kavität, der Wurzelkanal ist offen und der Zahn selbst nach dem mittleren Inzisivus geneigt. Die Schleimhaut auf der labialen Fläche des Alveolarfortsatzes ist gesund und nicht gerötet, der Knochen nicht aufgetrieben. Am harten Gaumen bemerkt man eine halbkugelige Vorwölbung der Schleimhaut etwa in der Größe einer Haselnuß, die sich ziemlich derb anfühlt. Fluktuation besteht nicht.

Behandlung und Wurzelfüllung von 2.

4. V. Operation: Bei der Patientin wird mit bogenförmigem Schnitt die Schleimhaut am Alveolarfortsatz am lateralen Schneidezahn so durchtrennt, daß das Fistelmaul in den Lappen zu liegen kommt. Der Lappen läßt sich nach Durchtrennung des Periostes ohne Schwierigkeit vom Knochen ablösen, der Knochen erscheint glatt, nirgends verdünnt, auf Druck nicht nachgiebig. Der Knochen muß erst 2 mm dick fortgenommen werden, ehe man auf den Zystenbalg kommt. Sobald er bloßgelegt ist, läßt er sich mit dem Löffelelevatorium leicht aus der Knochenhöhle abheben. Dabei zeigt sich, daß die Unterwand bereits durchbrochen ist und zwar in einem kreisrunden Fleck von 1 cm Durchmesser. Auch von dort, wo die Schleimhaut die äußere Wand bildet, läßt sich die Zyste gut abheben und wird in toto aus dem vorderen ungefähr fünfpfennigstückgroßen Knochendefekt über die Wurzelspitze des lateralen Schneidezahnes weggezogen und nach außen gebracht. Die Wurzelspitze wird fortgenommen, weil sie über die äußere Knochenlamelle hinausragt. Die Höhle erweist sich 2½ cm tief und 2 cm breit. Nach Säuberung der Höhle wird die Schleimhaut mit sechs Nähten in ihrer ursprünglichen Lage vernäht.

6. V. Leichte Weichteilschwellung, Wunde reizlos.

10. V. Entfernung der Nähte, Gesichtsschwellung ist unter trockenwarmen Umschlägen zurückgegangen. Leichte Lockerung von 2.

6. VI. Geheilt entlassen.

Fall 31. Emma K., 30 Jahre, 31. X. 1910. Patientin gibt an, sie habe seit etwa drei Jahren am linken Oberkiefer eine Schwellung, Schmerzen habe sie nicht gehabt und nur von Zeit zu Zeit ein dumpfes Druckgefühl in der Gegend des linken Oberkiefers. Vor etwa 2 Wochen habe sie sich zu einem Zahnarzt in Behandlung gegeben, der ihr mehrere Wurzeln des linken Oberkiefers extrahierte. Mehrere Stunden nach der Extraktion habe sie bemerkt, daß eine mit Blut vermischte reichliche Flüssigkeitsmenge aus einer der Extraktionswunden geflossen sei.

Äußerlich ist an der Patientin nichts zu bemerken. Bei der näheren Inspektion des Mundes bemerkt man im Vestibulum oris am linken Oberkiefer etwa in der Gegend des ersten oder zweiten Molaren eine haselnußgroße Schwellung, die größte Höhe der Schwellung liegt an der Umschlagsfalte. Der Kieferknochen ist aufgetrieben und so stark verdünnt, daß er sich leicht eindrücken läßt, wobei man Pergamentknittern hört. An der vorderen Seite der Schwellung fühlt man einen scharfen etwa 1½ bis 2 cm langen Knochenrand, am Gaumen ist eine Auftreibung nicht wahrzunehmen.

8. XI. Operation: Bei der Patientin wird, da die Größe der Höhle nach dem Röntgenbilde nicht sehr erheblich ist, die Operation begonnen mit einem größeren Schleimhautschnitt unter Lokal- und Leitungsanästhesie und beim Zurückschieben des Periostes konstatiert, daß der Knochen in seiner vorderen Partie gebläht und verdünnt ist, in seiner mittleren Partie vollständig fehlt, so daß die Wand der Zyste bloßliegt. Da sich beim Einstich in die Zyste zeigt, daß sie Kirschgröße nicht überschreitet, wird der Versuch gemacht, die Zystenwand auszulösen und vom Knochen abzuheben. Das gelingt bis auf den Boden des Zahnfaches relativ gut. Hier hängt die Zyste fester an und muß zum Teil mit dem Messer abgelöst werden. Nach vollständiger Freilegung der knöchern umrandeten Höhle erscheinen an der Hinterwand die bloßliegenden Wurzeln des stehenden 7. Die Höhle wird mit dem Jodbläser desinfiziert und dann der Lappen in seiner alten Lage durch Naht fixiert.

11. XI. Patientin hat am ersten Tage gelegentlich Schmerzen gehabt. Bald trat auch eine Schwellung hinzu, die bis ans Auge reichte, heute bereits etwas abgeklungen ist. Haut leicht verfärbt durch Blutextravasat, weich, nicht schmerzhaft. Gingiva auch leicht geschwollen, aber nicht

faltig, Naht liegt gut. Blutaustritt ist aus der Operationswunde nicht erfolgt, nur ganz kurz nach der Operation. Patientin erhält einen Druckverband, der auch das linke Auge mitfaßt und ruhigstellt.

14. XI. Schwellung bedeutend zurückgegangen, keine Beschwerden. Nähte werden entfernt. Lappen hat sich mit der Schleimhaut gut verbunden.

1. XII. Wunde bis auf einen feinen $^1/_2$ cm langen Gang ganz geschlossen, keine Sekretion, keine Beschwerden.

14. XII. Geheilt entlassen; der schmale Spalt, der bis jetzt bestand, vollkommen geschlossen.

Fall 32. Elfriede F., 15 Jahre, 10. I. 1911. Patientin bemerkt seit ungefähr 6 Wochen am linken Oberkiefer in der Gegend der beiden Prämolaren eine Auftreibung, die ihr weder früher noch gegenwärtig Schmerzen verursacht.

Äußerlich bemerkt man auf der linken Gesichtsseite neben der Nase eine Schwellung. Auf der linken Seite besteht oberhalb der Prämolaren, von denen der erste Wurzelrest, der zweite tief zerstört ist, eine Auftreibung, die sich am Oberkiefer nach oben hinzieht. Die Auftreibung ist hart, läßt sich jedoch eindrücken und zeigt deutliche Fluktuation. Bei der Punktion entleert sich eine helle Flüssigkeit, das Röntgenbild zeigt in der Gegend der Prämolaren einen Hohlraum und die Wurzeln der Prämolaren stark verdrängt.

11. I. Operation: Bei der Patientin wird Lokalanästhesie gemacht und Leitungsanästhesie durch Injektion in den Nervus infraorbitalis, breiter Bogenschnitt im Vestibulum oris, Abhebung des Schleimhautlappens von der Knochenwand, die auf Druck nachgiebig ist; bei Druck auf die Fläche ballotiert das Messer. Die Ablösung wird ziemlich hoch auf der Vorderfläche des Oberkiefers vorgenommen und dann eine umfangreiche Exzision, um sich über die Höhle zu orientieren. Ausfluß einer Flüssigkeit aus einer glattwandigen Höhle. Die Wurzel von $\frac{4}{}$ ragt in die Höhle hinein, wird extrahiert und die Extraktion der Wurzelreste von $\frac{5\,6}{}$ angeschlossen. Da überall die Höhle in der Tiefe von Knochen umgeben erscheint, wird versucht, den Zystenbalg mit dem Zystenelevatorium abzulösen. Es erfolgt die Ablösung mit Leichtigkeit ohne große Behinderung bis auf den untersten, dem Ausgangspunkte der Zyste nahen Teil; jedoch läßt sich auch dieser in toto, ohne zu zerreißen, entfernen. Die Knochenhöhle, die 3 cm tief und 3 cm lang ist, wird mit dem Jodbläser desinfiziert und durch Naht geschlossen. Da die Extraktionswunden Schwierigkeiten machen, wird eine Naht quer herübergelegt zum Schlusse der Alveole von $\frac{4}{}$. Kompressionsverband.

13. I. Der Verband hat nicht gut gehalten. Die Wange ist angeschwollen. Die Wunden sind in guter Verfassung, auch die Extraktionswunde beginnt sich zu schließen. Trocken-warme Umschläge.

16. I. Die Schwellung ist vollständig zurückgegangen. Die Wunden sind in guter Heilung; die Nähte werden entfernt.

20. II. Die Extraktionswunden sind noch nicht in demselben Niveau des Alveolarfortsatzes. Sonst Heilung gut.

Fall 33. Anna B., 30 Jahre, 9. II. 1911. Seit einem Jahr bemerkt Patientin rechts oben eine Geschwulst. Vor ca. 5 Monaten hatte sie an dieser Stelle eine Eiterung, die sie sich selbst ausgedrückt hat. Von Zeit zu Zeit hat es wieder geeitert.

Äußerlich keinerlei Schwellung. Über der Wurzelspitze des Wurzelrestes von $\frac{2}{}$ ist eine geringe Auftreibung fühlbar, an einer Stelle ist der Knochen deutlich eindrückbar. Die Schleimhaut über der Anschwellung ist etwas gerötet. Keine Druckempfindlichkeit.

17. II. Operation: Bei der Patientin wird mit großem Bogenschnitt die rechts oberhalb des lateralen Inzisivus liegende Zyste freigelegt. Der

Knochen ist verdünnt, aber überall noch erhalten. Nach Exzision eines kleinen Stückes übersieht man, daß es sich um eine 1½ cm tiefe, 2½ cm breite Höhle handelt, die rings vom Knochen umschlossen ist. Deshalb wird der Versuch gemacht, die Zyste zu exstirpieren. Es gelingt leicht mit dem Zystenlöffel, die Zyste aus ihrem Lager zu heben und in toto zu entfernen, nachdem der laterale Inzisivus mit der Zange entfernt worden ist. Abtragung der scharfen Knochenränder mit der Fräse. Jodierung der Höhle, dichte Naht.

21. II. Keine Reaktion. Die Nähte liegen gut.

24. II. Entfernung der Nähte. Die Operationswunde ist geschlossen.

17. III. In der Mitte der Wunde ist eine kleine Nische, in die man mit der Sonde hineinkommt

Vgl. ferner Fall 6.

„Sicherlich liegt in der Exstirpation der Zysten mit primärer Deckung der Schleimhaut ein erheblicher Fortschritt für die Schnelligkeit der Heilung, besonders in den Fällen, wo die Zyste ziemlich starr in unnachgiebigem Knochen gelegen ist" (Partsch). Es bleibt aber zu Recht bestehen, was Partsch 1897 schrieb: „Bei solchen Zysten, . . . bei denen der Knochen bereits eingeschmolzen, die Zystenwand mehr an die den Alveolarfortsatz deckende Schleimhaut herangerückt ist oder tief in die Knochenhöhle hineinsieht, so daß man den oberen Pol kaum vom Munde aus sehen, viel weniger so erreichen könnte, daß man eine sichere Ablösung der Zystenwand von der Schleimhaut der Kieferhöhle vornehmen könnte, wo ferner die Gefahr besteht, daß man durch die Entfernung der Zystenwand eine breite Eröffnung der Kieferhöhle schafft und damit das harmlose Leiden in einer dem Patienten äußerst lästigen Weise nachhaltig kompliziert, halte ich die Exstirpation des Zystenbalges für geradezu gefährlich und mit Sicherheit nicht ausführbar." Das Normalverfahren ist und bleibt die Exzision der äußeren Zystenwand. Die Exstirpation ist, wie dargestellt, „nur ausführbar in bestimmten Fällen unter gewisser Einschränkung, nicht wahllos" (Partsch).

2. Follikuläre Zysten.

Man kann wohl sagen, daß die Literatur über die follikulären Zysten zu der der Wurzelzysten im gleichen Verhältnis steht, wie die Häufigkeit beider Erkrankungen. Zumal die Genese der Follikularzysten ist nicht sehr reichlich bearbeitet worden. Es bestehen im wesentlichen zwei Ansichten über ihre Entstehung, die von Malassez-Albarran, die sie ebenso wie die Wurzelzysten von den paradentären Epithelresten ableiten, und die von Broca-Magitot, die den Ausgangspunkt im Follikel selbst sehen. Die Broca-Magitotsche Ansicht ist wohl heute die allgemeine, ihr schließen sich auch Perthes und Peckert an. Bei Follikularzysten, die mehrere Zähne enthalten,

denkt Peckert an zystisch entartete Odontome. Perthes schreibt: „Wir nehmen . . . an, daß bei der Entstehung der Follikularzysten es in der Tat der Follikel selbst nebst seinem Inhalte, dem Schmelzkeim, ist, welcher zystisch entartet und welcher entweder nur den einen Zahn bildet, welchen er normalerweise bilden soll, oder aber auch infolge der Störung, die ihn betroffen, überzählige Zähne und Zahnrudimente produziert. Welches die Störung ist, die den Zahnfollikel zur Degeneration veranlaßt, wissen wir nicht". Für diese Störung hat Lartschneider eine Erklärung zu geben versucht. Er nimmt an, daß es infolge Wurzelhauterkrankung eines Milchzahnes zu einer perifollikulären Entzündung der unter ihm liegenden Anlage des bleibenden Zahnes mit einem entzündlichen Ergusse in den Innenraum des Zahnfollikels komme, ähnlich, wie wir auch bei periartikulären Entzündungen (z. B. Osteomyelitis) Gelenkhydrops finden. Die follikulären Zysten der Weisheitszähne glaubt er mit einer entsprechenden Periodontitis des zweiten bleibenden Molaren erklären zu können. Wir kommen auf diese Ansicht noch zurück.

In jüngster Zeit hat Fischer experimentelle Untersuchungen zur Genese der follikulären Zysten angestellt. Er hat in die Umgebung eines Zahnkeimes 2%ige Höllensteinlösung injiziert und in dem Schmelzepithel bezw. seinen Resten Epithelvermehrung und Zystenbildung auftreten gesehen. Er scheint sich also der Malassez-Albarranschen Auffassung über die Entstehung der Follikularzysten anzuschließen. Ob allerdings diese Zystchen, die sich in Fischers Präparaten finden, mit follikulären Zysten im üblichen Sinne in Parallele gestellt werden können, erscheint mir zweifelhaft. In diesen Fällen ist gleichzeitig eine Erkrankung der Keimpulpa eingetreten (Abszeß in der Keimpulpa, Abb. 7); diese Bilder sind vielleicht eher in Parallele mit den Wurzelzysten zu stellen und als — sit venia verbo — Wurzelzysten eines Zahnkeimes zu deuten. Weitere Klärung dieser Frage ist noch abzuwarten.

Wenn wir uns nach unseren 13 Fällen von Follikularzysten zur Genese dieser Zysten äußern wollen, so ist das klinisch nur möglich, soweit Lartschneiders Ansicht in Frage kommt. Einer unserer Fälle scheidet hierbei aus, da nähere Aufzeichnungen über den Fall fehlen.

Von den anderen Fällen sprechen sechs für Lartschneiders Auffassung, d. h. es finden sich bei ihnen neben einer follikulären Zyste tief zerstörte bezw. periodontitische Milchzähne. In Fällen, wo ein Milchzahn bezw. bei einer Weisheitszahnzyste der zweite Molar früher extrahiert wurde, kann man wohl annehmen, daß auch hier weitergehende Zerstörungen vorgelegen haben, und diese Fälle eben-

falls hierher zählen. Der Wichtigkeit dieser Frage entsprechend lasse ich die 6 Krankengeschichten folgen.

Fall 34. Heinrich P., 9 Jahre. 10. I. 1898. (Im vierten Bericht unserer Poliklinik bereits veröffentlicht.)

Der Knabe hat im zweiten Lebensjahre Rachitis gehabt, welche mit Seesalzbädern behandelt wurde; die Milchzähne sind langsam durchgebrochen, und ebenso ist die zweite Dentition verlangsamt. Seit einem Jahre bemerkt die Mutter eine Schwellung am linken Unterkiefer an der Stelle des fehlenden ersten Milchmolars, der wegen starker Schmerzen, die er verursachte, im Jahre 1895 extrahiert wurde.

Reste der Rachitis sind bei dem Knaben noch heute in der Kopfbildung und den Gelenken vorhanden. Es ist an der Außenseite des linken Unterkiefers in der Gegend des Bikuspidaten eine diffuse Geschwulst bemerkbar. Die Haut über derselben ist infolge einer Jodpinselung abgeschilfert. Man fühlt die Geschwulst von außen bei völlig verschieblichen Weichteilen in der vorderen Hälfte des Unterkiefers auf die Außenseite beschränkt, nicht über den Rand hinüberreichend. Im Vestibulum oris sieht man einen ungefähr 5 cm langen, das ganze Vestibulum oris ausfüllenden und in den Zwischenraum zwischen $\frac{6}{3}$ und $\frac{6}{5}$ sich vorwölbenden Tumor, auf dem die Schleimhaut verschieblich ist und weder Rötung noch Schwellung zeigt. An Stelle des Interstitiums zwischen $\frac{6}{3}$ und $\frac{6}{5}$ ist deutlich Fluktuation vorhanden. Dort schimmert auch die Geschwulst bläulich durch. Die äußere Begrenzung bildet eine dünne Knochenschale, die teilweise Pergamentknittern aufweist. Die innere (linguale) Knochenlamelle ist nur wenig vorgewölbt. Drüsenschwellung ist in beiden Submaxillargegenden ebenso wie an den Halsdrüsen vorhanden. Druckempfindlich ist die Geschwulst nicht.

In Bromäthylnarkose wird mit dem Schneidemeißel eine Exzision der äußeren Wand gemacht und damit eine walnußgroße Höhle eröffnet, die mit einer schleimhautähnlichen Membran ausgekleidet ist und an ihrem vorderen unteren Ende den Keim des ersten Bikuspidaten erkennen läßt. Derselbe wird extrahiert, wobei sich zeigt, daß es sich um eine vollentwickelte Bikuspidatenkrone mit schmalem Dentinring und weicher Pulpamasse handelt. Die Höhle wird mit Jodoformgaze austamponiert.

12. I. Leichte Schwellung der Lippe. Patient hat heute morgen etwas gebrochen, was wohl auf das Jodoform zurückzuführen ist. Objektiv geht es sonst gut. Im Vestibulum oris keine Rötung und Schwellung; der Puls etwas klein. Der Tampon liegt gut und wird gelassen.

14. I. Die Mutter bringt die Nachricht, daß der Knabe Scharlach bekommen habe. Während dieser Zeit wurde der Tamponadewechsel in der Wohnung des Knaben vorgenommen. Die Epithelisation der Wundränder war bald erfolgt.

28. II. Nachdem Patient den Scharlach, zu dem sich noch Nephritis und urämische Krämpfe hinzugesellt hatten, überstanden, stellt er sich heute wieder vor. Zwischen $\frac{6}{3}$ und $\frac{6}{5}$ findet sich eine $1^1/_2$ cm lange und 1 cm hohe, von Schleimhaut ausgekleidete Nische, deren rötliches Epithel sich über die Ränder hinweg mit der Mundschleimhaut vereinigt hat. Speisereste halten sich in derselben nicht. Nach dem $\frac{6}{5}$ zu ist eine kleine Nische vorhanden, in der sich aber die Wurzel desselben nicht nachweisen läßt.

2. VII. Man sieht von der ganzen Höhle nichts mehr als eine zwischen $\frac{6}{3}$ und $\frac{6}{5}$ vorhandene seichte Delle und eine intensive Rötung der Gingiva in Größe einer kleinen Bohne an der Übergangsstelle der Gingiva in die Wangenschleimhaut.

20. XI. 1902. Patient stellt sich wieder vor auf besondere Veranlassung. Von der Zyste ist nichts mehr zu fühlen. Hinter dem Eckzahn zieht in das linke Vestibulum hinein eine Reihe mehrerer Falten, vom Zahnfleisch bis hinüber zur Wange. An der Außenseite ist von irgendwelcher Höhle oder Wölbung nichts mehr zu fühlen, ebensowenig von einer Vorwölbung durch einen in der Tiefe sitzenden Zahn. Die Dentur ist insofern vollständig hergestellt, als eine Lücke zwischen den Zähnen nicht vorhanden ist. Eher stehen die vorhandenen Zähne etwas gedrängt. $\overline{7}$ ist durchgebrochen, 6 in richtiger Stellung mit einer Amalgamfüllung auf der Kaufläche. Vorher steht anscheinend 5 etwas gedreht. $\lfloor 4$ fehlt. Dicht an $\lfloor 5$ steht $\lfloor 3$, und zwischen dem Eckzahn und dem relativ großen $\overline{2}$ der $\overset{\circ}{3}$. Die Artikulation mit dem oberen Gebiß ist hergestellt.

Fall 35. Joseph R., 9 Jahre. 20. II. 1900. Patient gibt an, seit $^1/_2$ Jahr habe er am Unterkiefer links eine Schwellung, die sich, ohne Schmerzen zu bereiten und sonstige Erscheinungen zu machen, bis zu ihrer jetzigen Größe entwickelt habe. Zahnschmerzen, geschwollenes Gesicht habe er nie gehabt. Anderweitige Behandlung sei noch nicht in Anspruch genommen worden.

An dem sonst gesund und für seine Jahre normal entwickelt aussehenden Patienten fällt zunächst eine diffuse flache Schwellung auf, welche von der lateralen Partie des Kinns ausgehend, etwa die erste Hälfte des linken horizontalen Unterkieferastes einnimmt. Die Haut über der Schwellung hat normales Aussehen. Bei Palpation von außen gewahrt man einen Tumor, welcher aus dem Knochen hervorquellend, ganz scharf gegenüber seinem Mutterboden abgegrenzt, sich als eine kugelig vorgewölbte, rundliche Geschwulst dem tastenden Finger darstellt. Der Tumor erstreckt sich in der Größe eines Tauben- bis Hühnereies von der lateralen Kinnpartie aus über die erste Hälfte des horizontalen Astes, geht nicht über den Kieferrand hinaus. Die Konsistenz ist knochenhart, die Haut über der Geschwulst ist verschieblich und normal. Eine kleine Drüse ist zu fühlen.

Beim Öffnen des Mundes zeigt sich folgendes: Es stehen $1\,2\,\overset{\circ}{3}\,\overset{\circ}{4}\,5\,6$. $\overset{\circ}{4}$ ist distal, $\overset{\circ}{5}$ mesial tief kariös. Beide Zähne sind weder auf Wurzel-, Kronen- noch seitlichen Druck empfindlich. Mit der Sonde dringt man tief in die Pulpakammer ein. Das Vestibulum oris ist eingenommen von einer Geschwulst, die sich vom Milcheckzahn ab bis zum ersten permanenten Molar erstreckt. Bei Palpation ergibt sich, daß der Tumor von normaler, verschieblicher Schleimhaut überzogen ist. Man fühlt an der Geschwulst zwei leichte, knotenartige Vorwölbungen, die eine in der Gegend des Milcheckzahnes, die andere in der des zweiten Milchmolaren. Die Geschwulst ist auf Druck nachgiebig und zeigt ganz deutlich Pergamentknittern. Auf der lingualen Seite des Kieferknochens ist nichts Anormales wahrzunehmen. Die Punktionsnadel dringt ohne besonderen Widerstand leicht in den Tumor ein in eine scheinbar umfangreiche Höhle, in der man aber keine Hartgebilde fühlen kann. Dem Zuge der Spritze folgt eine dünne, blutuntermischte Flüssigkeit von gelblicher Farbe. Cholestearin ist makroskopisch nicht wahrzunehmen. Die Flüssigkeit reagiert schwach alkalisch.

Operation: Es wird mit dem Schneidemeißel ein größeres Stück der äußeren Wandung ausgeschnitten zugleich mit den beiden Milchmolaren, was bei der stark verdünnten Knochenwand ohne besondere Schwierigkeit gelingt. Dabei ergießt sich noch der Rest des flüssigen Inhaltes in die Mundhöhle. Nach gehörigem Ausspritzen der Zyste sieht man die schleimhautähnliche Zystenmembran spiegeln. Am distalen Ende des walnußgroßen Hohlraums steht die Krone des zweiten Bikuspidaten, während vom ersten nichts zu sehen ist. Die Höhle wird tamponiert.

3. III. Am Boden sind die Keime beider Bikuspidaten sichtbar. Größe der Höhle von vorn nach hinten 2 cm und von oben nach unten $^3/_4$ bis 1 cm.

10. VI. 1903. Völlig normaler Unterkiefer. Von einer früheren Zyste ist nichts zu bemerken.

Fall 36. Karl S., Pferdeknecht, 18 Jahre. 12. XI. 1902 (von Else Hamecher publiziert.)

Nie Zahnschmerzen. Einmal im Munde ein Zahngeschwür, auch sehr oft Gesichtsschwellungen dort und an anderer Stelle. Seit zwei Monaten ist es außen offen und eitert.

Patient zeigt jetzt ein Geschwür an der rechten Wange, dessen Grund knopfartig erhaben sich vorwölbt. Die ungefähr bohnenförmige Stelle zeigt ziemlich lebhafte Sekretion. Diese Zone ist siebförmig durchbrochen. Eiterige Sekretion auf Druck recht bedeutend. Sonde dringt 5 cm in die Tiefe und läßt sich frei hin- und her bewegen, so daß sie sich in einem beträchtlichen Hohlraum befinden muß.

Bei Betrachtung der Mundhöhle fällt auf, daß eine Anzahl von Milchzähnen und Wurzelresten derselben persistieren, während bleibende Zähne in der Zahnreihe fehlen. Die Dentur zeigt folgendes Bild: $\frac{7\,6\,\overset{\circ}{5}\,4\,\overset{\circ}{3}\,2\,1}{}$.

Am rechten Oberkiefer ist die faziale Kieferwand oberhalb des Alveolarfortsatzes breit vorgewölbt, in der Ausdehnung von $\frac{6-4}{}$, so daß dadurch das Vestibulum oris ausgefüllt ist. Schleimhaut verschieblich; die Schwellung ist knochenhart, unempfindlich, es fehlen wesentliche, entzündliche Erscheinungen der Umgebung.

Operation: Nach Extraktion mehrerer Wurzeln wird zunächst intraoral an die Zyste herangegangen. Nach Schnitt oberhalb der Vorwölbung wird mesial und distal von dem tief kariösen Milchmolaren mit Schneide- und geraden Meißeln die Zystenwand mit dem entsprechenden Kieferstück durchtrennt. Sobald der Zystenhohlraum eröffnet ist, fließt eine große Menge dicken, stinkenden Eiters heraus. Man bemerkt auch bald in der Höhle die Anlage des fehlenden Bikuspidaten, welche, an der Wand der Follikelzyste sitzend, frei mit ihrer Krone in die Höhle hineinragt. Das Stück der Wand (distal), welches den Zahn trägt, wird mit ihm herausgeschnitten. Jodoformgaze-Tamponade der Höhle.

Es wird jetzt außen die Fistel von den verdünnten Hautfetzen befreit und tüchtig ausgelöffelt. Die Sonde gelangt von hier aus durch die Zystenhöhle frei in den Mund. Leichter Tampon außen, Jodoformgaze-vollverband.

Fall 37. Paul R., 5 Jahre. 14. XI. 1907. Seit August 1907 besteht beim Patienten eine Schwellung über $\overset{\circ}{3}$, die allmählich größer wurde, dann abnahm und schließlich ihre augenblickliche Größe wieder angenommen hat. Zahnschmerzen waren nicht damit verbunden.

Die Besichtigung des Mundes ergibt ein durch Karies stark zerstörtes Milchgebiß. An der bukkalen Seite der rechten Oberkieferhälfte befindet sich eine Geschwulst, die von zwei Zähnen herrührt: Am zweiten Milchmolaren erkennt man deutlich eine Periodontitis, während am Milcheckzahn eine stark fluktuierende Auftreibung wahrnehmbar ist, die nur in ihrem oberen Teile sich noch derb anfühlt. Eine Probepunktion ergibt als Inhalt dieser Geschwulst eine helle Flüssigkeit; Eiter ist nicht vorhanden. Eine Röntgenaufnahme zeigt, daß es sich hier um eine follikuläre Zyste handelt; denn außer den bleibenden Zähnen sieht man in der Gegend der Spitze der Milcheckzahnwurzel ein überzähliges Zahngebilde, das die Form einer Bikuspidatenkrone hat.

Fall 38. Amalie F., 31 Jahre. 10. I. 1910. Patientin gibt an, daß sie im Juli vorigen Jahres eine große Geschwulst in der Gegend des linken aufsteigenden Kieferastes bekommen hätte. Zu Weihnachten hätten sich die Schmerzen noch vergrößert.

Man sieht bei der Patientin auf der linken Gesichtshälfte eine Geschwulst, die vom Jochbein herabziehend, den ganzen aufsteigenden Kieferast bedeckt. Der Kieferwinkel ist frei. Die höchste Erhabenheit der Geschwulst liegt in der Gegend des äußeren Gehörganges. Die Haut ist verschieblich und nicht gerötet. Die Palpation ergibt eine elastisch-harte Konsistenz, wobei jedoch in der Mitte eine kleine Erweichung zu fühlen ist. Ferner ist bei der Palpation ein Reibegeräusch zu hören, ähnlich dem Pergamentknittern. Kieferklemme ist nicht vorhanden. Das Gelenk funktioniert normal.

Bei der Inspektion des Mundes ergibt sich im linken Unterkiefer folgender Zahnbestand: 1 2 3 4. Das Vestibulum oris ist links vollkommen ausgefüllt, da die entzündete Schleimhaut sich zwischen die beiden Zahnreihen vorwölbt. Infolgedessen ist durch den Aufbiß des oberen Zahnes die Schleimhaut ulzeriert. Auch auf der rechten Seite ist ein kleines Dekubitalgeschwür vorhanden. Die Konsistenz der inneren Geschwulst, die von der Linea obliqua aus sich über den ganzen aufsteigenden Kieferast auf der Außenseite hinzieht, ist elastisch-derb. Eine Punktion ergibt einen braunen, dünnflüssigen Inhalt. Drüse B ist derb geschwollen und auf Druck empfindlich.

Zur Beseitigung der Geschwüre wird eine Ätzung mit 8 % Chlorzinklösung gemacht und der Patientin eine energische Mundreinigung empfohlen.

11. I. Bei der Patientin wird eine große Exzision aus der Schleimhaut, die den Tumor deckt, gemacht und damit die Zystenhöhle eröffnet; diese reicht 5 cm nach hinten. In der Zystenhöhle findet sich unter etwas schwammigem Gewebe die voll entwickelte Krone eines Weisheitszahnes. Nach Ausräumung der Höhle wird auf der Innenseite der Zystenbalg mit der Schleimhaut des aufsteigenden Gaumenpfeilers vereinigt. Auf der Außenseite läßt sich die Vereinigung mit der Schleimhaut nicht herbeiführen wegen der großen Entfernung und weil man sonst den Weisheitszahn wieder überdecken würde. Die Tamponade wird so eingerichtet, daß der Weisheitszahn frei bleibt.

15. II. Die äußere Schwellung ist ganz zurückgegangen. Ein ganz leichtes Knacken beim Kieferöffnen ist noch fühlbar. Die Höhle hat sich sehr verkleinert und dabei über den Weisheitszahn zurückgezogen. Patientin ist jetzt völlig beschwerdefrei.

Fall 39. Gertrud F., 11 Jahre. 10. XII. 1910. Anschwellung am linken Unterkiefer seit über $^1/_4$ Jahr. Am 28. XI. begab sich Patientin in zahnärztliche Behandlung; es wurde innen inzidiert, wobei sich nur Blut entleerte; in den nächsten Tagen wurden ihr zwei Zähne gezogen. Die Anschwellung soll zurückgegangen sein.

Die vordere Hälfte des horizontalen Astes des linken Unterkiefers wird von einer scharf abgegrenzten, etwas auf die Unterseite des Kiefers übergreifenden Schwellung eingenommen, die nicht vom Knochen abzugrenzen ist. Die Haut über der Schwellung ist normal, abhebbar. Im vorderen Teil der Schwellung ist der Knochen eindrückbar, Fingerdruck ergibt ein schwappendes Geräusch. Keine Drüsenschwellung.

Innere Besichtigung: 3 4 $\overline{7}$, $\overline{3}$ im Durchbruche. Zwischen $\overline{4}$ und $\overline{7}$ zwei gut aussehende Extraktionswunden. Der Mundvorhof dieser Gegend ist von einer Geschwulst ausgefüllt, die im hinteren Teile derb ist, im vorderen Teile eindrückbar, wobei aus der vorderen Extraktionswunde unter schwappendem Geräusch mit Luft vermischte Flüssigkeit entweicht.

Die Anschwellung ist nicht schmerzhaft, auch nicht auf Druck. Mit der Sonde gelangt man von der Alveole des vorderen extrahierten Zahnes ($\frac{5}{5}$?) $2^1/_2$ cm in die Tiefe, in die Alveole des hinteren ($\frac{6}{6}$) kann man nicht eindringen.

12. XII. Operation: Bei der Patientin wird unter Lokalanästhesie ein breiter Schleimhautlappen ausgeschnitten, konvex nach dem Alveolarrande, zu und der Lappen subperiostal abgehoben von der ungefähr 1—2 mm starken Knochenschicht, die eindrückbar ist. Nach Fortnahme der Wand fließt ein größerer Teil Flüssigkeit aus, aus einer $3^1/_2$ cm langen und $2—2^1/_2$ cm tiefen Höhle, die glatt ausgekleidet ist mit einem Balge. Am vorderen Rande der Höhle liegt der zweite Bikuspidat etwas schräg nach hinten oben gerichtet. Da die Höhle ziemlich groß ist, wird von der äußeren Wand noch mehr entfernt, dann der Weichteillappen nach der Tiefe zu eingeschlagen und die Höhle tamponiert. Verband.

14. XII. Leichte äußere Schwellung ohne Verfärbung der Haut. Keine subjektiven Beschwerden. Tampon bleibt liegen. Verband.

24. XII. Lappen liegt gut. Tamponade der gut granulierenden Wundränder.

31. XII. Tampon weggelassen. Patientin wird zur täglichen wiederholten Ausspülung eine Spritze verordnet.

3. I. Die gut ausgekleidete glänzende Höhle wird hier ausgespritzt. Der zweite Bikuspis ist bereits etwas höher heraufgerückt.

16. I. Der Bikuspis ist bereits bequem in der Höhle mit seiner Krone sichtbar. Höhle sonst glatt und glänzend. Ausspritzungen.

4. II. Status idem. Bikuspis ist wieder etwas höher heraufgerückt.

17. II. Schleimhaut der Wange vollkommen in der Zyste angeheilt. Zyste vollkommen ausgeheilt. Bikuspis etwas nach hinten gerichtet.

Von den anderen Patienten standen fünf im Alter von 19 bis 48 Jahren, als sie zur Behandlung kamen. Es ist also nicht verwunderlich, daß sich bei ihnen entzündliche Veränderungen an den Milchzähnen, auch anamnestisch, nicht mehr nachweisen ließen; diese Fälle sind also keinesfalls gegen Lartschneider zu verwerten. Nur in einem Falle (Beobachtung 2 aus Partschs Arbeit von 1892) standen beide Milchmolaren gelockert, ohne daß einer stärkeren Zerstörung Erwähnung getan wird.

Von unseren 13 Fällen fanden sich 7 bei Männern, und 6 bei Frauen. Nach Bayer kommen die Follikularzysten in der Hauptsache bis zum 20. Lebensjahre vor, Perthes gibt das 12.—16. als Prädilektionsalter an. Wir fanden im Alter von

1—10	Jahren:	4
11—20	„	5
21—30	„	2

im 4. und 5. Dezennium je einen Fall. Follikularzysten im höheren Alter (50 Jahre und darüber) haben Jourdain (Salter), Parreidt und Klare beobachtet. — Über die Beteiligung beider Kiefer sind die Ansichten der Autoren geteilt; nach Perthes und Andereya sind die Follikularzysten in beiden Kiefern gleich häufig, nach Peckert im Ober-, nach Parreidt im Unterkiefer häufiger. Wir beobachteten 9 Fälle im Oberkiefer (5 bei Männern, 4 bei Frauen) und 4 im Unter-

kiefer (je 2 bei Männern und Frauen), ohne daraus wegen der geringen Anzahl allgemeine Schlüsse ziehen zu wollen. 8 der Zysten betrafen die rechte, 5 die linke Seite. Alle 13 Zysten enthielten ausgebildete Zähne. Mehrere Zähne oder Zahngebilde in einer follikulären Zyste, wie sie von vielen anderen Seiten beobachtet wurden — Windle und Humphrey fanden sogar 44 Zahngebilde in einer Zyste (Kuhlo) — fanden sich in einem Falle. Es fand sich „ein verkümmerter Zahn, dessen Krone stark resorbiert ist. An den Wänden hängen im Innern des Zystenbalges 3—4 Schmelzblättchen".

Von einem Milchzahnkeim ausgehende Follikularzysten, die Peckert als „äußerst ungewöhnlich" bezeichnet — Edwards (Salter) und Heath beschrieben solche —, kamen nicht zur Beobachtung. Auch mehrere Follikularzysten beim selben Patienten sahen wir nicht. Glaswald (Salter) und Bayer sahen doppelseitige Follikularzysten, Salter Zystenbildung um alle 4 zweiten Molaren, Reinmöller 6 Follikularzysten bei einem Patienten; Perthes zitiert einen von Heath und Magitot erwähnten Fall doppelter Follikularzyste. Für diese Fälle kann Lartschneiders Erklärung natürlich nicht ausreichen. Hier muß es sich um eine gleichzeitige Erkrankung mehrerer Follikel handeln, über deren Ursache sich nichts aussagen läßt.

In zwei Zysten fanden sich überzählige Zahngebilde. 5 Zysten betrafen Bikuspidaten (2 oben, 3 unten). 3 den oberen Eckzahn, je 1 den oberen mittleren Schneidezahn und unteren Weisheitszahn. Das stimmt mit Webers Beobachtungen überein, der die oberen Eckzähne und die Prämolaren als häufigsten Ausgangspunkt der Follikularzysten angibt, während dies nach Parreidt und Perthes die Molaren sind.

4 der follikulären Zysten kamen noch uneröffnet zur Behandlung, 3 waren bereits vereitert, in 3 Zysten wurde Cholestearin nachgewiesen.

Betreffs Ausbreitung und Wachstum der Zysten gilt im allgemeinen das bei den Wurzelzysten Gesagte. Den seltenen Fall eines Durchbruchs nach außen beobachteten wir einmal (Fall 36). Perforation in die Kieferhöhle fand sich ebenfalls einmal.

Über die Therapie gilt dasselbe, was bereits bei den Wurzelzysten gesagt wurde. Auch 4 der Follikularzysten waren anderwärts ohne Erfolg mit Inzision behandelt. Warum Kleider die Totalentfernung der Follikularzysten fordert, während er bei Wurzelzysten für Partschs Methode eintritt, ist nicht ersichtlich. Partsch ist auch bei den Follikularzysten für die breite Exzision der Zystenwand eingetreten. 9 unserer Fälle sind mit bestem Erfolge in

dieser Weise operiert worden. Die Exstirpation haben wir in drei Fällen mit gutem Erfolge ausgeführt. 3 Fälle sind dadurch bemerkenswert, daß sich der in der Zyste liegende Zahn erhalten ließ (Fall 35, 38, 39). In dem ersten dieser Fälle stand drei Jahre nach der Operation der Zahn normal in der Zahnreihe.

3. Zysten nicht dentalen Ursprungs.

Schließlich kamen 9 Kieferzysten in Beobachtung, die keinen Zusammenhang mit dem Zahnsystem hatten, bezw. bei denen ein Zusammenhang mit dem Zahnsystem nicht nachweisbar war. Diese Zysten entstehen, wie Büchtemann und Kolaczek nachgewiesen haben, aus Epithel, das vom Mundepithel abstammt. „Der Gedanke, daß sie von den Malassezschen Epithelresten aus sich entwickeln, dürfte nicht allzuferne liegen" (Partsch).

7 dieser Fälle sind bereits anderweitig veröffentlicht (Partsch, Partsch-Treuenfels, Partsch-Perliński, Neumann). Dazu kommen folgende 2:

Fall 40. Richard H., 8 Jahre, 10. VI. 1904. Die Mutter des Knaben gibt an, daß seit Geburt am rechten Oberkiefer eine Vorwölbung bestehe, die seit ¼ Jahr größer geworden, aber völlig schmerzlos sei.

Äußerlich sehen wir bei dem Kinde in der Gegend der rechten Fossa canina eine walnußgroße Vorwölbung der Wange, die ungefähr vom unteren vorderen Rande der Fossa canina bis zum Processus zygomaticus des Oberkiefers reicht. Die Haut über dieser Geschwulst ist nicht im geringsten verändert und gegenüber der Umgebung völlig verschieblich, während der Tumor auf dem Knochen fest aufsitzt. Bei Palpation fühlt sich der Tumor von außen knorpelhart an. Die Inspektion des Mundes ergibt folgendes: Im Oberkiefer steht der erste bleibende Schneidezahn, vom durchbrechenden lateralen Schneidezahne sieht man nur die Spitze, an dritter Stelle sehen wir den Milchkaninus, auf den der permanente Prämolar folgt; die Zahnreihe wird beschlossen durch den sechsjährigen Molaren. Zwischen dem Bikuspis und dem Molaren aber erblickt man einen Milchmolaren in völlig perverser Stellung; die Kaufläche ist palatinal gewendet, die Wurzeln liegen entblößt in horizontaler Richtung. Vom Milcheckzahne bis zu dem die Zahnreihe beschließenden permanenten Molaren erstreckt sich auf der Bukkalseite des Processus alveolaris ein Tumor. Bei Palpation bemerkt man, daß seine Konsistenz dieselbe ist, die man bei äußerer Abtastung wahrnahm. Im allgemeinen ist der Tumor elastisch-hart, an einer Stelle jedoch elastisch-weich und wiederum an einer anderen macht sich deutliche Fluktuation bemerkbar. Diese durch Fluktuation sofort auffallende Stelle ist von einem scharfen, harten Rande umgeben. Die palatinale Seite des Processus alveolaris zeigt keine Veränderung.

Operation: Nachdem mit dem Thompsonschen Hebel zunächst der verlagerte Milchmolar extrahiert worden ist, wird die Zyste eröffnet und ein Teil der Zystenwand exzidiert. Die Höhle, die im Vergleich zu dem kleinen Kiefer eine enorme Ausdehnung zeigt, wird mit Jodoformgaze tamponiert.

13. VI. Befinden des Patienten gut. Höhlentiefe 4,5 cm. In der Höhle nichts von Zahn usw. zu bemerken. Ausdehnung nach oben bis zur Orbita.

27. VI. Tiefe der Höhle 4 cm. $\overline{5}$ im Durchbruch begriffen.

18. VII. $\overline{5}$ deutlich hervorgetreten zwischen $\overline{6}$ und $\overline{4}$. Höhle völlig glatt und umrandet, 3,5 cm tief.

1. VIII. Tiefe der Höhle knapp 3 cm.

23. V. 1905. Kleine Nische an operierter Stelle, spaltförmig, $^3/_4$ cm tief, vollkommen ausgeglichen. $\overline{5}$ normal entwickelt.

Fall 41. Martha Sch., 51 Jahre, 3. VII. 1905. Patientin klagt, seit ungefähr 3 Wochen stechende und juckende Schmerzen an der rechten Hälfte des Unterkiefers zu verspüren. Schon früher sei am rechten Unterkiefer eine Schwellung aufgetreten, nach einiger Zeit aber wieder abgeklungen. Vor 3 Wochen habe die Schwellung von neuem eingesetzt und seit der Zeit stetig zugenommen. Über Schmerzen in den Zähnen der rechten Unterkieferhälfte klagt Patientin nicht; es seien wohl früher Extraktionen notwendig gewesen, doch liege die letzte 19 Jahre zurück. Dagegen gibt Patientin an, daß sie sich vor einiger Zeit einen rechten oberen Mahlzahn habe extrahieren lassen; es sei jedoch eine Wurzel im Kiefer zurückgeblieben, die besonders beim Aufbeißen durch ihren scharfen Rand Schmerzen verursache.

Die äußere Inspektion ergibt eine Schwellung am rechten Unterkiefer, welche sich von der Mitte des horizontalen Astes bis zum aufsteigenden Aste und vertikal über den ganzen Kiefer bis zum unteren Rande ausdehnt. Die Form der Schwellung ist nur annähernd als länglich-rund zu bezeichnen; der palpierende Finger vermag nicht überall gleichmäßig deutlich die Grenzen der ziemlich harten Schwellung abzutasten. Empfindlichkeit bei der Palpation ist nicht vorhanden. Die Weichteile des Gesichtes sind im übrigen wenig verändert, zeigen keine entzündliche Rötung.

Die Inspektion der Mundhöhle zeigt eine Schwellung am rechten Unterkiefer, die sich von der Wangenschleimhaut, das Vestibulum oris ausfüllend, über die bukkale, die obere und die linguale Fläche des Alveolarfortsatzes, und lingualwärts weiter hinab bis zum Mundboden erstreckt. In sagittaler Richtung setzt die Schwellung ein dicht hinter dem zweiten unteren Molaren und reicht bis auf den aufsteigenden Unterkieferast. Die Schleimhaut auf dieser Schwellung und in der Umgebung weist wenig veränderte Farbe, keine entzündliche Rötung auf, auf der oberen Fläche hingegen zeigen sich die Abdrücke von $\overline{8\,7}$. Es stehen rechts unten $\overline{7\,5\,4\,3\,2\,1}$. Von $\overline{8}$ stehen sämtliche Wurzeln miteinander verbunden im Kiefer, und auch ein Teil der Krone ragt aus dem Zahnfleisch hervor, an seiner Bukkalseite starke Zahnsteinablagerung zeigend. Besonders scharf ist der Palatinalrand der Frakturfläche. Druck auf den Zahn löst heftigen Schmerz aus.

Bei Palpation der Schwellung gibt sich deutlich Fluktuation kund. Probepunktion entleert eine leicht fadenziehende, ziemlich stark blutig tingierte, seröse Flüssigkeit mit alkalischer Reaktion.

Operation unter Kokain-Adrenalin. Vorderwand der Zyste lappenförmig exzidiert ohne Hindernisse, etwa pflaumengroß. Höhle glatt, leer, zahnlos, ca. 3 cm lang von vorn nach hinten; andere Dimensionen schwer zu bestimmen. Kieferknochen außen noch vorhanden, aufgetrieben, lingualwärts deutlich geschwunden. Isoformtamponade.

6. VII. Tampon gewechselt. Tampon etwas übelriechend. Schwellung außen. Wundränder schmierig belegt. Neuer Jodoformgazetampon.

10. VII. Tampon entfernt. Wundränder gut. Ausspritzen der Wunde mit Kochsalzlösung; offen ohne Tamponade entlassen. Spülwasser.

6 der Fälle betrafen das männliche, 3 das weibliche Geschlecht; die verschiedenen Lebensalter waren ziemlich gleichmäßig beteiligt: das erste, vierte und fünfte Dezennium mit je 1, das zweite, dritte und sechste mit je 2 Fällen. 4 Fälle betrafen den Oberkiefer, 5 den Unterkiefer (je 3 bei Männern). Die Unterkieferzystome saßen alle, worauf auch Neumann hinweist, am Kieferwinkel. 7 Fälle betrafen die rechte, 2 die linke Seite.

Nur 3 der Zystome kamen uneröffnet in Behandlung; 4 Zysten waren bereits vereitert; zweimal ließ sich Cholestearin im Zysteninhalte nachweisen. In 2 Fällen war die Zystenwand tumorartig degeneriert. Zweimal war auswärts Heilung per incisionem versucht worden.

Die Therapie richtet sich in diesen Fällen nach der Größe des Zystoms. In den beiden mit Tumorbildung einhergehenden Fällen mußten umfangreichere Operationen, in dem einen Falle Exartikulation einer Unterkieferhälfte vorgenommen werden. Einmal wurde der Zystenbalg von außen her exstirpiert. In 5 Fällen wurde mit vollem Erfolge die Partschsche Zystenoperation, wie bei Wurzelzysten vorgenommen, davon einmal, wie bereits oben erwähnt, vom Gaumen aus. Es wird wohl in unkomplizierten Fällen diese Operation ihrer Einfachheit wegen die Methode der Wahl sein, ausgenommen in den Fällen, in denen sich nach den bei der Therapie der Wurzelzysten dargelegten Grundsätzen die Exstirpation vom Munde aus empfiehlt.

Ich gestatte mir, auch an dieser Stelle meinem hochverehrten Chef, Herrn Geheimrat Partsch, für die Anregung zu dieser Arbeit, die freundliche Überlassung des Materials und seine Unterstützung meinen ergebensten Dank auszusprechen.

Literatur.

Albrecht, Über Zysten im Kiefer. D. V. f. Z. 1865. — Andereya Zur Diagnose und Behandlung der Oberkieferzysten. A. f. Lar., Bd. 20. — Astachoff, Über die Pathogenese der Zahnwurzelzysten. D. M. f. Z. 1909. — Baume, Fälle aus der Praxis, D. V. f. Z. 1876. — Bayer, Die Zahnzysten der Kiefer. Inaug.-Diss. Tübingen 1873. — Bayer, Zahnzyste des linken Oberkiefers. D. med. Woch. 1904, Nr. 33. — Boennecken, Über Pulpenamputation. D. Z. i. V., H. 12. — Cattlin, Odont. Soc. of Gr.-Brit. D. V. f. Z. 1868. — Charézime, Kyste paradentaire à développement sinusien, traumatism antérieur. Ref. D. M. f. Z. 1909. — Charvot, Über die Zysten des Kieferperiostes. Korr. f. Z. 1884. — Coleman, Odont. Soc. of Gr.-Brit. D. V. f. Z. 1864. — Dependorf, Zahnzysten. D. M. f. Z. 1910. — Dieck, Anatomie und Pathologie der Zähne und Kiefer im Röntgenbilde. Hamburg 1911. — Dupuytren, Leçons orales de Clinique chirurgicale. Bruxelles 1839. — Ernst, K. K.

Ges. d. Ärzte in Wien. Wien. klin. Woch. 1903, Nr. 25. — Fackeldey, Über Kieferzysten. Ref. D. V. f. Z. 1870. — Fischer & Landois, Zur Histologie der gesunden und kranken Zahnpulpa. D. Z. i. V. H. 7, 9. — Fischer, Experimentelle Untersuchungen über die Entwicklung follikulärer Zysten. D. M. f. Z. 1911, H. 3. — Fryd, System der Erkrankungen der Alveolarfortsätze usw. D. M. f. Z. 1909. — Gerber, Über die rhinoskopische Diagnose und die Behandlung der Kieferzysten. A. f. Lar., Bd. 16. — Grawitz, Die epithelführenden Zysten der Zahnwurzeln. Greifswald 1906. — Grünwald, Über Kieferzysten und Kieferhöhlenzysten und ihre gegenseitigen Beziehungen. Österr.-ung. V. f. Z. 1896. — Haasler, Die Histogenese der Kiefergeschwülste. A. f. klin. Chir. 1896. — Haderup, Zur Punktion und Drainage der Kieferhöhle und Kieferzysten. Korr. f. Z. 1892, S. 351. — Hamecher, Wangenfisteln durch Zahnzysten verursacht. D. M. f. Z. 1903. — Harmer, Über Eiterungen der Kieferhöhle und die Differentialdiagnose zwischen diesen und den Kieferzysten. Österr. Z. f. Stom. 1904. — Heath, Krankheiten der Kiefer. Korr. f. Z. 1888. — Helm, Über Zystenbehandlung mit Formalin. D. z. W. 1903 (V—B). — Hern und Gould, Odont. Soc. of Gr.-Brit. Korr. f. Z. 1894. — Hesse, Sprachstörung nach Freilegung einer Oberkieferzyste. M. M. W. 1911, H. 18 (V—B) und D. M. f. Z. 1911, H. 7. — Hoffmann, Über Kieferzysten. M. M. W. 1903 (V—B). — Jung, Die Karies der Zähne in Scheff, Handbuch der Zahnheilkunde, III. Aufl. — Jungnickel, Beitrag zur Kasuistik der Kieferzysten. Prager med. W. 1901. — Kehr, Zur Frage der Wurzelgranulome und -zysten. D. M. f. Z. 1908. — Kleider, Über Zahnzysten. Inaug.-Diss. Jena 1902. — Kleinmann, Korr. f. Z. 1892 (V—B). — Körner, D. M. f. Z. 1900 (V—B). — Körner, Kieferzysten und deren operative und prothetische Behandlung. D. z. W. 1904. — Kuhlo, Die Zahnzysten der Kiefer. Inaug.-Diss. Leipzig 1903. — Kunert, Über die Differentialdiagnose zwischen Zysten und Antrumempyemen. A. f. Lar., Bd. 7. — Lartschneider, Beitrag zur Anatomie und Chirurgie der von den oberen Frontzähnen ausgehenden Kiefererkrankungen. Öster.-ung. V. f. Z. 1907/08. — Lartschneider, Zweizellige (bilokuläre) Oberkieferzyste. Österr.-ung. V. f. Z. 1909. — Lindt. Einige Fälle von Kieferzysten. Ref. Schweiz. V. f. Z. 1902. — Michel, Karies in Ergebnisse d. ges. Zahnheilkunde. I, 2. — Neumann, Einige Fälle von doppelseitigen Wurzelzysten usw. Inaug.-Diss. Breslau 1909. — Pape, Zyste mit Wurzelresektion. D. z. W. 1904 (V—B). — Papsch, Über eine Behandlung des Antrum Highmori mit konsekutiver Zystenbildung. Österr.-ung. V. f. Z. 1894. — Parmentier, Über eine seröse Zyste des Gaumens. Der Zahnarzt 1856. — Parreidt, Über Kieferzysten. D. M. f. Z. 1886. — Parreidt, Über Zahn- und Kieferzysten. D. M. f. Z. 1887. — Parreidt, Beitrag zur Diagnose, Ätiologie und Behandlung der Zahnzysten. D. M. f. Z. 1889. — Partsch, Über Kieferzysten. D. M. f. Z. 1892. — Partsch und Treuenfels, Zweiter Bericht der Poliklinik für Zahn- und Mundkrankheiten des zahnärztlichen Instituts Breslau. D. M. f. Z. 1895. — Partsch und Perliński, Dritter Bericht usw. D. M. f. Z. 1896/97. — Partsch und Kunert, Vierter Bericht usw. D. M. f. Z. 1899. — Partsch, Verletzungen und Erkrankungen der Kiefer. Handbuch der prakt. Chir. Stuttgart 1900. — Partsch, Die Aufklappung der Schleimhautbedeckung der Kiefer. D. M. f. Z. 1905. — Partsch, Die Geschwülste der Mundgebilde. In Scheff, Handbuch der Zahnheilkunde. III. Aufl. — Partsch, Zur Pathogenese der Kieferzysten. D. M. W. 1910 (V—B). — Partsch, Die Behandlung der Kieferzysten. D. M. f. Z. 1910. — Partsch, Werden und Wachsen der Zahnwurzelzysten. Österr. Z. f. Stom. 1911, H. 7. — Peckert, Die Mißbildungen des Gebisses. Jena 1911. — Perthes, Verletzungen und Krankheiten der Kiefer. Stuttgart 1907. — Philipp, Zystenpräparate. D. z. W. 1907. — Preindlsberger und Wodynski, Ein Fall von Zahn-

zyste des Oberkiefers. Ref. Österr.-ungar. V. f. Z. 1901. — Pröll, Zur Mikroskopie der Granulome und Zahnwurzelzysten. D. M. f. Z. 1911, H. 3. — Reinmöller, D. z. W. 1910, S. 457. — Riesenfeld, Über operative Eingriffe an den Kiefern. Österr. Z. f. Stom. 1905. — Römer, Über Wucherungen an der Zahnwurzel. D. M. f. Z. 1899. — Römer, Periodontitis und Periostitis alveolaris in Scheff, Handbuch der Zahnheilkunde. III. Aufl. — Sachse, Über moderne Behandlung von Kieferzysten und Antrumempyemen. M. M. W. 1900. — Salter, Zahntragende Zysten. D. V. f. Z. 1876. — Schlaffke, D. z. W. 1903 (V—B). — Scheff, Bericht über die Entwicklung und Leistungen des k. k. zahnärztl. Universitätsinstitutes im ersten Dezennium seines Bestehens. Österr.-ung. V. f. Z. 1900. — Schuster, Zur Frage der Herkunft des Epithels in Zahnwurzelzysten. D. M. f. Z. 1908. — Seefeld, D. z. W. 1911, Nr. 22 (V—B). — Simpson, Eine Zahnzyste. Ref. D. z. Z. 1911, Nr. 16. — Stoppany, Schweiz. V. f. Z. 1904 (V—B). — Szabó, Bericht der zahnärztl. Klinik der Königl. Universität in Budapest. Österr.-ung. V. f. Z. 1901. — Torger, Heilung einer zystösen Entartung des Oberkiefers durch Wurzelspitzenresektion. Zahnärztl. Rundschau 1905. — Tschmarke, M. M. W. 1901 Nr. 51 (V—B). — Verhandlungen der VI. Jahresversammlung des Vereins Schleswig-Holsteinscher Zahnärzte 1880. D. V. f. Z. 1881. — Weber, Die Krankheiten des Gesichts. Pitha-Billroth, Handb. d. Chir., Bd. 3. — Wedl und Heider, Anatomischer Befund über eine Zyste des Oberkiefers usw. D. V. f. Z. 1865. — Weiser, Heilung einer mit dem Antrum Highmori kommunizierenden Kieferzyste. Österr.-ung. V. f. Z. 1891. — Weiser, Die Resultate der radikalen Behandlung des Alveolar-Abszesses und der Zahnwurzelzyste bei Konservierung des Zahnes. Österr.-ung. V. f. Z. 1900. — Weiser, Operative Behandlung einer großen Zahnwurzelzyste des Unterkiefers. Österr. Z. f. Stom. 1903. — Westphal, Über das Auftreten der Karies in den verschiedenen Lebensaltern. 67. Versamml. d. Naturf. und Ärzte. 1895. — Williger, Zähne und Trauma. D. Z. i. V., H. 16. — Witzel, Über Zahnwurzelzysten, deren Entstehung. Ursache und Behandlung. D. M. f. Z. 1896.

Schwarzfärbung der Zähne durch übermangansaures Kali.

Von

Prof. Dr. **Port** in Heidelberg.

(Aus dem Zahnärztlichen Institut der Universität Heidelberg.)

(Mit 1 Tafel.)

Vor einigen Wochen kam ein junges Mädchen in die Klinik, das einen ganz eigentümlichen Anblick bot. Die Zähne waren glänzend schwarz gefärbt, sowohl an der labialen, wie an der lingualen Seite. Es war ein Bild, wie die künstlichen schwarzen Zähne, die früher von den Zahnfabriken hergestellt wurden, um nach Polynesien verkauft zu werden, wo die Eingeborenen sich die Zähne künstlich schwarz färben, weil sie dies für besonders schön halten.

Die Verfärbung erstreckte sich hauptsächlich auf die Zähne, und zwar nicht nur auf die Frontzähne, sondern auch auf die Prämolaren

und die bukkale Seite der Molaren. An der lingualen Seite waren diese Zähne frei von Verfärbung. Das Zahnfleisch war gerötet und geschwollen und zeigte eine lebhafte Epithelabstoßung. Die Epithelien waren ebenfalls schwarz verfärbt.

Die Anamnese ergab, daß die Patientin wegen einer Gingivitis auswärts ärztliche Hilfe aufgesucht hatte. Es wurde ihr übermangansaures Kali verordnet und zwar, offenbar der Billigkeit halber, in Substanz. Eine Krankenschwester, welche die Applikation vornehmen sollte, stellte nun keine Lösung her, sondern trug mit einem, mit Wasser angefeuchteten Läppchen das Medikament in Substanz auf. Die Folge war die Verfärbung der Zähne. Am Zahnfleisch hatte sich das verätzte Epithel offenbar schon größtenteils abgestoßen, bevor die Patientin in unsere Behandlung kam. Einen weiteren Nachteil mit Ausnahme einer heftigen Entzündung der Gingiva hat die Patientin durch diese unzweckmäßige Behandlung nicht davon getragen. Die Verfärbung konnte mit der Rotationsbürste und Bimsstein leicht entfernt werden.

Solche Verfärbungen der Zähne durch Medikamente gehören jedenfalls zu den größten Seltenheiten. In der Literatur findet sich nur ein ähnlicher Fall, den Scheff als Argyria dentium im Jahr 1895 in der Österreich-ungarischen Vierteljahrschrift für Zahnheilkunde beschrieb und der, wie der Name sagt, durch längere Anwendung von Höllenstein verursacht war. Daß das übermangansaure Kali bei längerer Anwendung konzentrierter Lösungen Verfärbungen der Zähne erzeugen kann, ist bekannt, aber diese Verfärbungen sind nicht so tief blauschwarz wie in diesem Falle, sondern braun.

Über die Vorzüge der Zelloidin-Trockeneinbettung nach Wolfrum für zahnhistologische Zwecke.

Von

Oberarzt Dr. **F. Proell,** Zahnarzt in Königsberg (Pr.).

Um einen entkalkten Knochen oder Zahn einer histologischen Untersuchung zugänglich zu machen, bettet man ihn gewöhnlich in Zelloidin ein und bewahrt die fertigen Blöcke in etwa 70 % Alkohol auf, der ein Schrumpfen des Zelloidins verhindern soll. Der Hauptnachteil dieser viel geübten Einbettung ist die Art der Aufbewahrung, die recht unbequem und auf die Dauer auch nicht ohne schädlichen

Verlag von Julius Springer in Berlin.

Einfluß auf die Zelloidinmasse ist. Da außerdem bei der gewöhnlichen Zelloidineinbettung des Zahnes dünne Schnitte nur sehr schwer zu erreichen sind, so schien es berechtigt, sich nach einer anderen Einbettungsmethode umzusehen.

Zunächst versuchte ich an Stelle des Zelloidins Paraffin zur Einbettung zu verwenden. Es gestattet ja bekanntlich dünnste Schnitte und hat sich mir vorzüglich bei Kiefern von Embryonen bewährt. Wenn die Paraffineinbettung sich auch wohl noch für Milchzähne und sorgfältig entkalkte Wurzeln jugendlicher Zähne geeignet erwiesen hat, so versagte sie bei Zähnen und Kieferstücken Erwachsener, da ein Faltigwerden dünner Schnitte kaum zu vermeiden ist. Im Interesse der histologisch arbeitenden Herren Kollegen halte ich den Hinweis auf eine einfache Zelloidin-Trockeneinbettung für angebracht. Dieses von dem Leipziger Augenarzt Wolfrum angegebene Verfahren

Abb 1.

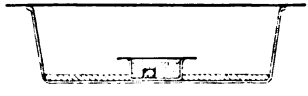

Abb. 2.

hat die anderen Methoden, die ebenfalls eine trockene Einbettung in Zelloidin bezwecken, verdrängt und, obwohl anfänglich nur zur Einbettung von Augen bestimmt, sich auch in der übrigen Histologie schnell eingebürgert. Erwähnt sei, daß die Konsistenzerhöhung des Zelloidins durch Chloroform, auf der unsere Methode basiert, zuerst von Viallanes angegeben, von Lee später empfohlen und durch Kombination mit Zedernholzöl zu dem endgültigen Verfahren ausgebaut ist.

Von Wolfrum ist die Methode etwa folgendermaßen angegeben:

1. Härtung des entkalkten und von freier Säure befreiten Objektes in aufsteigendem Alkohol.

2. Alkohol-Äther āa.

3. Dünnes Zelloidin (lange, ca. 6—7 Tage) bis Konsistenz weichfest, h. h. Oberfläche soeben eindrückbar ist. Über das mit einem Deckel verschlossene Schälchen, in dem sich das Präparat in Zelloidin befindet, wird eine Glasschale gedeckt (Abb. 1). Der Deckel des Schälchens wird später gelüftet zur besseren Verdunstung des Alkohol-Äthers.

4. Das Schälchen mit Präparat und Zelloidin kommt in eine große Schale, deren Boden mit Chloroform bedeckt ist. Das Ganze wird zugedeckt (Anordnung s. Abb. 2). Das Chloroform schlägt sich auf dem Präparat nieder, das Zelloidin wird nach und nach trübgrau

und fest (meist nach 12—24 Stunden!). Ist das Zelloidin gleichmäßig grauopak bis unten, so erfolgt

5. Ausschneiden des Blocks.

6. Einlegen in Chloroform-Zedernholzöl aa (letzteres von Grübler-Leipzig zu beziehen „für Zelloidineinbettung"). Das geschlossene Gefäß gut schütteln. Der Block schwimmt oben auf. Abwarten, bis er in der Kälte untergesunken ist.

7. Das Ganze auf den Brutofen stellen, Deckel lüften, öfters täglich umschütteln, damit das Chloroform verdunstet.

8. Ist nichts mehr vom Chloroform zu riechen, dann ist der (jetzt völlig durchsichtige) Block herauszunehmen und

9. noch 1 Tag an der Luft liegen zu lassen.

10. Aufkleben (auf Stabilitblock) und Schneiden mit Eismesser („Wolfrumsches Messer").

11. Schnitte in 75 % Alkohol überführen, der öfters zu wechseln ist. —

Hierzu bemerke ich folgendes:

Soll die Methode gelingen, so sind die Präparate durch 2 × 24stündiges Verweilen in wirklich absolutem Alkohol wasserfrei zu machen. Die Bereitung des Alkohol-Äthergemisches und der Zelloidinlösungen muß von eben demselben Gesichtspunkte aus geschehen. Zur Einbettung ganzer Zähne empfiehlt es sich, zwei Zelloidinlösungen (ganz dünn und dünn) etwa je eine Woche einwirken zu lassen. Sollte ein Brutschrank nicht zur Verfügung stehen, so genügt Aufstellen neben dem warmen Stubenofen. Das ziemlich teure Eismesser ist für feinste Untersuchungen notwendig, für den gewöhnlichen Gebrauch aber entbehrlich. Bei flacher Einstellung können nämlich auch mit dem gewöhnlichen Mikrotommesser sehr dünne Schnitte gemacht werden. Ein Mehrverbrauch an Material findet nicht statt, da der Alkohol zur Aufbewahrung in Fortfall kommt. Chloroform muß öfters angeschafft werden, 150—200 g Zedernholzöl (von dem 1 kg etwa 5—6 M. kostet) reichen für lange Zeit aus. Die fertigen Blöcke sind vor Nässe zu schützen, dürfen auch nicht mit feuchten Fingern angefaßt werden. Die freie Fläche angeschnittener Präparate trocknet mit der Zeit fast unmerklich ein; das läßt sich verhüten durch Aufbewahren in einem Schälchen, dessen Boden mit Zedernholzöl bedeckt ist. Zum Schneiden klebt man die Zelloidinblöcke am besten mit dickflüssigem Zelloidin auf Stabilitblöcke, die zwar teurer als die meist gebräuchlichen Holzblöcke, aber frei von schädlichen Nebenwirkungen auf das Zelloidin sind.

Für zahnhistologische Zwecke scheint mir das Lee-Wolfrumsche Verfahren nach meinen bisherigen Erfahrungen ganz besonders brauch-

bar zu sein, vor allem hat es unverkennbare Vorzüge gegenüber der gewöhnlichen Zelloidin-Einbettung. Die Hauptvorteile bestehen wohl in der trockenen Aufbewahrung der Blöcke und in der gleichmäßigen Härte des Zelloidins, die — ein scharfes Messer und gutes Mikrotom vorausgesetzt — Serienschnitte bis zu 10 μ erlauben, was bei der gewöhnlichen Zelloidin-Einbettung kaum gelingt. Da ferner bei der Trockenmethode Zelloidin und Zahnbein durchsichtig (wie Bernstein) werden, so ist die Orientierung sehr erleichtert und das Einstellen des Mikrotommessers in jeder beabsichtigten Schnittrichtung von vornherein möglich. Als weiterer Vorteil wird von Wolfrum angegeben und kann von mir bestätigt werden, daß sich die Schnitte nach seiner Methode viel besser ausbreiten und nicht so leicht zerreißen. Da der Block ohne Anfeuchten in trockenem Zustand geschnitten wird, so erhellt auch hieraus die praktisch einfache Verwendbarkeit der Wolfrumschen Methode.

Literatur:

1. Viallanes, Ann. Sc. N. 6, Bd. 14, 1883. — 2. Lee, Vademecum 4. Edit., 1896. — 3. Wolfrum, Klin. Monatsbl. f. Augenheilkde. XVIII, Bd. II, S. 61, 1905. — 4. Unter anderem siehe auch 4. Enzyklopädie der histologischen Technik S. 111 und 114.

Zur Indikation des Redressement forcé.

Von

Zahnarzt **Leo Gassmann** in Jauer.

Der Zweck der vorliegenden Arbeit soll sein, zu zeigen, daß die Indikation des Redressement forcé eine unumgänglich notwendige sein kann. Selbst die Vertreter der strengen odontorthopädischen Schule werden zugeben müssen, daß es Fälle von Stellungsanomalien einzelner Zähne gibt, die auf odontorthopädischem Wege kaum oder nur mit bedeutend größeren Unbequemlichkeiten für unsre kleinen Patienten behandelt werden können. Ich denke ausschließlich an diejenigen Fälle, in denen es infolge von labialer oder bukkaler Okklusion einzelner Zähne zu Läsionen der Weichteile und deren Folgeerscheinungen gekommen ist. Nicht der Schiefstand der Zähne selbst, sondern die durch ihn hervorgerufene Verletzung führen oft zur Konsultation des Zahnarztes, von dem zunächst die Befreiung vom Schmerz gefordert wird. Das Anlegen von Regulierungsapparaten bedeutet aber ein Hinzufügen neuer Schmerzen zu den alten, die noch wochenlang ertragen werden müssen. Hier ist das Redressement forcé indiziert, wie folgende zwei Fälle beweisen:

Fall 1. Helene H., $11^1/_2$ Jahr alt, kommt in Begleitung ihrer Mutter in meine Sprechstunde. Frau H. gibt an, daß ihre Tochter seit einigen Tagen eine Schwellung der Oberlippe habe, die von Tag zu Tag schlimmer werde, Schmerzen verursache und namentlich beim Essen hindere. Die Ursache der Schwellung sei in einem „falsch" durchgebrochenen Zahne zu suchen. Sie bitte, diesen Zahn zu entfernen, da ihre sehr schwächliche Tochter durch die Nahrungsverweigerung körperlich sehr herunterkomme.

Äußerlich ist an der kleinen Patientin zu bemerken, daß die Oberlippe ödematös geschwollen und halbkugelig gewölbt ist. Beim Anheben der Oberlippe werden leichte Schmerzen ausgelöst. Die Lippenschleimhaut ist tiefdunkelrot und zeigt die Abdrücke der Frontzähne, von denen ^{1}I, ^{2}I,

Abb. 1.



Abb. 2.

^{1}c, I^2 vorhanden sind. Den fehlenden I^1 entdecke ich bei weiterem Abheben der Oberlippe, und zwar sieht man von seiner Krone ungefähr 2 mm aus der Umschlagsfalte heraustreten. Er ist also verlagert und außerdem etwas um seine Längsachse gedreht (Abb. 1). Die mit seiner Krone korrespondierende Lippenschleimhaut ist geschwürig zerfallen. Die Palpation der submaxillaren Lymphdrüsen ergab, daß rechts Drüse A stark geschwollen und schmerzhaft ist. Submentaldrüsen gleichfalls geschwollen und schmerzhaft.

Diagnose: Druckgeschwür an der Oberlippenschleimhaut, hervorgerufen durch verlagerten, pervers stehenden rechten mittleren Schneidezahn des Oberkiefers.

Der Wunsch der Mutter, den schuldigen Zahn zu entfernen, wird nicht erfüllt, sondern der Vorschlag eines Redressement forcé gemacht unter gleichzeitiger Hinzufügung, daß ein Mißerfolg infolge unfreiwilliger Extraktion oder Fraktur nicht ausgeschlossen ist. Als weitere Möglichkeit eines Mißerfolges zählte ich Komplikationen, die durch die vielleicht noch nicht vollkommen ausgebildete Wurzel entstehen konnten. Das Redressement forcé wurde folgendermaßen ausgeführt: Nach Injektion von 1 ccm Novokainlösung (Fischer) versuchte ich mit einer geraden Schneidezahnzange den pervers stehenden Zahn labial-palatinal zu fassen, was jedoch nicht gelang, da die kaum 2 mm herausragende Krone sehr glatt und außerdem ein Hochschieben der Zange nicht möglich war. Darauf applizierte ich die Zange so, daß das Zangenmaul den Zahn an den Seitenflächen angriff (mesial-distal) und versuchte durch schwachen, aber konstanten Zug den Zahn soweit herauszuziehen, daß die ganze Krone sichtbar wurde, was auch gelang. Jetzt faßte ich den Zahn labial-bukkal und drückte

ihn nach palatinal. Durch konstanten Druck nach palatinal erreichte ich nach ca. 10 Min., daß der sehr kompakte Alveolarfortsatz durch den Druck der palatinalen Zangenbranche soweit verdrängt wurde, daß der Zahn fast in der Zahnreihe stand (Abb. 2). Darauf entließ ich, ohne den Zahn durch Ligaturen festzulegen, die Patientin mit der Aufgabe, einige Tage lang die Vorderzähne möglichst zu schonen. Abb. 4 zeigt den Zahn in den Granulationen, die durch die Kontusionen entstanden sind, wie eingebettet.

Die Schwellung der Oberlippe und der Drüse war nach drei Tagen geschwunden. Das Druckgeschwür in Heilung begriffen.

Abb. 3 zeigt die Zahnverhältnisse nach vier Monaten. Der redressierte Zahn steht fast normal in der Zahnreihe.

Abb. 3.

Abb. 4.

Die Beschaffenheit der Pulpa ließ sich vor dem Redressement wegen der Notwendigkeit, die Elektrode an die Schneidekante anzusetzen, nicht mit Sicherheit feststellen, da der stärkste Induktionsstrom zu schwach war, Schmerzen auszulösen. Nach 14 Tagen reagierte der redressierte Zahn etwas schwächer als der Kontrollzahn. Meine Annahme, daß die Pulpa erhalten bleiben wird, erwies sich als trügerisch, da nach vier Monaten die Pulpa überhaupt nicht mehr reagierte.

Fall 2. Else Str., Gepäckträgerstochter, 12 Jahre alt, erscheint in Begleitung ikrer Mutter. Letztere ersucht mich, die Kanten von zwei Zähnen abzuschleifen, da sich ihre Tochter ständig die Oberlippe verletze. Die Inspektion des Mundes ergibt, daß die beiden oberen seitlichen Schneidezähne pervers stehen. I^2 ist um 90° um seine Längsachse gedreht; ^2I ist um ca. 75° um seine Längsachse gedreht, und außerdem stark labial gerichtet (Abb. 5). Die Oberlippenschleimhaut ist, korrespondierend mit den perversen Zähnen, links geschwürig zerfallen und zeigt rechts blutige Kontusionen. Submaxillardrüsen und Submentaldrüsen leicht geschwollen und etwas schmerzhaft. Auch hier ist es nicht zweifelhaft, daß die pervers stehenden Zähne im ursächlichen Zusammenhang mit den Lippen- und Drüsenaffektionen stehen, Ich schlage vor, auf odontorthopädischem Wege beide Zahnreihen zu behandeln (Angle, Klasse II, Abteilung 2, Unterabteilung), obwohl ich mir bewußt bin, daß dann die Geschwüre der Oberlippenschleimhaut erst nach Wochen zur Heilung kommen werden. Da Frau Str. darauf nicht eingeht, mache ich den Vorschlag eines Redressement forcé beider seitlicher oberer Schneide-

zähne unter Hinweis auf einen event. Mißerfolg durch Fraktur oder Extraktion.

Unter Lokalanästhesie wird das Redressement in üblicher Weise ausgeführt. Das Resultat ist in Abb. 6 und 7 zu sehen. Während rechts (Abb. 6) ein voller Erfolg zu verzeichnen ist, steht links (Abb. 7) der Zahn etwas nach labial gerichtet. Druckgeschwüre und Drüsenschwellung waren nach einigen Tagen völlig geschwunden. Links ist die Pulpa intakt, während sie rechts nicht mehr auf den Induktionsstrom reagiert.

Abb. 5.

Abb. 6.

Abb. 7.

Das Redressement forcé ist also dort indiziert, wo wir gezwungen sind, schnell zu handeln.

Hesse hat trotz glänzender Erfolge das Redressement verlassen, „weil wir in der Lage sind, durch Regulierungsapparate alle für das Redressement forcé in Frage kommenden Zähne mit absoluter Sicherheit und unter Schonung sämtlicher Gewebe des Zahnes und seiner Umgebung in ihre richtige Lage zu bringen“ (Zahnärztliche Orthopädie, Juli 1911). Ihm möchte ich Schweningers treffliche Worte entgegenhalten: Die ärztliche Tat soll sich in richtig gefundenem Gleichmaß bewegen zwischen den möglichen Wirkungen einer Sachlage und dem Aufwand der Mittel, die ins Werk zu setzen sind.

Buchbesprechungen.

Handbuch der zahnärztlich-chirurgischen Verbände und Prothesen. Von Prof. Dr. **Hermann Schröder,** Dir. d. techn. Abt. d. Zahnärztl. Inst. d. Univ. Berlin. Bd. 1. **Frakturen und Luxationen der Kiefer.** Mit 121 Abb. Berlin 1911. H. Meusser. 184 S. Preis M 13,50, geb. M 15,—.

Selten habe ich in der zahnärztlichen Literatur ein Buch gelesen, das durch die Behandlung des Stoffes, die Fülle des Materials und die Klarheit der Sprache so zu fesseln vermochte wie das mir vorliegende Handbuch von Schröder. Gerade das umfangreiche Gebiet der zahnärztlich-chirurgischen Verbände und Prothesen verlangte eine einheitliche, zu-

sammenfassende Darstellung, denn auf keinem anderen Gebiet der Zahnheilkunde ist eine solche Zersplitterung der Literatur festzustellen. Um so mehr ist es zu begrüßen, daß Schröder seine umfassenden Erfahrungen in einem an vorzüglichen Abbildungen reichen Werke niedergelegt hat. Der Verlag hat es trefflich verstanden, dem Werke eine glänzende Ausstattung zu geben, wenn ich auch nicht verhehlen kann, daß das Format bei manchen einige Bedenken zu erregen geeignet ist.

Das Werk ist in fünf Teile gegliedert: Allgemeines über Frakturen, Frakturen des Unterkiefers, Frakturen des Oberkiefers, Allgemeines über Luxationen, Luxation des Unterkiefers. Von besonderem Interesse für uns sind die Kapitel, welche sich mit den Brüchen des Unterkiefers und Oberkiefers und ihrer Heilung beschäftigen. Zunächst bespricht der Verf. Symptome und Diagnose der Unterkieferfrakturen, wobei er besonders als diagnostisches Hilfsmittel die Röntgenphotographie empfiehlt. Den weitaus größten Teil nehmen die Ausführungen über die Therapie der Unterkieferfrakturen ein. Die Verbände, die zur Vereinigung der Bruchenden in Anwendung kommen, teilt er in drei Gruppen ein: 1. Extraorale Verbände, 2. Extraintraorale Verbände, 3. Intraorale Verbände. Zur ersten Gruppe gehören die Gesichtsscheitelverbände, unter die man die sog. Halfter und Binden rechnet, die schon zu Zeiten des Hippokrates bekannt waren. Das Capistrum simplex und duplex, sowie die Funda maxillae werden auch heute noch vielfach Verwendung finden. Zur zweiten Gruppe rechnen wir diejenigen Verbände, die sowohl außerhalb wie innerhalb des Mundes ihre Befestigung finden. Sie bestehen im wesentlichen aus Metall- oder Kautschukschienen, die die Frakturstelle überkappen und an außerhalb des Mundes, gewöhnlich unter dem Kinn, angebrachten Schienen oder Pelotten mit Schrauben, Klammern oder Federn fixiert werden. Der Verf. beschreibt die Verbände nach Rüthenick, Kingsley, Houzelot, Lohmann-Witzel u. a. In die Kategorie der extraintraoralen Verbände gehören auch die sog. Extensionsverbände, von denen ja der bekannteste der nach Hansmann ist. Die dritte Gruppe umfaßt die innerhalb der Mundhöhle befestigten Verbände. Sie kommen zur Verwendung als Ligaturen und Nähte, ferner als interdentale Ligaturen oder Schienen und schließlich als dentale Verbände. Zur ersten Gruppe rechnen wir die Seiden- oder Drahtligaturen, die um die dem Bruchspalt benachbarten Zähne geschlungen werden und nach Reponierung der Bruchstücke die Fragmente fixieren sollen. Diese Ligaturen können naturgemäß nur bei geringer Verlagerung der Bruchstücke in Frage kommen. Eine unerläßliche Bedingung für ihre Anwendung ist das Vorhandensein von Zähnen, wobei zu beachten ist, daß die Ligatur nicht bloß um die dem Bruchspalt unmittelbar benachbarten Zähne gelegt wird, sondern an mindestens 3—4 Zähnen ihre Stütze findet. Im zahnlosen Kiefer wird von chirurgischer Seite häufig die Knochennaht angewendet. Schröder bemerkt, daß weder die Ligatur noch die Knochennaht hinsichtlich der Wiederherstellung der natürlichen Form des Zahnbogens und des normalen Artikulationsverhältnisses der Zahnreihen die Sicherheit bieten wie die stabilen dentalen

Verbände. Bei den interdentalen Verbänden wird der gebrochene Unterkiefer durch eine beide Zahnreihen überkappende Schiene gegen den Oberkiefer fixiert. Der erste, welcher diese interdentalen Schienen einführte und sie auch mit Erfolg im Kriege praktisch erprobte, war Gunning. An Stelle des von Gunning verwandten Kautschuks benützt Port Zinn. Angle tritt für die interdentale Ligatur ein, die den gebrochenen Kiefer nicht durch Schienen gegenüber dem Oberkiefer fixiert, sondern durch Drahtligaturen, die an zwei um die Zähne gelegten Bandringen ihre Befestigung finden. Sowohl die interdentalen Schienen als die Ligaturen haben den Nachteil, daß sie den Unterkiefer fest mit dem Oberkiefer verbinden, wodurch die Nahrungsaufnahme und die Mundpflege sehr erschwert werden. Schröder meint aber, daß man doch auf das Prinzip der interdentalen Veränderung zurückgreifen müsse in allen den Fällen, in denen die Fraktur beiderseits hinter der Zahnreihe im Angulus oder im Bereiche der aufsteigenden Äste liegt. Interessant sind die Ausführungen über die von Schröder angegebenen Gleitschienen. Diese haben den Zweck, unter Beibehaltung des Prinzips der interdentalen Verankerung, dem Unterkiefer seine freie Beweglichkeit zu lassen, aber eine seitliche Verschiebung oder eine Verlagerung nach hinten unmöglich zu machen. Die mit diesen Schienen erzielten Erfolge, die Schröder an einer Reihe von Abbildungen erläutert, sind vorzüglich. Auch den dentalen Schienen widmet der Verfasser interessante Ausführungen. In diesem Abschnitt werden wir mit den ersten Anfängen der dentalen Schienen, die als erster i. J. 1865 Weber in Paris in Kautschuk fertigte, bekannt gemacht, mit Süersens genialer Idee, auf einfache Art von dem gebrochenen Kiefer ein Modell zu nehmen, ferner mit den Metalldrahtverbänden und ihren Modifikationen, den Schienen nach Sauer, Hahl, der Hebelzugschiene nach Schellhorn, dem federnden Drahtbogen nach Meder usw. Auch die sog. Notverbände, von denen der bekannteste der Drahtbogen nach Sauer ist, werden eingehend besprochen. „Brandt hält sich für die Behandlung der Ober- und Unterkieferbrüche verschieden große Metallschienen nach Art der Abdrucklöffel zur Hand. Je nachdem der Bruch den Ober- oder den Unterkiefer betrifft, wird die Schiene gewählt und mit erweichter schwarzer Guttapercha ausgefüllt, dann werden durch die Halter Kanülenbänder gezogen und die Schiene wird bei gleichzeitiger Fixation der Bruchenden dem Kiefer angedrückt. Der Überschuß der Masse tritt durch die Perforationsöffnungen hindurch und wird hier entfernt.“ Vor einigen Jahren hat Riegner in einem Vortrage in der Bresl. Zahnärztl. Ges. einen eigenen Notverband demonstriert. Dieser bestand in einem gewöhnlichen, der Kiefergröße entsprechenden Abdrucklöffel, der mit Gips vollgefüllt und nun auf den gebrochenen Kiefer aufgesetzt wurde. Es müssen sich gegen diesen Verband sehr schwere Bedenken erheben, weil eine Reinhaltung der Wunde unmöglich gemacht wird. Wenn man außerdem bedenkt, welche erheblichen Schwierigkeiten es bereitet, einen Abdruck aus dem Munde zu entfernen, der bloß einige Minuten über den erforderlichen Härtegrad im Munde liegen geblieben ist, so wird man ermessen können, mit welchen Schwierig-

keiten und mit welcher Gefahr die Entfernung dieses Gipsverbandes verbunden ist. Ein bisher nicht von starker Dislokation der Bruchstücke begleiteter Kieferbruch wird nach Entfernung des Notverbandes nach Riegner bald die stärksten Verlagerungen aufweisen. Die Methode nach Brandt hat den Vorteil der leichteren Entfernung. Brandt muß übrigens die seinerzeit von Riegner beanspruchte Priorität der geschilderten Methode zugesprochen werden.

Im nächsten Kapitel bespricht der Verf. die von Warnekros begründeten abnehmbaren Schienenverbände, die aus Kautschuk und Zinn hergestellt werden, ferner die Scharnierschiene, die in Kersting ihren Hauptvertreter sieht. An die in jeder Hinsicht erschöpfend dargestellten Kapitel der Unterkieferbrüche reiht sich die Besprechung der Oberkieferfrakturen. Interessant dabei sind die Ausführungen über die isolierten Frakturen des harten Gaumens und ihre Heilung. Schröder benützt den harten Gaumen völlig bedeckende Platten aus Zelluloid, die ein Abdecken der Wundfläche mit Jodoformgaze ermöglichen. Dabei möchte ich daran erinnern, daß schon Partsch vor langer Zeit syphilitische Defekte am harten Gaumen mit einer Platte zu bedecken angegeben hat, die so hergestellt wird, daß man den Abdruck über ein auf den Herd gelegtes Jodoformgazepolster nimmt und nun den Raum zwischen Gaumenplatte und Gaumen mit einer dicken Lage Jodoformgaze ausfüllt. Die von Schröder angegebene Methode ist also eine Übertragung des von Partsch angegebenen Hilfsmittels bei der Heilung syphilitischer Defekte auf die Frakturen des Oberkiefers. Das letzte Kapitel ist den Luxationen gewidmet.

Schröder hat sich mit der Veröffentlichung dieses Werkes ein bleibendes Verdienst erworben. Auch für den erfahrenen Praktiker bietet es eine Fundgrube des Wissens. *K. Riesenfeld.*

Zahnärztliche Chirurgie. Von Prof. Dr. med. **Fritz Williger,** Direktor der chirurgischen Abteilung des Königl. zahnärztlichen Universitäts-Instituts zu Berlin. (Leitfäden der praktischen Medizin, herausgegeben von Prof. Dr. Ph. Bockenheimer, Berlin, Bd. I.) II. vermehrte und verbesserte Auflage. Leipzig 1911. Dr. Werner Klinkhardt. VIII und 142 S. mit 9 Taf. und 114 Abb. Preis M 4,50, geb. M 5,20.

Wie sehr das hervorragende „kleine Lehrbuch" Williger s einem Bedürfnisse entsprochen hat, geht schon aus der überraschend kurzen Zeit hervor, in der die 1. Auflage vergriffen worden ist. Auch diese 2., vermehrte und verbesserte wird sich schnell viele Freunde erwerben. bei Arzt und Zahnarzt.

Die Zahl der Abbildungen, die den kurzen, aber doch erschöpfenden, und anschaulich geschriebenen Text hervorragend ergänzen, sind von 74 auf 114 gestiegen. Neu sind auch drei Artikel, über Retention der Zähne, Trigeminusneuralgie und Erkrankungen der Mundschleimhaut, die alles für den Rahmen des Werkes Nötige anführen.

Auf Einzelheiten einzugehen ist bei der Reichhaltigkeit des Inhaltes nicht angebracht. Den Empfehlungen zur 1. Auflage braucht nichts weiter hinzugefügt zu werden. Die Ausstattung ist gut und der Preis angemessen. *Lichtwitz.*

Neue Untersuchungen über die menschliche Kinnbildung. Von Hofrat Dr. med. et phil. **Walkhoff** in München. 22. H. der Deutschen Zahnheilkunde in Vorträgen, begründet von Adolph Witzel. 71 S. mit 29 Textabb. und 1 Lichtdrucktafel. Leipzig 1911. Georg Thieme. Preis M. 2,80.

W. bespricht zunächst die bisherigen Theorien der Kinnbildung, welche Albrecht, Weidenreich, Toldt, v. Bardeleben, Kramberger, Bünte und Moral, Klaatsch und Walkhoff selbst aufgestellt haben. Dann wird der Wert und die Brauchbarkeit der einzelnen Theorien an den prähistorischen Kiefern von Heidelberg und Krapina kritisch gemessen und bewiesen, daß W.s Ansichten die größte Wahrscheinlichkeit für sich haben.

Nach W.s Theorien ist die menschliche Kinnbildung hervorgerufen nicht nur durch Reduktion der Zähne und des Zahnfortsatzes, sondern auch durch eine solche des Kieferkörpers und gleichzeitig durch vermehrte Tätigkeit der Zungenmuskeln infolge des vermehrten Sprachgebrauches.

Der Heidelberger Unterkiefer, der älteste aller diluvialen Kiefer, hat Zahlengrößen für viele seiner Zähne, die an die heutigen Durchschnittszahlen erinnern, er spricht also für eine gewisse Konstanz der meisten Zahngrößen. Er hat aber eine so ausgesprochen tierische Form, daß, wenn er ohne Zähne aufgefunden wäre, ihn niemand als menschlichen Kiefer sicher bestimmen würde. Eine Kinnbildung ist nicht vorhanden, diese ist vielmehr als eine verhältnismäßig junge Neuerwerbung im Kieferbau des Menschen anzusehen.

Der Zahnbogen samt Zahnfortsatz ist bei den rezenten Kiefern um ca. 20 mm zurückgetreten. dagegen ist die Kinnpartie nicht im geringsten reduziert. Letztere ist vielmehr im Zustand der ursprünglichen Anlage dieser Region erhalten. Der stark prognathe Kiefer richtete sich allmählich auf, er drehte sich um die feststehende Insertionsstelle des Musc. genioglossus und wurde zu einem orthognathen. Der untere vordere Basalteil des Heidelberger Unterkiefers steht ebensoweit vor wie der untere Rand rezenter Kiefer. Der Basalteil des rezenten Unterkiefers ist also nicht vorgeschoben, sondern bei der allgemeinen Knochenreduktion blieb eben das Kinn und der Basalteil verschont.

Die innere Knochenstruktur der Kinngegend beim jetzigen Menschen, wie sie sich besonders deutlich durch Röntgenaufnahmen von Serienschnitten enthüllt, beweist, daß die trajektorielle Anordnung der Spongiosabälkchen nur das Resultat der Beanspruchung des Knochens durch den Musc. genioglossus ist, dessen Tätigkeit bekanntlich bei der artikulierten Sprache eine große Rolle spielt. Die größere Anhäufung von Knochenmassen in der Kinngegend beim heutigen Menschen kann nicht durch eine vermehrte Tätigkeit der Zungenmuskeln beim Kauen entstanden

sein, da der Kauakt seit der Diluvialzeit unmöglich stärker geworden ist. W. nimmt vielmehr an, daß die vermehrte Knochensubstanz in der Kinngegend durch die vermehrte Sprechfunktion allmählich geschaffen wurde.

Zu Walkhoffs Theorie der Kinnbildung ist kritisch folgendes zu bemerken. Aus den beigefügten Abbildungen und den Ausführungen geht zwar überzeugend hervor, daß die Spina mentalis interna und das von dieser nach dem Kinn hinziehende Trajektorium eine Folge der Beanspruchung durch die Musc. genioglossi ist. Die eigentliche Kinnbildung ist aber damit nicht erklärt.

Zur Klärung dieser Frage ist es notwendig, auch noch den Einfluß der außen auf dem Kinn sitzenden Muskulatur, welche die Unterlippe und die Haut der Kinngegend bewegt, zu untersuchen. Denn der Anteil der Lippen an der artikulierten Sprache und bei der Bewegung des Bissens während des Kauens ist doch ebenfalls erheblich.

Dr. med. *Woldemar Richter* (Leipzig).

Auszüge.

Prof. Dr. **Julius Scheff** (Wien): **Naturzähne auf Kautschuk- und Metallbasis.** (Österr.-ungar. Vierteljahrsschr. f. Zahnh. April 1911. S. 145.)

Wir versündigen uns gegen den guten Geschmack und die ästhetische Form, wenn wir nicht, wo es zulässig und angezeigt ist, von den Naturzähnen Gebrauch machen. Wo wegen Lockerung ein gesunder oder nur wenig defekter Zahn ausgezogen wird, sollte derselbe Zahn bei derselben Person auch wieder eingesetzt werden, besonders wenn es ein einwurzeliger Zahn ist. Immer dient ein Metallstift zur Befestigung auf der Basis, sei diese eine Kautschuk- oder Metallplatte oder eine Brücke. Es wird ein Wall auf der Platte geformt, der den Zahnhals umfaßt. Der Stift, an den die natürliche Krone anzementiert wird, muß selbstverständlich vor seiner Befestigung auf der Platte die gehörige Richtung bekommen; es muß genau anprobiert werden. *Jul. Parreidt.*

Kleine Mitteilungen.

Pulpa- und Dentinanästhetikum. Selmer-Anderssen berichtet in der „Norske Tandlaegeforenings Tidskrift" über ein neues Dentinanästhetikum, das von der Aktiengesellschaft „Dentin" in Christiania auf den Markt gebracht worden ist. Nach Angabe der Erfinder enthält es Carpain. hydrochlor. und Paucina hydrochlor. nebst Novokain und Suprarenin, gemischt mit einem Constituens. Von Arsenik oder Nervocidin enthält es keine Spur. Man soll das Mittel von einem Tage zum andern im Zahne liegen lassen; dann hat es völlige Gefühllosigkeit des Zahnbeins erzeugt. Die Wirkung reicht bis zu einer gewissen Tiefe; wenn man sehr breit auszubohren hat, so zeigt sich wieder etwas Empfindlichkeit. Aber wenn auch die Pulpa von der Arznei erreicht worden ist, so soll ihr das doch

nichts schaden, da sie nach einigen Tagen wieder normal reagierte. Auf die entblößte Pulpa gelegt wirkt das Mittel anästhesierend aber nicht tötend und die Elastizität des Gewebes nicht verändernd; man kann die Pulpa am andern Tage schmerzlos entfernen. *J. P.*

Dentotherm. Unter dieser Bezeichnung ist von der Elektrizitätsgesellschaft „Sanitas" in Berlin ein Heißluftbläser auf den Markt gebracht worden, der von Birgfeld (Hamburg) konstruiert worden ist. Er ist mit Fußkontakt versehen und trocknet die Zahnhöhlungen vor dem Füllen, die Wurzeln für den Ersatz von Kronen usw. in wenigen Augenblicken.

Wolffs Brillenglanz, eine Paste, wird empfohlen, das Beschlagen des Mundspiegels durch den Hauch zu verhüten. Man reibt die Paste auf dem Glase und wischt es dann mit einem Tuche ab. Der Spiegel gibt danach ein hervorragend klares Bild.

(Dtsche. Zahnärztl. Wochenschr. 3. Febr. 1912, S. 82.)

Nachtrag zum Sitzungsbericht der Versammlung des Central-Vereins Deutscher Zahnärzte in Dresden 1911. Durch ein Versehen wurden zwei Arbeiten im Versammlungsbericht 1911 unerwähnt gelassen. Es ist diese Unterlassung um so mehr zu bedauern, als gerade diese beiden Arbeiten ganz besonders die Interessen unseres Standes auch bei den Behörden und Nichtzahnärzten zu fördern geeignet erscheinen.

Herr Prof. Dr. med. Dieck überreichte dem C.-V. D. Z. sein neu erschienenes Werk: „Archiv und Atlas der normalen und pathologischen Anatomie in typischen Röntgenbildern". Wem die Röntgenphotographie zum unentbehrlichen Hilfsmittel in der täglichen Praxis geworden ist, wird das überaus klar und interessant geschriebene Buch mit wachsendem Interesse lesen und studieren.

Der Dank, den der I. Vorsitzende dem Verfasser aussprach, wird Herrn Prof. Dieck von allen gezollt werden, die das Buch sich anschaffen.

Herr Zahnarzt F. Schäffer-Stuckert, D. D. S., legte der Central-Vereins-Versammlung den fertigen Bericht des V. Internationalen Zahnärztlichen Kongresses, Berlin 1909, vor.

Es ist im allgemeinen eine undankbare Aufgabe, sich derartigen Arbeiten zu unterziehen. Manchesmal haben Ungeduldige die Verzögerung der Ausgabe des Berichts getadelt. Man wird aber doch allseitig nunmehr zugeben müssen, daß dieser Bericht so enorme Anforderungen an die Arbeitskraft eines Einzelnen gestellt hat, daß man die kleine Verzögerung schon gerne entschuldigen wird, zumal wenn man die Schwierigkeiten kennt, die uns bei der Einforderung der Originalvorträge z. B. erwachsen. Wer den Bericht einer aufmerksamen Durchsicht unterzieht, findet, daß uns Schäffer mit rastloser Mühe ein Sammelwerk der gesamten Zahnheilkunde geschaffen hat, das geeignet erscheint, dem Zahnarzt und dem Nichtzahnarzt, besonders den Behörden mit elementarer Kraft zu zeigen, was unsere Wissenschaft geworden ist.

Dem Danke, den der I. Vorsitzende dem Verfasser für die Schaffung dieses weiteren Dokumentes zahnärztlich-wissenschaftlicher Tätigkeit aussprach, werden sich sicher auch alle die zahlreichen Leser des Werkes anschließen.

Die Kollegen möchte ich — wenn auch leider verspätet — nochmals an dieser Stelle darauf hinweisen, **daß die Anschaffung der beiden Werke im ureigensten Interesse jedes Zahnarztes liegt.**

Köhler, I. Schriftführer.

Für die Schriftleitung verantwortlich: Hofrat Jul. Parreidt in Leipzig.
Verlag von Julius Springer in Berlin W. — Druck von E. Buchbinder in Neuruppin.

Symmetrische Geschwülste der Mundhöhle.

Von

Dr. Paul Rosenstein,
Arzt und Zahnarzt, Assistent des Institutes.

(Aus der Poliklinik für Zahn- und Mundkrankheiten des zahnärztlichen Instituts der Universität Breslau
[Direktor: Geh. Medizinalrat Prof. Dr. Partsch].)

Die Kiefer bilden bekanntlich eine Prädilektionsstelle für Geschwülste aller Art, sowohl bösartige als auch gutartige. Unter den gutartigen spielen die Fibrome eine besondere Rolle, die, abgesehen von den Nasenrachenpolypen besonders häufig am Kiefer vorkommen (Ribbert). Nach einer Tabelle, in der Partsch mehrere Statistiken von Oberkiefertumoren zusammengestellt hat, kommen die Fibrome unter den gutartigen an zweiter Stelle. Eine eigenartige Form dieser Kiefertumoren bilden die symmetrischen Fibrome, das sind Fibrome, die symmetrisch an beiden Seiten des Ober- bezw. Unterkiefers auftreten.

Der erste, der das vorliegende Krankheitsbild richtig beschrieben hat, war Perthes, der in seinen „Verletzungen und Krankheiten der Kiefer" zwei Fälle von symmetrischen Fibromen erwähnt. Denn Hisey, dessen Fall Hesse gelegentlich seiner Beschreibung eines Falles von symmetrischen Kieferfibromen mit Recht als hierher gehörig deutet, hielt die Erkrankung für eine Zahnfleischhypertrophie.

Steiner beschreibt aus Billroths Privatpraxis folgenden Fall eines 16jährigen Mädchens, das wegen „Hydrops der Highmorshöhle" zur Behandlung kam.

Die ersten Milchzähne erschienen bei dem skrophulösen Kinde mit Beginn des 2., die bleibenden im 8. Lebensjahre ohne besondere Beschwerden. Der Milchzahnbestand soll dem jetzt bestehenden bleibenden entsprechend gewesen sein. „Eine Geschwulst drängt sich links unter der Oberlippe hervor; sie sitzt im linken Oberkiefer, dessen Zahnfächerfortsatz, sowie der der rechten Seite sich als eine massige, aufs Doppelte des normalen vergrößerte und mit außerordentlich dickem Zahnfleisch bedeckte zahnlose Leiste darstellt. 3 zarte, kleine, ungleichstehende, bleibende Schneidezähne, wovon einer erst im Durchschneiden begriffen und

ein kleiner Teil der Kante eines Zahnes, von der nicht genau zu bestimmen ist, ob sie dem linken Eck- oder ersten Backenzahn angehört, sitzen vorn an ihrer gewöhnlichen Stelle.

Von diesen paar Zähnen ab gehen die Processus alveolares als zwei unförmlich dicke Leisten zahnlos nach hinten. Der Unterkiefer trägt 12 bleibende Zähne. Die zweiten Mahlzähne, die regelmäßig im 13. Lebensjahre vortreten sollten, sind noch nicht erschienen. Das Zahnfleisch ist, wie überall, so auch hier, über den Stellen der noch fehlenden zwei Mahlzähne in beiden Unterkieferhälften verdickt wie eine Schwarte, etwas aufhebbar."

Die Beschreibung dieses Falles weist eine solche Ähnlichkeit mit unseren Fällen von symmetrischen Kieferfibromen auf, daß ich nicht anstehe, ihn als solchen zu deuten.

Le Dentu hat einen Fall von „Hypertrophie diffuse des maxillaires" 1879 beschrieben. Bei einem 18jährigen Mädchen fanden sich im Ober- und Unterkiefer den Alveolarfortsätzen aufsitzende, oben auch den Gaumen in Mitleidenschaft ziehende Schwellungen, die schon äußerlich zu einer Auftreibung des Gesichts geführt hatten. Die Zähne waren bis auf die Frontzähne in die Tumoren eingebettet. Le Dentu rechnet den Fall, da die Tumoren an einigen Stellen knochenhart waren, zu den diffusen Hypertrophien der Gesichtsknochen. Die mikroskopische Untersuchung, die den Bindegewebscharakter der Tumoren zeigte, läßt ihn auch an verknöcherte fibroplastische Geschwülste denken. Es ist wohl sicher, daß wir einen Fall von symmetrischen Kieferfibromen vor uns haben, in denen es stellenweise zur Bildung von Knochengewebe gekommen ist, wie wir es auch bei Epuliden finden (Hesse).

Einen in mancher Hinsicht interessanten Fall von „Hypertrophia gingivae" demontrierte Papsch auf dem 11. Internationalen Medizinischen Kongreß.

Der 46jährige Patient fiel im Alter von 9 Jahren von einem zweistöckigen Hause herab aufs Gesicht. Nach einem halben Jahre begann eine Verdickung des Zahnfleisches. Das Sprechen war seitdem erschwert.

Patient trägt Ohrringe und hat seit einem Jahre an den Einstichstellen bohnengroße Hauthypertrophien. Am rechten Auge hat er seit 4 Jahren eine harte Geschwulst. Im Munde zeigen sich oben und unten „Zahnfleischwülste", aus denen die Zahnkronen zur Hälfte heraussehen. Im Unterkiefer reicht die Geschwulst von 5 bis 3 und sitzt nur an der Labialseite des Alveolarfortsatzes. Am Oberkiefer sind befallen: die Labialseite beiderseits bis zur Prominentia canini, die palatinale Partie von 4 an bis unter das Gaumensegel beiderseits. Diese beiden Tumorpartien treffen sich in der Mitte, so daß sie abgeplattet sind. Bukkal geringe Auftreibung in der Molarengegend. Die Tumoren sind derb, teils blaßrosa, teils intensiv rot gefärbt. Die Sprache ist erschwert.

Am interessantesten an diesem Falle ist die Beziehung des Trauma zur symmetrischen Fibrombildung. Es ist leider nicht beobachtet, ob die palatinalen Tumoren kurze Zeit nach dem Trauma auftraten, oder nur die vorderen Geschwülste. Für letztere käme

immerhin das Trauma bei dem zur Tumorbildung disponierten Patienten (Ohren) als Auslösungsmoment in Betracht. Für die hinteren Geschwülste, an deren Ursprungsstelle das Trauma nicht direkt einwirken konnte, ist eine Beziehung von Trauma und Tumorbildung schwer vorstellbar.

Kentenich, der in seiner Dissertation die bis 1896 veröffentlichten Kieferfibrome kritisch zusammengestellt hat, erwähnt keinen Fall einer symmetrischen Geschwulstbildung.

Fünf derartige Fälle hat Becker in jüngster Zeit aus dem Berliner Institute veröffentlicht, von denen einer bereits in Williger's „Zahnärztlicher Chirurgie" abgebildet ist. Becker rechnet hierher auch Tumoren, die zu gleicher Zeit in Ober- und Unterkiefer einer Seite beobachtet wurden, wie sie Kritz und Gunzert beschrieben haben. Für den Fall von Kritz hat R. Parreidt in seinem Referate der Dissertation in der „Dtsch. Monatsschr. f. Zahnhlkde. 1904" bereits darauf hingewiesen, daß es sich nicht um gleichzeitig aufgetretene Geschwülste handelt, sondern daß die zweite mehrere Jahre nach der ersten auftrat, was auch bei Gunzerts Patienten der Fall war. Ferner weisen die kariösen Zähne und die Prothese, die Kritz als ätiologische Faktoren anzuführen vermag, darauf hin, daß wir den Fall als Auftreten von zwei Epuliden bei demselben Patienten anzusehen haben, eine Deutung, die auch Gunzert seinem Falle gibt, der überdies histologisch ein Fibrosarkom war.

Bockenheimers Fälle von diffusen Hyperostosen hierher zu zählen, wie es Becker anregt, halte ich nicht für richtig. Bockenheimer selbst weist auf den Unterschied hin, wenn er schreibt: „Fibrome des Zahnfleisches können mit einer diffusen Hyperostose der Alveolarteile bei oberflächlicher Untersuchung verwechselt werden." Bockenheimer schreibt bei allen Fällen, daß die Auftreibungen „knochenhart" waren. Bei Fall 4 schreibt er ausdrücklich: „die Verdickung betrifft nicht etwa das Zahnfleisch und die Mundschleimhaut, sondern die Knochen". Ferner findet sich bei allen Fällen außer der Verdickung der Alveolarfortsätze eine Mitbeteiligung des Kieferkörpers oder anderer Gesichts- und Schädelknochen. Höchstens sein 5. Fall käme hier in Betracht, bei dem er berichtet: „Es ist jedoch auch das Zahnfleisch verdickt und an den Stellen, wo die Knochenverdickung am stärksten ist . . . . . nach Art eines lappenförmigen weichen Fibroms gewuchert." Auffällig ist, daß Bockenheimer von einem weichen Fibrome spricht, während es sich bei den andern Fällen von symmetrischen Kieferfibromen immer um harte Fibrome handelt. Sein mikroskopisches Präparat betrifft leider nur die Knochenpartie, gibt also keinen Aufschluß über die

Art der Zahnfleischerkrankung. Jedenfalls liegt der Fall nicht so klar, daß man ihn ohne weiteres zu den symmetrischen Kieferfibromen rechnen könnte. Eher könnte man daran denken, Bockenheimers Fälle zu den symmetrischen Kieferosteomen zu zählen. Aber auch hier ergeben sich durch die Mitbeteiligung der anderen Schädelknochen und dadurch, daß wir es bei diesen Fällen nicht mit echter Geschwulstbildung, sondern mit diffuser Hypertrophie zu tun haben, solche Unterschiede, daß richtiger auch hiervon Abstand zu nehmen ist.

Becker gliedert seinen 5 Fällen einen 6. an, der aber nicht hierher gehört, da es sich um eine einseitige Geschwulstbildung handelt. Wenn Becker schreibt, daß dieser Fall nach dem mikroskopischen Bilde zweifellos hierher gehöre, so ist damit doch nur gesagt, daß es sich um ein hartes periostales Fibrom handelt, daß meines Erachtens zur Epulis fibromatosa zu rechnen ist.

Als sichere Fälle von symmetrischen Fibromen der Alveolarfortsätze finden sich also in der Literatur: Je 1 Fall von Steiner, Le Dentu, Papsch, Hisey und Hesse, 2 Fälle von Perthes, 5 Fälle von Becker. Diesen Fällen kann ich aus dem Materiale unserer Poliklinik seit 1902 5 weitere hinzufügen, deren Krankengeschichten ich auszugsweise anführe.

Abb. 1.

Fall 1. Martha Sch., Verkäuferin, 26 Jahre, 18. 10. 02 (Abb. 1). Patientin wird gelegentlich einer Zahnextraktion vor 3 bis 4 Wochen von dem Zahnarzte darauf aufmerksam gemacht, daß sie am Gaumen Schwellungen habe, welche sie operieren lassen müsse. Sie selbst hat nichts davon gemerkt und niemals Beschwerden gehabt.

Sie hat ein tief zerstörtes Gebiß. In den sehr gedrängten Zahnreihen steht $\lfloor 4$ pervers palatinal. Es sind vorhanden

$$\frac{8\,7\;\;5\,4\,3\,2\,1\,|\,1\,2\,3\,4\,5\,6\,7\,8}{8\,7\,6\,5\,4\,3\,2\,1\,|\,1\,2\,3\,4\,5\,6\,7\,8}$$

mehrere der Zähne, besonders die Molaren sind tief kariös, von mehreren stehen nur noch die Wurzelreste; $\lfloor 8$ steht pervers bukkal.

Am rechten Gaumen befindet sich eine etwa pflaumengroße Geschwulst, die gestielt von der Lücke des $6\rfloor$ ausgehend, nach hinten bis hinter $8\rfloor$ zieht. Der Stiel ist ziemlich breitbasig und geht bis zum Anfang des Gaumenpfeilers. Die Geschwulst ist nur wenig beweglich, von glatter Schleimhaut überzogen, nirgends ulzeriert. Ihre

Konsistenz ist sehr derb und fest. Die Schleimhaut ist überall mit dem Tumor fest verwachsen. Korrespondierend mit dieser Geschwulst findet sich am linken Alveolarfortsatz am Hinterrande ebenfalls eine ähnliche, aber nicht so stark entwickelte, vorläufig noch weicher anzufühlende, etwas bewegliche Geschwulst, die von der inneren Lefze des Zahnfleischbesatzes ausgeht. In ähnlicher Weise erscheinen auch verdickt die hinteren Zahnfleischränder hinter den unteren Weisheitszähnen.

Operation: Zunächst Extraktion der nicht erhaltungsfähigen Wurzeln. Nach Anästhesie mit Anästhol Abstemmen und Durchschneidung beider Tumoren am Oberkiefer mit Schneidemeißel und Schere. Keine nennenswerte Blutung. Jodoformgazetamponade. Patientin wird nach 9 Tagen geheilt aus der Behandlung entlassen.

Fall 2. Paul R., Heizer, 18 Jahre, 23. 5. 07 (Abb. 2). Patient gibt außer belangloser Anamnese an, daß er im 10. Jahre nicht mehr gut habe sprechen können; besonders die Aussprache des R machte Schwierigkeiten. Mit 15 Jahren stellte sich eine Mandelentzündung ein. Außerdem fiel ihm damals eine Verengerung des Gaumens auf, die ihn hinderte, die Zunge an den Gaumen zu legen. Die Zähne wurden schnell kariös. Die Mandelentzündungen wiederholten sich, bei der letzten wurde gleichzeitig eine Veränderung der Alveolarfortsätze festgestellt. Während der Patient früher den Daumen an den Gaumen legen konnte, gelang dies ihm allmählich nicht mehr. Aber da ihm diese Veränderung weder Schmerzen noch sonst Beschwerden bereitete, hat er bisher nichts dagegen getan.

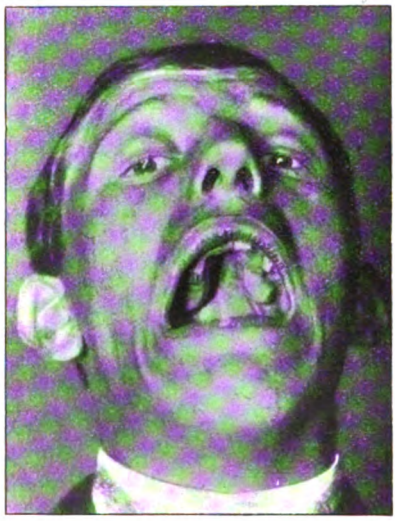

Abb. 2.

Schlecht gepflegtes Gebiß:

$$\frac{7\,6\,5\,4\,3\,2\,1}{}\,|\,\frac{1\,2\,3\,4\,5\,6\,7}{},$$

fast alles Wurzelreste.

Am hinteren Teile der beiden Processus alveolares bemerkt man zwei wulstartig vorgetriebene, vom Ende der Processus alveolares bis etwa in die Gegend der Bikuspidaten reichende, die Alveolarfortsätze sowohl nach bukkal als besonders nach palatinal auftreibende Tumoren von elastisch-derber Konsistenz, von normaler Schleimhaut überkleidet und von glatter Oberfläche, nicht druckempfindlich. Gegenüber ihrer breiten Basis lassen sie sich ein wenig verschieben.

Von den Mandeln sind nur Reste vorhanden, die hintere Pharynxwand ist mit Schleim bedeckt und leicht gerötet (Pharyngitis chronica). — Dieser Fall kam nicht zur Operation.

Fall 3. Lisbeth F., Arbeitsmädchen, 16 Jahre. 26. 1. 11 (Abb. 3). Patientin wird wegen tiefsteckender, überwucherter Zahnwurzeln dem Zahnärztlichen Institut zur Operation überwiesen. Sie gibt an, Geschwülste im Munde habe sie bereits mit 10 Jahren bemerkt. Sie hat keine be-

sonderen Beschwerden, nur empfindet sie es als Unbequemlichkeit, daß beim Sprechen die Zunge an die Geschwülste anstößt.

Gutes Gebiß: $\frac{7\,6\,5\,4\,3\,2\,1}{7\;\;5\,4\,3\,2\,1}\,|\,\frac{1\,2\,3\,4\,5\,6\,7}{1\,2\,3\,4\,5\;\;7}$.

Die Molaren links oben tief kariös.

Patientin hat einen partiell offenen Biß: Die Artikulation ist erst von den Eckzähnen an vorhanden. In der Gegend der Weisheitszähne des Oberkiefers, die noch nicht durchgebrochen sind, sieht man rechts und links je eine Vorwölbung, die von nirgends ulzerierter, glatter, weißlich gefärbter Schleimhaut überzogen ist. Die Tumoren sitzen breitbasig auf, wölben sich, rechts etwa daumen-, links kleinfingerbreit nach dem Gaumen zu vor; ihre Konsistenz ist derb; sie lassen sich auf der Unterlage um ein Geringes verschieben. Der rechte Tumor reicht bis $\underline{4}|$, der linke erreicht kaum $|\underline{5}$. Das gleiche Bild sieht man am Unterkiefer in geringerem Maße. Hier findet sich beiderseits hinter 7 eine Geschwulst, etwa von der Länge eines Molaren, die sich etwas nach lingual vorwölbt. Die Tumoren sind 11 mm breit, 12 mm lang.

Abb. 3.

Abb. 4.

Extraktion von $|\underline{6\,7}$.

Operation am 30. 1.; Unter Novokainanästhesie wird zunächst auf der rechten Seite das große Fibrom im Oberkiefer mit dem Schneidemeißel umschnitten und mit einem großen Teil der Schleimhaut auf der Außenseite fortgenommen, bis man reinen Grund vor sich hat. Dann wird linkerseits dieselbe Operation gemacht und dabei der Weisheitszahn bloßgelegt. Beide Wundflächen werden nur tamponiert. Größere Blutung ist nicht vorhanden.

Am 27. 2. wird Patientin geheilt aus der Behandlung entlassen.

Mikroskopische Untersuchung: Im mikroskopischen Präparate sieht man unter der unversehrten Epithelschicht dicht verflochtene Bindegewebszüge mit stärkeren Zellanhäufungen an einigen Stellen. Die Basis des Tumors, die an das den Ausgangspunkt bildende Periost angrenzt, ist besonders zellreich. Das Fibrom ist gefäßreicher als das von Becker abgebildete, dem es im übrigen durchaus gleicht.

Fall 4. Christiane R., Landwirtsfrau, 24 Jahre, 11. 3. 11 (Abb. 4). Patientin gibt an, als kleines Kind eine Kieferoperation durchgemacht zu haben, ohne sich an Einzelheiten erinnern zu können. Etwa Weihnachten 1909 hat sie bemerkt, daß sich an der rechten Seite des Oberkiefers hinten eine Veränderung gebildet hatte, die ohne zu schmerzen, sie doch erheblich störte, da Pat. ständig das Gefühl hatte, etwas im Munde zu haben. Namentlich beim Essen, weniger beim Sprechen wurde sie dadurch belästigt. Daß sie jetzt etwas näselnd spricht, soll aber nicht erst seit dieser Zeit herrühren, sondern schon seit ihrer Kindheit der Fall sein. Im Sommer 1910 bemerkte sie am linken Oberkiefer hinten ebenfalls eine kleine Anschwellung, die langsam wuchs. Allmählich gewöhnte sie sich auch so ziemlich an den Zustand, bis sie wegen Zahnschmerzen rechts oben gegen Weihnachten 1910 zum Zahnarzte ging, der ihr die Zähne rechts oben zog und ihr riet, wegen der Geschwulst am Gaumen zum Arzte zu gehen. Nachdem sie in letzter Zeit noch bemerkt hatte, daß auch hinten am Unterkiefer auf beiden Seiten Schwellungen auftraten, die sie namentlich beim Sprechen behinderten, kam sie nach Breslau, wo ihr von chirurgischer Seite in die rechte obere Geschwulst eine Inzision gemacht wurde. Da sich der erwartete Eiter nicht fand, wurde sie dem zahnärztlichen Institute überwiesen.

Äußerlich ist am Gesichte der Patientin keine Schwellung zu bemerken; an der rechten Unterkiefer- und Halsseite bemerkt man eine in allen Teilen festschließende, reizlose, gegen ihre Unterlage verschiebliche Hautnarbe, von T-Gestalt. Gebiß: $\frac{5\,4\,3\,2\,1}{5\,4\,3\,2\,1}\,\Big|\,\frac{1\,2\,3\,4\,5}{1\,2\,3\,4}$, größtenteils Wurzelreste.

Der Gaumen ist hoch und schmal. Am hinteren Ende des Alveolarfortsatzes des Oberkiefers auf beiden Seiten sieht man von der bukkalen Seite her übergreifend, nach der Gaumenwölbung zu vorspringend, zwei runde Geschwülste, rechts reichlich walnuß-, links haselnußgroß. Die die Tumoren überziehende Schleimhaut ist von gleicher Art wie die Gaumenschleimhaut, ohne Entzündungserscheinungen. Die Geschwülste, von gleichmäßig elastisch-harter Beschaffenheit, sind etwas um ihren breiten Stiel beweglich. An der Oberfläche des rechten Tumors findet sich eine $1^1/_2$ cm tiefe Einschnittwunde.

Zwei gleiche kleinere Tumoren. links klein-haselnuß,- rechts bohnengroß, finden sich an den Enden der Unterkiefer-Alveolarfortsätze.

Operation am 13. 3. Bei der Patientin wird unter Lokal- und Leitungs-Anästhesie die Exstirpation der beiden Geschwülste im Oberkiefer mit der Schneidezange vorgenommen. Mit dem Schneidemeißel wird die Geschwulst noch weiter abgehoben und im Grunde abgelöst. Auf der rechten Seite wird versucht durch Abhebung der Schleimhaut und des Periostes die Schleimhaut über die breite Knochenfläche zu ziehen. Das gelingt aber nur teilweise. Von den Weisheitszähnen wird an beiden Stellen nichts sichtbar. Die Wundflächen werden mit Jodoformgaze tamponiert.

18. 3. Die Wunden sind in gutem Zustande, Patientin hat wenig Beschwerden. Isoform.

Röntgenaufnahmen ergeben, daß in beiden Oberkiefern kein Weisheitszahn mehr vorhanden ist.

21. 3. Bei Patientin werden die beiden fibrös degenerierten Schleimhautlappen im Unterkiefer unter Novokainanästhesie mit der Schneidezange unter Fortnahme des oberen Randes des Alveolarfortsatzes abgetragen. Da an der linken Seite noch ein starker prominierender Rest des Alveolarfortsatzes vorhanden war, mußte noch etwas vom Kiefer fortgenommen werden; darauf werden die Wundränder beiderseits durch Naht so geschlossen, daß der Knochen ganz bedeckt erschien und Tamponade sich erübrigte.

28. 3. Extraktion mehrerer Wurzelreste im Ober- und Unterkiefer unter Novokain-Adrenalin.

30. 3. Entlassungsbefund: Die Wunden am Oberkiefer sind fast völlig überhäutet, im Unterkiefer ist links der Schluß der Wunde noch nicht ganz erfolgt. Die Extraktionswunden heilen gut.

Im mikroskopischen Präparate zeigt sich unter unverletzter Epithelschicht ein typisches Fibrom mit einer zellreichen Partie an der Basis des Tumors.

Fall 5. Alma T,. Wärterin, 19 Jahre, 7. 12. 11 (Abb. 5). Patientin hat seit einer Woche Schmerzen im rechten Oberkiefer und bemerkt seitdem Zahnfleischwucherungen im Oberkiefer.

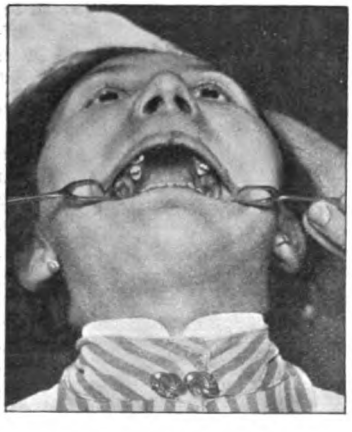

Abb. 5.

Äußerlich ist keine Schwellung wahrzunehmen. Drüse c rechts etwas druckempfindlich. Zahnbestand

$$\frac{7\,5\,4\,2\,1}{}\,|\,\frac{1\,2\,4\,5\,7}{}.$$

Palatinal von $\underline{|7}$ befindet sich eine fast 1 cm breite Geschwulst, die nach dem Gaumen zu steil abfällt; ihre Farbe ist blaßrosa, Konsistenz derb. Auf der rechten Seite bietet sich fast dasselbe Bild. $\underline{7|}$ ist zum Teil von der Geschwulst, die von dem Zahne sich leicht abheben läßt, bedeckt. Dieser Teil wird beim Biß von dem Antagonisten getroffen und ist druckempfindlich und gerötet. Die rechte Geschwulst fühlt sich nicht so fest an als die linke. Spülwasser.

11. 12. Die Beschwerden haben nachgelassen. Die entzündlichen Erscheinungen auf der rechten Seite haben sich erheblich gebessert.

Unter Novokain-Adrenalin werden beide Tumoren, zuerst links, dann rechts mit dem Schneidemeißel abgehoben und aus ihrem Lager ausgeschnitten. Sie erweisen sich aus weißglänzendem, derbem Gewebe aufgebaut. Die Unterfläche blutet nur wenig. Die Höhlen werden tamponiert.

13. 12. Die Tampons haben sich beiderseits gut an den Wundstellen festgesaugt. Sie bleiben bis auf weiteres liegen.

18. 12. Die Tampons sind herausgefallen. Die Wundflächen granulieren gut.

Das mikroskopische Bild zeigt ein aus dicht verflochtenen Bindegewebsbündeln bestehendes Fibrom.

Fassen wir die bisher beobachteten 17 Fälle zusammen, so ergibt sich folgendes: Die Beschwerden bestanden bei mehreren Patienten in Behinderung der Sprache und der Kautätigkeit, bei der Mehrzahl der Patienten wurde die Erkrankung gelegentlich einer Zahnbehandlung bemerkt. Einer unserer Patienten (Fall 2) litt an häufigen Mandelentzündungen. Interessant ist, daß 3 von Beckers Patienten geistig defekt waren, eine Beobachtung, die sonst nicht gemacht wurde.

Nach dem Geschlecht geordnet, ergeben die Fälle folgendes:

	Männer	Frauen
Le Dentu	—	1
Papsch	1	—
Steiner	—	1
Hisey	1	—
Hesse	1	—
Perthes	—	2
Becker	—	5
Eigene Beobachtungen	1	4
	4	13

Die symmetrischen Fibrome fanden sich also überwiegend beim weiblichen Geschlechte, eine Beobachtung, die Hesse für die Epuliden gemacht hat, der 172 Fälle bei Frauen 54 bei Männern gegenüber stellt, während nach Kentenichs Statistik die Kieferfibrome bei Männern und Frauen in fast gleicher Zahl vorkommen.

Die Entstehungszeit der stets langsam wachsenden Tumoren reicht bis in die früheste Kindheit; bei Hiseys Fall ist schon im zweiten Lebensjahre eine Anschwellung des Zahnfleisches beobachtet worden. Hisey selbst hält die „Hypertrophie“ für angeboren. Da in Steiners Fall auch die Milchzähne im Oberkiefer nicht vollzählig erschienen — es waren nur 3 Milchschneidezähne vorhanden —, so muß man wohl annehmen, daß die Geschwülste, wenigstens im Oberkiefer, bereits in der frühesten Kindheit entstanden, vielleicht sogar angeboren waren. Die älteste Patientin war die von Perthes, die den Tumor im Alter von 42 Jahren zuerst bemerkte. Es stimmt dieses Verhalten zu dem der gewöhnlichen Kieferfibrome, die nach Kentenichs Angaben zwischen 4 und 46 Jahren, einmal auch kongenital, beobachtet wurden.

Über den Sitz der Tumoren gibt folgende Tabelle Auskunft:

	Oberkiefer	Unterkiefer	Ober- u. Unterkiefer
Le Dentu	—	—	1
Papsch	—	—	1
Steiner	—	—	1
Hisey	—	—	1
Hesse	—	—	1
Perthes	1	1	—
Becker	2	—	3
Eigene Beobachtung	2	—	3
	5	1	11

Der Unterkiefer war also seltener betroffen als der Oberkiefer; bemerkenswert ist, daß in ungefähr $^2/_3$ der Fälle sich die Tumoren in beiden Kiefern entwickelt hatten. Während bei Hiseys Patienten die Tumoren bereits die Alveolarfortsätze vollständig eingenommen hatten, fanden sich die Fibrome in den Fällen von Steiner (Unterkiefer), Le Dentu, Papsch (Oberkiefer), Hesse, Becker, einem von Perthes und unseren 5 Fällen an den Enden der Alveolarfortsätze, so daß diese den Prädilektionsort zu bilden scheinen. Nur in einem Falle Perthes' ist als Sitz der Geschwulstbildung die Prämolarengegend angegeben, bei dem Patienten von Papsch fanden sich Tumoren in der Schneidezahngegend des Ober- und Unterkiefers.

Ätiologisch ließ sich nichts feststellen. Prothese wurde in keinem Falle getragen; kariöse Zähne und Wurzelreste waren zwar in einigen Fällen vorhanden, in anderen bestand aber ein gepflegtes Gebiß; eine Patientin von Perthes war seit Jahren zahnlos. Über die Beziehung von Trauma und Tumorbildung ist bereits bei Besprechung von Papschs Fall die Rede gewesen. Becker schreibt, daß Hisey „den verzögerten Durchbruch impaktierter Weisheitszähne als mögliche Ursache anschuldigt"; ich habe das aus Hiseys Publikation nicht herauslesen können.

Wenn auch nicht in Hiseys Fall, so ist diese Beziehung zwischen Weisheitszahndurchbruch und Geschwulstbildung in anderen Fällen nicht ohne weiteres von der Hand zu weisen. Es ist nämlich zu bemerken, daß in 15 von den 17 Fällen die Enden der Alveolarfortsätze, also die Gegend der letzten Molaren betroffen war und daß diese Gegend den Ausgangspunkt der Tumoren zu bilden scheint, da sich die Geschwülste von distal nach mesial zu entwickeln; ferner ist bemerkenswert, daß gerade diese Patienten in einem Alter standen bezw. die Tumoren in einem Alter bemerkt hatten, wo der Durchbruch der zweiten bezw. dritten Molaren sich zu vollziehen pflegt. Es ist also der Gedanke nicht abzuweisen, daß in einer Anzahl der Fälle von symmetrischen Kieferfibromen der Durchbruch der Molaren zur Tumorbildung in einer Beziehung steht. Der längere Zeit bestehende mechanische Reiz, den der durchbrechende Zahn ausübt, regt das Periostbindegewebe zur Proliferation an, wie ja das Bindegewebe überhaupt auf traumatische Reize, mögen sie einmal oder wiederholt bezw. dauernd einwirken, gern mit Geschwulstbildung reagiert.

Die Therapie kann nur in der operativ enEntfernung der Geschwülste bestehen. Hiseys Fall mit seiner sehr ausgedehnten Operation — es wurden unter Durchtrennung der äußeren Weichteile die Alveolarfortsätze entfernt, wobei auf einer Seite die Kieferhöhle

eröffnet wurde — zeigt, zu welchem Umfange die Tumoren anwachsen können. Die Operation wird zweckmäßig unter Lokal- bezw. Leitungsanästhesie — wir verwenden 2%iges Novokain mit Zusatz von synthetischem Adrenalin — in derselben Weise wie bei Epuliden vorgenommen, wie es Hesse in seiner Habilitationsschrift geschrieben hat. Bei Operation unseres 4. Falles leistete die von Partsch angegebene Schneidezange wie auch häufig bei Epulisexstirpationen gute Dienste. Sie hat die Form einer bajonettförmigen Extraktionszange (Abb. 6). An Stelle der Schnäbel befinden sich zwei rund ausgebauchte gerade aufeinandertreffende breite Schneideflächen, so daß die Zange eine gewisse Ähnlichkeit mit einer Zwickzange erhält. Dieses Instrument hat vor dem sonst von uns benutzten Schneidemeißel (Partsch) den Vorteil, daß es die Ablösung der Geschwulst von beiden Seiten gleichzeitig ermöglicht und dadurch die vollständige Abtragung des Tumors erleichtert. — Entfernung von größeren Knochenpartien und Opferung von Zähnen, wie in Beckers Fällen, war bei den in unserer Poliklinik operierten vier Fällen nicht erforderlich. Die Wunden wurden nur bei unserem letzten Falle durch Naht geschlossen, sonst nach anfänglicher Jodoformgazetamponade unter Bestäuben mit Isoform oder Airol der Heilung per secundam intentionem überlassen.

Abb. 6.

Außer an den Kiefern ist das symmetrische Auftreten von Fibromen auch in der Haut beobachtet worden, und zwar gehören sie hier dem Typus der weichen Fibrome an (Fibroma molluscum). Als ihr Ausgangspunkt werden die bindegewebigen Umhüllungen der Schweiß- und Talgdrüsen, der Haarbälge und die Scheiden der Hautnerven bezeichnet.

Auch bei fast allen anderen benignen Tumoren ist ein symmetrisches Vorkommen beobachtet worden. Vorzugsweise bei den Lipomen und Xanthomen.

Ehrmann weist als Analogon auf das symmetrische Auftreten von Hauterkrankungen hin, das er mit O. Simon erklärt „aus der symmetrischen Hautarchitektur, infolge deren alle bilaterial symmetrischen Stellen, die ja denselben Reichtum an Nerven, Gefäßen, Follikeln, dieselben Spannungsverhältnisse haben, also vermöge ihrer

totalen Analogie in symmetrischer Weise reagieren, wenn ein allgemein schädlicher Einfluß, sei es von außen oder von innen, die ganze Körperoberfläche trifft".

Für die symmetrische Tumorbildung ist häufig ein nervöser Reiz als Ursache der Symmetrie angenommen worden. Borst schreibt: „Hierbei darf man an die Mitwirkung nervöser Einflüsse bei der Anlage der betreffenden Geschwülste bezw. bei der Auslösung dieser Anlage denken (symmetrischer Reiz)." Weiteres über Erklärungsversuche des symmetrischen Auftretens von Tumoren wird bei Betrachtung der einzelnen Geschwulstarten zu erwähnen sein.

Das gleichzeitige Vorkommen von Tumoren paariger Organe (Mamma, Ovarium, Niere usw.) gehört wohl, wie auch Ehrmann betont, nicht hierher. Nur die von Selter und Borst beobachteten Fälle, wo an korrespondierenden Stellen beider Nieren Lipome, in einem Falle Fibromyolipome saßen, sind zu erwähnen.

Das Lipom bildet überhaupt die häufigste symmetrisch auftretende Tumorart und zwar tritt es meist in seiner multiplen Form symmetrisch auf. Während Laskarides 1879 erst 9 Fälle von symmetrischen Lipomen zusammengestellt hat, findet sich in Göbels Sammelreferat über multiple Lipome vom Jahre 1895 eine große Anzahl einschlägiger Beobachtungen, die in neuerer Zeit noch vermehrt worden ist. Von diesen Fällen ist eine Anzahl allerdings zu den diffusen Lipomen, zu denen auch Madelungs Fetthals gehört, zu zählen, die aber nicht eine echte Tumorbildung darstellen. Sie stehen nach Virchow in der Mitte zwischen Lipom nnd Polysarcie, und bei ihrem symmetrischen Auftreten wird auch auf die symmetrische Ansammlung des Fettes bei Adipositas hingewiesen.

Laskarides führt einen Teil der Lipombildungen auf erworbene Fettleibigkeit zurück, in anderen Fällen nimmt er einen nervösen Einfluß an.

Buchterkirch und Bumke haben einen Fall beobachtet, wo bei einem 56jährigen gesunden Arbeiter anderthalb Wochen nach einem $4^1/_2$ m tiefen Fall auf den Rücken mit Kontusion des Rückenmarks Tumoren symmetrisch am Rücken, Bauch usw. auftraten bei gleichzeitigen Symptomen von seiten des Nervensystems. Die Tumoren erwiesen sich histologisch als Lipome. Dieser Fall kann wohl als Beweis für das symmetrische Auftreten von Lipomen infolge zentraler nervöser Störungen gelten.

Alsberg beobachtete bei einem 39jährigen Arbeiter, der seit 3 Jahren über Mattigkeit, Schmerzen in Armen und Beinen klagte, kleine Lipome in großer Zahl fast symmetrisch angeordnet. In exzidierten Stücken fand er Nervenfasern und deutet die Tumoren

als vom Endoneurium ausgehende Neurolipome. Was die Ätiologie anbetrifft, so weist er darauf hin, daß der Patient jahrelang mit Kupferlauge zu arbeiten hatte. Göbel bemerkt hierzu: „Es sind bei diesen Untersuchungen zwei Dinge genau voneinander zu trennen: Die eventuelle Herkunft der ersten Lipomzellen vom Nerven resp. dem Endoneurium und das spätere Umwachsen der Nerven, das Weiterwachsen der Lipome entlang den Nerven in die Gefäß- und Muskelscheiden." Er bemerkt, daß letzteres beim Madelungschen Fetthals öfters beobachtet wird, und erwähnt einen eigenen Sektionsfall, wo die Nerven wohl nur durch die Lipome hindurchzogen.

Köttnitz teilt die Fälle symmetrischer Lipome in zwei Gruppen: solche mit rheumatischen Schmerzen und nervösen Affektionen, wovon auch Göbel mehrere Fälle anführt, 2. solche, die symptomlos auftreten. Köttnitz beschäftigt sich auch mit der Theorie Groschs über die Entstehung der Lipome. Grosch hatte die Lipome in Beziehung gebracht zu den Schweiß- und Talgdrüsen der Haut und behauptet, die Disposition der einzelnen Körperteile zur Geschwulstbildung stehe in umgekehrtem Verhältnis zum Drüsenreichtum dieser Region. Im Verfolg dieser Idee betrachtet er das symmetrische Auftreten von Lipomen als zentral bedingte Trophoneurose der Haut, die zu einer Sekretionsstörung der Hautdrüsen führe. Köttnitz lehnt diese Theorie unter ausführlicher Begründung ab, ebenso wie es Göbel, Askanazy u. a. tun. Auch Borst schreibt: „Diese (Groschs) Hypothese erscheint mir gänzlich unannehmbar und darf bereits als widerlegt angesehen werden." Köttnitz erklärt die Entstehung der symmetrischen Lipome durch eine Trophoneurose aus nervöser Ursache zentraler Natur ohne Mitwirkung der Drüsen. „Auch bei unseren symmetrischen Lipomen", schreibt er, „kann sehr wohl eine Alteration bestimmter Nervenzentren und Gebiete, mag nun diese Alteration eine primäre oder sekundäre sein, eine Krankheit sui generis oder einen Folgezustand einer anderen Affektion bilden, vorliegen."

Payr, der einen mit Nervensymptomen verlaufenden Fall beobachtet hat, nimmt für die symmetrischen Lipome keine einheitliche Genese an. Für einen Teil der Fälle stellt er sich auf Groschs Standpunkt. Andere Fälle erklärt er mit Köttnitz durch Trophoneurose, für andere nimmt er mit Alsberg Entstehung von den Nervenscheiden an.

Göbel schuldigt als ätiologisches Moment ebenfalls trophoneurotische Einflüsse an.

Askanazy nimmt für seinen Fall die Lymphdrüsen ale Ursprung der Geschwulstbildung in Anspruch. Borst deutet diesen Fall

dahin, daß es sich um „eine exzessive und nicht geschwulstmäßige Wucherung des Hilusfettes der Lymphdrüsen" handelt, „wie er sie bei allgemeiner Adipositas sehr häufig beobachten konnte". Ähnlich deutet Göbel einen eigenen Fall durch Verdrängung des Drüsengewebes durch wucherndes Fettgewebe.

Erwähnt sei noch, daß von einigen Autoren bei multiplen Lipomen Schilddrüsenerkrankungen beobachtet worden sind (Curling, Madelung, Köttnitz).

Zusammenfassend ist zu bemerken, daß die meisten Autoren als Ursache der symmetrischen Lipombildung eine zentrale nervöse Affektion annehmen. Borst meint dazu: „Man denkt dabei an trophoneurotische Einflüsse, ohne sich etwas Klares darunter vorzustellen."

Das Xanthom oder Xanthelasma, das vorzugsweise an den Augenlidern in Erscheinung tritt, ist nicht selten symmetrisch beobachtet worden (Fuchs, Rayer, Poensgen, Ehrmann u. a.).

Poensgen berichtet über einen Fall von multiplen symmetrischen Xanthelasmen mit gleichzeitig bestehenden Exostosen. Ehrmann hat hereditäres Auftreten symmetrischer Xanthome beobachtet.

Unter den ätiologischen Momenten erwähnt Ehrmann Nerveneinflüsse, eine besondere Diathese, Persistenz von Plasmazellen (Waldeyer). „Wir können uns nicht verhehlen", schließt er diese Betrachtung, „das symmetrische Auftreten der Xanthelasmen ist vorerst ebenso rätselhaft wie das anderer Geschwulstarten."

Die Knochengeschwülste kommen sowohl als kartilaginäre wie als bindegewebige Exostosen symmetrisch vor. Das symmetrische Auftreten kartilaginärer Exostosen ist bei Eulenburg erwähnt. Fälle dieser Art berichten Reich, Starck, Lloyd, Hawkins u. a.; Heymann hat symmetrisches Auftreten kartilaginärer Exostosen hereditär beobachtet, ebenso Lloyd. Starck führt die Symmetrie der Exostosen als Beweis gegen ihren Zusammenhang mit Rachitis an. In einem von Lexer abgebildeten Röntgenbilde finden sich symmetrische Exostosen neben den genetisch ihnen nahestehenden, ebenfalls symmetrisch vorhandenen Enchondromen. Treten diese Exostosen in geringer Zahl symmetrisch auf, z. B. an den oberen Epiphysen beider Schienbeine (Eulenburg) oder symmetrisch an der Innenseite des Stirnbeins (Dupuytren), so gehören sie zweifellos hierher. Bei dem häufigen multiplen Auftreten der Tumoren scheint der Umstand, daß sie die Wachstumszonen und Metaphysen der langen Röhrenknochen bevorzugen, also an sehr beschränkten

Körperstellen aufzutreten pflegen, eine auffällige Symmetrie vorzutäuschen.

An den Kiefern, an denen Osteome keine Seltenheit sind, kommen sie ebenfalls symmetrisch vor. Bruhn erwähnt in seiner Zusamenstellung der Oberkieferosteome 13 doppelseitige Fälle und schreibt, daß die doppelseitigen symmetrisch aufzutreten pflegen. Bei kritischer Betrachtung werden wir allerdings nicht alle diese Fälle als symmetrische Kieferosteome gelten lassen können. Es handelt sich um folgende Fälle:

Cooper: Exostosen, beiderseits aus dem Antrum hervorwachsend.

Otto: Hier handelt es sich um Tumoren aus einem „lockeren, sehr fettreichen Knochengewebe" bei einem Luetiker, so daß eine spezifische Erkrankung nicht auszuschließen ist.

Adelmann erwähnt einen Fall von Hervez de Chégoin: Exostosen auf beiden Seiten des Oberkieferknochens.

Paget: Zwei Fälle von symmetrischen Oberkieferexostosen. Der eine Fall begann mit Eiterung auf beiden Seiten und führte nach längerem Krankheitsverlaufe zur Geschwulstbildung. Es handelt sich also um keine echte Tumorbildung; Weber erwähnt bei Besprechung dieses Falles „die innige Beziehung, welche die Exostose in ihrer Entstehung zu einer chronischen Periostitis hat". Diese Ansicht können wir zwar heute nicht mehr anerkennen, sie weist uns aber auf die Deutung dieses Falles als Endausgang eines entzündlichen Prozesses hin. — Dagegen handelt es sich in Pagets zweitem Falle sicher um symmetrische Kieferosteome.

Howship: Dieser Fall ist, wie Weber erwähnt, identisch mit Pagets auf chronischer Periostitis beruhendem Falle.

Dupuytren: Symmetrische Exostosen zu beiden Seiten der Nase.

Genczik erwähnt in seiner Abhandlung den Fall Dupuytrens.

Podratzki: Hier handelt es sich nur um einen Tumor, der beide Seiten des Oberkiefers einnahm.

Poisson: Beide Tumoren bestanden nicht gleichzeitig; der zweite trat erst nach Entfernung des ersten auf.

Le Dentu: Dieser Fall ist von mir oben als ein Fall von symmetrischer Fibrombildung angesprochen worden.

Weber erwähnt seinen Fall nur in der Tabelle seiner Abhandlung als von beiden Oberkiefern ausgehend.

Roux: Dieser Fall findet sich in den Tabellen von Weber und Bruhn; als Ausgangspunkt sind die beiden Nasenfortsätze der Oberkiefer angegeben[1]).

Es bleiben also nur folgende 6 Fälle als symmetrische Oberkieferosteome bestehen: Cooper, Chégoin, Paget, Dupuytren, Weber, Roux. Keiner dieser Fälle betraf den Oberkiefer, soweit er zur Mundhöhle gehört, so daß symmetrische Oberkieferexostosen in der Mundhöhle bisher wohl nicht beobachtet worden sind.

Am Unterkiefer erwähnt Eckert in seiner Zusammenstellung der Unterkieferosteome keinen symmetrischen Fall. Ich habe in der Literatur drei Fälle gefunden: Der erwähnte Patient von Dupuytren mit symmetrischen Oberkieferexostosen bekam ein Jahr nach Auftreten der Oberkiefergeschwülste zwei Exostosen an den Kieferwinkeln. Der zweite Fall ist von Heath beschrieben. Es handelt sich um den Unterkiefer eines jungen Mädchens mit symmetrischen Knochenauswüchsen, die an der Innenseite der Alveolarfortsätze saßen und zwar an den Bikuspidaten und ersten Molaren. Vor kurzem hat de Prideaux einen völlig entsprechenden Befund an einem prähistorischen Unterkiefer veröffentlicht.

Ein diesen beiden Fällen völlig analoger wurde in unserem Institute beobachtet:

P., Sekretär, 52 Jahre alt. Bei dem Patienten bestehen angeblich, ohne daß er weiß wie lange, an der Innenseite des Unterkiefers an beiden Seiten knopfförmige Erhabenheiten, etwas größer und stärker auf der rechten als auf der linken Seite (Abb. 7 u. 8). In der Anzahl von 5 neben-

Abb. 7.

Abb. 8.

einander, ungefähr $^3/_4$ cm im Durchmesser messend, liegen die Erhabenheiten auf dem Kiefer auf ungefähr $^3/_4$ cm unter dem Gingivarande. Sie lassen sich nach unten zu vom Unterkieferrande abgrenzen. Beschwerden sind durch diese Affektion nicht entstanden.

Unter Kokain-Adrenalinanästhesie wird beim Patienten ein Bogenschnitt gemacht, welcher zunächst auf der rechten Seite die Schleimhaut über der Exostose trennt. Die Schleimhaut läßt sich überraschend leicht

[1]) Näheres über diesen Fall konnte ich nicht in Erfahrung bringen, da mir Roux' Publikation nicht zugänglich war.

von der Oberfläche der Exostose abheben, so daß die 5 Exostosen nebeneinander gelegen vorliegen. Sie werden mit dem Meißel abgetragen, da sie ungemein fest auf dem verdickten Kiefer auflagen. Auf der linken Seite muß zur Glättung der Fläche mit dem Bohrer nachgearbeitet werden; dann läßt sich die Schleimhaut sehr gut über die Wundflächen legen.

Im mikroskopischen Bilde erweist sich der Tumor aus geschichtetem, kompaktem Knochengewebe bestehend ohne jegliche Markraumbildung (Abb. 9).

Eine Ursache für die Tumorbildung ließ sich nicht ermitteln. Wir müssen daher an „eine auf falscher Keimanlage oder frühzeitiger Keimschädigung beruhende Entwicklungsstörung“ denken

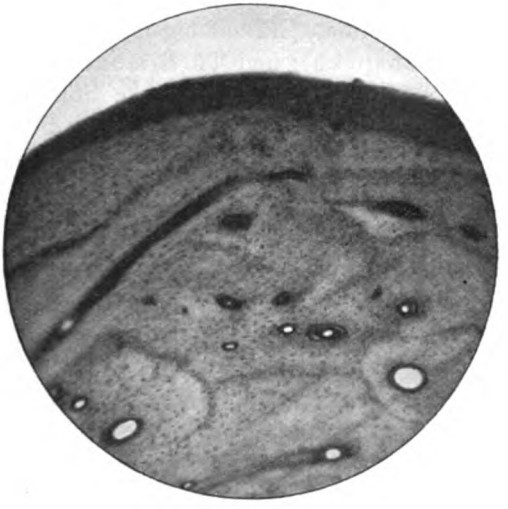

Abb. 9.

(Perthes), auf die Perthes die Entstehung der Kieferosteome überhaupt zurückführt, gerade mit Rücksicht auf ihr symmetrisches Auftreten.

Die Pigmentnaevi sind ebenfalls symmetrisch beobachtet, in einigen Fällen in einer Anordnung, die ihre Beziehung zu dem Verbreitungsbezirk bestimmter Hautnerven erkennen läßt (Nervennaevi). Von den Erklärungen erwähnt Borst Erkrankungen der Spinalganglien und trophoneurotische Störungen (Recklinghausen). Winiwarter erwähnt das bilateral-symmetrische Vorkommen von über einen ganzen Abschnitt der Körperoberfläche ausgedehnten behaarten Pigmentnaevi. Einen solchen Fall hatte auch Herr Geheimrat Partsch zu beobachten Gelegenheit. Es handelte sich um

einen einige Monate alten Knaben mit starkem Hydrocephalus. Neben mehreren teils größeren, teils kleineren Naevi am Kopfe und den Extremitäten bestand ein großer Pigmentnaevus, der sich völlig symmetrisch um Brust, Bauch und den ganzen Rücken zog, und nur vorn in der Mittellinie einen etwas weiter nach rechts als nach links reichenden Streifen normaler Haut freiließ. Die Frage nach einer Beziehung zwischen Hydrocephalus und symmetrischer Naevusbildung muß wohl offengelassen werden.

Die zu den Angiomen gehörigen Naevi vasculosi kommen ebenfalls in symmetrischer Anordnung vor. Man hat sie deshalb in Beziehung zum Ausbreitungsgebiete der Hautnerven zu bringen gesucht, was allerdings für die Mehrzahl der Fälle von O. Simon bestritten wird. Auch eine fötale Erkrankung der Spinalganglien hat man beschuldigt (v. Bärensprung und Th. Simon). Campana glaubt an vasomotorische oder trophisch-neurotische Störungen, die ihren Sitz in den Ganglien und peripheren Zweigen der vasomotorischen und trophischen Nerven haben. „Eigentlich ist damit die Frage nach der Ätiologie der Naevi nur von den Gefäßen auf die Nerven abgelenkt, aber gelöst ist sie durch diese Hypothese nicht“ (Winiwarter). Einen hierhergehörigen Fall beobachtete Laskarides in der Straßburger chirurgischen Klinik bei einem Mädchen von 18 Monaten. Die eine Geschwulst bestand bereits bei der Geburt als bläulichrotes Fleckchen und begann nach 6—8 Wochen zu wachsen; gleichzeitig zeigte sich eine Geschwulst auf der anderen Seite. Die Geschwülste saßen etwas oberhalb des Kieferwinkels. Zur Erklärung verweist Laskarides auf Cohnheims Theorie und fügt hinzu: „Daß hier eine während der Anlage des Organismus vor sich gehende doppelseitige Anlage auch der Geschwulstkeime nicht unmöglich sei, ist wohl nicht zu bestreiten, wenngleich wir das Hypothetische der ganzen Theorie nicht verkennen dürfen.“

Einen Fall von doppelseitiger Lymphangiombildung der Wangen (Makromelie) hat Lannelongue beobachtet. Es handelte sich um ein Mädchen von 10 Monaten, das eine starke symmetrische Auftreibung beider Wangen aufwies. Das Kind hatte außerdem drei kleine Naevi vasculosi am Kopfe.

Wenn wir mit Hinsicht auf die erwähnten symmetrischen Tumorarten noch einmal zu den symmetrischen Geschwülsten im Munde zurückkehren, so muß man sagen, daß zur Aufklärung dieser Tumorart die Betrachtung der anderen symmetrischen Tumoren nichts beiträgt. Denn wenn Ehrmann sagt, daß wir „zur Erklärung der Symmetrie vieler, wenn nicht aller Geschwülste doch immer wieder auf einen nicht näher definierbaren Nerveneinfluß rekurrieren

müssen", so ist dieser Nerveneinfluß weder für die symmetrischen Kieferfibrome noch -osteome als ätiologisches Moment verwertbar. Wir brauchen aber auch bei den symmetrischen Kieferfibromen keinen hypothetischen nervösen symmetrischen Reiz zur Auslösung einer eventuellen Geschwulstanlage anzunehmen, da wir wenigstens in dem größten Teile der beobachteten Fälle, in dem Durchbruche der Molaren einen symmetrischen mechanischen Reiz statthaben sehen, der als auslösendes Moment der Geschwulstentwicklung zu wirken scheint. Warum in diesen seltenen Fällen der doch bei allen Individuen zeitweise bestehende Reiz zu einer Fibrombildung führt, diese Frage können wir vorläufig nicht beantworten.

Nachtrag: Während der Drucklegung vorstehender Arbeit wurden zwei weitere Fälle symmetrischer Fibrome und ein Fall symmetrischer Exostosen bei uns beobachtet. Der erste Fall symmetrischer Fibrombildung betraf ein 20jähriges Mädchen, interessanterweise die Schwester des oben erwähnten 3. Falles. Die Fibrome fanden sich an beiden Enden des Unterkieferalveolarfortsatzes. Im Oberkiefer fand sich rechts ein $1^1/_2$ cm breiter Tumor palatinal von den Molaren, links war das Ende des Alveolarfortsatzes verdickt, von einer eigentlichen Tumorbildung konnte aber nicht gesprochen werden. Operation abgelehnt. Der zweite Patient, ein 19jähriger Schuhmacher, wies das typische Bild symmetrischer Oberkieferfibrome in der Weisheitszahngegend auf. Die symmetrischen Exostosen fanden sich bei einer älteren Dame auf der Bukkalseite des Oberkiefers in der Wurzelgegend der zweiten Molaren, in Erbsengröße. Sie wurden mit dem Meißel entfernt. Außerdem hatte Herr Privatdozent Dr. Feiler die Freundlichkeit, mir den Abdruck des Unterkiefers einer ca. 60jährigen Patientin zu überlassen, der lingual von den Bikuspidaten jederseits eine reichlich erbsengroße Exostose aufweist.

Es sei mir gestattet, an dieser Stelle meinem hochverehrten Chef, Herrn Geheimrat Partsch, für die Anregung zu dieser Arbeit, die freundliche Überlassung des Materials, sowie sein liebenswürdiges Interesse meinen ergebensten Dank zu sagen.

Literatur.

1. Adelmann, Untersuchungen über krankhafte Zustände der Oberkieferhöhle. Dorpat und Leipzig 1844. — 2. Askanazy, Zur Entstehung der multiplen Lipome. Virchows Arch., Bd. 158. — 3. Becker, Symmetrische Fibrome im Bereiche der Kiefer. Corr. f. Z. 1911, H. 1. — 4. Bockenheimer, Über die diffusen Hyperostosen der Schädel- und

Gesichtsknochen usw. Arch. f. klin. Chir. 1908. — 5. Borst, Die Lehre von den Geschwülsten. Wiesbaden 1902. — 6. Bruhn, Zur Kenntnis der Osteome des Oberkiefers. Inaug.-Diss. Berlin 1895, — 7. Buchterkirch u. Bumke: Die Bildung multipler symmetrischer Geschwülste infolge von Kontusion des Rückenmarks. B. klin. Wochenschr. 1887. — 8. Cooper, Exostosis in Surgical Essays by Cooper and Travers. London 1818. — 9. Dupuytren, Leçons orales de clinique chirurgicale. Bruxelles 1839. — 10. Eckert, Zur Kenntnis der Osteome des Unterkiefers. Beitr. z. klin. Chir., Bd. 23. — 11. Ehrmann, Über multiple symmetrische Xanthelasmen und Lipome. Beitr. z. klin. Chir. 1889. — 12. Eichler, Dentition in Scheffs Handb. d. Zahnhlkde., 3. Aufl. — 13. Eulenburg, Realenzyklopädie der gesamten Heilkunde, 3. Aufl. — 14. Fuchs, Lehrbuch der Augenheilkunde. Leipzig und Wien 1889. — 15. Genczik, Über Exostosen und Osteophyten. Erlangen 1846. — 16. Göbel, Über multiple Lipome. Centralbl. f. allgem. Pathologie 1895. — 17. Gunzert, Beitrag zur Statistik der Epulis. Inaug.-Diss. Heidelberg 1898. — 18. Heath, Krankheiten der Kieferknochen. Corr. f. Z. 1889. — 19. Hesse, Gingivitis hypertrophica nnd ein Fall von symmetrischen Kieferfibromen bezw. -osteofibromen. D. M. f. Z. 1910. — 20. Hesse, Die Epulis. Leipzig 1907. — 21. Heymann, Ein Beitrag zur Heredität seltener Geschwulstformen — multiple kartilaginäre Exostosen. Virchows Arch., Bd. 104. — 22. Hisey, A case of excessive hypertrophy of the gums Dental Cosmos 1893. — 23. Howship, Praktische Beobachtungen (übersetzt von Schulze, Halberstadt 1819). — 24. Kentenich, Über Kieferfibrome. Inaug.-Diss. München 1896. — 25. Köttnitz, Über symmetrisches Auftreten von Lipomen. D. Z. f. Chir. 1894. — 26. Kritz, Über das gleichzeitige symmetrische Auftreten von Fibromen am Ober- und Unterkiefer. Inaug.-Diss. Leipzig 1902. — 27. Lannelongue et Ménard, Affections congénitales. Paris 1891. — 28. Laskarides, Über multiple symmetrische Lipome. Inaug.-Diss. Straßburg 1878. — 29. Le Dentu, Hypertrophie diffuse des maxillaires. Gazette des Hopitaux 1879. — 30. Lexer, Allgemeine Chirurgie. Stuttgart 1906. — 31. Lexer, Verletzungen und Erkrankungen des Gesichts. Handbuch d. prakt. Chir. Stuttgart 1900. — 32. Otto, Lehrbuch der pathologischen Anatomie. Berlin 1830. — 33. Paget, Lectures on Surgical Tumours. London 1853. — 34. Partsch, Verletzungen und Erkrankungen der Kiefer. Handb. d. prakt. Chir. — 35. Payr, Beitrag zur Lehre von den multiplen und symmetrischen Lipomen. Wiener klin. Wochenschr. 1895. — 36. Perthes, Die Verletzungen und Krankheiten der Kiefer. Stuttgart 1907. — 37. Poensgen, Mitteilung eines seltenen Falles von Xanthelasma multiplex. Virchows Arch. Bd. 91. — 38. Poensgen, Weitere Mitteilung über Xanthelasma multiplex. Virchows Arch. Bd. 102. — 39. De Prideaux, British Journal of Dent. Science, May 1911. — 40. Reich, Ein Beitrag zur Lehre über die multiplen Exostosen. D. Z. f. Chir. 1896. — 41. Ribbert, Geschwulstlehre. Bonn 1904. — 42. Selter, Über einige seltene heteroplastische Lipombildungen. Virchows Arch. Bd. 134. — 43. Starck, Über multiple kartilaginäre Exostosen und deren klinische Bedeutung. Beitr. z. klin. Chir. 1902. — 44. Steiner, Kasuistische Mitteilungen aus Hofr. Prof. Billroths Privatpraxis. D. V. f. Z. 1870. — 45. Weber, Die Exostosen und Enchondrome. Bonn 1856. — 46. Williger, Zahnärztliche Chirurgie. Leipzig 1910. — 47. Winiwarter, Die chirurgischen Krankheiten der Haut und des Zellgewebes. Stuttgart 1892. — 48. Ziegler, Allgemeine Pathologie. Jena 1898.

Die Bedeutung der Vererbungsprobleme für die Zahnheilkunde[1]).

Von

Privatdozent Dr. **Alfred Kantorowicz.**

M. H.! Wir sind heute mehr denn je bestrebt, durch innigeren Anschluß an die wissenschaftliche und praktische Medizin, die Zahnheilkunde aus der Sonderstellung, die sie kraft ihrer historischen Entwicklung noch immer einnimmt, herauszuheben; wir bemühen uns, in jedem Jünger unserer Disziplin stets das Bewußtsein wach zu halten, daß die großen Gesetze, welche die Biologie beherrschen, auch bei uns ihre Stätte haben und auch in der praktischen Betätigung zu Geltung kommen. Und eingedenk dieser Bestrebung habe ich denn als Thema meines Einführungsvortrages die Bedeutung gewählt, welche das allgemeinste biologische Problem, das der Vererbung, für uns im speziellen besitzt.

Auf Vererbungserscheinungen werden wir nicht aufmerksam, wenn die Norm wiederkehrt, denn das Gewohnte erregt kein Interesse. Die Wiederkehr gleicher Verhältnisse in verschiedenen Generationen wird erst Problem, wenn es sich um abnorme Zustände handelt. Und so ist auch die Vererbung und die Wiederkehr abnormen Verhaltens der Anlaß gewesen, in der Zahnheilkunde die Vererbungsfrage aufzurollen.

Aber mit der speziellen Vererbungslehre, d. h. mit der Frage, ob und wie weit solche Abnormitäten vererbt werden, verbindet sich bald die Erörterung, welche entwicklungsgeschichtliche Bedeutung solcher Repetition zukommt.

Solch abnormes, sich wiederholendes Verhalten gewahren wir in unserer Praxis täglich im Verhalten von Zahnarten, die in ihrer Größe gegenüber den Zähnen der unkultivierten Völkerschaften vermindert sind; vor allem aber in der morphologischen Degeneration zweier Zahngruppen, der II. Inzisivi und der III. Molaren, die beide häufig entweder verkümmert durchbrechen, zuweilen gar nicht erscheinen, während bei den Naturvölkern solch Verhalten weit seltener besteht und bei den anthropomorphen Affen die Zähne nach hinten zu an

[1]) Öffentliche Antrittsvorlesung an der Universität zu München am 26. I. 1912.

Größe zunehmen; die Zahngröße des Kultureuropäers aber kulminiert bekanntlich im ersten Molaren.

In einem solchen Verhalten müssen wir einen Umbildungsprozeß von entwicklungsgeschichtlicher Bedeutung erkennen, wenn hier auch von einer Entwicklung, d. h. Höherentwicklung, natürlich keine Rede ist, und es ist Aufgabe der Entwicklungstheorie, diesen Prozeß durch die Faktoren zu erklären, welche auch sonst für die Entwicklung oder Degeneration maßgebend sind.

In der mehr spekulativen Ausgestaltung, welche der Darwinismus in den letzten Dezennien des vorigen Jahrhunderts genommen hatte, die dadurch charakterisiert war, daß an Stelle der von dem Schöpfer des Systems betriebenen exakten, induktiven Forschungsmethode deduktive Systembildungen traten, war man mit der Erklärung schnell bei der Hand. Das Schema der Darwinschen Faktoren wurde vielfach angewandt, ohne sich z. B. Rechenschaft zu geben, ob denn nun der als Erklärung angeführte Kampf ums Dasein wirklich in die Erscheinung trete, ob denn eine Auslese der in Frage stehenden Qualitäten überhaupt stattfände. An Stelle des Forschens trat vielfach das Dogma. Fügten sich die Entwicklungserscheinungen der Theorie, so waren sie erklärt.

So wurden denn auch auf unser Problem die Darwinschen Faktoren angewandt: Variation, Selektion und Vererbung sollten dies Phänomen erklären. Die neueren Forschungen, die sich mit der eingehenden Kritik dieser Faktoren befaßten, sind aber in hohem Maße dazu angetan, die Wirkung dieser Faktoren gerade für unser Problem in Zweifel zu ziehen.

Unter Variation verstehen wir die Tatsache, daß die Deszendenten eines Paares von diesem in einzelnen oder vielen Eigenschaften abweichen und zwar handelt es sich um zwei Variationsarten, die entwicklungsgeschichtlich in Betracht kommen. Die fluktuierende Variabilität, wo die einzelnen Varianten durch Zwischenglieder mit dem Stammtypus verbunden bleiben — als Beispiel gelte die Mannigfaltigkeit der Formen des III. Molaren — und die diskontinuierliche Variabilität, in der ohne Vorgänger oder Zwischenglieder plötzlich Varianten auftreten, die eine ganz neue Eigenschaft besitzen — also z. B. Sechsfingrigkeit des Menschen. In dem von uns angeregten Falle handelt es sich im allgemeinen um die sog. fluktuierende Variabilität, was später noch zu beachten sein wird.

Die Selektion sollte sich nun auch auf das Gebiß erstrecken und zwar auf seine einzelnen Varianten, die uns heute die Entwicklungsrichtung anzeigen. Die Vererbung bewirke dann, daß die ausge-

lesenen oder abgeänderten Exemplare ihre Eigenschaft wieder auf die Nachkommen übertragen, derart, daß die kommende Generation eine Stufe höher oder tiefer in der Entwicklungstendenz stehe als die vorausgegangene.

Als Erklärungsfaktor für den Eintritt der Degeneration wurde der Umstand herangezogen, daß durch den Eintritt der Kultur das Gebiß seinen Selektionswert verloren habe. Denn dem Urmenschen war das Gebiß noch der vielfachsten Funktion fähig, es war ihm entscheidend für Sein oder Nichtsein, es war ihm Waffe, Werkzeug und Ernährungsorgan. Das wachsende Gehirn und die Ausbildung der Hände nahm ihm die ersten beiden Funktionen und die Zubereitung der Speisen, welche nunmehr einen so gewaltigen Kauapparat nicht mehr notwendig machten, nahm ihm auch seine Bedeutung als Organ des Verdauungsprozesses. Es entscheidet nun nicht mehr der Besitz oder der Verlust von Zähnen, ob ein Individuum seine Art fortpflanze oder seine Existenz erhalte. Der Selektionswert sei ein negativer und es sei eine zunehmende Verschlechterung des Gebisses eingetreten, weil die Selektion ihre schützende Hand von diesem Organ abgezogen habe.

Als zweites folgenschweres Argument aber wurde herangezogen die Vererbung der durch die mangelnde Funktion erworbenen Funktionsuntüchtigkeit des Gebisses; man ging aus von der von Roux auf Lamarkischen Ideen beruhenden, auf exakter Basis ausgeführten Lehre von der Selbstgestaltung des funktionell Bedingten. Und zwar glaubte Roux, und es ist dies die eigentliche Basis seiner ganzen Lehre, an die Vererbung der funktionell erworbenen neuen Eigenschaft, also an die Lehre von der Vererbung erworbener Eigenschaften.

Treten wir an die Kritik dieser Argumente heran, so können wir das zuerst besprochene Argument vom mangelnden Selektionswert und der dadurch bedingten Degeneration, wenn es heute auch noch so oft gepredigt wird, unbedingt als falsch ansehen. Denn die neuere Erblichkeitslehre hat dargetan, daß die Selektion aus Beständen mit fluktuierender Variabilität, und um diese sollte es sich bei unserm Problem handeln, niemals neue Eigenschaften züchten kann, daß vielmehr die Descendenten der ausgewählten Exemplare stets wieder auf die Stammform zurückschlagen. Bei der bekannten Höherzüchtung von ganzen Stämmen handelt es sich nur um eine Reinzüchtung resp. Auslese derjenigen Varianten, welche an und für sich das gewünschte Merkmal in der gewünschten Höhe zeigen. Reine Linien, wie Johannsen solche rein gezüchtete Generations-

folge nannte, geben durch Selektion keine weitere Entwicklung. Anders die diskontinuierliche Variation, welche vererbt wird.

Aber abgesehen von diesem Argument, das wir freilich erst der neueren Erblichkeitslehre verdanken, und das wesentlich an Pflanzen gefunden wurde, aber viele Tatsachen aus der Tierzüchtung erklärt, müssen wir überhaupt bestreiten, daß den geringen morphologischen Varianten, um die es sich bei unserm Problem handelt, überhaupt ein Selektionswert innewohnt. Denn ein solches Argument besagt, daß ein Individuum mit rückgebildeten III. Molaren oder II. Inzisivus zu der Zeit, als das Gebiß noch notwendig war für seine vielfachen Funktionen, durch diese morphologische Variation entweder durch Untergang von der Fortpflanzung oder gar von der Erhaltung seiner Existenz abgehalten wurde. Nun muß ja ohne weiteres dem ganzen Gebiß als Organ ein Selektionswert zugesprochen werden und es erscheint glaublich, daß der Verlust dieses Organes den Untergang eines Individuums in der Vorzeit der Menschheit bedingt haben könnte, aber der einzelne Höcker des III. Moloren oder die größere oder geringere Ausbildung des II. Inzisivus ist für das Individuum in hohem Maße gleichgültig. Selektion hat also nicht bedingen können, daß das Gebiß, ehemals morphologisch konstant, heute aber morphologisch degeneriert.

Das zweite Argument von der Vererbung der Funktionsuntüchtigkeit und der dadurch bedingten Rückbildung steht in Zusammenhang mit dem Problem der erworbenen Eigenschaften überhaupt.

Während, wie Sie wissen, Darwin an diese Vererbung glaubte, wird heute noch vielfach eine solche Vererbung im Anschluß an die Lehren Weißmanns auf das energischste bestritten, wiewohl hierzu die ebenfalls allgemein anerkannte Lehre von der Selbstgestaltung des Zweckmäßigen in einem gewissen Gegensatz steht. (Auch auf unserm Gebiete haben Weißmanns Anhänger seine Argumente geltend gemacht — ich nenne nur Witthaus.) Weißmanns Gründe gegen eine solche Vererbung waren, kurz zusammengefaßt, die, daß man sich nicht vorstellen konnte, wie periphere Einflüsse, die das Soma, den Körper, betreffen, zugleich einen Einfluß auf den Keim gewinnen können, wobei von denjenigen Fällen abgesehen werden muß, in denen ganz allgemeine Einwirkungen, wie hohe oder niedrige Temperatur (Schmetterlingsexperimente Standfuß,) veränderte Nahrung (Pictet), einen Reiz durch das Soma hindurch auf den Keim, also nicht indirekt, sondern direkt ausüben. Die Schwierigkeit der Erklärung wachse aber mit dem Anspruch, daß nicht nur erklärt werden müßte, daß eine Veränderung des Keims überhaupt durch das Soma stattfinden kann, sondern daß diese Veränderung

des Keimes auch gleichsinnig erfolge wie die lokale Änderung des Somas. Denn die Möglichkeit einer Beeinflussung des Keimes durch Abgabe chemischer Produkte der inneren Sekretion liege wohl vor, daß aber solche Stoffe das ganz anders geartete Keimplasma gerade so verändern sollen, wie der andersartige Reiz das somatische Plasma beeinflußt habe, sei nicht vorstellbar.

Als schwereres Argument aber galt, daß solche Vererbung erworbener Eigenschaften bisher niemals festgestellt sei, und daß die angeblichen Vererbungen von Verstümmelungen sich als Fabeln erwiesen; daß ferner sämtliche Experimente, die zum Zweck des Nachweises einer Vererbung ervorbener Eigenschaften angestellt wurden, nur negative Resultate ergaben.

So hat denn Weißmann den Darwinismus vom Lamarkismus gereinigt und ein System aufgestellt, in dem die Vererbung erworbener Eigenschaften keinen Erklärungsfaktor mehr bildete. Er war aber genötigt, in seinem scharfsinnigen System neue Theorien zu Hülfe zu nehmen, die wie die Germinal-Selektion an und für sich nicht wahrscheinlich sind, oder gegen die, wie die Theorie der Kontinuität des Keimplasmas, gewichtige Gründe sprechen, die den Ergebnissen der Regenerationsexperimente entnommen sind.

Aber es bleibt das unbestrittene Verdienst der Weißmannschen Polemik gegen den Lamarkismus, daß wir seitdem den Vererbungsbegriff ganz wesentlich eingeschränkt haben, daß wir heute nicht mehr jede auf die Welt gebrachte Eigenschaft als ererbt betrachten, sondern auch die Erwerbung von Eigenschaften auf das Embryonalleben ausdehnen. Denn wenn, wie früher in der Wissenschaft, heute noch populär ganz allgemein von der Vererbung von Krankheiten geredet wird, so wissen wir nunmehr, daß die für diese Vererbung angeführten klassischen Beispiele durchgängig anders erklärt werden müssen: daß die vererbte Syphilis eine Infektion während des intranterinen Lebens und die ererbte Tuberkulose meist eine Infektion der frühen Kindheit mit dem Tuberkuloseerreger darstellt und daß endlich der ererbte Alkoholismus auf einer direkten toxischen Schädigung des Keimes durch das eingeführte Gift beruht. In der Annahme einer Vererbung sind wir sehr vorsichtig geworden, und wenn früher etwa vor leichsinniger Extraktion der I. Molaren gewarnt wurde, weil dadurch der Zahnbestand der kommenden Generation gefährdet sei — ich habe dieses Argument noch selbst auf Kongressen gehört — so wissen wir heute, daß diese und ähnliche Annahmen in das Reich der Fabel gehören, gerade wie es sich ergeben hat, daß die zunehmende Stillunfähigkeit der Frauen nicht

beruht auf einer diesbezüglichen Vererbung von der nicht stillenden Mutter her, sondern bedingt ist durch personalhygienische Faktoren.

Die Wirkung der Weißmannschen Kritik war so stark, daß bei der Neuausgabe seines Kampfes der Teile selbst Roux, dessen ganze Lehre auf der Vererbung funktionell erworbener Eigenschaften basiert, 20 Jahre nach der ersten Publikation den Worten „Vererbung erworbener Eigenschaften" vorsichtig hinzufügt „falls solch Wunder sich wirklich ereignet". Und ein Wunder wahrlich müssen wir auch heute noch eine solche Vererbung nennen, nachdem wir mit Weißmann die ungeheure Kompliziertheit des dazu notwendigen Apparates kennen gelernt haben.

Auch auf unserm Gebiete haben natürlich Forscher die Weißmannschen Argumente gebilligt und angewandt und sind dadurch zu einseitig selektionistischem Standpunkt gelangt, der aber weder, wie wir früher gesehen haben, für den Menschen ausreicht, die geringfügigen Variationsrichtungen zu erklären, die das Gebiß des des Kultureuropäers einschlägt, noch aber bei den Tieren die gewaltigen Anpassungen erklärt, welche das Gebiß zu einem so spezialisierten Gebilde umgeschaffen haben.

Nun aber ist im letzten Dezennium Weißmanns Lehre von der Nichtvererbung erworbener Eigenschaften ganz außerordentlich erschüttert worden, und es liegen heute experimentell gefundene Tatsachen vor, die direkt für die Vererbung erworbener Eigenschaften sprechen. Zum ersten ist durch die Verpflanzung befruchteter Eierstöcke in fremde Individuen festgestellt worden, daß die sich entwickelnden Früchte Eigenschaften des Wirtes annahmen (Guthrie), daß also nicht, wie Weißmann es wollte, der Keim in unabänderlicher Keimbahn die Generationen durchwandele, sondern vom Soma sogar in bezug auf recht differenzierte Eigenheiten, wie Pigmentation, beeinflußt werde.

Und zum anderen ist nachgewiesen worden, daß Instinkte, die experimentell abgeändert werden konnten, bei der Nachkommenschaft in der neuen Form auftraten. Ja, die Fixierung der neuen Eigenschaft war (bei der Geburtshelfer-Kröte Kammerers) so stark, daß die neuen Individuen sich, wenn sie mit dem Stammtypus gekreuzt wurden, verhielten wie Individuen einer neuen Art.

Nun sind Instinkte zwar recht variable Eigenschaften, und die Beweiskraft ihrer Vererbung reicht nicht heran an die Beweiskraft, welche die Vererbung einer funktionellen morphologischen, experimentell erzeugten Abänderung haben würde. Immerhin ist durch die große Reihe dahingehender Versuche heute die Möglichkeit einer Vererbung erworbener Eigenschaften sichergestellt, wenn ihr Mecha-

nismus auch nach wie vor dunkel bleibt. Dies zusammen mit dem erdrückenden Tatsachenmaterial, welches uns die Anatomie an die Hand gibt — ich erinnere nur an die schon embryonal angelegte Fuß- und Handbeschwielung — läßt uns hoffen, daß der endgültige Beweis einer Vererbung funktioneller Erwerbung nicht mehr lange auf sich warten lassen wird.

Für unsere Frage aber liegen die Dinge so, daß wir, selbst wenn dieser Beweis heute schon endgültig vorläge, doch nichts für die Erklärung der morphologischen Degeneration gewonnen hätten. Denn das Gebiß steht in bezug auf die Einwirkung funktionell einwirkender Reize anders da, als sämtliche anderen Organe des Körpers.

Denn der Schmelz des Zahnes ist ein lebloser Körper. Zwar können wir uns vorstellen, daß der funktionierende Muskel Stoffe abgibt, um so einen Einfluß auf den Keim zu gewinnen, wir können ferner sehr wohl annehmen, daß das sich ausbildende Gehirn und der wachsende und sich umbildende Knochen einen gestaltenden Einfluß gewinne. Denn all diese Organe besitzen Stoffwechsel, sie beantworten Reize der Außenwelt oder solche interner Natur mit vitalen Reaktionen und chemischen Vorgängen, deren Produkte in den Kreislauf übergehen oder einen Reiz hervorrufen können.

Der Schmelz der Zähne aber besteht im wesentlichen aus anorganischem Material, und es ist in keiner Weise geklärt, ob überhaupt ein irgendwie gearteter Säftestrom ihn durchzieht (was ich persönlich für nicht wahrscheinlich erachte, da die dazu notwendigen Einrichtungen nicht vorhanden sind, wenn auch neuere Arbeiten spärliche Reste organischer Substanz im Schmelz nachgewiesen haben). Auf keinen Fall aber ist eine Abgabe von Stoffen aus dem Schmelz an den Körper anzunehmen. Von der Einwirkung von Reizen erzählt uns nicht wie im Dentin die Änderung der Struktur, sondern nur eine Abnutzung, die sich in keiner Weise von der Abnutzung unterscheidet, welche ein Stahlmeißel beim Gebrauch erleidet.

So ist also die Funktion des Gebisses eine passive und unterliegt den gestaltenden Einflüssen der Funktion ebensowenig wie andere passiv funktionierende Organe, etwa der Chitinpanzer vieler Insekten; mag nun die Funktion stärker oder schwächer sein, niemals wird wegen der Inaktivität des Schmelzes, und dieser ist das eigentliche gestaltende Prinzip des Zahnes, ein Einfluß auf den Keim möglich sein.

Freilich bleibt bemerkenswert die so oft hervorgehobene Tatsache, daß das Milchgebiß, das früher gebildet wird und den mög-

lichen äußeren Reizen früher entzogen wird als das bleibende Gebiß, mehr primitive Charaktere aufweist als das bleibende, und es wäre besonders für den III. Molaren denkbar, daß bis zum 10. Lebensjahre, in dem er seine Ausbildung erfährt, noch sein weiches Matrixgewebe den Reizen der Funktion der Kiefer durch stärkere oder schwächere Entwicklung antwortet.

Aber diese Erklärung hätte nur Geltung für den Weisheitszahn. Sie versagt für den II. Inzisivus des Oberkiefers, denn dieser bildet sich unter den gleichen Bedingungen wie seine Nachbarn. Und letzten Endes würde die funktionelle Minderbeanspruchung nicht erklären, wieso gerade die 2 besprochenen Zähne und nicht das ganze Gebiß diese Degeneration aufweisen.

Betrachten wir im Gegensatz hierzu die äußerste Zwekmäßigkeit der Zahnformen, ihre vielfache, so sehr spezialisierte Differenzierung — ich erinnere nur an das Nagetiergebiß, ja nur an das Ineinandergreifen der Höcker der Antagonisten, die so sehr den Eindruck machen, als wären sie aufeinander durch dauernde Reibung eingeschliffen, so müssen wir den Anspruch auf Erklärung dieser doch offenbar funktionell erworbenen Anordnung vorläufig mit einem glatten Ignoramus beantworten.

Um vieles besser sind wir gestellt, wenn wir versuchen, für die vorhandene Reduktion der Kiefergröße eine Erklärung zu finden. Denn wir haben es hier mit einem außerordentlich gut äußeren Reizen folgenden Material zu tun und können phylogenetisch den Prozeß verfolgen, den neuere Experimente auch ontogenetisch erzeugt haben. In einer langen Entwicklungsreihe präsentieren sich uns die verschiedenen Stadien der Kieferbildung; sie beginnt mit Formen von exzessiver Größe, als deren ältester Vertreter der Heidelberger Kiefer bekannt ist, und hört auf mit den grazilen Formen, die wir täglich sehen und die nichts weiter mehr darstellen, als die Umkleidung der Gerüststruktur, welche die mannigfachen Kraftlinien des Muskelzuges und der Belastungen dem Knochen eingeprägt haben. So können wir ungezwungen den Reduktionsprozeß als solchen verfolgen und in Parallele stellen zu der Reduktion, welche ein Kiefer bei Gebrauchsverminderung im Leben des Individuums erleidet, die besonders nach Verlust der Zähne im horizontalen aber auch im aufsteigenden Aste eintritt. Wir haben aber auch, wenn auch nur wenige dahingehende Experimente, in denen eine Kieferseite durch Exstirpation des Schläfenmuskels ausgeschaltet wurde (Walkhoff) und ein anderes, wo durch Abschleifen der Zähne einer Seite diese Seite funktionsuntüchtig geblieben war (A. du Bois), und wo in beiden Fällen eine erhebliche Reduktion dieser Seite eintrat

im Vergleich zu der gegenüberliegenden, und endlich zeigen öfter auch pathologische Vorkommnisse wie Versteifung im Kiefergelenk, die zur Mikrognathie führen, daß die Funktion die Bedingung darstellt, unter der der Kiefer seine Größe erreicht. Auch die schon embryonal angelegte Kieferstruktur, die hier deutlicher zu erkennen ist als bei irgend einem anderen Skelettknochen und die schon embryonal jene Trajektorien rein aufweist, welche später zur entschiedeneren Ausbildung kommen, lassen sich nur auf dem Wege der Vererbung der Kieferstruktur erklären. Ja, der Kiefer ist für die Untersuchung der Erblichkeit dieser Strukturen das ausgezeichnetste Objekt, weil die übrigen Knochen noch knorpelig sind, wenn sie in Funktion treten, der Kiefer aber in seinem Haupt- und Längstrajektorium schon ausgebildet ist, wenn von einer Funktion noch keine Rede ist. (Hierüber wird in einer besonderen Arbeit berichtet werden.)

Auf dem Umweg über die Reduktion der Kiefergröße mag sich nun auch die Reduktion der Zähne erklären, weil diese sich in dem sich verkleinernden Organ ausbilden und sich dessen Formen anpassen mögen, was besonders für den III. Molaren Geltung haben könnte. Aber wir sehen, wie die Vererbungstendenz der Zähne eben wohl wegen ihrer Inaktivität eine viel beträchtlichere ist als die der Kiefer, denn selbst die Zähne des Heidelberger Kiefers überragen die der heutigen Rassen nicht so, daß sie nicht von heutigen, allerdings großen Varianten erreicht würden.

Wenn die beiden bisher besprochenen Probleme vor allem theoretische Bedeutung besitzen, so greifen die jetzt zu behandelnden unmittelbar in unser Berufsleben hinein. Ich meine die Vererbbarkeit der Anomalien und die Vererbbarkeit der Kariesdisposition. Seitdem das neuerwachende Interesse an der Orthodontie uns gelehrt hat, Anomalien mehr als dies bisher geschah zu beachten und die Behandlung der Anomalien heute eine außerordentlich erfolgreiche geworden ist, hat die Frage, in wie weit diese Anomalien vererbbar sind, die Gemüter erregt. Obwohl Untersuchungen hierüber nicht vorliegen, kann es doch als ausgemacht gelten, daß eine große Reihe von Anomalien vererbt werden, wenigstens bestätigen dies alle Praktiker, die auf diesem Gebiete über reiche Erfahrung verfügen. Und es scheint, als ob Herbers Erklärung einer solchen Vererbung als beruhend auf bei Eltern und Kindern gleichem Einfluß äußerer Bedingungen (Lebenslage) nicht zutreffend ist, sondern daß es sich vielfach um Keimesvariationen handelt, für die wir ebensowenig eine Erklärung haben wie für die Variationen, denen wir sonst im Organismus begegnen. Es bleibt Aufgabe der wissenschaftlichen

Orthodontie, die jetzt auch an unseren Universitäten ihren Einzug zu halten beginnt, festzustellen, welche Anomalien vererbt werden, und welche als Produkt der Lebenslage angesehen werden müssen.

Eine andere viel erörterte Frage aber, ob Anomalien dadurch entstehen können, daß das befallene Individuum von einem Elter die großen Zähne, vom anderen Elter die kleinen Kiefer erbt, führt uns mitten hinein in das zurzeit meist diskutierte Problem der Erblichkeitslehre, in den Mendelismus, und ihre Bearbeitung dürfte nicht nur für uns ein spezielles Interesse, sondern auch eine große allgemeinwissenschaftliche Bedeutung besitzen.

Denn die spezielle Vererbungslehre, wie sie der Augustinerpater Mendel in der Stille des Klostergartens zu Brünn inauguriert hat und die seit ihrer vor 10 Jahren erfolgenden Wiederentdeckung eine neue Ära des Darwinismus eingeleitet hat, lehrt uns, daß sich im organischen Erbteil eines Individuums viele spezialisierte Erbeinheiten analysieren lassen, die sich unbeeinflußt durcheinander rein auf die Nachkommenschaft weiter vererben können. Die neue Lehre, die man auch als die Lehre von der Bastardierung oder Kreuzung bezeichnen könnte, denn in ihrem Sinne sind Bastarde alle Individuen, welche von 2 Eltern gezeugt werden, die verschiedene Eigenschaften besitzen, hat nun zum ersten die beiden bekannten Gesetze Mendels ergeben, das Spaltungsgesetz, welches besagt, daß alle Eigenschaften, auch wenn sie in der ersten Kreuzungsgeneration sich vermischen sollten, in den späteren Geschlechtern sich wieder und zwar in einem mathematisch leicht faßbaren Verhältnis aus der Vermischung abspalten (womit unter anderem auch die Erklärung des sogenannten Atavismus gegeben ist), und der Prävalenzregel, die besagt, daß Eigenschaften des einen Elters durch „dominante“ Eigenschaften des andern Elters in den ersten Bastardgenerationen unterdrückt werden, also „rezessiv“ bleiben und nicht zur Ausbildung gelangen, so daß das Individuum nur die Eigenschaften des einen Elters zeigt. Trotzdem aber enthält das Individuum in seinen Keimstoffen auch die anderen rezessiven Anlagen und diese treten in den späteren Filiargenerationen wieder sich abspaltend rein hervor.

Die hauptsächlichsten Belege für den Mendelismus ergeben sich natürlich aus dem Pflanzenreiche, wo wegen der raschen Generationsfolge und der einfacheren Versuchsbedingungen heute die Botanik schon ein großes Material zusammengebracht hat, welches den Mendelismus durchaus bestätigt hat. Spärlicher sind die Versuche aus dem Tierreich, aber auch hier haben z. B. die bekannten Experimente Plates an weißen und grauen Mäusen ebenfalls die Gültigkeit der Mendelschen Regeln erwiesen, und es ist gelungen, die Erbeinheiten,

d. h. solche Eigenschaften, die sich als reine Eigenschaften weitervererben, in früher nicht geahnter Weise eingehend zu analysieren. Das ungünstigste Objekt für diese Studien bietet aber der Mensch dar, und zwar erstens wegen der langen Generationsfolge, zweitens wegen des seltenen Auftretens von Anomalien, die vorwiegend geeignet sind, die Vererbungsgesetze zu studieren, da sich bei normalen Eigenschaften im allgemeinen nur schwer sagen läßt, von welchem Elter sie stammen, und endlich wegen der mangelnden Beweiskraft der auf Eigenschaften des Menschen bezüglichen Angaben, die meist durch Präparate nicht erhärtet werden können und die, wenn es sich um Charaktereigenschaft, Begabungen (Musik) usw. handelt, der subjektiven Beurteilung allzusehr unterworfen sind, und ferner dadurch, daß die Ausbildung der Eigenschaften im allgemeinen durch die Einflüsse der Umwelt und soziale Bedingungen in der Ontogenese vielfach modifiziert werden.

Hier konnte nun die Zahnheilkunde einsetzen, weil sich auf ihrem Spezialgebiete in selten günstiger Konstellation all das findet, was sonst die Untersuchung am Menschen erschwert.

Denn erstens finden sich in der besseren Praxis heute schon vielfach drei Generationen nebeneinander vor, deren Zahnbestand eine Beurteilung zuläßt, oder es läßt sich bei dahingehendem Interesse leicht im Laufe weniger Jahre ein solches Material zusammenbringen. Dann, und dies ist wichtig, würde es sich bei uns nicht nur um ausgesprochene Stellungs- oder Formanomalien handeln, obwohl deren Bearbeitung wegen der größeren Sinnfälligkeit leichter ist und auch erhöhteres Interesse böte, sondern es genügten schon zur Beurteilung von Erblichkeitsverhältnissen all die kleinen Eigenschaften der Zähne, wie Farbe, Krümmung, Größe, Form, Größenverhältnis, Diastema, Höckerzahl, Reduktion des III. Molaren, Okklusion usw., die sich bei jeder Familie finden, die aber heute wissenschaftlich nicht beachtet werden, weil man nicht recht weiß, was man mit ihnen beginnen soll. Endlich aber, und dies ist der springende Punkt, besitzt die Zahnheilkunde in der Methode des Gipsabgusses, der so durchaus in die tägliche Praxis des Zahnarztes hineinfällt, ein Material von einer sonst gar nicht erreichbaren Beweiskraft, wie es der übrigen Medizin überhaupt nicht, der Zoologie und Botanik nur im Originalpräparat zur Verfügung steht. Und es handelt sich bei diesen Problemen nur darum, die Gesetze der Vererbung festzustellen, wobei es anfangs vielleicht vernachlässigt werden kann, welche Eigenschaften zum Studium genommen werden. Aber die Zahnvarianten sind deshalb noch besonders günstig, weil sie ihre einmalige Anlage, also ihr Erbe, getreu das ganze Leben

über bewahren, während die übrigen Varianten, die meist funktionierende Organe betreffen, den Einflüssen der Veränderung vielfach unterworfen sind.

Um nun auf unser anfangs angeregtes Problem zurückzukommen, so wäre es wohl denkbar, daß ein Individuum von einem Elter die großen Zähne erbte, daß also die Großzähnigkeit dominiere über Kleinzähnigkeit — sit venia verbis — und daß also nicht eine Mischung der Charaktere, sondern eine Unterdrückung der einen Eigenschaft resultierte. Es könnte sich bei der Kiefergröße umgekehrt verhalten, denn auch der Kiefer hat sicher eine ererbte Größe und richtet sich nicht allein nach der Größe der Zähne. Es könnte also sowohl eine Vermischung von Kleinkiefrigkeit und Großkiefrigkeit, wie eine Dominanz der einen oder anderen Eigenschaft vorliegen. Und so könnten die mannigfachsten Kombinationen zustande kommen, die wahrscheinlich so zahlreich sind, daß es eingehender Studien bedürfen wird, erst einmal die Erbeinheiten aus dem Komplex von Erscheinungen herauszuschälen. Da Untersuchungen hierüber noch gar nicht vorliegen, verblieben diese Aufgaben unserer Generation. Es wäre dies der Weg, auf dem die Zahnheilkunde den Anschluß an die Biologie, der sich heute schon als ein recht enger entwickelt, inniger gestalten könne und auf dem sie nicht nur als der empfangende Teil erschiene.

Als letzten Punkt der zu erörternden Probleme wenden wir uns nunmehr der Frage der sog. Vererbung der Zahnkaries zu, die rassehygienische Bestrebungen heute stark in den Vordergrund des Interesses gerückt haben. Die ganz erschreckende Ausbreitung, welche die Zahnkaries besitzt, auf die erst neuere Untersuchungen, als deren Frucht die Schulzahnarztbewegung zu betrachten ist, hingewiesen haben, hat natürlich die Frage nahegelegt, inwiefern es sich hier um eine allgemeine Degeneration handele. Dies wird vielfach bejaht und es werden für die Degeneration unter anderem die gleichen Gründe ins Feld geführt, wie für die morphologische Degeneration des Gebisses, nämlich Funktionsveränderung und mangelnde Selektion. Aber wie wir erkannt haben, daß die Annahme dieser Faktoren auf kaum zu überwindende Schwierigkeiten stößt, wollen wir auch hier bestrebt sein, von schematischer Anwendung von Schlagworten, wie Degeneration, Funktionsveränderung, Anpassung usw. abzusehen und lieber das Substrat untersuchen, auf dem diese hohe Kariesfrequenz gedeiht.

Es bedarf keiner weiteren Ausführung, daß die Infektion der Karies nicht vererbt wird, somit bleibt übrig die Frage der strukturellen Minderwertigkeit der Zähne des heutigen Kultureuropäers.

Besteht nun eine solche überhaupt? Diese Frage muß wieder zerlegt werden in 1. bringt das Individuum die Minderwertigkeit mit auf die Welt, ist sie ererbt resp. in der Anlage begründet, und 2. wird diese Minderwertigkeit erst später erworben?

Nun wissen wir zum ersten, daß die Disposition zur Karies früh erworben werden kann. Wegen der relativen Leblosigkeit des befallenen Organes, das frühe Spuren pathologischer Einwirkung bis in das hohe Alter hinein konserviert, bleiben solche durch Kinderkrankheiten geschaffene strukturelle Minderwertigkeiten das ganze Leben bestehen. Der Knochen, der von der Rachitis befallen wird, vermag diese meist so auszuheilen, daß ihm später nichts mehr davon anzusehen ist. Beim Zahn hört die Rachitis zwar auf, aber ihre Folgen bleiben in einer mangelhaften Verkalkung das ganze Leben über bestehen. Es ist noch nicht ganz geklärt, ob die Rachitis allein das Dentin befällt, den Schmelz aber verschont. Dieser soll dann durch die mit der Tetanie einhergehenden Veränderungen der Nebenschilddrüsen jene Wachstumsstörungen erleiden, denen wir so vielfach bei Personen mit schlechten Gebissen begegnen, und die als Hypoplasien des Schmelzes bekannt sind. Die experimentellen Erfahrungen an parathyreodektomierten Ratten sprechen wenigstens ganz entschieden zugunsten der Annahme einer Wechselbeziehung zwischen Nebenschilddrüse und Schmelzstruktur und die anamnestischen Angaben der befallenen Individuen lassen einen Zusammenhang mit Kinderkrämpfen meist nicht vermissen, und in den übrigen Fällen müssen wir bedenken, daß die Tetanie sich wie im spasmophilen Zustand schließlich nur in Form erhöhter Erregbarkeit äußert, die der Laie nicht gewahr zu werden braucht.

Diese beiden in den unteren Volksschichten so sehr verbreiteten Krankheiten geben eine Erklärung für die in diesen Klassen so häufige Ausbreitung der Karies. Eine andere Quelle der frühen Erwerbung der Disposition ergibt sich aus den Röseschen Tabellen über den Zusammenhang zwischen Stilldauer und Kariesfrequenz, die im umgekehrten Verhältnis zueinander stehen. Und aus der Häufigkeit des Nichtstillens erklärt sich zum anderen, besonders in den Städten und bei den niederen Volksschichten, wo auch die Surrogate der Muttermilch den hygienischen Anforderungen nie entsprechen, die verbreitete Disposition zur Karies.

Ich möchte vermuten, daß es uns in dieser Frage ebenso gehen wird wie in der Frage der Tuberkulose-Disposition. Denn während früher ganz allgemein an die Vererbung, wenn nicht der Krankheit, doch der Disposition geglaubt wurde, steht heute ein großer Teil der Forscher auf dem Standpunkt, daß die Disposition früh

erworben wird, durch eine frühzeitige Infektion mit dem Tuberkuloseerreger. So ist es überhaupt noch nicht entschieden, ob die Disposition zur Karies ererbt wird. Zwar kennt jeder Praktiker ganze Familien mit prachtvollen festen Gebissen, aber man darf nicht übersehen, daß diese meist Individuen mit hygienisch einwandfreier Kindheit betreffen. Und wir finden des ferneren oft Geschwister, von denen die einen gute Gebisse, die anderen schlechte aufweisen, und können dann meist anamnestisch erfahren, daß diese in der Kindheit Rachitis oder Krämpfe durchgemacht haben, oder, im Gegensatz zu den übrigen Geschwistern, nicht gestillt wurden. Auch der Unterschied zwischen Stadt und Land ergibt sich ebenfalls aus dem gleichen Grunde, der die auf dem Lande aufwachsenden Kinder gesund und frisch, Stadtkinder aus den gleichen Schichten aber „städtisch" sich entwickeln läßt, wenn nicht, wie die modernen Bestrebungen der Sport- und Körperkultur dies tun, den Einflüssen des Stadtlebens eine Hemmung entgegengesetzt wird.

Natürlich soll die wirkliche Vererbung einer guten Konstitution der Zähne nicht geleugnet werden, aber es tut not, daß gegenüber jenen nicht kontrollierbaren Erblichkeitsfaktoren ganz energisch auf die Bedeutung der in der Jugend wirkenden Faktoren hingewiesen wird. Und letzten Endes ist der theoretische Standpunkt auch von eminent praktischer Bedeutung; denn dem Fatalismus der Degenerationsanhänger gegenüber können wir mit Fug und Recht die optimistische Ansicht vertreten, daß durch einige einfache hygienische Maßnahmen, deren Verwirklichung heute leider noch an der rauhen Wirklichkeit sozialer Bedingungen scheitert, die ganze Degeneration mit ihren Folgen, wenn überhaupt vorhanden, nicht in die Erscheinung zu treten braucht. Die Bewegung der Schulzahnpflege ist der erfreuliche Anfang zu einer Sanierung der Mundverhältnisse, die mit der völligen Gesunderhaltung des Organes enden kann. Denn die Zahnheilkunde ist wohl der einzige Zweig der Heilkunde, welcher sich dafür verbürgen kann, daß das frühzeitig in Behandlung genommene Organ auch dauernd gesund bleibt.

Ich kann in diesem Zusammenhang nur jene Ansichten streifen, welche die Zahnkaries in Zusammenhang bringen mit dem größeren oder geringeren Kalkreichtum des Bodens und indirekt der genossenen Nahrung resp. des Trinkwassers. Wenn für die Rachitis die Theorie vom Kalkmangel der eingeführten Nahrung heute kaum noch widerlegt zu werden braucht, umsoweniger bedürfte sie dies für die Zahnkaries. Denn der Schmelz, wie schon wiederholt betont, entbehrt des Stoffwechsels, und nach seiner Bildung muß es ohne jeden Einfluß sein, ob viel oder wenig Kalksalze eingeführt werden, ganz

abgesehen davon, daß im allgemeinen der Kalkgehalt der Nahrungsmittel mehr als ausreicht dem Kalkbedarf des Körpers zu genügen, und es vor allem bisher auch nicht im entferntesten wahrscheinlich gemacht ist, daß der Kalkgehalt des Schmelzes auf dem Wege innerer Aufsaugung abnehmen könne. Doch kann hierauf ebensowenig eingegangen werden wie auf die gleichfalls nicht genügend fundierte Theorie vom Zusammenhang zwischen dem Rhodankaligehalt des Speichels und der Karies.

Ich komme zum Schlusse und zur Zusammenfassung. Die Fragen der Erblichkeit spielen bei uns eine ebenso wichtige Rolle wie in der übrigen Medizin und mannigfache ungeklärte Probleme harren ihrer Bearbeitung. Für die Frage der Pathogenese der für uns in Betracht kommenden Krankheiten scheint mir der Faktor der Erblichkeit vielfach überschätzt zu werden, für die theoretische Erklärung und Bearbeitung der Varianten der Zähne und des Gebisses aber müssen wir uns der Ergebnisse bedienen, welche die Erblichkeitslehre des letzten Dezenniums zutage gefördert hat.

Eins aber dürfte sich aus den besprochenen Problemen ergeben haben. Nicht von dem engen Guckloch spezialistischen Interesses darf man diesen Fragen gegenübertreten, sondern wir müssen das Fenster breit öffnen, damit der freie Luftzug der großen biologischen Probleme auch in unser Kämmerlein dringe.

Zur ersten Einführung in die Erblichkeitslehre diene das Büchlein Herbers: Die Lehre von der Vererbung in ihrer letzten Konsequenz auf Kiefer und Zähne des Menschen. Leipzig 1910, obwohl der Verfasser einem recht einseitig Weißmannschen Standpunkt huldigt. Einen ausgezeichneten Überblick über die heute vorliegenden Tatsachen der Vererbungslehre gibt Gruber und Rüdin: Fortpflanzung, Vererbung und Rassenhygiene nebst einem bibliographischen Anhang von Allers. 1911. Empfehlen möchte ich noch Plate: Selektionsprinzip und Probleme der Abbildung. Ein Handbuch des Darwinimus, III. Aufl. 1908, und das vortreffliche Buch Goldschmidts: Einführung in die Vererbungswissenschaft. 1911. Auch hier findet sich die für die vorliegende Frage in Betracht kommende umfangreiche Literatur angeführt. — Von rein zahnärztlicher Seite beleuchtet die Vererbungsfrage in vielfach von dem dargestelltem abweichenden Standpunkt u. a. Witthaus, Über den Einfluß der Erblichkeit erworbener Eigenschaften auf das menschliche Gebiß. Dtsche. Monatsschr. f. Zahnheilkde. 1895. — Fenchel, Dtsche. Monatsschr. f. Zahnheilkde. 1895. Adloff: Vererbung und Auslese in Zahnzysten des Menschen. Dtsche. Monatsschr. f. Zahnheilkde. 1911. — Zur Frage der Rückbildung vom III. Molaren und II. Inzisivus siehe u. a. Röse, Dtsche. Monatsschr. f. Zahnheilkde. 1906 und de Terra, Odontographie der Menschenrassen. Berlin 1905.

Über den heutigen Stand der Pulpaüberkappung.

Ein Beitrag zur konservierenden Therapie der erkrankten Zahnpulpa.

Von

Zahnarzt **M. Lipschitz** in Berlin.

I. Geschichte der Pulpaüberkappung.

Die Anfänge der konservierenden Behandlung der erkrankten oder zufällig freigelegten Pulpa durch Überkappung reichen bis zur Mitte des 18. Jahrhunderts zurück. Philipp Pfaff empfahl im Jahre 1856 die Überkappung des freiliegenden Nerven mit einer passenden Goldkappe. Da es die erste Bemerkung über diesen Gegenstand in der zahnärztlichen Literatur ist, sei sie wörtlich wiedergegeben, obschon die Beschreibung sehr umständlich ist. Sie befindet sich Seite 123 seiner „Abhandlung von den Zähnen" und lautet:

„Wenn nun der Zahn schmerzet und der Nerv auch bloß ist, und den Druck nicht leiden will, der Zahn aber dennoch mit Bley oder Golde ausgefüllet werden soll: muß man das Ausfüllen nach folgender Methode anstellen „Nehmet z. E. ein Stückchen Gold, welches etwas dick ist, schneidet es rund und nach Proportion der Öffnung im Zahn, steckt es in die Höhle und versucht es, ob es die Figur habe, daß es den Grund der Höhle auch berühren könne. Nehmt es darauf wieder heraus und gebt ihm die Figur einer halben Hülse von einer Erbse, deren unterster Teil eine Vertiefung haben muß. Dieses Stück Gold könnt ihr nun in die Öffnung bringen, es wird festsitzen, und weil es eine Höhle hat, doch dem Nerven nicht beschwerlich werden. Oben drauf kan man hiernach die ganze Öffnung mit Golde ausfüllen."

Im Jahre 1828 beschreibt Koecker eine Methode, nach welcher die Oberfläche des bloßgelegten Nerven mit einem rotglühenden Draht sehr schnell berührt wird. Nach der Blutstillung bedeckte er den Nerv mit einem dünnen Bleiplättchen.

J. Linderer (1848) verwandte ebenfalls ein konkaves Goldplättchen zum Überdecken der schmerzenden Stelle, um den Nerv vor Druck zu schützen.

Ausführlicher behandelt J. Taft die Frage der Behandlung der Pulpa. Er widmet ihr in seinem großen Werke „A Practical Treatise of Operative Dentistry, London 1859" schon ein besonderes Kapitel. In scharfsinniger Weise setzt er auseinander, daß es bei der Erhaltung einer freiliegenden Pulpa ankommt auf die Beschaffenheit und Lebensenergie des Organismus, auf den Zustand des Mundes und der Zähne, auf den Zustand der Pulpa, auf

die Größe der freigelegten Öffnung, ferner darauf, ob die Freilegung neu oder schon älter ist, ob sie in einem ein- oder mehrhöckerigen Zahne vorliegt und wie die Stellung des Zahnes im Munde und die Lage der Höhle ist. Es trifft nicht zu, daß die Zahnpulpa derart beschaffen ist, daß sie bei geringfügiger Erkrankung nicht mehr gesunden kann; man muß sie nur richtig behandeln. Denn die Pulpa des Zahnes ist mit Funktionen ausgestattet, die ihr die Wiederherstellung sehr leicht machen. „Bei gesunden Pulpen", sagt er weiter, „die nur an einer kleinen Stelle freigelegt sind, kann man, falls die Konstitution des Patienten gut ist, fast sicher auf Erfolg rechnen." Zuerst benutzte er auch eine konkave Kappe aus Gold oder Blei, später jedoch verwendete er zum Überkappen entweder in Kollodium getränkte Baumwolle oder in Chloroform gelöstes Guttapercha. Die Forderungen, die er für die Überkappung aufstellte, waren 1. daß das Mittel ein Nichtleiter für Hitze sei, 2. sich bei Berührung mit der Pulpa nicht zersetze, 3. sich gut anschmiege und 4. sich sehr leicht anwenden lasse. Außerdem darf auch kein Druck auf die Pulpa ausgeübt werden. Es sind dies alles Forderungen, die wir auch heute noch an ein Überkappungsmittel stellen. Zur Behandlung der erkrankten Pulpa empfiehlt er: 1. Entfernung aller fauligen, durch die Karies gesetzten Produkte aus der Nachbarschaft der Pulpa, 2. Abhaltung aller äußeren Traumen und 3. Applikation solcher therapeutischen Mittel, welche erfahrungsgemäß die Heilung des vorliegenden Krankheitsprozesses bewirken. Dazu verwendet er wiederholt verdünnte Karbolsäure und macht zuerst eine provisorische Füllung. „Die Heilung erfolgt dann sozusagen auf dem Naturwege." Er benutzt diese Methode bei Pulpitis acuta partialis.

In demselben Jahre empfiehlt Underwood zur Behandlung der freigelegten Pulpa Tannin, welches die Oberfläche der Pulpa in eine Art von Lederüberzug oder Kappe verwandelt und die darunter liegenden Teile gegen Berührung mit fremden Substanzen und andere Unbillen schützt. Liegt die Pulpa nicht frei, dann benutzt er eine Lösung von Tannin in Weingeist; der Zahn kann sofort gefüllt werden.

Cartwright bringt im Jahre 1861 in der Zeitschrift „Der Zahnarzt" seine Erfahrungen über die Erkrankung und die Behandlung der Pulpa zur Kenntnis. Er unterscheidet drei Arten der Erkrankung: 1. infolge Reizung der Pulpa „durch Infiltration oder nervöse Kommunikation durch die organisierten Kontenta der Zahnbeinröhrchen, 2. infolge Reizung, wenn eine Berührung mit verdorbenem Zahnbein vorhanden ist, 3. durch Reizung infolge wirklicher Bloßstellung gegen äußere Einflüsse". Im ersten Falle beseitigt eine

mehrstündige Morphiumeinlage unter Mastixverschluß den Schmerz. Im zweiten Falle hört die Irritation auf, „sobald die freigelegte Oberfläche durch einen Pflock bedeckt wird". Im dritten Falle wurde alles Kariöse nur soweit entfernt, daß die Pulpa noch bedeckt blieb, dann die Höhle ausgetrocknet, mit Tannin bestreut und darauf mit Hills Stopping gefüllt. Nach mehreren Monaten, nach welchen das zurückgelassene weiche Zahnbein meist hart geworden ist, kann die temporäre Füllung durch eine definitive ersetzt werden. Diese Behandlungsart nützte nur bei Personen mit gesunder Körperkonstitution. Ist bereits eine Entzündung der Pulpa eingetreten, dann ist ihre Erhaltung ein unnützes Beginnen, da die Behandlung sehr langwierig und der Erfolg zweifelhaft ist.

Geo Watt meint, schon deswegen müsse versucht werden, die Pulpa zu erhalten, da es feststeht, daß sich die Pulpa durch Ablagerung von sekundärem Dentin schließt.

J. Robinson hat in allen Fällen von bloßgelegten Pulpen, in denen die Extraktion verweigert wurde, die Höhle gesäubert, ausgetrocknet und mit Kollodium, dem einige Gran Morphium beigemischt waren, überkappt. Darauf füllte er mit Asbest, der mit Kollodium gesättigt war, und setzte auf das ganze ein Bourdonnet aus Löschpapier.

J. Richardson berichtet 1861 über seine Bemühungen, die Vitalität der bloßgelegten Zahnnerven zu erhalten. Seine Versuche mit Tannin, Kreosot, salpetersaurem Silber, Zinkchlorür, Salpetersäure etc. sind vollständig gescheitert. Dagegen will er sehr gute Erfolge mit folgender Methode erzielt haben. Bei gesunder freigelegter Pulpa wandte er eine besondere Vorbehandlung nicht an. Bei freiliegender, aber nur leicht erkrankter Pulpa, minderte er zunächst „die Überfüllung der Blutgefäße durch eine unmittelbare Blutentziehung mittels einer einzigen geraden und nicht immer sehr oberflächlichen Inzision in die bloßliegende Partie der Pulpa mit einem recht feinen und scharfen Exkavator, dessen Spitze die Gestalt einer gewöhnlichen Zahnfleisch-Lanzette hat". Nachher unterhielt er die Hämorrhagie, indem er den Mund einige Zeit lang mit warmem Wasser ausspülen ließ, um dadurch besänftigend und entzündungswidrig einzuwirken. Darauf wurde die Höhle präpariert und mit künstlicher Knochenmasse von Roberts ausgefüllt, ohne einen Druck auf die Pulpa auszuüben. Diese provisorische Füllung, welche für 15 bis 20 Minuten, manchmal auch für 2 bis 3 Stunden, einen mehr oder weniger großen Schmerz auslöste, wurde 10 Tage bis 3 Wochen im Zahne belassen und dann nach Entfernung des größten Teiles durch eine Füllung ersetzt.

W. Allen (1866) hat in 25jähriger Praxis nur 2 Fälle von wirklicher Konservierung einer bloßliegenden Pulpa unter einer Füllung feststellen können. Als Grund dafür sieht er das Eingeschlossensein in unnachgiebigen Wänden an. Trotzdem empfiehlt er die Konservierung der frisch exponierten, nicht verwundeten und nicht schmerzhaften Pulpa mit Metallkappe und zuerst provisorischem Verschluß.

Atkinson erwähnt (1866) zwei von Dr. Allport behandelte Fälle von bloßliegender Pulpa, die überkappt wurden und gesund geblieben waren, wie sich später bei Herausnahme der Füllung zeigte.

Im Jahre 1869 berichtet Kingsbury über nur günstige Erfolge. Er vermeidet reizende Mittel, spritzt nur mit lauwarmem Wasser aus und überkappt mit Bleifolie.

Fricke empfiehlt 1863 zur Behandlung der Pulpa Kreosot, zur Überkappung Chlor-Zink-Zement.

In ähnlicher Weise wurde die Behandlung zu dieser Zeit auch von anderen Autoren ausgeführt. Besonders erwähnenswert ist eine Arbeit A. zur Neddens. Er unterscheidet bereits eine Irritation von einer akuten Entzündung der Pulpa. Bei der Irritation der Pulpa läßt er die letzte Dentinschicht über der Pulpa zurück, neutralisiert mit einer Lösung von doppeltkohlensaurem Natron und behandelt sie dann ein oder mehrere Male mit einfachem Kölnischen Wasser. Als temporäre Füllung benutzt er Guttapercha. Bei größeren Schmerzen legt er die Pulpa vorsichtig frei und ätzt ihre Oberfläche ein wenig, entweder mit dem Kauter, mit Silbernitrat oder mit Arsenikpaste. Diese Paste läßt er nur eine Viertelstunde einwirken, nach einigen Tagen entfernt er den Schorf durch Ausspritzen mit lauwarmem Wasser und bringt auf die freiliegende Stelle der Pulpa einen Tropfen Kollodium, legt eine Kappe aus Horn oder Blei darüber und füllt zuletzt mit Guttapercha. Bei akuter Entzündung legt er die Pulpa frei und behandelt sie ein oder mehrere Male zuerst mit adstringierenden Mitteln, besonders mit Tannin in Glyzerin verrieben und einem Zusatz von Tinctura opii simpl. Dann behandelt er sie weiter, wie die irritierte Pulpa. Nach N. hängen die Erfolge auch von der gesunden Konstitution des Patienten ab.

Im Jahre 1874 empfahl Fletcher zur Überkappung ein von ihm erfundenes Präparat, ein basisches Zinksulphat, J. Parreidt (1879) eine Karbolgipsmischung. L. Jack behandelt die Pulpa nur dann konservierend, wenn dieselbe noch von einer knorpelig erweichten Decke geschützt ist.

C. E. Francis machte schon auf die anatomische und physiologische Orientierung aufmerksam und betonte die Fernhaltung reizender Mittel. Er wandte Karbolsäure an und legte nach dem Austrocknen ein Stückchen Seidenpapier auf die Pulpa, das er auf der einen Seite mit einer Lösung von Harzbalsam und Chloroform befeuchtet. Das Papier haftet fest auf der Pulpa und bildet nach Verdunstung des Chloroforms mit dem Balsam eine vollkommene Schutzdecke. Einen ähnlichen Standpunkt vertrat Patterson.

S. Robicsek legt bei gesunder, nicht freiliegender Pulpa auf 5 Minuten Karbolsäure ein und füllt dann mit Zement. Bei Irritation der Pulpa macht er mehrere Male Karbolsäureeinlagen und füllt dann mit Zement. Bei partieller Entzündung der Pulpa dauert die Behandlung eventuell Wochen und Monate.

Anfangs der achtziger Jahre wurde das damals in die allgemeine Wundbehandlung eingeführte Jodoform von verschiedenen Seiten auch zur Überkappung der Pulpa empfohlen, so von Scheff, Tanzer, Hagelberg, Skogsborg u. a. Walkhoff empfahl 1883 zur Überkappung irritierter oder freigelegter, gesunder Pulpen Jodoformknorpel, die Pulpa wurde zuvor mit Chlorphenol behandelt.

Im Jahre 1886 gab Adolf Witzel sein „Kompendium der Pathologie und Therapie der Pulpakrankheiten des Zahnes“ heraus. In diesem Werke finden wir auch seine Ansichten über die Überkappung. Nach Witzel ist die Prognose der Pulpaüberkappung relativ günstig, wenn durch die Eröffnung der Pulpakammer nur eine Papille freigelegt worden ist. Ist die Perforationsstelle nur haarfein, so ist die Pulpa nicht zu desinfizieren und deshalb ein Erfolg ausgeschlossen. Hat die Pulpa auch nur eine Nacht geschmerzt, oder blutet sie nach der Freilegung, oder kommt sogar ein Tröpfchen Eiter heraus, dann ist sie nicht mehr zu erhalten. Auch die Erhaltung partiell entzündeter Pulpen wird nur eine Ausnahme bleiben. Zur Überkappung benutzt er Jodoform-Phenol-Äther. In den späteren Jahren spricht sich Witzel über die Prognose für die Erhaltung entzündeter Pulpen nicht mehr so günstig aus, denn 1899 hält er „Versuche entzündete Pulpen auszuheilen und den Zahn zu erhalten für zwecklos“ und 1902 behauptete er sogar, daß eine Ausheilung einer auch nur partiell entzündeten Pulpa mit Wiederherstellung der Funktion unmöglich ist.

Von allen Forschern hat sich W. D. Miller am meisten mit der Frage der Pulpaüberkappung beschäftigt. Eine zusammenfassende Darstellung finden wir in seinem Lehrbuche der konservierenden Zahnheilkunde (1896). Miller spricht sich für die Erhaltung der frisch freigelegten, gesunden Zahnpulpa aus. Sie ist nur

möglich, wenn die Pulpa vorher vollkommen aseptisch gemacht worden ist. Bei oberflächlicher Verletzung wird sie mit einem schwachen Antiseptikum (fünfprozent. Karbolsäure) desinfiziert, bei schwererer Infektion (unreines Instrument) mit einem starken Antiseptikum (konzentrierte Karbolsäure, fünfproz. Sublimatlösung oder Nelkenöl). Sollte die Pulpa bluten, so wird die Blutung erst durch Austupfen mit fünfproz. Karbolsäure gestillt; die Überkappung muß möglichst sofort erfolgen, damit die äußerste Schicht der Pulpa durch Verdunstung der Gewebssäfte nicht austrocknet. Das beste Mittel zur Überkappung ist Fletschers Artificial Dentine (Zink-Oxysulphat). Zur Erzielung einer dauernden milden antiseptischen Wirkung kann man dem Zement einen Tropfen Thymol oder Hydronaphthol beimengen. Nach der Erstarrung des Fletscher kann die Kavität sofort mit Phosphatzement gefüllt werden. Bei späterer Goldfüllung genügt schon eine dünne Schicht, um die Pulpa vor weiteren Insulten zu schützen. Nach Miller sind für die Behandlung der freigelegten, nicht entzündeten Pulpa von entscheidender Wichtigkeit:

1. die Anwendung von scharfen Löffeln, geeigneten Instrumenten, eine leichte, sichere, fest gestützte Hand,
2. gründliche Kenntnis der Form und Lageverhältnisse der Pulpa,
3. die Beobachtung möglichst strenger antiseptischer Kautelen, schon bei der Vorbereitung der Kavität, sobald man in die Nähe der Pulpa gelangt,
4. der Schutz der freigelegten Pulpa vor allen Infektionsstoffen und der austrocknenden Wirkung der Luft,
5. die möglichst vollkommene Sterilisation der Pulpa,
6. Reizlosigkeit und genaue Adaptabilität der Kappe und Vermeiden jedes Druckes beim Anbringen derselben.

„Ist man im Zweifel, ob die Pulpa wirklich keimfrei gemacht ist, so ist es geboten, dem Überkappungsmittel ein geeignetes Antiseptikum beizumengen." Miller rät auch die Erhaltung der nicht freigelegten, aber hyperämischen Pulpa, in manchen Fällen sogar bei beginnender Pulpitis acuta simplex. In diesem Falle müssen die Säuren erst neutralisiert werden, darauf erfolgt für 24 Stunden eine Einlage von konzentrierter Karbolsäure oder Nelkenöl unter Fletscherverschluß. In der zweiten Sitzung wird die Höhle exkaviert und für 6 bis 8 Wochen mit Fletcher verschlossen. Wo erweichtes Zahnbein zurückgelassen werden mußte, dort befeuchtet er den Boden der Höhle mit einer Lösung von Thymol und Alkohol, um einen Niederschlag von Thymol in den oberflächlichen Zahnbeinschichten zurückzulassen, der dauernd eine leichte antiseptische

Wirkung ausübt. Ist die Pulpa schon durch Karies entblößt, so wird an die Erhaltung derselben nur ausnahmsweise zu denken sein. Auch in solchen Fällen ist die Anwendung von Jodoform oder eines seiner Ersatzpräparate angezeigt. Bei schwererer Erkrankung der Pulpa, auch schon bei Pulp. acuta totalis ist Miller gegen jeden Versuch der Erhaltung, während Arkövy noch in einer Arbeit des Jahres 1911 die Erhaltung auch einer total entzündeten Pulpa nur als dubios hinstellt und unter gewissen Voraussetzungen, besonders wenn die Pulpakammer uneröffnet geblieben ist und die tiefe Karies sich nur auf ein bis zwei Pulpahörner beschränkt, eine konservierende Behandlung empfiehlt.

Im Jahre 1899 kommt Biró in einer zusammenfassenden Darstellung über diesen Gegenstand zu dem Schluß, dass die konservierende Behandlung der Pulpa in früherer Zeit daran gescheitert ist, daß erstens keine richtige Diagnose gestellt werden konnte und daß zweitens die Antiseptika zu stark ätzten und deshalb die Pulpa zerstört wurde.

W. Sachs legt in Scheffs Handbuch der Zahnheilkunde seine Erfahrungen nieder. Er beschreibt die verschiedenen gebräuchlichen Methoden, welche die Erhaltung der gesunden oder schon erkrankten Pulpa anstreben. Sein eigener, durch dreißigjährige Erfahrung gewonnener Standpunkt geht dahin, mit Ausnahme der durch Zufall bei Exkavierung exponierten gesunden Pulpen stets die Zerstörung durch Arsen vorzunehmen. Nur diese Behandlung, meint S., schützt den Patienten sicher vor früher oder später auftretenden Schmerzen. Nach seinen Beobachtungen stirbt fast jede überkappte Pulpa, zuweilen nach Monaten, oft erst nach Jahren, unter heftigen Schmerzen ab. Trotzdem Sachs zugibt, daß pulpalose Zähne, besonders bei schwächlichen Individuen schneller der Karies verfallen, geht er in der dritten Auflage des Scheffschen Handbuches noch weiter und empfiehlt dringend, jede freiliegende Pulpa, ob zufällig oder durch Karies freigelegt, zu devitalisieren.

In den letzten Jahren (1907) lenkte Hentze besonders die Aufmerksamkeit auf diesen Gegenstand. Er schließt sich genau den Ansichten Birós an, bezüglich der Verätzung und der falschen Diagnose. Die genaue Diagnose ist heute erleichtert durch die Untersuchung mit dem Induktionsstrom. Hentze empfiehlt eine Untersuchungsmethode mit 50 %igem Alkohol. Bei Irritation verursacht ein mit Alkohol getränktes und in die ausgetroknete kariöse Höhle gelegtes Wattebäuschchen sofort einen leichten ziehenden Schmerz, der nach einiger Zeit verschwindet. Eine Pulp. acut. partialis reagiert mit wirklichem Schmerz, der aber nach Entfernung

der Einlage ebenfalls vergeht. Bei Pulp. acuta tot. hält jedoch der Schmerz noch einige Zeit nach der Entfernung des Alkohols an. Nur diese drei Pulpitisarten sind nach Hentze heilbar.

In demselben Jahre kam O. Römer auf Grund zahlreicher histologischer Untersuchungen zu dem Schluß, „daß diejenigen Praktiker durchaus in ihrem Rechte sind, welche nicht einfach in jedem Falle von Pulpaentzündung die Pulpa mit Arsenik abätzen, sondern erst eine konservative Behandlung der Pulpa versuchen. Denn bei der enormen vitalen Energie, welche die Pulpa vieler Individuen besitzt und die in so vielen Fällen zu spontaner Ausheilung auch ohne jede Behandlung führt, müssen zahlreiche Ausheilungen entzündeter Pulpen bei zahnärztlicher Behandlung mit geeigneten Desinfizientien und Überkappungsmitteln erzielt werden können, wenn es gelingt, die Pulpazellen in ihrem Kampfe gegen die aggressive Energie der Entzündungserreger zu unterstützen und die Pulpa gegen Neuinfektion zu schützen. Mißerfolge werden bei der Verschiedenheit der einzelnen Individuen in bezug auf die vitale Energie ihrer Gewebszellen nicht ausbleiben, zumal eine auch nur einigermaßen sichere Diagnose derjenigen Fälle, die sich für konservierende Behandlung der entzündeten Pulpa eignen, bis jetzt nicht aufgestellt werden kann, wir also zunächst nur empirisch vorzugehen in der Lage sind. Mißglückt der Versuch der konservierenden Pulpen-Therapie, so tritt eben die Arsenbehandlung und Pulpenextraktion in ihr Recht, ohne daß wir dem Patienten irgendwie geschadet haben".

Der historische Streifzug zeigt uns einmal, daß die verschiedensten Anschauungen über die Art der Überkappung und die Möglichkeit einer Ausheilung der Pulpa vorherrschen, dann aber auch, daß schon in der frühesten Periode der Pulpaüberkappung sich vereinzelt Ansichten bemerkbar machen, welche erst die exakte Wissenschaft der neuesten Zeit als unumstößliche Wahrheiten hinstellen konnte. Wir erinnern nur an die Abhaltung jeden Druckes, an die Vermeidung jedes ätzenden Medikamentes, an den Unterschied, ob die Pulpa nur an einer kleinen Stelle freigelegt ist oder in größerer Ausdehnung, ferner ob sie frisch verletzt ist oder schon längere Zeit freigelegen hat, schließlich auch daran, daß der Erfolg der Überkappung von der Konstitution des Patienten abhängig ist

Erst die letzten Jahre brachten uns den genauen Hinweis auf die Bedeutung einer richtigen Diagnose für die Erhaltung der Pulpa. Mit ihr steht und fällt die ganze konservierende Pulpen-Therapie.

II. Wert der Pulpa für die Erhaltung des Zahnes.

In der Frage der Erhaltung der Pulpa standen sich Jahrzehnte hindurch zwei Anschauungen diametral gegenüber. Die Einen verfochten den Standpunkt, die einmal freigelegte oder freiliegende Pulpa muß unter allen Umständen abgetötet werden, die Anderen meinten, die Pulpa müsse in jedem Falle erhalten bleiben. Erst in neuerer Zeit scheint man sich auf einer mittleren Basis einigen zu wollen. Die große Mehrzahl der Zahnärzte will — und zwar mit Recht — eine frisch freigelegte, nicht entzündete Pulpa in jedem Falle erhalten wissen. Einige wenige neigen der Ansicht zu, u. a. auch mehrere der bedeutendsten Forscher auf diesem Gebiete: Arkövy, W. D. Miller, Walkhoff und O. Römer, daß auch bei leichter Erkrankung der Pulpa der Versuch zur Erhaltung derselben gemacht werden könnte. Arkövy tritt sogar dafür ein, daß der Versuch gemacht werden muß. Wie weit diese Ansichten gerechtfertigt sind, werden wir weiter unten sehen.

Als einen der ersten Forscher, der für die Erhaltung der Pulpa eintritt, finden wir in der Literatur J. Taft verzeichnet. Wäre die Pulpa, so meinte er, nicht wertvoll für den Bau des Zahnes, dann würde die Natur das Organ selbst beseitigen, wie wir es bei anderen Dingen in der Natur sehen. Trotzdem der Zahn auch längere Zeit nach Abtötung der Pulpa noch wertvoll ist, befindet er sich doch in einem weniger vollkommenem Zustande. Darum ist es wünschenswert, das Leben des Zahnes vollständig zu erhalten, da die Erhaltung der Krone von der Lebensfähigkeit der Pulpa abhängt und lebendes Dentin dem Verfall mehr Widerstand entgegensetzt als totes. Außerdem hat ein toter Zahn nicht mehr das glänzende Aussehen wie ein lebender; auch ist ein toter Zahn viel leichter erkrankungsfähig als ein lebender.

Noch energischer sehen wir im Jahre 1872 E. Mühlreiter für die Erhaltung der Pulpa eintreten. „Und wenn wir andererseits auch wissen," sagt Mühlreiter, „daß die Pulpa nicht die ausschließliche Ernährungsquelle für das Zahnbein ist, sondern daß die Wurzelhaut vermutlich vermöge der zahlreichen Anastomosen zwischen den Kanälchen und Hohlräumen des Zementes und des Zahnbeines eine Durchfeuchtung beider Gewebe mit ernährender Flüssigkeit zustande bringen kann, so bleibt die Hauptquelle für die Ernährung der festen Zahnbestandteile doch immer nur die Pulpa. Diese Quelle verstopfen, heißt den Zahn der Hand des Zufalls zu überantworten." Ferner: „Gerade wenn die harten Zahngewebe auf einer so niederen Stufe des Stoffwechsels stehen, muß unser Bestreben umsomehr

darauf gerichtet sein, ihnen so lange als nur immer möglich von den Bezugsquellen ihrer Ernährung auch nicht das Mindeste zu nehmen, um sie nicht noch widerstandsloser gegen äußere feindliche Einflüsse zu machen."

Walkhoff führt (1886) für die Erhaltung der Pulpa folgende Gründe an: 1. die geringe Widerstandsfähigkeit der pulpalosen Zähne bei sekundärer Karies, 2. die größere Möglichkeit der Verfärbung und 3. die oft nach Jahren auftretenden periostitischen Erscheinungen.

Was den ersten Punkt betrifft, so muß er ohne weiteres zugegeben werden. Auch die größere Möglichkeit der Verfärbung ist nicht von der Hand zu weisen, wenngleich sie bei exakter Wurzelfüllung, wie sie heute geübt wird, doch nicht so häufig auftritt wie früher. Daß dies tatsächlich der Fall ist, beweist die Einführung des Induktionsstromes zur Erkennung toter Zähne. Auch der dritte Punkt dürfte heute nicht mehr als Grund für die Erhaltung der Pulpa angegeben werden, da die nach Jahren auftretenden periostitischen Erscheinungen nach einer Ueberkappung wohl kaum geringer sind, als nach Abtötung und Extirpation der Pulpa.

Im Gegensatz zu diesen Forschern spricht sich Ad. Witzel aus, dessen Ansicht besonders in die Wagschale fallen muß, da er sich Jahrzehnte hindurch gerade mit diesem Gegenstande beschäftigt hat. Witzel schreibt:

„Ich möchte nicht unterlassen, vor allem noch einmal auf das entschiedenste zu betonen, daß der physiologische Wert der Zahnpulpa sicher von denen überschätzt wird, die sich bemühen, das entzündete Organ dem Zahne zu erhalten. Sehen wir von der Sicherheit des Erfolges der jetzt wieder viel geübten Behandlung ganz ab, die entzündete Pulpa nur soweit auszuheilen, daß sie nachträglich nicht doch noch zerstört wird, so muß hervorgehoben werden, daß, wenn eine so verfehlte Kur zum Verfall der Pulpa führt, doch eine dann nie fehlende Infektion des Periodontiums gesetzt wird, welche sich schwer beseitigen läßt. Das ist aber ein Resultat, welches das Vertrauen des Patienten zu unserer Behandlung nicht gerade steigern wird. Alles das umgehen wir, wenn wir uns von vornherein auf den meines Erachtens allein richtigen Standpunkt stellen, daß eine auch nur teilweise erkrankte Pulpa niemals wieder funktionsfähig gemacht werden kann und deshalb für den Fortbestand des Zahnes nicht allein wertlos, sondern auch gefährlich ist; denn nicht davon ist die Existenz eines gefüllten Zahnes abhängig, daß man den Torso einer erkrankten Pulpa erhält, die absolut keinen Einfluß auf das Zahnbein der Krone mehr hat, weil die wichtigsten Zellen der Pulpakrone, die Zahnbildner, die Odontoblasten, zerfallen sind, sondern die Lebensfähigkeit eines ausgebildeten Zahnes hängt vielmehr einzig und allein von der gesunden Verbindung seines Periodontiums mit dem Zahnfleisch und der Alveole ab. Der physiologische Zweck der Pulpa ist nur, für die wichtigsten Teile des Zahnes, für den Schmelz und das Zement, das Stützgewebe zu schaffen."

Der Auffassung Witzels muß entgegengehalten werden, daß es sich bei Bewertung der Pulpa nicht um den Wert einer kranken, sondern um den Wert einer gesunden Pulpa handelt und dieser wird wohl heute von keinem Praktiker mehr bestritten. Macht doch jeder Zahnarzt die Beobachtung, daß die Krone eines devitalisierten Zahnes weniger widerstandsfähig ist und daß sie in den meisten Fällen schneller zerstört wird, als diejenige eines Zahnes mit lebender Pulpa.

Daraus ist aber auch zu entnehmen, daß das Periodontium allein, wie Mühlreiter richtig bemerkt, nur eine mangelhafte Ernährungsquelle für den Zahn abgibt. Dann ist es auch nicht richtig, daß die ganze Odontoblastenschicht durch die Freilegung der Pulpa vernichtet ist, sondern nur der Teil, der gerade getroffen wird, und eventl. dessen nähere Umgebung.

Hat Ad. Witzel den Wert einer lebenden Pulpa unterschätzt, so kann man getrost behaupten, daß ihn Arkövy überschätzt hat, wenn er z. B., um den Wert der Pulpa zu erhärten, mit folgenden Worten auf die Chirurgie hinweist: „Kämpft man da nicht mit den größten Schwierigkeiten, um Leben und Organ dem — früher für unabänderlich gehaltenen — Verfall zu entreißen?“ In der Chirurgie handelt es sich aber doch zweifellos um die Erhaltung wichtigerer Organe, deren Verlust eine Minderung der Körperfunktionen darstellt, eventl. sogar andere Erkrankungen im Gefolge hat, während der Verlust einer Zahnpulpa kaum jemals die Funktionen des Zahnes nennenswert herabsetzt.

In allen Fällen, in denen wir vor die Frage gestellt werden: Ist die Pulpa zu erhalten oder nicht? ist ein Versuch der Erhaltung nur dann gerechtfertigt, wenn er mit Wahrscheinlichkeit zu einem günstigen Erfolge führt. Ist diese Wahrscheinlichkeit nicht nur durch die weit vorgeschrittene Erkrankung der Pulpa gemindert, sondern liegen noch andere Umstände vor, die eine Erhaltung der Pulpa zweifelhaft erscheinen lassen, wie z. B. schlechter, allgemeiner Gesundheitszustand des Patienten, oder die Unmöglichkeit, die Überkappung in zweckmäßiger Weise vorzunehmen, so muß unbedingt von dem Versuch einer Erhaltung der Pulpa abgesehen werden.

III. Die Bedeutung einer richtigen Diagnose für die konservierende Therapie der Pulpa.

Wie der Arzt ein erkranktes Organ eines Menschen nur dann mit Sicherheit zur Heilung bringen kann, wenn er das Leiden vorher richtig erkannt hat, so hängt auch der Erfolg der Pulpabehandlung

von einer richtigen Diagnosenstellung ab. Bis gegen Ende des vorigen Jahrhunderts lag das Erkennen der einzelnen Pulpaerkrankungen noch vollständig in den Kinderschuhen. Allenfalls unterschied man eine partielle von einer akuten Entzündung der Pulpa, eine akute von einer chronischen, und nur wenige Praktiker glaubten eine Irritation der Pulpa als eine besondere Erkrankung ansehen zu müssen. Erst Arkövy, der Begründer der Diagnostik der Pulpakrankheiten des Zahnes, öffnete den Zahnärzten die Augen. In seinem, schon im Jahre 1885 erschienenen, aber immer noch nicht genügend gewürdigten Werke der Diagnostik der Zahnkrankheiten versucht Arkövy auf Grund tausender mikroskopischer Untersuchungen eine Einteilung der Pulpaerkrankungen zu geben, die zum ersten Male ein System in das Chaos brachte, das früher auf diesem Gebiete herrschte. Wenn auch die meisten Zahnärzte sich gegen dessen minutiöse Einteilung der Pulpakrankheiten sträubten, weil sie nach ihrer Meinung in praktischer Hinsicht belanglos war, so hatte das zum größten Teil darin seinen Grund, daß ihnen das Verständnis für die Bedeutung einer richtigen Diagnose der Pulpakrankheiten und für die Therapie derselben vollständig fehlte und sie deshalb diesem Gegenstande auch nicht die notwendige Aufmerksamkeit schenkten. Wenn auch nicht jede einzelne Erkrankung der Pulpa nach Arkövy selbst von geschulten Praktikern immer mit Sicherheit festgestellt werden kann, weil uns bis jetzt noch nicht genügend Hilfsmittel zur Erkennung der Krankheitsform zu Gebote stehen, so gebührt Arkövy doch das große Verdienst, den ersten Anstoß zu einer wissenschaftlichen Betätigung auf diesem schwierigen Gebiete gegeben zu haben, das nach ihm andere Autoren, besonders O. Römer mit nicht weniger glänzenden Forschungsresultaten betreten haben.

Für die Überkappung der Pulpa müssen folgende Erkrankungen auseinander gehalten werden, wenn die therapeutischen Maßnahmen einen Anspruch auf wissenschaftliche Behandlung rechtfertigen dürfen und wenn eine einigermaßen sichere Gewähr für den Erfolg der Therapie vorhanden sein soll:

1. Pulpitis acuta septica, s. superficialis,
2. Pulpitis acuta traumatica,
3. Pulpitis acuta simplex,
   a) Pulpitis acuta partialis,
   b) Pulpitis acuta totalis,

4. Pulpitis acuta purulenta,
5. Pulpitis acuta gangraenosa,
6. Pulpitis chronica granulomotosa.

Die Unterabteilungen bei der Pulp. ac. simplex haben wir aufrecht erhalten müssen, da die therapeutischen Maßnahmen, wie wir im letzten Abschnitt sehen werden, in beiden Fällen verschieden sind.

Um eine richtige Diagnose stellen zu können, müssen sämtliche Zähne des Ober- und Unterkiefers zuerst mit Spiegel und Sonde sorgfältig untersucht werden. Von Bedeutung ist ferner genaue anatomische Kenntnis der Pulpahöhle. Dann ist zu berücksichtigen,

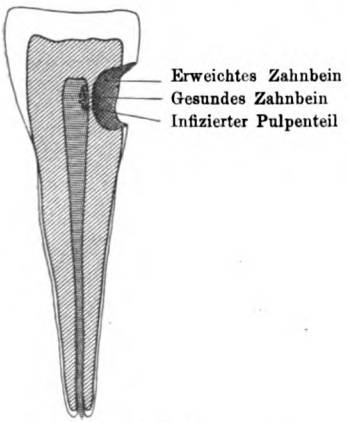

Abb. 1.
Schematische Darstellung einer Pulpitis acuta septica in einem oberen mittleren rechten Schneidezahne (Frontalschnitt).

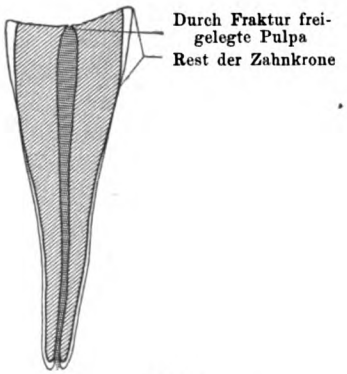

Abb. 2.
Schematische Darstellung einer Pulpitis acuta traumatica in einem oberen linken mittleren Schneidezahne (Sagittalschnitt).

daß die Angaben des Patienten mit Vorsicht zu verwerten sind, denn erstens hat der Patient oft die Geschichte seiner Zahnschmerzen vergessen, und zweitens ist das Schmerzgefühl bei den einzelnen Patienten sehr verschieden. Während der eine Patient bei leichter Entzündung der Pulpa schon große Schmerzen empfindet, kann es vorkommen, daß ein anderer, selbst bei totaler Entzündung der Pulpa, die mit dem Bloßliegen derselben verbunden ist, absolut nichts verspürt.

I. Pulpitis acuta septica: Die Pulpitis acuta septica entsteht, wenn in Fällen von Karies Bakterien die Pulpa infizieren.

Subjektive Symptome: Geringe Schmerzempfindung bei kalten, süßen, sauren Speisen und Getränken. Ein mit 50 %igem Alkohol getränktes, in die kariöse Zahnhöhle gelegtes Wattebäuschchen verursacht sofort einen leicht ziehenden Schmerz, der nach

einiger Zeit verschwindet, (Hentze). Bei Anspritzungen mit kaltem Wasser hält der Schmerz häufig noch einige Zeit an.

Objektive Symptome: Pulpa noch mit hartem Dentin bedeckt (vgl. Abb. 1).

II. Pulpitis acuta traumatica: Die Ursachen der Pulp. ac. traum. können verschieden sein. Einmal kann der Zahn durch Stoß oder Fall frakturiert werden und zwar derartig, daß die Pulpa in geringerer oder größerer Ausdehnung freigelegt wird. Dann kann die Pulpa beim Exkavieren der letzten erweichten Zahnbeinschicht oder auch ganz zufällig durch den Bohrer verletzt werden; schließlich kann die Pulpa auch durch Abkauen der Zähne freigelegt werden.

Subjektive Symptome: In den ersten beiden Fällen Schmerzempfindung bei Zutritt von kalter Luft oder Flüssigkeit und Berührung mit Speisen. Im dritten Fall Schmerzempfindung beim Eindringen des Bohrers in das Pulpagewebe.

Objektive Symptome: In den ersten beiden Fällen sichtbar freiliegende Pulpa (vgl. Abb. 2), die bei einer Fraktur schon nach wenigen Stunden gerötet ist. Im dritten Falle ist die Pulpa ganz mit einer dünnen Dentinschicht bedeckt, deren Berührung mit der Sonde außerordentlich empfindlich ist.

III. Pulpitis acuta simplex: Die Ursache der Pulp. ac. simplex ist infektiöser Art. Sie entwickelt sich meist aus der Pulp. ac. sept., wenn bei dieser die Behandlung nicht rechtzeitig vorgenommen wird. Zuerst kommt es zu einer partiellen Entzündung. Je nach dem Ausgangspunkt des Krankheitsherdes kann ein Horn der Kronenpulpa oder auch ein anderer Teil entzündet werden. Die partielle Entzündung geht schließlich in die totale über, welche die ganze Kronenpulpa bezw. die ganze Pulpa einnehmen kann.

a) Pulpitis acuta partialis: Subjektive Symptome: Die Schmerzen halten schon längere Zeit an, 10 Minuten bis zu einer Stunde. Sie sind besonders groß bei Einwirkung von kalten oder sauren und süßen Speisen. Beim Kauen entstehen nur dann Schmerzen, wenn die Speisen in die Zahnhöhle gelangen und durch die Dentinschicht hindurch auf die Pulpa einen Druck ausüben. Patient kann den kranken Zahn bezeichnen. Ein mit 50 %igem Alkohol getränktes und in die kariöse Höhle eingelegtes Wattebäuschchen verursacht einen wirklichen Schmerz, der aber nach Entfernung der Einlage wieder vergeht.

Objektive Symptome: Pulpa nur mit einer erweichten Dentinschicht bedeckt, die oft schon permeabel ist (vgl. Abb. 3).

b) Pulpitis acuta totalis: Subjektive Symptome: Schmerzen sehr groß, kaum erträglich, besonders abends und nachts. Ausstrahlungen bei kranken Zähnen des Oberkiefers bis in die Schläfengegend, bei erkrankten Zähnen des Unterkiefers bis zum Ohre hin. Patient kann den kranken Zahn nur in den seltensten Fällen richtig angeben. Ein mit 50 %igem Alkohol getränktes und in die kariöse Zahnhöhle eingelegtes Wattebäuschchen verursacht einen starken Schmerz, der auch nach Entfernung der Einlage noch einige Zeit anhält.

Objektive Symptome: Pulpa in größerer Ausdehnung von einer dünnen permeablen Dentinschicht bedekt. Die letzte Zahn-

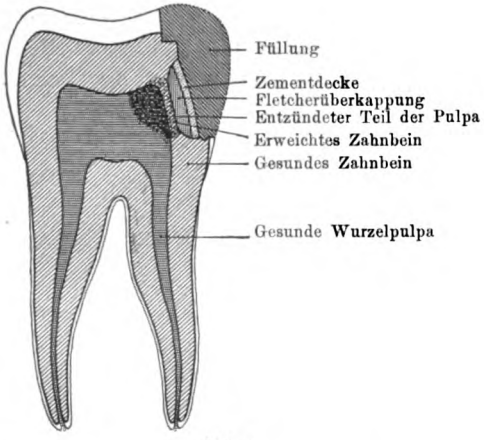

Abb. 3.
Schematische Darstellung einer Pulpitis acuta simplex (partialis) in einem unteren Molaren (Längsschnitt).

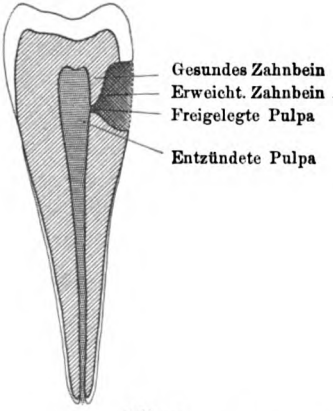

Abb. 4.
Schematische Darstellung einer Pulpitis acuta simplex (totalis) in einem oberen Prämolaren (Sagittalschnitt).

beinschicht über der Pulpa ist jetzt so weich, daß nach ihrer Fortnahme die Pulpa in kleiner bezw. in größerer Ausdehnung freiliegt (vgl. Abb. 4).

IV. Pulpitis acuta purulenta: Die Pulpitis acuta purulenta wird hervorgerufen unter dem Einfluß der sich immer weiter vermehrenden Bakterien, denen gegenüber das entzündete Pulpagewebe nicht mehr Stand halten kann. Es tritt eine Zirkulationsstörung ein, welche die Eiterbildung zur Folge hat. Der Abszeß kann sich auf einen Teil der Kronenpulpa beschränken, auf die ganze Kronenpulpa und schließlich auch auf die Wurzelpulpa übergehen.

Subjektive Symptome: Sehr große Schmerzen bei Zufuhr von Wärme.

Objektive Symptome: Pulpa liegt meist frei oder noch von einer ganz dünnen Schicht weichen Zahnbeines bedeckt. Nach Entfernung dieser Zahnbeinschicht quillt ein Tröpfchen Eiter, der manchmal auch mit Blut vermischt ist, aus der Pulpenkammer hervor (vergl. Abb. 5).

V. Pulpitis acuta gangraenosa: Die Pulpitis acuta gangraenosa kommt zustande, wie Römer angibt, „wenn außer Eiter erregenden Spaltpilzen auch solche in das Pulpagewebe eindringen, welche die Entwicklung von Fäulnisgasen verursachen".

Subjektive Symptome: Spontan auftretende, langanhaltende Schmerzen, besonders wenn sich der Krankheitszustand in einem früher bereits gefüllten Zahne eingestellt hat. Schmerzempfindung auf Perkussion ist nur dann vorhanden, wenn bereits eine Periodontitis eingetreten ist.

Objektive Symptome: Meist größere Karieszone. Bei totaler Gangrän Zähne dunkelgrau verfärbt; ein Teil oder auch das ganze Pulpagewebe ist in eine schmierige graue Masse verwandelt. Nach Entfernung der über der Pulpahöhle liegenden Masse strömt ein fauler Geruch aus der Pulpakammer hervor. Das Sondieren ist bis zu den noch etwa vorhandenen entzündeten Pulpateilen vollständig schmerzlos (vgl. Abb. 6).

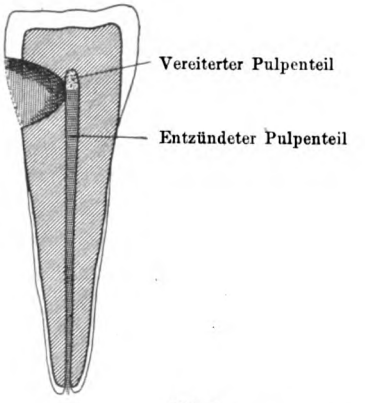

Abb. 5.
Schematische Darstellung einer Pulpitis acuta purulenta in einem oberen mittleren rechten Schneidezahn (Frontalschnitt).

VI. Pulpitis chronica granulomatosa: Die Pulpitis chronica granulomatosa entsteht durch Wucherung einiger oder mehrerer freigelegter Pulpaspitzen, die schließlich die Gestalt eines Polypen annehmen. Die Pulpenpolypen sind zu unterscheiden von den Zahnfleischpolypen, welche durch Wucherungen des Zahnfleisches bis zu der Interdentalpapille hervorgerufen werden. Auch bei perforiertem Boden der Pulpakammer kann es zur Entwicklung eines Zahnfleischpolypen kommen. Ebenso sind auch schon Verwachsungen von Zahnfleisch- und Pulpenpolypen beobachtet werden.

Subjektive Symptome: Schmerzen meist nicht vorhanden. Sie entstehen nur, wenn Druck von Speisen die unter dem Polypen liegende entzündete Pulpenschicht trifft.

Objektive Symptome: Zahnkrone durch Karies stark, mitunter fast vollständig vernichtet. In der kariösen Höhle liegt der

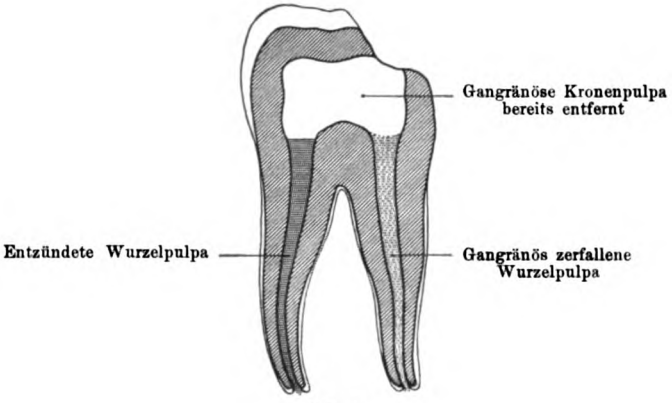

Abb. 6.
Schematische Darstellung einer Pulpitis acuta gangraenosa in einem unteren Molaren (Längsschnitt).

Pulpenpolyp, dieselbe entweder teilweise oder ganz ausfüllend oder sogar überragend. Der Polyp ist dunkelrot gefärbt, empfindlich und blutet beim Anstechen (vgl. Abb. 7.)

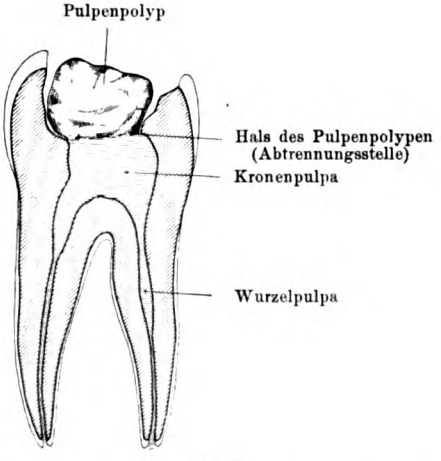

Abb. 7.
Schematische Darstellung einer Pulpitis chronica granulomatosa (Pulpenpolyp) in einem unteren Molaren (Längsschnitt).

IV. Die Ausheilung der infizierten Pulpa.

Wenn wir die Erhaltung der infizierten Pulpa anstreben wollen, müssen wir zwei Fragen beantworten:

1. Ist eine Ausheilung der infizierten Pulpa überhaupt möglich?
2. Wie kommt diese Ausheilung zustande?

Über die Ausheilungsmöglichkeiten sind die verschiedensten Ansichten geäußert worden. Schon bei gesunder Pulpendecke, oder wenn nur vereinzelte Dentinkanälchen, die weit von der Pulpenkammer entfernt liegen, mit Bakterien angefüllt sind, können Bakterien nach Partsch in der Pulpa selbst vorhanden sein. Dabei kann es vorkommen, daß die Pulpa trotz der Überkappung selbst nach Jahren noch zugrunde gehen kann, da nicht außer Acht gelassen werden darf, „daß nach der Analogie anderer Krankheitsaffektionen die Möglichkeit besteht, daß Bakterien auch gelegentlich im Gewebe eingeschlossen werden können, ohne zunächst eine krankhafte Veränderung zu bedingen. Äußere Einflüsse, Erkältungsursachen, mechanische Gewalteinwirkungen, Steigerung des Blutumlaufs durch körperliche Anstrengungen, Alkoholgenuß schaffen die Bedingungen, daß diese längere Zeit ruhig liegenden Keime Krankheitserscheinungen auslösen".

Wenn nun eine gesunde Pulpa unter dem Einfluß entfernter lebender Bakterien einmal zum Verfall führen kann, um wieviel weniger wahrscheinlich muß die Ausheilungsmöglichkeit sein, wenn die Pulpa bereits selbst infiziert ist oder durch eine Verletzung mit dem Bohrer oder Exkavator infiziert wird. Schwemmt auch, wie Williger hervorhebt, der nach der Verletzung der Pulpa heraustretende Blutstropfen, wie bei jeder beliebigen Weichteilwunde, die eingetretenen kleinen Lebewesen wieder heraus und mag auch der Umstand mitsprechen, daß die Pulpa im Vergleich zu anderen Geweben des Körpers wenig infektionsfähig ist, so ist die Gefahr doch nicht von der Hand zu weisen, daß die Infektion zu einem langsamen Absterben führen kann. Gewiß wird sich die Pulpa ab und an zu helfen wissen, wie wir aus einer Arbeit Gysi's entnehmen können, der den ersten Fall wissenschaftlich beobachtet hat, bei dem ein durch Bakterien infiziertes, schwer entzündetes Pulpenhorn durch Dentinneubildung abgekapselt und von dem Reste des Gewebes abgeschlossen wurde. Miller hat drei gleiche Beobachtungen gemacht, auch Williger hat einen Fall beschrieben, welcher die Ansicht Gysi's unterstützt, daß die menschliche Pulpa wohl die Fähigkeit besitzt, auszuheilen. Römer hat diesen Befund durch verschiedene mikroskopische Präparate bestätigen können:

„Berücksichtigt man", sagt Römer, „die verschiedenen Arten von Schutzvorrichtungen, welche eine Pulpa im Kampfe gegen die eindringenden Schädlichkeiten entfalten kann (Römer glaubt auf Grund seiner Untersuchungen annehmen zu sollen, daß die stattgehabte Resorption von Eiter bei eitrigen Pulpitiden einen indirekten Beweis für das Vorhandensein von Lymphgefäßen in der Zahnpulpa abgibt), so muß man unbedingt die Möglichkeit zugeben, daß viele Pulpen, die in Entzündung geraten sind, wieder ausheilen können, wenn sie durch geeignete zahnärztliche Behandlung in ihrem Kampfe um ihre Existenz unterstützt werden, vorausgesetzt, daß die Gewebsläsion und die Gewebsdegeneration nicht schon zu hochgradig geworden ist."

Im allgemeinen wird man aber auch heute noch Pease zustimmen, welcher schon 1862 darauf hingewiesen hat, daß alle Anstrengungen der Pulpa, sich gegen die Keime zu schützen, im Vergleich zu den zahllosen Fällen, wo kein Versuch zur Ausheilung gemacht ist, so selten sind, daß man dreist behaupten kann, „es gebühre ihnen nicht einmal der Rang einer Ausnahme".

Walkhoff äußert sich 1886 über die Ausheilung der infizierten Pulpa folgendermaßen: „Früher wurde gegen die konservierende Behandlung der Pulpa angeführt: 1. die Pulpen können sich nicht ausdehnen und 2. etwaige Sekrete können nicht abfließen. Nach Walkhoff wird eine dauernde Konservierung der erkrankten Pulpa selbst erlangt, wenn wir die Ursachen, also insbesondere die septische Infektion beseitigen, die Entzündung ablaufen lassen, mittels reizloser Substanzen das lebende Gewebe überdecken und jede Ursache für eine neue Entzündung abhalten. Walkhoff behandelte nach seinem Verfahren nicht nur entzündete, sondern auch sezernierende und eiternde Pulpen mit den besten Erfolgen. „Bei letzteren muß nur der Ablauf der Sekretion abgewartet werden, bevor man überkappt; ausgenommen sind nur Fälle, bei denen große Dentikel in der Pulpa vorhanden sind."

L. Wachtl hat fünf Fälle von Pulp. ac. partialis purulenta mit Erfolg behandelt. In zwei Fällen wandte er Eugenol, in einem Falle Jodoform, in zwei weiteren Fällen Itrol an. Bei den mit Jodoform behandelten Fällen hat er die Bildung einer Dentinschicht festgestellt. Wie weit die Möglichkeit der Erhaltung der Pulpa geht, beweist ein von Roy beschriebener Fall. Eine Zahnkrone war nach einem Unfall bis zur Wurzel frakturiert; die freigelegte Pulpa war zentralwärts mit dem Zahnfleisch verwachsen und dadurch am Leben geblieben. So günstige Bedingungen liegen natürlich für gewöhnlich nicht vor. W. Dieck hat sogar zwei Fälle veröffentlicht, bei denen es nach Freilegung der Pulpa infolge eines mißglückten Extraktionsversuches zur Dentinneubildung gekommen war, welche die Pulpa produziert hatte.

Aus den hier angeführten Fällen geht zum mindesten hervor, daß die Möglichkeit einer Heilung entzündeter Pulpen besteht. Da die Beobachtungen sich jedoch nur auf wenige Fälle beschränken, so werden wir nicht umhin können, sie als Ausnahmefälle zu bezeichnen. Häufig stirbt die Pulpa, wie die Beobachtungen in der Praxis zeigen, langsam ab, ohne zuerst irgend welche störenden Erscheinungen hervorzurufen, bis nach Jahr und Tag eine Periodontitis und deren Folgen oder auch die Herausnahme der provisorischen Füllung dem Operateur den Beweis erbringt, daß die Infektion trotz der gänzlichen „Ruhe" im Zahne die Pulpa vernichtet hat.

Daß eine Verletzung der Pulpa selbst mit aseptischen Instrumenten und unter aseptischen Kautelen diese zugrunde richten kann, beweisen die Versuche Faistzls. Er hat an Hundezähnen in fünf Fällen festgestellt, daß durch die Verletzung der gesunden Pulpa unter streng aseptischen Kautelen und nachherigem Verschluß (ausgeglühte Asbeststückchen und Harvardzement) schon nach vier Wochen an sämtlichen fünf Zähnen eine kleine zellige Infiltration des Pulpengewebes eingetreten war. In einem Falle war es sogar schon zu Gangrän gekommen. Bei Versuchen an drei Zähnen, bei welchen in derselben Weise verfahren wurde, die Pulpen aber schon nach zwei Wochen untersucht wurden, waren die Pulpen normal geblieben. Die Ursache für das Eintreten der Infektion (es waren kurze Diplokokkenketten nachgewiesen worden) sucht F. nicht darin, daß die durch die Verletzung geschwächte Pulpa einen günstigen Nährboden abgegeben hat zur Infektion von der Blutbahn aus (endogene Infektion), sondern er glaubt annehmen zu dürfen, daß die Infektion neben der Füllung durch die freigewordenen Dentinkanälchen eingetreten ist. Obwohl der Verfasser besonders hervorhebt, daß er solche Fälle traumatischer Gangrän an Menschen nie beobachtet hat, so rechtfertigen die Resultate F.s doch die Schlußfolgerung, daß nicht jede unter aseptischen Kautelen freigelegte Pulpa auch bei vorsichtigem Verschluß bedingungslos vor Infektion und damit vor Entzündung und ihren Folgen geschützt ist.

Ist die Verletzung der Pulpa unbeabsichtigt, so liegen die Verhältnisse noch ungünstiger. So äußert sich K. Jarisch darüber in folgender Weise:

„Bei der unbeabsichtigten Freilegung einer gesunden Pulpa läßt sich eine dabei stattgefundene Infektion derselben niemals mit Sicherheit ausschließen. Die Folgen einer solchen können erfahrungsgemäß erst nach längerer Zeit zutage treten. Die gebräuchlichen Überkappungsmethoden geben gegen das Auftreten derselben keine Garantien. Folglich ist die Entfernung, Devitalisierung der Pulpa mit nachfolgender Füllung in solchen Fällen das rationellste Verfahren, weil hier, antiseptische Arbeit voraus-

gesetzt, die Gefahr einer Periodontitis und ihrer Folgen viel geringer ist als nach Überkappung. Weniger gefährlich ist die Freilegung der Milchzähne.

Daß natürlich auch Fälle vorkommen, bei denen trotz unabsichtlicher Freilegung, wo also von aseptischer Behandlung keine Rede sein kann, dieselben gesund bleiben, beweist ein von mir selbst beobachteter Fall:

Am 1. Juli 1904 hatte ich einem 38 Jahre alten Mann, am M_2 inf. sin. distalwärts die Pulpa zufällig freigelegt, dieselbe sofort mit Fletscher überkappt, darauf eine Zementschicht gelegt und mit Amalgam gefüllt. Am 20. Mai 1911, also nach fast sieben Jahren, sollte die Amalgamfüllung in diesem Zahne erneuert werden. Da mir die Anamnese dieses Falles nicht in Erinnerung war, wurde die Pulpa wieder unabsichtlich freigelegt und so konnte ich die Wahrnehmung machen, daß dieselbe noch lebte, denn die Berührung mit der Sonde war empfindlich. Ich überkappte die Pulpa wieder, diesmal mit Fletcher, dem etwas Jodoform beigemengt war, füllte den Zahn von neuem und konnte bis jetzt (nach 7 Monaten) feststellen, daß der Zahn vollständig ohne jede Reaktion geblieben ist."

Bei Freilegung der Pulpa durch ein Trauma muß daran erinnert werden, daß es nach Rothmann in einer gesunden, freigelegten Pulpa schon nach 12 bis 24 Stunden zur Eiterung kommen kann. Ist also mehr als ein halber Tag nach der traumatischen Eröffnung der Pulpa vergangen, dann würde der Erfolg einer Überkappung immerhin sehr zweifelhaft sein. Als besondere Gegner der Überkappung wären noch anzuführen Scheff und Adloff. Während der erste den Standpunkt vertritt, daß eine Pulpa nach Eröffnung nur in den allerseltensten Fällen durch eine sogenannte Überkappung konserviert werden kann, ist nach der Ansicht des letzteren die Irritationshyperämie die einzige Entzündungsform, die in jedem Fall günstige Aussichten auf Heilung bietet, denn Ausbildung eines kollateralen Blutkreislaufes bei Zirkulationstörungen in der Pulpa erscheint ihm ausgeschlossen.

Über die Frage: Wie kommt die Ausheilung zustande? äußert sich O. Römer im Texte zu seinem Atlas der pathologischen anatomischen Veränderungen der Zahnpulpa:

„Bei der Heilung der Pulp. acut. simplex erfolgt die Resorption des pathologischen Exsudates durch den Lymph- und Blutstrom, sobald die eingedrungenen Bakterien vernichtet sind. Die Vernichtung der Bakterien aber erfolgt teils frei in der Gewebsflüssigkeit, indem bakterizide Substanzen auftreten, teils durch die Phagozytose, wobei die Bakterien teils noch lebend, teils abgestorben von den Phagozyten aufgenommen und verdaut werden. Die Alteration der Gefäße endlich wird dadurch beseitigt, daß die geschädigten Gefäße wieder in normaler Weise von Blut durchtränkt werden, sodaß die Ernährung wieder eine normale wird. Ob bei der Ausheilung entzündeter Zahnpulpen allerdings eine so vollständige Restitutio ad integrum eintreten kann wie bei anderen Geweben des Organismus, ist wegen der Zirkulationsverhältnisse zweifelhaft".

Sehr viele Forscher wollen durch die Überkappung der Pulpa die Odontoblastenschicht derselben zur Bildung von Ersatzdentin anregen. Wenn die Odontoblastenschicht aber nicht mehr vorhanden ist, dann kann sich an dieser Stelle, nach der übereinstimmenden Ansicht aller Forscher auch kein Ersatzdentin mehr bilden, und daß für eine zerstörte Odontoblastenschicht nach Ablauf der Entzündung wieder Ersatz in einer neuen geschaffen wird, ist bisher, wie G. Fischer bemerkt, noch nicht nachgewiesen. Walkhoff meint, daß die Pulpa häufiger einer geringen Schrumpfung anheimfalle, als daß sie, wie man früher vermutete, Ersatzdentin produziert. Der übrige Pulpakörper bleibt meist noch viele Jahre erhalten und reaktionslos.

Bei der Pulp. ac. purul. ist nach Römer infolge der eiterigen Einschmelzung des Pulpengewebes eine Restitutio ad integrum vollständig ausgeschlossen.

Selbstverständlich muß bei der Überkappung der Pulpa auch die Konstitution des Patienten berücksichtigt werden. Schon Taft hat vor 60 Jahren darauf hingewiesen, später Cartwright und Ad. zur Nedden; in neuester Zeit hat G. Fischer in einer Arbeit über „Die Biologie der menschlichen Zahnpulpa" von neuem die Aufmerksamkeit darauf gelenkt. Es ist ja bekannt, daß alle schweren Allgemeinerkrankungen die Widerstandsfähigkeit des Körpers herabsetzen und die Heilungstendenz von Entzündungen erheblich mindern. „In dem gleichen Maße aber," behauptet nun Fischer, „als lokale Indispositionen oder allgemeine Erkrankungen, ererbte wie erworbene, an Einfluß gewinnen, nimmt die Qualität und Quantität der Abwehrmaßregeln in der Pulpa ab, um schließlich ganz zu erlöschen. Wenn wir trotzdem bei Allgemeinerkrankungen eine Erhaltung der erkrankten Pulpa versuchen, so müssen wir mehr als bei gesunden Personen auf einen ungünstigen Verlauf der Behandlung gefaßt sein.

Aus dem Angeführten geht zur Genüge hervor, daß die Möglichkeit einer Ausheilung der leicht infizierten Pulpa nicht mehr bestritten werden kann, ja, es muß selbst zugegeben werden, daß längere Behandlung auch eine partielle eiterige Pulpitis zur Ausheilung zu bringen vermag. Trotzdem möchten wir raten, nur bei der Pulp. ac. sept., der Pulp. ac. traum. und der Pulp. ac. simplex (partialis) eine Überkappung vorzunehmen. Bei der Pulp. ac. traum. auch nur dann, wenn dieselbe sofort nach der Freilegung in Behandlung genommen werden kann. Die Pulp. acuta simplex (totalis) und die Pulp. ac. purul. — auch wenn nur eine teilweise Eiterung vorliegt — erfordern eine so lange Vorbehandlung und sind bisher von so wenig Forschern mit Erfolg durchgeführt worden, daß wir

unter allen Umständen dringend von einer Überkappung abraten. Die Wahrscheinlichkeit eines Erfolges in diesen Fällen ist so gering, daß auch der geübteste Praktiker den Versuch einer Erhaltung der Pulpa nur in Ausnahmefällen wagen sollte. Die Pulp. ac. gangr. und die Pulp. ac. chron. granulom. kommen für eine Überkappung überhaupt nicht in Frage.

Wenn ich auch nicht ganz mit Dependorf übereinstimme, so möchte ich doch nicht unterlassen, seinen Standpunkt, den er mit folgenden Worten präzisiert, an dieser Stelle anzuführen, da er meinen Anschauungen am nächsten kommt: „Die Überkappungsmethode kann in ihrer jetzigen Form nur als ein Notbehelf in der konservierenden Behandlung der Pulpa angesehen werden. Trotzdem weisen ganz sichere Beobachtungen aus der Praxis auf die Möglichkeit der Ausheilung einer verletzten oder entzündeten menschlichen Pulpa hin, sodaß wir jedenfalls die Berechtigung eines Versuches anerkennen müssen, der uns in den Stand setzen soll, selbst entzündete Pulpen durch die Überkappung lebend zu erhalten. Ich halte es nicht für fehlerhaft, noch bei 30- oder 40jähr. Patienten, die sonst gesund und rüstig sind, in geeigneten Fällen eine Überkappung auszuführen," dagegen kommen die Zahnpulpen älterer Patienten, ferner Pulpen im partiellen, totalen und im chronischen Entzündungszustande für die Konservierung nicht mehr in Frage.

V. Die therapeutischen Maßnahmen zur Überkappung der Pulpa bei den einzelnen Erkrankungen derselben.

Die Grundsätze für die therapeutischen Maßnahmen bei der Überkappung der Pulpa sind u. a. von Miller, Biró und Hentze in so sachgemäßer und umfassender Weise angegeben worden, daß es an dieser Stelle nur nötig ist, dieselben ganz kurz zusammenzufassen.

Die allgemeinen Gesichtspunkte, wie sie Miller für die Überkappung aufgestellt hat, können hier übergangen werden, da gründliche Kenntnis der anatomischen Verhältnisse und die Anwendung eines geeigneten Instrumentariums auch für andere operative Maßnahmen eine selbstverständliche Voraussetzung ist. Dagegen ist von außerordentlicher Wichtigkeit die Stellung einer richtigen Diagnose, was wir in den Arbeiten Millers an keiner Stelle besonders betont finden. Ohne exakte Diagnose wird aber die konservierende Pulpentherapie stets ein zweifelhafter Versuch bleiben. Wir sind jetzt erfreulicherweise so weit, daß wir in fast allen Fällen, in denen die Erhaltung der Pulpa überhaupt möglich

ist, eine richtige Diagnose zu stellen vermögen. Ein gründliches Studium des III. Kapitels dieses Abschnittes ist hierzu unerläßlich. Es wäre erfreulich, wenn diese Ausführungen dazu beitragen würden, die Therapie der Pulpenüberkappung in einheitlichere Bahnen zu lenken.

Als besondere Gesichtspunkte kommen für Überkappung der Pulpa in Betracht:

a) Sorgfältiges antiseptisches Vorgehen schon beim Vorbereiten der Kavität.

b) Neutralisierung der in der kariösen Höhle vorhandenen Säuren bei Freilegung durch Karies.

c) Stellung einer richtigen Diagnose.

d) Schutz der freiliegenden Pulpa vor weiteren Infektionsstoffen, neuen Insulten und der austrocknenden Wirkung der Luft.

e) Sterilisierung der Pulpa.

f) Überkappung der Pulpa mit einem reizlosen Material event. unter Hinzufügung eines Antiseptikums unter Vermeidung jeden Druckes.

Ich selbst benutzte als Antiseptikum das Jodoform. Ist es doch, wie H. Paschkis angibt, allen übrigen Antisepticis inbezug auf Reizlosigkeit und Heilwirkuug überlegen. Wenn auch Miller behauptet, daß „bei der Behandlung freigelegter Pulpen nur dann eine Wirkung vom Jodoform zu erwarten ist, wenn demselben eine verhältnismäßig große Fläche zugänglich ist", während die Wirkung bei geringer Freilegung der Pulpa nur schwach ist, so genügt diese doch, um bei richtig vorbehandelten Pulpen diejenige antiseptische Wirkung zu erzielen, die notwendig ist, um die Pulpa vor Zerstörung zu schützen. Wenn trotzdem ein Mißerfolg eintritt, werden wir eher daran denken müssen, daß die Diagnose nicht richtig war.

In folgendem führen wir die therapeutischen Maßnahmen an, wie sie für die einzelnen Erkrankungen der Pulpa indiziert sind und sich in der Praxis bewährt haben. Als solche kommen in Betracht bei

1. Pulp. acuta septica: Nach dem Präparieren der Höhle Watteeinlage mit Acid. carbol. concentr. auf einen Tag mit Fletcherverschluß. Nach 24 Stunden Herausnahme der Einlage, Überkappung des Pulpabodens mit Fletcher und darüber Füllung. Wird eine Gold- oder Porzellanfüllung gemacht, so muß über den Fletcher noch eine dünne Zementschicht gelegt werden.

2. Pulp. acuta traumatica: Liegt die Pulpa nur an einem Punkte frei, und ist der Patient sofort zur Behandlung gekommen, oder ist die Pulpa durch ein Instrument verletzt worden, so kann die Erhaltung versucht werden. Liegt die Pulpa jedoch in größerer

Ausdehnung frei und sind schon mehrere Stunden nach dem Trauma vergangen, wodurch die Pulpa schon in Entzündung übergegangen ist (nach 12 bis 24 Stunden sogar schon in Eiterung), so ist die konservierende Behandlung nicht mehr anzuraten. Ist die Pulpa bei abgekauten Zähnen freigelegt worden, so soll man ebenfalls von einer konservierenden Behandlung absehen, da eine Überkappung nur bei Erhöhung des Bisses möglich wäre.

Behandlung: Auswaschen der Höhle mit 3—5 %iger Karbolsäurelösung oder Nelkenöl. Falls die Pulpa blutet, Stillung der Blutung durch Austupfen mit 5 %iger Karbolsäure. Hierauf Überkappung mit Fletcher, dem ein kleines Quantum Jodoform oder eines ähnlichen Präparates, Thymol (etwa 2—5 %ig) oder Hydro-Naphthol (5 %ig) beigefügt wird. Falls Schmerzen nicht vorhanden sind, kann die Füllung sofort eingelegt werden, eventl. mit Unterfüllung von Zement.

3. Pulp. acuta simplex: a) Pulp. acuta partialis: Nach Entfernung der Speisereste Neutralisierung der Säuren in der Höhle mit 20 %iger lauwarmer Lösung von Natr. bicarbonicum, die 5 bis 10 Minuten in der speichelfreien Höhle bleibt. Darauf Watteeinlage mit Acid. carbol. concentr. oder Nelkenöl für mehrere Minuten, um schmerzlindernd und desinfizierend einzuwirken. Hierauf Exkavieren des erweichten Zahnbeines und Einlage von Acid. carbol. concentr. oder Chlorphenol oder Nelkenöl auf 24 Stunden mit Fletcherverschluß. Tags darauf Herausnahme der Einlage und Fletcherfüllung, dem eventl. ein kleines Quantum Jodoform beigefügt ist, über der Zahnpulpa, darüber eine reine Fletcherfüllung.

Miller empfiehlt in denjenigen Fällen, in denen man gezwungen ist, erweichtes Zahnbein zurückzulassen, um ein Freilegen der Pulpa zu vermeiden, die Befeuchtung des Bodens der Höhle mit einer Lösung von Thymol in absolutem Alkohol, den er durch Einblasen von warmer Luft verdunstet, wodurch ein Niederschlag von Thymol an der Zahnbeinschicht zurückbleibt, der dauernd eine leichte antiseptische Wirkung ausübt. Nach einigen Wochen Entfernung des größeren Teiles des Fletchers und Einlegen der Füllung; bei Gold- und Porzellanfüllung vorherige Einlage einer dünnen Zementschicht (vgl. Abb. 3).

b) Pulpitis acuta totalis: Die konservierende Behandlung ist nicht mehr zu empfehlen, da die Aussichten auf Erhaltung der Pulpa außerordentlich gering sind. Die Therapie besteht in der Extraktion der Pulpa.

4. Pulpitis acuta purulenta: Das Erhalten der Pulpa ist nicht mehr anzustreben, obwohl auch einige Versuche nach dieser Rich-

tung hin günstig ausgefallen sind, da die Behandlung zu langwierig ist nnd wenig Erfolg versprechend. Die Therapie besteht in der Extraktion der Pulpa.

5. Pulpitis acuta gangraenosa: Bei Pulp. acuta gangr. ist selbstverständlich nichts mehr zu erhalten. Bei teilweise lebender Pulpa muß ebenfalls eine Extraktion des noch lebenden Teiles erfolgen.

6. Pulpitis chronica granulomotosa: Die Therapie besteht in der Exzision der Pulpenpolypen und Entfernung der Pulpa nach ihrer Devitalisierung.

Mit dieser Arbeit wollte ich 1. auf die Wichtigkeit der Diagnose für die konservierende Behandlung der erkrankten Zahnpulpa besonders hinweisen, 2. den Nachweis führen, daß wir bei Berücksichtigung der Krankheitssymptome und Anwendung der bis jetzt bekannten diagnostischen Hilfsmittel heute in der Lage sind, eine sichere Diagnose der angeführten Pulpenerkrankungen vor Einleitung der Therapie zu stellen und damit eine günstige Prognose für die Behandlung zu sichern.

Literatur.

1. Adloff, P., Beitrag zur Therapie der erkrankten Zahnpulpa. Österr.-ung. V. f. Z. 1910, H. 4. — 2. v. Arkövy, Jos., Diagnostik der Zahnkrankheiten und der durch Zahnleiden bedingten Kiefererkrankungen. Stuttgart 1896. — 2a. v. Arkövy, Grundsätze der konservativen Behandlung der Zahnpulpa. Österr.-ung. V. f. Z. 1899, H. 2. — 3. v. Arkövy, Bemerkungen über die klinische Pathologie der Pulpakrankheiten. Österr.-ung. V. f. Z. 1902, H. 4. — 4. v. Arkövy, Beiträge zur Systematisierung der Untersuchungsmethodik der Pulpaerkrankungen. Österr.-ung. V. f. Z. 1885, H. 3. — 5. v. Arkövy, Indikationen zur stomatologischen Therapie. Österr.-ung. V. f. Z. 1911, H. 3. — 6. Allen, W., Präservation einer bloßliegenden Pulpa. D. V. f. Z. 1866, H. 3. — 7. Atkinson, Überkappung der bloßliegenden Pulpa. D. V. f. Z. 1866, H. 1. — 8. Atkinson, Methode der Pulpaüberkappung. D. V. f. Z. 1869, H. 1. — 9. Baume, Robert, Lehrbuch der Zahnheilkunde. Leipzig 1877. — 10. Biró, S., Kritische Revue der Literatur über die konservative Behandlung der Zahnpulpa. Österr.-ung. V. f. Z. 1899, H. 2. — 11. Boennecken, Beiträge zur Therapie der Pulpakrankheiten. Österr.-ung. V. f. Z. 1904, H. 2. — 12. Cartwright, Über die Erkrankung und die Behandlung der Zahnpulpa. D. Zahnarzt 1861, H. 5 u. 6. — 13. Colemann, Adolf, Über die Behandlung der durch Krankheit exponierten Pulpa toter und eiternder Zähne. Transactions 1877. — 14. Dependorf, Th., Die Wurzelbehandlung bei erkrankter Pulpa und erkranktem, periapikalem Gewebe einschließlich der Pulpaüberkappung. Ergebn. d. ges. Zahnhlkde., 1910, H. 3. — 15. Dieck, W., Einige seltene Beobachtungen. Verkalkung der Pulpa, welche durch eine Zahnfraktur freigelegt war. Verh. d. D. Odont. Ges. 1893. — 16. Fletcher, Thomas, Überkappung exponierter Pulpen. Monthly Review of Dental Surgery 1874. Zit. nach D. V. f. Z. 1875. —

17. Fauchard. Abhandlung der Zähne. Aus dem Franz. übersetzt von Buddeus. Berlin 1733. — 18. Faistzl, Franz, Studium der experimentellen Gangrän der Zahnpulpa. Österr.-ung. V. f. Z. 1910, H. 2. — 19. Fischer. G., Beiträge zur speziellen Pathologie der Zähne unter Berücksichtigung experimenteller Forschungen. Ergebn. d. ges. Zahnhlkde. Wiesbaden 1910. — 20. Fischer, G., Die Biologie der menschlichen Zahnpulpa. D. M. f. Z. 1910, H. 1. — 21. Fischer, G., Die Pathologie der Zahnpulpa im Lichte experimenteller Forschungen. D. M. f. Z. 1910, H. 11. — 22. Francis, C. E., Behandlung exponierter Zahnpulpen. Cosmos 1873, Nr. 1. Ref. D. V. f. Z. 1874, H. 1. — 23. Froschel, Über Entblößung der Zahnnerven. Med. Zeit. d. V. f. Z. in Pr., 1836. — 24. Gysi, Ein Fall von Selbsthilfe einer erkrankten Pulpa. Schw. V. f. Z. 1900, H. 4. — 25. Hagelberg, Jodoform zur Überkappung der Zahnpulpa. D. V. f. Z. 1882, H. 3. — 26. Hentze, Die Behandlung infizierter Zahnpulpen. D. M. f. Z. 1907, H. 7. — 27. Jackson, W. H., Die Anwendung der Borsäure zum Überkappen exponierter Pulpen. C. f. Z. 1891, H. 3. — 28. Jack, L., Vortrag in der Odont. Ges. in Pennsylvania am 6. XI. 1872. Zit. nach D. V. f. Z. 1874, H. 1. — 29. Jarisch, Über Behandlung der entblößten Zahnpulpa. W. m. Pr. 1870, H. 3. — 30. Jarisch, K., Asepsis und Antisepsis in der Zahnheilkunde. Österr.-ung. V. f. Z. 1904, H. 2. — 31. Kingsbury, Erhaltung bloßgelegter Pulpen. D. V. f. Z. 1869, H. 3. — Knapp, J., Behandlung der exponierten Pulpen. The Dental Register 1870, Nr. 6. Ref. D. V. f. Z. 1872. H. 3. — 33. Köcker, Grundsätze der Zahnchirurgie. Aus dem Englischen übersetzt. Weimar 1823. — 34. Kollmar, L., Über die Resultate der nach der Skogsborgschen Methode behandelten Zähne. D. M. f. Z. 1888. H. 8. — 35. v. Langsdorff, G., Die Behandlung zutage liegender Pulpen. D. V. f. Z. 1874. — 36. v. Langsdorff, Welches ist das beste Mittel, eine exponierte Pulpa zu schützen. D. Zahnarzt 1869. — 37. v. Langsdorff, Behandlung exponierter Pulpen. D. Zahnarzt 1871. — 38. Linderer, Jos., Handbuch der Zahnheilkunde. Berlin 1848. — 39. Miller, W. D., Lehrbuch der konservierenden Zahnheilkunde. Leipzig 1896 und 1908. — 40. Miller, W. D., Über die Selbstheilung der Zahnpulpa. D. M. f. Z. 1903, H. 9. — 41. Miller, W. D., Über die konservierende Behandlung der nicht entzündeten Pulpa. Verh. d. D. Odont. Ges. 1890. — 42. Miller, W. D., Die Jodoformfrage. Verh. d. D. Odont. Ges. 1893. — 43. Miller, W. D., Einleitung zum Studium der Bakterio-Pathologie der Zahnpulpa. Verh. d. D. Odont. Ges. 1894. — 44. Miller, W. D., Die Bakterio-Pathologie der Zahnpulpa. Odont. Bl. 1900. — 45. Miller, W. D., Über die Behandlung der freiliegenden und erkrankten Pulpa. D. z. W. 1904, Nr. 51. — 46. Mühlreiter, E., Kritische Bemerkungen über die Behandlung der bloßliegenden Pulpa. D. V. f. Z. 1872, H. 2 u. 3. — 47. zur Nedden, A., Die Behandlung der bloßliegenden Pulpa vor dem Füllen der Zähne, D. V. f. Z. 1861, H. 2. — 48. Patterson, Exposed pulps. Indep. Pract. 1884. Ref. D. M. f. Z. 1885, H. 12. — 49. Parreidt, J., Zur Behandlung der entblößten Zahnpulpa. D. V. f. Z. 1879, H. 2. — 50. Partsch, Über den Zerfall des Zahnmarks. D. M. f. Z. 1904, H. 7. — 51. Paschkis, H., Handbuch der Zahnheilkunde von Scheff. Wien 1903, II. Bd., 1. T. — 52. Pease, W. H., Über die Zurückführung bloßgelegten Zahnnerven zum Zustand der Gesundheit. D. Zahnarzt 1862. — 53. Pfaff, Philipp, Abhandlung von den Zähnen des menschlichen Körpers und deren Krankheiten. Berlin 1756. — 54. Preiswerk, G., Lehrbuch der Zahnheilkunde. München 1903. — 55. Ramsdell, W. M., Die Überkappung bloßliegender Pulpen. Independent Practitioner. Ref. Corr. f. Z. 1885, H. 2. — 56. Richardson, J., Über die Behandlung bloßliegender Zahnnerven. D. Zahnarzt. 1861, H. 12. — 57. Robinson, J., Über die Anwendung des Kollodiums und des Asbests zum Ausfüllen schmerzhafter Zähne. Lancet.

Ref. D. Zahnarzt 1862, H. 6. — 58. Römer, O., Über Pulpitis zur Anregung einer allgemeinen Diskussion über konservierende Pulpentherapie. D. M. f. Z. 1907, H. 7. — 59. Römer, O., Atlas der pathol.-anat. Veränderungen der Zahnpulpa n. Beitr. zur normalen Anatomie von Zahnbein und Pulpa beim Menschen. Freiburg 1909. — 60. Röse, C., Über die Anwendung des Thymols bei Pulpitis. Österr.-ung. V. f. Z. 1893, H. 1. — 61. Rothmann, A., Pathologie und Therapie der Pulpakrankheiten. Scheffs Handb. d. Zahnhlkde. Wien 1903, 2. Bd., 1. Abt. — 62. Roy, M., Persistierende Vitalität einer bloßgelegten Zahnpulpa (Greffe et vitalité persistante d'une pulpe dentaire). L'Odontologie 1900, Nr. 4, Zit. n. Österr.-ung. V. f. Z., 1900, H. 4. — 63. Robicsek, S., Über die wichtigsten Konsequenzen der infolge von Karies entblößten Zahnpulpa und deren Behandlung. D. V. f. Z. 1877, H. 1. — 64. Sachs, W., Das Füllen der Zähne. Scheffs Handb. d. Zahnhlkde. 1903 u. 1909, II. Bd., 1. Abt. — 65. Schild, Die Bedeutung der Überkappung für die konservative Zahnheilkunde. Österr.-ung. V. f. Z. 1898, H. 1. — 66. Scheff, Jul., Das Jodoform in der Zahnheilkunde. D. V. f. Z. 1881, H. 4 und 1882, H. 1. — 67. Schlenker, M., Historische Bemerkungen über Pulpaüberkappungen von Christi Geburt bis zur gegenwärtigen Zeit. D. V. f. Z. 1880, H. 1. — 68. Schmidt, L., Jodoformbehandlung zur Konservierung erkrankter Zahnpulpen. D. M. f. Z. 1887. — 69. Searle, Behandlung der bloßliegenden Pulpa. D. V. f. Z. 1863, H. 1. — 70. Skogsborg, Rud., Die Vorteile der konservativen Pulpabehandlung vor der Kauterisation mit Arsenik. D. M. f. Z. 1887, H. 7. — 71. Skogsborg, Rud., Verbesserte Jodoformpräparate zur Behandlung erkrankter Zahnpulpen mit Ausschluß der Kauterisation, Corr. f. Z. 1883. — 72. Skogsborg, Rud., Über Jodoform. D. V. f. Z. 1882, H. 4. — 72. Stellwagen, F. H., Natürliches Dentin zur Überkappung der Pulpa. D. V. f. Z. 1890, H. 2, Ref. — 74. Stellwagen, Th. C., Exponierte Pulpen. Cosmos 1870, Nr. 1, Ref. D. V. f. Z. 1874, H. 3. — 75. Taft, J. A., A Practical Treatise of Operative Dentistry. London 1859. — 76. Tanzer, V. L., Über die therapeutische Anwendung des Jodoforms in der Dentistry. D. V. f. Z. 1882, H. 1. — 77. Trümann, Das Überkappen exonierter Pulpen. Cosmos 1870, Nr. 2, Ref. D. V. f. Z. 1871, H. 3. — 78. Trümann, J., Zinkoxychlorid als Material zum Überkappen der Nerven. D. Times 1868, H. 7, Ref. D. V. f. Z. 1869, H. 1 — 79. Underwood. Über die Behandlung der bloßliegenden und erkrankten Zahnpulpa. D. Zahnarzt 1859. — 80. Wachtl, Ludw., Einige Mitteilungen über konservative Behandlung der Pulpitis acuta partialis purulenta. Österr.-ung. V. f. Z. 1901, H. 2. — 81. Walkhoff, O., Beitrag zur Theorie und Praxis der Behandlung pulpakranker Zähne. Corr. f. Z. 1899, H. 4. — 82. Walkoff, O., Vereinfachte Behandlung der Pulpakrankheiten mittels Jodoformknorpel und Chlorphenol. D. M. f. Z. 1883, H. 5. — 83. Walkhoff, O., Die konservative Behandlung der Pulpa. D. M. f. Z. 1887, H. 4. — 84. Walkhoff, O., Die Technik der Pulpaüberkappung. D. M. f. Z. 1887, H. 4. — 85. Walkhoff, O., Eine konservative Behandlung der erkrankten Zahnpulpa. Leipzig 1888. — 86. Watt, Geo, Bloßliegende Pulpen. Sekundäres Zahnbein. Register of the West 1860, Nr. 10, Ref., D. V. f. Z. 1861, H. 2. — 87. Webb, H., Reizung und Zerstörung der Pulpen. Corr. f. Z. 1885, H. 1. — 88. Weiser, Rud., Beiträge zur Behandlung pulpakranker Zähne. Überkappung, Amputation, Elektrolyse. Österr.-ung. V. f. Z. 1888, H. 2. — 89. Welchens, S., Das Überkappen der Pulpa. Cosmos 1870, Nr. 3, Ref. D. V. f. Z. 1871, H. 3. — 90. White, Ch. J., Behandlung exponierter Pulpen. Monthly Review of D. Surgery 1873. II. Ref. D. V. f. Z. 1874, H. 2. — 91. Williger, F., Über die Einwirkung pathologischer Reize auf die Odontoblasten menschlicher Zähne nebst einigen Bemerkungen über die sog. Weilsche Schicht. D. M. f. Z. 1907, H. 1. — 92. Williger, F., Zahnärztliche Chirurgie.

Leipzig 1910. — 93. Witzel, Ad., Die praktische Behandlung exponierter und kauterisierter Pulpen. D. V. f. Z. 1874. — Witzel, Ad., Bedeckung für bloßgelegte Nerven. Corr. f. Z. 1874. — 94. Witzel, Ad., Die technischen Hilfsmittel zur antiseptischen Behandlung der Pulpakrankheiten. Corr. f. Z. 1879. — 95. Witzel, Ad., Gebrauch des Jodoforms in der zahnärztlichen Praxis nebst Pathologie und Therapie der Pulpa- und Periostkrankheiten. D. V. f. Z. 1882. — 96. Witzel, Ad., Die antiseptische Behandlung der Pulpakrankheiten des Zahnes mit Beiträgen zur Lehre von den Neubildungen in der Pulpa. Berlin 1879. — 97. Witzel, Ad., Kompendium der Pathologie und Therapie der Pulpakrankheiten. Hagen i. Westf. 1886. — 98. Witzel, Ad., Die moderne Behandlung pulpakranker Zähne. Anhang zu: Das Füllen der Zähne mit Amalgam. Berlin 1899. — 99. Witzel, Ad., Pathologie und Therapie der Pulpakrankheiten. Corr. f. Z. 1899 V. B. — 100. Witzel, Ad., Ist die kranke Pulpa heilbar? Muß man sie zerstören? Corr. f. Z. 1902, H. 4. — 101. Woodhouse, A. J., Über Behandlung exponierter Pulpen. D. V. f. Z. 1875, H. 1. — 102. Zsigmondy, Behandlung pulpakranker Zähne, deren Wurzelwachstum noch nicht abgeschlossen ist. Wiener z. Mon. 1900, H. 4.

Zur Klärung klinischer Wechselbeziehungen der Mund- zur Schädelhöhle auf Grund pathologisch-anatomischer Untersuchungen.

Von

Regimentsarzt Dr. **Juljan Zilz.**

(Aus dem k. und k. Truppenspitale in Karlsburg.)

(Mit 1 Tafel.)

„Es ist nicht ohne Wert, wenn die Ergebnisse zweier Forschungsrichtungen naturwissenschaftlicher Gebiete sich nach den verschiedensten Seiten hin stützen und durch Bestätigung von Sonderbeobachtungen in erfreulicher Weise ergänzen“ (Weichardt). Unter diesen beiden Richtungen sollen in dieser Arbeit einerseits pathologische Veränderungen im Bereiche des Gehirnes, seiner Membranen und knöchernen Hüllen, anderseits krankhafte Zustände, bezw. durch Trauma geschaffene Auslösungsursachen für solche im Bereiche der Mundhöhle verstanden werden, wobei der Schwerpunkt auf die Beziehungen zueinander, sei es, daß solche tatsächlich bestanden, oder bloß als bestehend vermutet werden, gelegt werden wird.

Wir verdanken Miller eine statistische Zusammenstellung der meisten bis zum Jahre 1889 in der medizinischen Literatur beschriebenen Fälle, bei denen Erkrankungen des Gehirnes und seiner

Membranen durch Infektion auf dem Wege der gangränösen Zahnpulpa (Dellevie, Tripp, Mair, Colombe, Rokey, Gould), durch Infektion nach Zahnextraktionen (Leynseele, Delestre, Zawadzki, Galippe, Tueffert), sowie durch Übertragung bei anderweitigen zahnärzlichen Operationen (Horsley) beobachtet wurden. Ich erinnere bloß an den Schlußpassus des Vortrages von Partsch („Über seltene Verbreitungswege der von den Zähnen ausgehenden Eiterungen", Berlin 23. 4. 1900), welcher lautete:

„Jedenfalls liefert diese Krankheitsbeobachtung den Beweis, wie verhängnisvoll sich Eiterungen von den Zähnen aus zu verbreiten vermögen und wie schwere Störungen und Bedrohungen wichtiger Organe durch solche hervorgerufen werden können. Nur volle medizinische Erfahrung und tüchtige chirurgische Schulung sind imstande, so komplizierte Verhältnisse, wie sie bei anfangs einfach erscheinenden Eiterungsprozessen sich entwickeln können, mit Verständnis zu verfolgen, aufzuklären und in ihrer verhängnisvollen Wirkung zu hemmen."

Wenn wir die von Miller gebrachte tabellarische Übersicht näher studieren, so ersehen wir, daß diejenigen Fälle, bei denen pathologische Erscheinungen seitens des Gehirnes und seiner Häute beobachtet wurden, an Anzahl gegen die pyämischen resp. septikämischen Erkrankungen zurücktreten.

Sowohl an der Hand dieser Fälle, als auch solcher aus der jüngeren Literatur sollen nun vor der Schilderung des vorliegenden Krankheitsbildes die anatomischen Wege, „die ziemlich festen Bahnen" kurz rekapituliert werden, auf denen es durch Fortleitung krankhafter Vorgänge in der Mundhöhle zur Mitaffektion des Gehirnes und seiner Hüllen kommen kann.

Schon ein flüchtiger Blick auf das anatomische Verhältnis der Zähne zur Schädelhöhle lehrt uns, wie leicht die letztere von entzündlichen Prozessen im Bereiche der Zähne, insbesondere der des Oberkiefers erreicht werden kann. „Liegen doch Eiterherde, die von den Zähnen ausgehen, mitten in der Spongiosa des Kieferknochens, also in einem Gewebe, das vermöge seines Reichtums an Blut und Lymphgefäßen außerordentlich zur Verschleppung von Infektionskeimen geeignet erscheint" [Landgraf[1])]. Das Antrum Highmori, die Nasenhöhle. die Siebbeinplatte, die Fossa pterygoidea, all die Foramina an der Schädelbasis, die Fossa sphenomaxillaris, die Fissura orbitalis inferior, die Orbita usw. bilden anatomisch präformierte Wege für eine Fortleitung entzündlicher Prozesse. Kurz ausgedrückt, erfolgt das Übergreifen pathologischer Prozesse durch Propagation der Eiterung auf dem Wege vorhandener Ge-

[1]) „Die Zähne als Ursache kryptogener Sepsis". Verhandlungen des V. Internationalen Zahnärztlichen Kongresses 1909, Bd. I, S. 218.

fäßbahnen, Knochenkanäle und Knochenlücken. Am prägnantesten werden all diese Wege vorgezeichnet, wenn es sich um eine schwere perimaxilläre Phlegmone oder eine suppurative Thrombophlebitis, beide dentalen Ursprungs, handelt, die im weiteren Verlaufe zu der meist tötlichen Encephalomeningitis führen. Wir haben dann eigentlich nichts anderes vor uns als eine progrediente Phlegmone, welche von der Mundhöhle ihren Ausgang nehmend, sich mit Vorliebe in dem lockeren, mit Gefäßen reich versehenem Subarachnoidealraum ausbreitet. Von hier aus kriecht sie in den Bahnen des, zwischen den einzelnen Hirnwindungen ziehenden Piagewebes, in diese hinein und von dort auf die Oberfläche des Gehirnes. Huguenin hat ein besonderes Gewicht auf die Bedeutung der Piascheiden gelegt, welche den ausstrahlenden Nerven folgen und mit extrakraniellen Lymphwegen in Verbindung stehen: so hängen z. B. die Piascheiden des Optikus mit den mannigfachen Lymphspalten der Orbita zusammen, die des Akustikus vermitteln eine Verbindung mit den perilymphatischen Räumen des Labyrinths, die des Olfaktorius führen zur Nasenschleimhaut usw. Ferner müssen wir auch noch an die Pacchionischen Granulationen und den Subduralraum mit all seinen Abflußkanälen denken. Daß den Gefäßen im Canalis caroticus und besonders den diese umspinnenden Lymphräumen eine, den Bazillenübergang auf die Pia mater vermittelnde Rolle zukommen kann, haben schon Körner, E. Meier u. a. hervorgehoben.

So breitet sich die perimaxilläre Phlegmone im Oberkiefer in der Gegend des Tuber maxillae aus, um von da in die Fossa sphenomaxillaris zu gelangen. Auch in den Fällen, bei denen der Unterkiefer den Ausgangspunkt der septischen Phlegmone bildet, gelangt diese, vor dem M. pterygoideus internus in die Höhe steigend, ebenfalls in die Fossa pterygopalatina. Von hier aus kann es entweder zu einem tiefen Temporalabszeß oder zu einer eiterigen Meningitis kommen, vorausgesetzt, daß der Entzündungsprozeß im Wege der Fissura orbitalis inferior zu einer Orbitalphlegmone, mit oder ohne eitrige Thrombose der Orbitalvenen, und einer Periostitis der Orbita geführt hat. Freilich käme für die Meningitis noch der Weg der Eiterung entlang des Nerv. inframaxillaris durch das Foramen ovale in die Schädelhöhle in Betracht.

Die suppurative Thrombophlebitis schreitet nach Perthes in drei Richtungen fort und zwar 1. auf dem Wege der fazialen Venen in die Orbita und von da event. weiter in die venösen Blutleiter der harten Hirnhaut; 2. aus dem Plexus pterygoideus direkt in den Sinus cavernosus; 3. auf dem Wege der Jugularis interna in den Sinus sigmoideus.

Nach Wittmaack kann die Überleitung der Infektionserreger durch kleine Gefäße und Nervenscheiden des N. glossopharyngeus, vagus und accessorius im Wege des Cavum hypotymp. erfolgen.

Inwieweit die pathologischen Vorgänge im Bereiche der Mundhöhle zu septischen Prozessen des Gehirnes und seiner Häute führen können, lehrt uns — wie bereits erwähnt — die Literatur. So beschrieb Wreden eine Thrombophlebitis des Sinus cavernosus nach Zahnfleischabszeß, und auch Biere sah zweimal nach Zahnkrankheiten Thrombophlebitis des Hirnsinus entstehen. Von bekannten Forschern seien noch Lenhartz, Pässler, Landgraf und Herrenknecht[1]) zu nennen, welche die Krankheitszustände der Mundhöhle für septische Erkrankungen verantwortlich machen. Und so lesen wir auch in dem jüngst erschienenen großen Werke von Mohr u. Staehelin 1911 (I. Bd., S. 695), im Abschnitt „Septische Erkrankungen" von Jochmann: „Auch kariöse Zähne können als Eintrittspforte dienen".

In der „Freien Vereinigung der Chirurgen Berlins" hat erst jüngst (12. 2. 1912) Sultan über metastatische extradurale Eiterungen berichtet, deren Vorkommen bisher als unbekannt galt.

Die intrakraniellen pathologischen Prozesse lassen sich in drei große Hauptgruppen einteilen und zwar

I. Entzündungen der Hirnhäute;

II. Erkrankungen des Gehirnes;

III. Erkrankungen der Hirnblutleiter und der Carotis interna.

In die I. Gruppe gehören:

a) Der Extraduralabszeß (Pachymeningitis externa circumscripta).

b) Der Intraduralabszeß (Pachymeningitis interna circumscripta).

c) Die Meningitis serosa und Leptomeningitis diffusa.

Die II. Gruppe schließt in sich den Groß- und Kleinhirnabszeß, die metastatischen Abszesse sowie das Hirngeschwür nebst der Encephalitis diffusa.

Der III. Gruppe wären zu subsummieren: die Thrombophlebitis des Sinus transversus und des Bulbus venae jugularis sowie die Arrosion der Carotis interna und des Sinus transversus. Der Extraduralabszeß[2]) gehört, wenn er sich auch innerhalb der knöchernen

---

[1]) „Entzündliche Veränderungen benachbarter und entfernter Organe infolge von Wurzelhauterkrankungen". Dtsch. Monatsschr. f. Zahnhlkde. Juni 1910.

[2]) Synonyma: Der epitympanale oder persinuöse oder epidurale Abszeß; Periostitis interna cranii.

Schädelkapsel abspielt, wie es Wullstein-Wilms treffend schildern, seiner klinischen Wertung nach zur „Außenwelt" und besitzt vollste Analogie zu dem auf der Außenseite des Warzenfortsatzes vorkommenden Abszeß; auch er verdankt einer Periostitis an einer kranken Knochenstelle seine Entstehung, nur daß diesmal das Periost der Innenfläche des Schläfenbeines, die Dura mater, den Abszeß entstehen läßt. Nach Politzer finden wir, in Analogie zu unserem Falle, zwischen der Dura und dem Schläfenbein — dies die häufigsten Lokalisationen — eine Eiteransammlung, durch welche die Dura vom Knochen abgehoben wird, wobei es zur Bildung eines oberflächlichen extraduralen Abszesses kommt zum Unterschiede von dem von Jansen beschriebenen tiefen Extraduralabszeß labyrinthären Ursprungs, der öfters auf dem Wege des Labyrinths und des Aquaeductus vestibuli entsteht und zunächst ein Empyem des Saccus endolymphaticus hervorruft, dessen Durchbruch zur Bildung eines Extraduralabszesses führt.

In dem zu beschreibenden Falle wurde bei einem intakten Tegmen tympani (keine Knochenfistel) die Krankheit auf dem Wege der Lymph- und Blutgefäße zur Dura fortgeleitet[1]). Und da diese Eiteransammlung weder mit dem Schläfenbein noch mit den Mittelohrräumen kommuniziert, so stand die Ausbreitung des Eiters unter sehr hohem Drucke und war daher viel verhängnisvoller als bei denjenigen Fällen, bei denen es infolge Kommunikation zu einem teilweisen Eiterabfluß kommen kann.

Der Intraduralabszeß[2]) kommt als eine umschriebene Eiteransammlung innerhalb der Dura, zwischen dieser und den weichen Hirnhäuten bei fistulösem Durchbruch der Dura zustande, wenn es in der Umgebung der Ulzerationsstelle zu einer Verlötung der Dura mit der Pia kommt. Solche Eiterherde führen entweder zur Ulzeration und Erweichung der angrenzenden Hirnrinde, zu einem Hirnabszeß oder zur diffusen Leptomeningitis.

Wenn auch unter normalen Verhältnissen die eitrigen Prozesse im Schläfenbeine, welche zur purulenten Leptomeningitis führen, ihren Weg durch Ulzerationslücken am Tegmen tympani und antri,

[1]) „Nicht gar selten, besonders bei akuten Influenza-Ostitiden ist ein direkter Zusammenhang der Meningitis mit der Ohreiterung anatomisch nicht nachweisbar und es ist wahrscheinlich, daß hier die Fortpflanzung der Entzündungserreger vom Mittelohr auf die Schädelhöhle durch die Lymphscheiden der anastomotischen Blutgefäße vermittelt wird" (Politzer).

[2]) Synonyma: Abscessus intraduralis, subduralis (Macewen), intrameningealis, Leptomeningitis circumscripta.

seltener an der hinteren Pyramidenfläche nehmen, so finden wir doch auch eine ganze Reihe von Abweichungen dieses Verlaufes, indem der darunter liegende Knochen höchstens zirkumskript verfärbt erscheint, ohne andere sonderliche Veränderungen zu zeigen. So dringt zuweilen die Eiterung vom Canalis caroticus (Meier) oder längs des Fazialisnerven in den inneren Gehörgang und von hier in das Schädelinnere (Macewen, Politzer). Auch bei Sinusthrombose kann der eitrig zerfallende Thrombus durch Kontakt der Pia mater mit der medialen Sinuswand oder auch metastatisch Leptomeningitis erzeugen [Manasse[1])].

Es würde mich zu weit über den gezogenen Kreis führen, wollte ich die pathologisch-anatomischen Veränderungen im Bereiche der Schädelhöhle, wie selbe durch ebensolche Veränderungen im Bereiche der Mundhöhle bezw. der Grenzgebiete hervorgerufen werden können, des näheren erörtern, und so gehe ich, nach den einleitenden Erwägungen, die zum leichteren Verständnis nötig erscheinen, über zur Wiedergabe der Krankengeschichte. Diese besitzt infolge der prägnanten Symptomatologie für uns ein gewiß nicht zu unterschätzendes klinisches Interesse, umsomehr als die Symptome, wie schon Hölscher hervorhob, selten in dieser Prägnanz und diesem charakteristischen Gepräge wie hier zur Beobachtung gelangen.

Husar L. H., 21 Jahre alt, mittelgroß, mittelkräftig. Die Eltern sowie zwei Geschwister starben an Tuberkulose. Er selbst sei früher nie ernstlich krank gewesen, speziell in letzter Zeit habe er keinerlei akute Infektionskrankheiten (Masern, Scharlach, Influenza) oder Anginen durchgemacht. In seinem 18. Jahre, also vor 3 Jahren, traten nach einer Bronchitis plötzlich stechende Schmerzen im rechten Ohr auf, zu denen sich ein eitriger Ausfluß hinzugesellte. Nach 14 Tagen hörten die Schmerzen und der Ausfluß auf, ohne je wieder zu rezidivieren. Seit dieser Zeit war Pat. stets gesund. Am 26. Mai 1911 ließ sich H. den stark kariösen periodontischen [illegible] entfernen. Die Extraktionswunde zeigte keinerlei nennenswerte Reaktion, und der Husar ging seiner Beschäftigung nach. Am 4. Juni 1911, d. i. 9 Tage nach der Extraktion, erwachte Pat. morgens mit einer gewissen Schwere und Steifheit des Nackens und stechenden gegen das rechte Ohr irradiierenden Schmerzen im Bereiche der rechten Gesichtshälfte und zwar genau im Bereiche des Trigeminus lokalisiert. Diese Erscheinungen schwanden tagsüber, so daß H. seinem Dienste obliegen konnte. Am Morgen des 5. Juni wiederholte sich dasselbe Bild, wobei die Gesichtsneuralgie, sowohl was Schwere als auch Dauer betrifft, viel prägnanter auftrat. Am Abend wurde der Mann, aus seinem relativ guten Wohlsein heraus, von außerordentlich heftigen

[1]) Manasse (Festschrift f. Lucae 1905) berichtet über eine durch Streptokokkeninfektion hervorgerufene otitische hämorrhagische Hirn- und Rückenmarksmeningitis, die sich besonders durch septische Begleitsymptome (Icterus) charakterisierte.

neuralgischen Schmerzen im Bereiche des ganzen rechten Trigeminusgebietes, Übelsein, Schüttelfrost und Erbrechen befallen. Da auch ein heftiger, bohrender Schmerz in der Extraktionswunde als Begleitsymptom ständig vorhanden war, führte Pat. all diese Erscheinungen auf die Extraktion zurück und brachte sie mit dieser in direkten Zusammenhang! —

In diesem Zustande ward er am Vormittag des 6. Juni 1911 dem Truppenspitale übergeben, wo durch mich folgender Status praesens erhoben wurde.

6. Juni 1911. Das Gesicht auffallend blaß, Lippen zyanotisch, trocken, Zunge stark belegt. Brustkorb etwas abgeflacht, die Atmung entspricht der Temperatur von 39,5 °, beschleunigt, während der Puls, der in seiner Frequenz oft wechselt und zeitweise aussetzt, nur 68 Schläge in der Minute hat. Radialis mäßig gefüllt und gespannt. Herzdämpfung normal, Spitzenstoß nicht fühlbar, Herztöne dumpf. An den Lungen nichts nachweisbar, die Milz weder palpatorisch noch perkutorisch vergrößert. Urin klar, enthält Spuren von Zucker, Andeutung des Grunertschen Symptoms; hingegen sind weder Eiweiß noch Diazokörper, noch mikroskopische Formelemente nachweisbar. Chloride nicht vermindert.

Pat. liegt ganz apathisch, mit etwas nach hinten gebeugtem Kopfe und klagt über äußerst heftige auf die rechte Kopfhälfte beschränkte Schmerzen (Brieger). Der stechende Schmerz im rechten Ohre irradiiert teils in die Richtung der Extraktionswunde und des Kiefergelenkes [Kretschmann[1])], teils gegen den Kehlkopf [Rohrer[2])]. Auf Anruf richtige Antworten, Sprache nasal, Sprachstörungen wie sie Salzer, Macewen, Pritchard u. a. beobachtet, waren nicht vorhanden. Kiefersperre. Extraktionswunde noch nicht geschlossen, graugelb umrandet, in derselben aufschießende frische, bei Berührung leicht blutende Granulationen, sonst tadellose Dentur. Weder in der ersteren, noch in ihrer Umgebung ist ein phlegmonöser Prozeß sichtbar. Rechts sind die Drüsengruppe (c) sowie die Gl. auriculares und sternokleidom. geschwollen. Alle Trigeminusäste rechts druckempfindlich. Wa R negativ, Pirquet positiv. Ohrbefund: Das Trommelfell rechts stark gerötet, zeigt im unteren hinteren Quadranten eine zarte Narbe nach einer seinerzeitigen Perforation. Valsalva negativ. In der Nase nichts Pathologisches. Röntgenuntersuchung und Durchleuchtung der Gesichtshöhlen negativ.

7. Juni. Nach einer unruhigen Nacht klagt Pat. über unerträgliche Kopf- und Ohrenschmerzen, rasende Schmerzen in der rechten Orbita, sowie über ein klopfend bohrendes Gefühl in der Extraktionswunde.

Kernig[3]) rechts positiv, links angedeutet. Dieser Unterschied trat besonders in Erscheinung, wenn die Prüfung in sitzender Stellung des Patienten vorgenommen wurde[4]) . Babiński beiderseits.

Ausstrich aus dem Belage und dem Grunde der Extraktionswunde: Neben den gewöhnlichen saprophytischen Bewohnern der Mundhöhle wie: Bac. maximus buccalis, Leptothrix innominata, Vibrio buccalis, Spirochaeta

[1]) Archiv für Ohrenheilkunde. Bd. LVI.

[2]) Schweizerische Zeitschrift für Zahnheilkunde Bd. X.

[3]) Kernigsche Flexionskontraktur ist die von Jansen konstatierte und von Körner bestätigte Beugekontraktur des Knies, die eintritt, wenn der Oberschenkel in einen Winkel von 90—100 ° zum Rumpf gebracht wird.

[4]) Nach Roglet (Contribution à l'étude du signe de Kernig dans les méningites.) La valeur diagnostiquer et semiologique au pathogénic, Thèse de Paris 1900), wird die Flexionskontaktur des Kniegelenkes hervorgerufen durch 1. intrakranielle Drucksteigerung, 2. erhöhte Reizbarkeit der Wurzeln der Rückenmarksnerven infolge des sie umgebenden Exsudates, 3. Verkürzung infolge Hypertonie der Flexionsmuskeln des Unterschenkels.

dentium, dann den zymogenen: Bac. lactis acidi[1]), Micrococcus laevolactici (Leichmann), Bac. acidificans longissimus, Jodococcus, waren pyogene Staphylo- und Streptokokken sowie Pneumokokken nachweisbar. Keine Meningokokken! Die Pathogenität im Tierversuche erhoben. Entnahme einer Blutprobe aus der Vena basilica behufs bakteriologischer Untersuchung; letztere negativ.

Die Trigeminusneuralgie besteht in einer geradezu unerträglichen Stärke. Sonst derselbe Status. Therapie: 1,5 Urotropin pro die[2]).

8. Juni. Pat. liegt apathisch, erhebt sich nur zögernd, hartnäckiges, gallig schleimiges Erbrechen, auffallende psychomotorische Hemmung, äußerst quälende neuralgische Schmerzen im ganzen rechten Trigeminusgebiete mit periodisch auftretenden Krämpfen (Romberg). Empfindlichkeit gegen Licht und Schallreize. Kranium allenthalben stark perkussionsempfindlich, Unterkieferphänomen von de Watteville (Clonus of te lower jaw). Beim Beklopfen der Wirbelsäule entsteht Einwärtskrümmung derselben (Oppenheimsches Rückenphänomen). Kernig deutlich positiv, ebenso Lassèguesches Zeichen[3]) sowie das Nackenphänomen von Brudzinski [„Le signe de la nuque". „neck sign"[4])]. Glykosurie (Grunert, Schulze).

9. Juni. Puls 70, Temp. 39,8. Erbrechen anhaltend, zeitweise auftretende Bewußtlosigkeit, Somnolenz, Konvulsionen, heftiges Stöhnen, Schweiße, Parese des ganzen rechten Trigeminus, Déviation conjugée. Lumbalpunktion ergibt: I. Druck stark erhöht. II. Liquor anfänglich sanguinolent, dann leicht opaleszierend getrübt, beim Stehen bildet sich nach einigen Minuten ein zentrales Gerinnsel. III. Zucker- und Eiweißgehalt erhöht, Moritzsche Probe positiv. VI. Im Zentrifugat mikroskopisch nachweisbar: vermehrte, hauptsächlich mononukleäre, vereinzelte polynukleäre und gelapptkernige Leukozyten. Im hängenden Tropfen Kapseldiplokokken. Im gefärbten Präparate keine Tuberkelbazillen, ebenso im Antiformin-Ligroinsediment.

Die Urotropindosis auf 2,0 pro die erhöht.

10. Juni. Paralyse des Trigeminus rechts, Parese des N. abducens (Katz). Nystagmus gegen die rechte Seite (Oppenheim), träge Pupillenreaktion, Neuritis optica (Tenzer), Herpes labialis (Schmiegelow, Körner), Foetor ex ore, Speichelfluß, Erhöhung der Temperatur im Bereiche der rechten Schädelhälfte (Broca).

11. Juni. Parese des Fazialis rechts mit Gaumensegelparese (Thompson, Heimann, Politzer). Vollkommene Bewußtlosigkeit, untere Extremitäten spastisch-paretisch, Patellarklonus. Lumbalpunktion (therapeutisch) behufs Herabsetzung des Druckes und der vergiftenden Wirkung der Toxine auf die Zentren des Gehirnes (Herz, Atmung).

12. Juni. Vollständige Bewußtlosigkeit, auffallende Zyanose, Delirien, Atmung stridorös, flattender nicht zu zählender Puls, Koma, Exitus.

Sektionsbefund. 1. Eine bis an und unter das rechte Ganglion Gasseri reichende kariöse Zerstörung der Wände des karotischen

---

[1]) Kurze, kokkenähnliche, unbewegliche Stäbchen 0,8—1,2 μ lang und 0,5—0,8 μ breit, kettenförmig, fakultativ anaërob ($C_{12}H_{22}O_{11} + 4\,C_3H_6O_3$ = Rechtsmilchsäure).

[2]) v. Eiselsberg äußert sich in der Arbeit „Meine Operationsresultate bei Hirntumoren". Wien. klin. Wochenschr., Nr. 1, 1912, S. 29: „Vor allem möchte ich eine prophylaktische Darreichung von Urotropin betonen."

[3]) Versucht man die Beine zu strecken, so geben die Kranken lebhaften Schmerz längs des Verlaufes der Ischiadici an.

[4]) A. de Médecine des enfants 1909, Bd. 12, S. 745.

Kanals mit einer konsekutiven Verschmelzung mit dem Foramen lacerum nach rückwärts und dem Foramen ovale nach vorn (Abb. 1).

Abb. 1.

2. Extraduralabszeß des rechten Schläfenbeines zwischen dem Angulus superior pyramidis und der Eminentia arcuata sowie zwischen den Juga cerebralia und den Impressiones digitatae (Abb. 2).

Abb. 2.

3. Meningitis und Encephalitis suppurativa circumscripta lobi temporalis dextri (Abb. 3).

4. Käseherd in der rechten Lungenspitze. Weder in der Extraktionswunde, noch in deren Umgebung, noch von dieser aus fortgeleitet, sind irgendwie immer geartete pathologische Veränderungen nachweisbar.

Histologischer und bakteriologischer Befund. Einfache, akute, eitrige Meningitis mit bedeutender Infiltration der Hirnhaut durch Rundzellen (polynukleäre Leukozyten). Kleine Infiltrationsherde in der Hirnsubstanz, an den Ganglienzellen nichts besonders. Der Befund schließt eine Tuberkulose aus, die Untersuchung auf Tuberkelbazillen fiel auch negativ aus. Was nun die weitere Untersuchung auf Bakterien betrifft, so sind grampositive Bakterien meistens Staphylokokken in großen Mengen in der Hauptinfiltration vorhanden. Nach Much sind in diesen meningitischen Herden feine Bakterien sichtbar, vielfach zu staubförmigen Häufchen zusammengeballt, die aber sicher nichts mit Tuberkelbazillen zu tun haben. Hingegen ergab eine abgetragene Partie der Wand des karotischen Kanals sowohl im Antiformin-Ligroinsediment als auch im Tierversuche zweifellos das Vorhandensein zielfärbbarer säurefester Tuberkelbazillen.

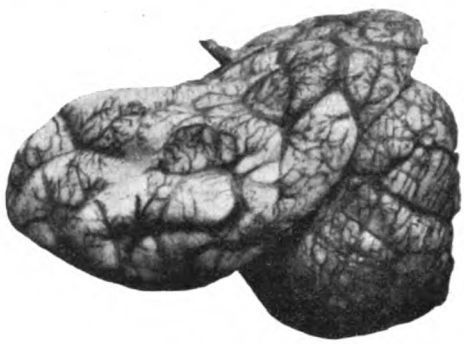

Abb. 3.

Das Ganglion Gasseri wurde nach der Formolfixation frontal halbiert. Die eine Hälfte habe ich chromiert, um die degenerativen Zustände an den markhaltigen Nervenfasern festzustellen; die andere Hälfte wurde mit Alkohol nachgehärtet, um die Veränderungen der Ganglienzellen, des Gewebes und die bakterielle Einwanderung nachweisen zu können. Die Untersuchung ergab eine diffuse, frische Entzündung der Nervenbahnen und der Zwischensubstanzen. Das Ganglion selbst zeigt leukozytäre Infiltration, die da, wo sie länger bestand, Zerfall der Markscheiden, Unterbrechung sowie Verödung der Nervenbahnen zur Folge hatte. Starke Hyperämie sowie freie Blutungen beherrschen fast durchweg das Gesichtsfeld.

Die Ganglienzellen sind vergrößert, blasig aufgetrieben, vielfach mit starker Pigmenteinlagerung, welche den Kern oft in Form eines Hofes umgibt, ein andermal ihn verdeckt und der Form und Farbe nach als Blutpigment aufzufassen ist. Viele Zellen sind so intensiv gefärbt, daß beginnende Verkalkung als Ursache dieser Affinität für den Farbstoff angesprochen werden kann. Andere Zellen hingegen sind matt, wieder andere schattig, nichtsdestoweniger ist der Kern der meisten noch färbbar. Die Struktur und Körnung des Protoplasmas ist überall völlig verwischt, was einerseits der fettigen Degeneration, anderseits der bakteriellen Invasion zuzuschreiben ist. Die Produkte der Fettdegeneration sind durch die Präparation ausgezogen, die Bakterieneinwanderung jedoch in diesen Zellen in Form feiner Körnchen sichtbar. Große Corpora amylacea von eigenartiger Schichtung ergänzen das Bild. Zwischen dem zweiten und dritten Trigeminusaste ist ein Knochensequester eingelagert, ein Rest des kariösen Schläfenbeines, welcher auch alle pathognomonischen Zeichen nekrotischen Zerfalls zeigt.

Näheres ist aus der Erläuterung der Abbildungen zu ersehen, wobei ich jedoch zur Abb. 13 hinzuzufügen hätte, daß die dortselbst abgebildeten und im Ganglion an vielen Stellen vorfindbaren Fädengeflechte bei eitrigen Gehirnprozessen auch von anderen Forschern angetroffen wurden. So ist auch der Befund Eppingers[1]) interessant, welcher in dem Eiter eines alten Hirnabszesses einen polymorphen Spaltpilz, den Cladothrix asteroides nachwies. Das Bild der pathologischen Veränderungen in den Lungen und Drüsen, sowie der Tierversuch er innerte beidem Falle Eppingers an Tuberkulose, daher nannte E. diese Krankheit: Pseudotuberculosis cladothrichica.

MacCallum[2]) nennt diesen Erreger Aktinomyces asteroides, während Schabad[3]) ihn als atypischen Aktinomyces bezeichnete, indem er keine Keulen bildet und säurefest ist.

Welcher Art die Pilze in unserem Falle waren, ließ sich nicht feststellen, da wiederholte Kulturversuche mißglückten. Eine aktinomykotische Natur des Leidens ließ sich nicht feststellen. —

Es wäre gewiß sehr naheliegend gewesen, bei einer ausschließlich vom ätiologischen Standpunkte erfolgten Beurteilung des Falles und einer Außerachtlassung, oder drücken wir uns präziser aus, bei einer Unkenntnis des durch die Sektion erhobenen pathologisch-

[1]) „Pathogene Cladothrix". Beiträge von Ziegler, IX, 1891.

[2]) „On the life history of Actinomyces asteroides". C. f. Bakt. 1902.

[3]) „Actinomyces atypica pseudotuberculosa". Zeitschr. f. Hygiene, 74. Bd., 1904.

anatomischen Befundes anzunehmen, daß wir es hier mit einer durch die Extraktion bedingten septischen Meningitis zu tun hatten. Post hoc ergo propter hoc! Denn, daß der Mann tuberkuloseinfiziert war (Pirquet wiederholt positiv), daß vor Jahren ein Mittelohrprozeß vorausging — wenn auch zurzeit keine akute Exazerbation bestand — alles das sind Momente, die, wenn sie auch für eine richtige Beurteilung eines Krankheitsbildes von unermeßlicher Bedeutung sind, bei einer bloß allgemein gehaltenen Beurteilung des Zusammenhanges zwischen Causa und Exitus beiseite geschoben werden und gar in Fällen, bei denen der Exitus nach einem relativ kurzen Zeitraume oder auch nur nach einigen Stunden eintritt.

Von einer solchen umfassenden anamnestischen Prüfung kann aber bekanntermaßen bei einer Zahnextraktion keine Rede sein, wo doch meistens ein flüchtiges Feststellen des allgemeinen Status üblich ist — ich spreche nicht vom Status loci — bevor an diesen chirurgischen Eingriff geschritten wird unter der Voraussetzung, daß nicht in Narkose gearbeitet wird.

Welche Tragweite jedoch solch ein kurze Zeit nach einer Zahnextraktion aufgetretener Todesfall vom Gesichtspunkte der Praxis für Arzt und Publikum besitzt, hat erst kürzlich ein in der Tagespresse publizierter Fall gelehrt.

Dieser Umstand war bei mir eben mitbestimmend, den in Rede stehenden Fall zu bringen und dies um so mehr, als ich sowohl in in der Lage war, denselben vom Zeitpunkte der Abgabe des Kranken in die Heilanstalt persönlich klinisch zu beobachten, als auch die Obduktion der Leiche vornehmen zu können.

Vom zahnärztlichen Standpunkte aus betrachtet sind uns interessant

I. der angebliche anamnestische direkte Zusammenhang zwischen Zahnextraktion und Exitus;

II. die klassischen Erscheinungen einer rechtsseitigen Trigeminusaffektion in seinem Gesamtgebiete im Verlaufe einer Meningitis;

III. die pathologisch-anatomischen Veränderungen des rechtsseitigen Ganglion Gasseri.

Und so schwer und kompliziert die Beurteilung dieses Falles in seinen verschiedenen Phasen a priori auch war — so leicht erschien ihre Deutung auf Grund des Obduktionsbefundes a posteriori. Freilich müssen wir, um diesen Fall vom pathologisch-anatomischen Standpunkte richtig beurteilen zu können, den Befund in drei Abschnitte von zyklisch nebeneinander ablaufenden pathologischen Vorgängen einteilen und zwar in

A: die auf tuberkulöser Basis auf hämatogenem Wege entstandene schleichende Karies der Wand des karotischen Kanals (rechts);

B: den durch die chronische symptomlose rechtsseitige Mittelohraffektion herbeigeführten Extraduralabszeß mit konsekutiver Gehirnhautentzündung;

C: die entzündlichen destruktiven Vorgänge im rechten Ganglion semilunare.

Was den ersten Befund (A) anlangt, so haben sowohl die mikroskopische Untersuchung als auch die Kultur und der Tierversuch, dessen tuberkulöse Grundlage bezw. der tuberkulöse Charakter als ganz sicher erschlossen, abstrahiert von dem Vorhandensein eines Käseherdes im rechten oberen Lungenlappen sowie von der strangförmigen Verdickung am vorderen Rande des Sternocleidomastoideus, welche Befunde möglicherweise sowohl für einen lympho- als auch hämatogenen Infektionsmodus sprachen.

Ich gebrauchte den Ausdruck „möglicherweise", indem es auch nicht ausgeschlossen ist, daß es auf dem Wege der Canaliculi carotico-tympanici oder gar im Wege spontaner Dehiszenzen, wie sie Körner[1]) und Max[2]) beobachteten, zu einem Übergreifen des Tuberkulosevirus von der Paukenhöhle aus kam und so die Eiterung von hier aus im Wege des Canalis caroticus an die Dura der mittleren Schädelgrube geleitet wurde. (Siehe: Sheppard, Zeitschr. f. Ohrenhlkde., Bd. 32, 365, Fig. III und Grunert[3]).) —

Und genau so wie das Meisterwerk Prof. Weisers (Wien) das Grenzgebiet von Rhinologie und Zahnheilkunde uns in klassischer Weise erschlossen hat, so gilt es heute durch die erst der neuesten Zeit angehörigen verdienstvollen Arbeiten von Gerber[4]), Luc[5]), Dreyfuß[6]), St. Clair Thomson[7]), Hajek[8]) u. a. als einwandfrei

[1]) Zeitschr. f. Ohrenhlkde., Bd. 22, S. 189.

[2]) Monatsschr. f. Ohrenhlkde. 1899, S. 251.

[3]) Münchn. med. Wochenschr. Nr. 49, 1897.

[4]) „Die Komplikationen der Stirnhöhlenentzündungen". Berlin 1909, und: „Meningitis nach larvierter Nebenhöhleneiterung". Zeitschr. f. Ohrenhlkde. und für die Krankh. d. Luftwege, Bd. 63, H. 1—2, worin Gerber ausdrücklich betont, daß die Möglichkeit rhinogener Hirnkomplikationen immer noch zu wenig erwogen bezw. in Rechnung gezogen wird.

[5]) Annales des maladies de l'oreille etc., T. XXXV, Nr. 3.

[6]) „Die Krankheiten des Gehirns und seiner Adnexe im Gefolge von Naseneiterungen". Jena, Fischer 1896.

[7]) Transactions of the Med. Soc. of London. Vol. XXIX, 1906.

[8]) Pathologie und Therapie der Erkrankungen der Nebenhöhlen der Nase. Leipzig und Wien 1909.

bewiesen, daß auch den eitrigen Erkrankungen der Nasenhöhlen eine nicht unbedeutende Rolle bei dem Zustandekommen schwerer und schwerster endokranieller Komplikationen wie Sinusphlebitis, Hirnabszeß, Meningitis usw. zukommt. Eine zusammenfassende Statistik lesen wir bei Onodi[1]). Eine Annahme einer Tuberkuloseinfektion auf rhinogenem Wege wäre ja gewiß gegeben, wenn wir berücksichtigen, daß neben den fast regelmäßig oder häufig in der Nasenhöhle vorhandenen pyogenen Kokken und Pneumokokken, gelegentlich bei Personen aus der nächsten Umgebung von an Meningitis cerebrospinalis Erkrankten bezw. Phthisikern, Meningokokken bezw. Tuberkelbazillen vorkommen. Daß diese entlang der Lymphscheiden des N. olfactorius durch die Lamina cribrosa fortkriechend, eine Infektionsmöglichkeit abgeben können, gehört ebenfalls in den Bereich der Erwägungen.

Auf den zweiten Befund (B) zurückkommend, muß ich vorweg den tuberkulösen Charakter auf Grund der histologischen und bakteriellen Befunde ausschließen, wenn auch Fälle primärer Tuberkulose des Ohres von Knapp, Küster, Hang u. a. beobachtet und beschrieben wurden. Die bakterielle Untersuchung sowie das Tierexperiment sprachen gegen die Annahme, daß der Extraduralabszeß und die Meningitis durch das Fortleiten einer primären Mittelohrtuberkulose herbeigeführt worden wären — Fälle, wie sie Caspari, Leith, Kossel u. a. beschrieben haben —, vielmehr müssen wir annehmen, daß es eine eitrige nicht tuberkulöse Mittelohrentzündung gewesen sei, die zu diesen endokraniellen Komplikationen führte. Sagt ja auch Körner: „Wo pathogene Mikroorganismen zu einer Erkrankung innerhalb des Schläfenbeines geführt haben, besteht die Möglichkeit der Infektion des Schädelinhaltes und des Gesamtorganismus.“ Ein solcher Fall lag hier vor. Wenn wir uns die anatomischen Verhältnisse vor Augen führen, so sehen wir in den Aquädukten die direkte Kommunikation aus dem mittleren Ohre in den großen mit Liquor gefüllten Lymphspalt zwischen Dura und Arachnoidea. Sobald also eine Mittelohreiterung z. B. durch die Fenster in das Labyrinth gelangt, steht ihr auch der Weg zur Hirnoberfläche offen. Gleichwertig sind die Bahnen entlang der großen Nerven.

Und so kommen wir zum letzten Abschnitt, ich meine die Veränderungen im Ganglion Gasseri.

Es wäre ja verlockend gewesen anzunehmen, daß wir es in unserem Falle, da alle Zähne vollkommen intakt waren, mit einer

[1]) Zeitschr. f. Laryngologie, Bd. III, S. 23 und Bd. IV, S. 1.

Fortleitung der septischen Keime von der Extraktionswunde im Wege der Trigeminusscheiden bis zum Ganglion Gasseri zu tun hatten und daß die entzündlichen Veränderungen in den peripheren Trigeminusästen es waren, die diese schweren neuralgischen Erscheinungen hervorriefen. Ein Vorgang, wie ihn Kaufmann[1]) erwähnt, wo es in einem Falle von der Mundhöhle aus fortgeleitet entlang des Trigeminus zu einer letalen Meningitis kam. Ein solcher Befund lag hier nicht vor, vielmehr wurde die Neuralgie des Trigeminus (vide Barker u. Röpke) durch den Druck bezw. das Fortschreiten des Entzündungsprozesses vom karotischen Kanal auf das Ganglion Gasseri ausgelöst, wobei es auch nicht ausgeschlossen ist, daß sie auch durch die primäre Schläfenbeinerkrankung entstehen konnte, wenn sich diese bis in die Spitze der Felsenbeinpyramide nahe an das Ganglion Gasseri erstreckt hätte [Urbantschitsch[2])]. Außerdem können diploetische Hohlräume des Knochens, bisweilen auch pneumatische bis zu dem, in einer, auf der Spitze der Felsenbeinpyramide von der Dura zellartig überdeckten Mulde (Cavum Meckelii s. ganglii semilunaris) liegenden Ganglion Gasseri heranreichen und es dieserart zum Durchbruch einer Schläfenbeineiterung nach dem Ganglion kommen.

Nach Baldenweck (Annales d'oculistique 1908, S. 246) komplizieren sich nicht selten mit Otitis media entzündliche Prozesse des Ganglion Gasseri. Die Symptome schildert Baldenweck als rasende Schmerzen im Supra- und Infraorbitalisgebiet und heftige Zahnschmerzen. Sodann beschreibt derselbe Autor einen Symptomenkomplex, bei dem gleichzeitig oder nacheinander der Abduzens das Ganglion Gasseri erkranken. Von den beiden aufgestellten und Theorien bekennt sich der Autor zur anatomischen, da sich in den meisten Fällen die Fortleitung der Mittelohreiterung bis zum Nerv feststellen läßt. Die Reflextheorie erscheint ihm schon darum unwahrscheinlich, weil immer nur der Trigeminus und der Abduzens befallen werden.

Ebenso lehrreich war die, nach den schweren Reizungserscheinungen des Trigeminus aufgetretene Lähmung im ganzen Trigeminusgebiete, die für eine genau lokalisierte Diagnoseschöpfung sehr wichtig war: „Basale meningitische Prozesse tuberkulöser, besonders aber syphilitischer Natur, Knochenerkrankungen, Karies, Krebs,

[1]) Pathologische Anatomie. I. Bd. 1911, S. 373.

[2]) „Daß solche, die den Ausgangspunkt von echten Neuralgien bilden können, vielfach vorhanden sind, beweisen die Befunde an dem Kadaver möglichst frisch entnommenen Ganglia Gasseri" (Spitzer).

andere Geschwülste, Blutextravasate, Aneurysmen oder Tumoren, welche von der Fossa sphenomaxillaris her entweder direkt den Nerv schädigen oder durch ihr Hineinwuchern in die Schädelhöhle komprimieren, sind hier vorzüglich zu nennen" [Bernhardt][1]).

C. Was nun die Veränderungen im Ganglion Gasseri selbst betrifft, konnte ich die hochinteressanten Forschungsresultate des Dozenten B. Spitzer[2]) (Wien) nach jeder Richtung hin bestätigt finden und glaube daher am treffendsten vorzugehen, wenn ich die auf unseren Fall bezughabenden Stellen seiner lehrreichen experimentellen Arbeit wörtlich wiedergebe.

„Resümierend kann man sagen, daß das intakte Gebiß unter sonst normalen Verhältnissen zwar mit einem gesunden Ganglion parallel zu gehen pflegt, daß sich aber trotz intakten Gebisses interstitielle Veränderungen in demselben beobachten lassen, wenn solche durch eine schwere allgemeine Infektionskrankheit bedingt sind." (S. 220.)

Sowie:

„Ferner wird jeder meningeale Prozeß, der sich in der Umgebung des Ganglion abspielt, zu einer Vermehrung der lymphoiden Elemente im Ganglion Veranlassung geben können, besonders gilt dies, wie auch die vorliegenden Beobachtungen beweisen, für tuberkulöse Prozesse und schließlich scheint es auch, daß Infektionskrankheiten ein ähnliches bewirken können, vielleicht auf dem Wege einer Meningitis serosa." (S. 226.)

Und so bliebe noch zum Schlusse ein eventueller forensischer Zusammenhang zwischen der Extraktion, bei einer Einreihung derselben in die Gruppe von Traumen, und den endokraniellen pathologischen Vorgängen zu erörtern, bei Berücksichtigung der Minderwertigkeit des Organismus im Sinne des Vorhandenseins einer krankhaften Anlage, einer besonderen krankhaften Disposition.

Die frühere Ansicht, daß ein stumpfes Trauma imstande sei, bei einem sonst gesunden, nur disponierten Individuum Tuberkulose hervorzurufen, ist bereits von Schüller widerlegt. Möglich ist es nur, wenn bereits ein käsiger Herd im Körper präexistiert. Ebenso muß nach Cornet die Vorstellung zurückgewiesen werden, als ob in einem tuberkulösen Organismus die Bazillen im Blute kreisten und gewissermaßen nur auf ein Trauma und die dadurch gesetzte Gewebsläsion warteten, um sich festsetzen zu können. „Für das

---

[1]) Spezielle Pathologie und Therapie von Nothnagel. Bd. XI, I. Teil, S. 164.

[2]) „Die Veränderungen des Ganglion Gasseri nach Zahnverlust". Arbeiten aus dem neurologischen Institut an der Wiener Universität. XVIII. Bd., 1910.

Entstehen der Tuberkulose wird" — wie Cornet meint — „auf das Trauma ein viel zu großes Gewicht gelegt."

In allerjüngster Zeit beleuchtet diese Frage auch Thiem[1]), der sich wie folgt äußert: „Es ist deshalb eine ebenso unrichtige wie kindliche Anschauung, nach der bei Quetschungen sich die angeblich im Blute kreisenden Bazillen gleichsam wie vernunft- und sinnenbegabte Wesen um den Quetschungsherd versammeln, wie die Raben ums Aas, weil ihnen hier ein günstiger Nährboden winkt."

Wenn aber ein Patient mit einer versteckten, vollkommen symptomlosen oder mit den Residuen einer vor Jahren tätigen Mittelohrentzündung irgend ein Schädeltrauma, oder sagen wir einen Chock erleidet, und kurz darauf an Meningitis zugrunde geht, dann kann es wohl unter Umständen sehr schwer fallen, forensisch die Bedeutung und den Einfluß des Traumas richtig zu bewerten. Wissen wir doch, daß eine Erschütterung des Kopfes bei bestehender Ohreiterung die Infektion des Schädelinhaltes beschleunigen oder eine bereits bestehende intrakranielle Eiterung aus dem Zustand der Ruhe in ein akutes Stadium überführen kann.

In diesen Fällen liegt es der pathologischen Sektion ob, den exakten, wissenschaftlichen Nachweis zu erbringen, ob tatsächlich ein genetischer Zusammenhang zwischen Trauma und Meningitis bestanden hat. Einen solchen in unserem Falle zu erbringen, vermochte die Obduktion nicht und konnten die Bergmannschen Postulate hinsichtlich der Pathogenese weder in der Extraktionswunde noch in deren Umgebung gefunden werden. Es war weder die thrombophlebitische noch die periostitische und ostitische, noch die auf dem Wege perineuraler Lymphscheiden stattgehabte Ausbreitungsform nachzuweisen.

Vielmehr ließ die Obduktion mit Klarheit und Sicherheit annehmen, daß der todbringende Keim auch ohne die angeblich schuldtragende Zahnextraktion zum Ausbruche der Meningitis und zum Exitus geführt hätte, sei es, daß sich derselbe in dem tuberkulösen Knochenprozeß, sei es im chronischen Ohrleiden barg. Dieser Gedankengang spiegelt sich lebhaft in den schönen Worten Merkels[2]) wieder: „In allen diesen Fällen, in denen natürlich die sekundäre Meningitis als

[1]) Prof. C. Thiem, Kottbus: „Die Beziehungen von Unfällen zum Krebs und zur Tuberkulose". Jahreskurse für ärztliche Fortbildung. Dezember 1911.

[2]) „Trauma und Meningitis". Münch. med. Wochenschr., Nr. 29 u. 30, 1911.

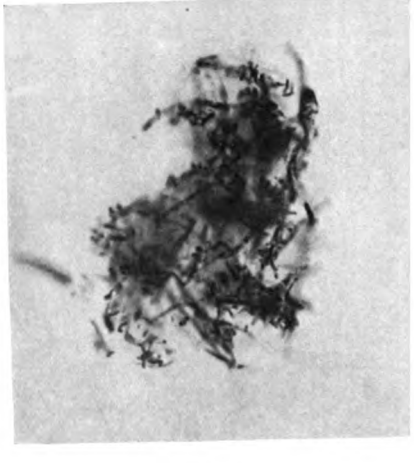

Abb. 13.

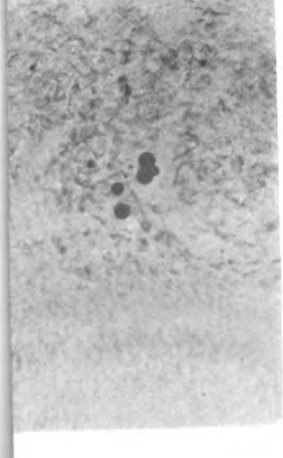

hämatogene metastatische Erkrankung aufzufassen ist und dieses eventuell durch den bakteriologischen Nachweis der gleichartigen Eitererreger in beiden Eiterherden auch zu beweisen ist, darf der direkte Zusammenhang zwischen Trauma und Tod insofern als sicher betrachtet werden, als die tödliche Meningitis ohne die primäre traumatische Verletzung nicht eingetreten wäre!" —

Erklärung der Tafelabbildungen.

Abb. 4.

Großhirnpartie aus dem rechten mittleren Schläfenlappen. a Meningitische Infiltration, b Infiltration der Gefäße, c Ganglienzellen (Häm.-Eosin. 6 ×).

Abb. 5.

Wiedergabe der mit × bezeichneten Stelle des Übersichtsbildes 4. a Eitrige Infiltration, durchweg aus Rundzellen bestehend, die Hirnhäute durchsetzend, b und c starke Hyperämie der größeren Gefäße und der Kapillaren, e Infiltration des Hirngewebes, besonders deutlich bei d, wo sich die Bakterienanhäufung als wolkiges Gebilde abhebt. In osmierten Formolgefrierschnitten und durch Herxheimers Scharlachfärbung lassen sich überall im Zentralnervensystem reichliche Fettsubstanzen nachweisen. Diese finden sich in Form feinster Körnchen regellos in den Leibern und Fortsätzen der Nervenzellen sowie im Protoplasma der Gliazellen zerstreut.

Abb. 6.

zeigt das Bild der grampositiven Bakterien des wolkigen Gebildes (5d) meistens in Kokkenform und veranschaulicht gleichzeitig ihre Massenhaftigkeit.

Abb. 7.

Übersichtsbild (Häm.-Eosin): a Ganglion, b Nervenbahnen, c Knochensequester, d Zwischensubstanzen.

Abb. 8.

Zwischen beiden Trigeminusästen eingelagerter Knochensequester (60 ×) zeigt neben intakten Knochenkörperchen nekrotisierte Balken sowie entzündlich infiltrierte und erweiterte Markräume neben einer ebensolchen Umgebung.

Abb. 9.

Eine Ganglienzelle, deren Kern halbmondförmig vom Pigment umlagert ist (Lipochrom): das Protoplasma wirkt schattenhaft, und beim Spielen der Mikrometerschraube sieht man gerade hier deutlich den schon erwähnten feinkörnigen Zerfall. Dasselbe ist bei den noch im Gesichtsfelde vorfindbaren Zellen zu sehen. Das ganze Zwischengewebe enthält ein Gemisch von Gliazellen, Leukozyten, Mastzellen, Wanderzellen, die zum Teil mit Fetttropfen, zum Teil mit Myelintropfen und roten Blutkörperchen beladen sind, und freie Myelintropfen. An manchen Zelleibern und Zellfortsätzen sieht man massige „Inkrustationen" (Nissl). Neben der Körnelung des Nervenzellprotoplasmas zeigt das Bielschowskypräparat in den Ganglionzellen da und dort größere, dunkle, scharf begrenzte „argentophile" Körnchen.

Die Kerne der Neuroglia sind großenteils auffallend klein, dunkel gefärbt; die Kernmembran ist bei den meisten Elementen anscheinend geschwunden: der Kern ist aufgelöst in eine große Anzahl dunkel gefärbter, dicht zusammengeballter, maulbeerförmig oder stechapfelartig angeordneter Körner. Der Zelleib ist groß, diffus blaß gefärbt, bald mehr rundlich, bald mehr kantig begrenzt, hebt sich gegen die ungefärbte Umgebung deutlich ab. (Vide Nissl-Axheimers histologische und histopathologische Arbeiten 1910, Bd. 3, H. 3.)

Abb. 10.

(Färbung nach Zieler.) Ein geschichtetes Corpus amylaceum, dessen Struktur doch von der typischen abweicht. Es zeigt eine feste, ringförmige Wand mit einer Externa und Intima, wie die einer Arterie, deren Lumen durch Kalkkonkremente gefüllt ist. Vielleicht entstammen diese Gebilde wirklich kleinen Arterien (?) oder aber Segmenten degenerierender Nervenfasern.

Abb. 11.

(Weigertsche Markscheidenfärbung.) Die starke Veränderung der Nervenbahnen, die streckenlange Verödung und Zerfall der Markscheiden sind hier instruktiv zu sehen. Die als helle Streifen sichtbare Unterbrechung der Nervenbahnen erklärt uns die Lähmungserscheinungen im Gebiete des Trigeminus. An Stellen, wo die Markscheiden noch gut gefärbt sind, unterscheidet man deutlich mit starker Vergrößerung die Ranvierschen Einschnürungen. Die Blutungen sowie die zahlreichen Kapillaren, welche wie ein Netz das Ganglion umspinnen, treten hier sehr deutlich hervor. Außerdem sind in den längs getroffenen Nervenbahnen kleine metachroma-

tische, regellos verstreute Gebilde mit Immersion zu sehen, die, da sie keine gut charakterisierte Form haben, Zerfallsprodukte zu sein scheinen (Russelsche Körperchen).

Abb. 12.

(Färbung nach Zieler mit polychr. Methylenblau.) Bakterien von Stäbchenform und matt gefärbte Fäden im Ganglion, die schwer zu differenzieren sind.

Abb. 13.

(Bakterienfärbung nach Gram.) Neben grampositiven Bakterien Häufchen von Pilzfäden.

Abb. 14.

Russelsche Körperchen in den zerstörten Nervenbahnen.

Nachtrag zu dem Jahresbericht 1910 der chirurgischen Abteilung des Kgl. zahnärztlich. Institutes der Universität Berlin.

Von

Dr. med. **Erich Becker.**

In dem in Heft 3 veröffentlichten Berichte ist mir in dem Absatze über Zystenbehandlung ein Irrtum untergelaufen, um dessen Berichtigung mich Herr Privatdozent Dr. Stein gebeten hat. Ich habe geschrieben, daß wir im Berichtsjahre die von Stein angegebenen Obturatoren zur Nachbehandlung nach Zystenoperationen nicht angewandt hätten. Die Veröffentlichung von Stein ist jedoch überhaupt erst im Laufe des Jahres 1911 erschienen. Der Irrtum ist dadurch zustande gekommen, daß sich die Abfassung des Berichts unvermutet lange hingezogen und ich bei der Niederschrift die Arbeit Steins nicht zur Hand hatte. Auch hat Stein seine Erfindung nicht als Obturator, sondern als Einsatz, der lediglich das Offenhalten der Zysten bezwecke, bezeichnet. Wir haben nun inzwischen einmal einen solchen Glaseinsatz angewandt. Es handelte sich um eine von einem seitlichen Schneidezahne ausgehende Zyste, die sich im wesentlichen palatinal entwickelt hatte. Wir haben die Zyste, da doch eine Wurzelspitzenresektion ausgeführt werden mußte, vom Vestibulum oris aus eröffnet und dann den Eingang durch einen Steinschen Glaseinsatz bis zur Schrumpfung der Höhle offen gehalten.

Buchbesprechung.

Die phthisiogenetische Bedeutung der Zahnwurzelzysten. Eine histologisch-bakterielle Studie. Vom Regimentsarzt Dr. **Zilz.** Sonderdruck aus „Beitr. z. Klinik der Tuberkulose". XXII. Bd., H. 2. Würzburg 1912.

In der Einleitung seiner Herrn Geheimrat Partsch gewidmeten Studie berichtet Z. über Muchs Entdeckung einer nicht säurefesten Form des Tuberkelbazillus, die sog. granuläre Form, die sich nicht mit der gewöhnlichen Ziehl-Färbung, sondern nach Gram darstellen läßt. Diese Granula sind ebenso wie die säurefeste Form gegen Antiformin, das alle anderen Mikroorganismen auflöst, resistent, so daß dieses auch für Schnittpräparate verwendbare Verfahren gegen Verwechselung der Granula mit Kokken schützt.

Darauf beschreibt Z. vier Fälle, in denen er im Zysteninhalte [allerdings handelt es sich nur in zwei Fällen um wirkliche Zysten, im ersten und vierten um chronische, granulierende Periodontitiden, im ersteren mit äußerem Durchbruche. D. Ref.] und im Schnittpräparate nach Antiforminbehandlung Muchformen nachweisen konnte, ohne daß sich tuberkulöse Veränderungen in den Zysten zeigten. Mit Zysteninhalt infizierte Meerschweinchen erkrankten an Tuberkulose. In deren Drüsen konnte er säurefeste Stäbchen auffinden; die in der Zyste vorhandenen Granula befinden sich also in Latenz und entwickeln sich unter geeigneten Bedingungen zur säurefesten, virulenten Form. [Dieselben Beobachtungen hat vor einigen Jahren Wirths gemacht. D. Ref.] Im vierten Falle fanden sich auch im Pulpadetritus und im Dentin Muchformen. Klinische Erscheinungen von Tuberkulose bestanden nur beim vierten Patienten, der vier Wochen nach der erfolgten Extraktion Halsdrüsenschwellung und Infiltration einer Lungenspitze aufwies. Ob der Kieferknochenprozeß in diesem Falle tuberkulöser Natur war, vermag Z. nicht zu entscheiden. Er fand Riesenzellen, die aber als Fremdkörperriesenzellen oder Osteoklasten angesehen werden. Auch die in diesem Falle in der Zystenwand gefundenen Granula vermag Z. nicht einwandfrei als solche zu deuten; ein Tierexperiment fehlt hier. Bei diesem Falle wirft Z. die Frage auf, ob nicht die Tuberkelbazillen ätiologisch zur Zystenbildung in Beziehung stehen können. 3 Figuren im Text und 17 sehr schöne Mikrophotogramme veranschaulichen die Befunde des Verfassers.

Zum Schlusse weist Z. auf die Untersuchungen Muchs und anderer über Auflösung bezw. Aufschließung der Tuberkelbazillen durch Säuren, z. B. Milchsäure, hin und glaubt hierin eine Lösung des Problems angebahnt, warum primäre, von kariösen Zähnen ausgehende Tuberkulose so selten ist.

Nachdem bereits mehrfach in kariösen Zähnen Tuberkelbazillen gefunden worden sind, sind die Befunde Z.s vom Vorkommen der Muchformen in solchen nicht verwunderlich, ebensowenig daß sie wie andere Mikroorganismen vom Wurzelkanale in Zysten und Granulome gelangen

können. Befunde aber, wie bei Fall 3, wo Z. „mit sehr großer Mühe vereinzelte lose Granula“ gefunden hat, sind nicht beweiskräftig, da von anderen Forschern (Merkel, Wolf) granuläre Formen nur dann als sicher angenommen werden, wenn mindestens 3—4 Granula im Stäbchenverbande zusammenliegen. Z. selbst weist beim vierten Falle auf die Möglichkeit einer Verwechselung mit Pigment hin. Auf den Tierversuch darf sich aber Z. nicht berufen, da ein Tierversuch keine einwandfreien Schlüsse erlaubt.

Z. glaubt, daß es von einer solchen Zyste aus zu einer Tuberkuloseimmunität des Organismus kommen könne. Der Vergleich verkäster Drüsen mit nicht tuberkulösen Zysten, in denen einige Tuberkelbazillen sich finden, ist doch unzulässig. Wie soll es zu einer Immunität kommen, wenn nicht einmal die Pirquetsche Reaktion positiv ausfällt? (Fall 1).

Von einer „phthisiogenetischen Bedeutung der Zahnwurzelzysten“ (und -granulome) kann aber gar keine Rede sein. Zilz' Fälle können das nicht beweisen, da in drei von den vier Fällen die Patienten ganz gesund waren, und selbst trotz akuter Nachschübe (Fall 1) eine Aussaat auf hämatogenem oder lymphogenem Wege nicht stattgefunden hat. Diese Fälle beweisen aber aufs neue die von Partsch auch gerade für tuberkulöse Infektionen hervorgehobene Schutzkraft des Granuloms bezw. der Zyste. — Daß im vierten Falle die Spitzenaffektion die Folge einer Infektion vom Zahne aus darstellt, ist nicht bewiesen, da Z. nicht angibt, daß der Knabe bei der ersten Untersuchung (3 Monate vorher) keinen Lungenbefund hatte und damals sich schon Tuberkelbazillen in dem kariösen Zahne fanden. So bleibt der umgekehrte Infektionsweg: erst Lungenspitzenaffektion, sekundär Eindringen von Tuberkelbazillen in den Zahn wahrscheinlicher. Allerdings fehlt Angabe über Bazillenbefund im Sputum.

Überhaupt ist aber die Bedeutung der Muchschen Granula keineswegs so einwandfrei klargestellt, wie es nach Z. den Anschein hat. Von den Autoren, die sich über diese Formen nicht im Sinne Muchs geäußert haben, finden wir bei Z. nichts. Aber auch Arbeiten der allerjüngsten Zeit beweisen, daß in dieser Frage noch nicht das letzte Wort gesprochen ist. Dr. *Rosenstein* (Breslau).

Auszüge.

Dr. **Viktor Jonas: Die zahnärztliche Behandlung der Kieferbrüche.** (Aus der chirurgischen Abteilung des Allerheiligen-Hospitals in Breslau.) (Archiv. f. Orthopädie, Mechanotherapie und Unfallchirurgie. IX. Bd., 2. u. 3. Heft.)

Der Verf. hat sich einer dankenswerten Aufgabe unterzogen: von neuem darzutun, wie notwendig und im Interesse der Patienten erwünscht die gemeinschaftliche Tätigkeit zwischen Chirurg und Zahnarzt bei Kiefer-

frakturen ist. J. hat aus einem umfangreichen, unter ständiger Beobachtung stehenden Material des Allerheiligen-Hospitals in Breslau die interessantesten und lehrreichsten Fälle herausgesucht. Vor allem besticht die Einfachheit der angewandten Apparate. Der Verf. verwendet hauptsächlich Schienen aus Kautschuk und Zinn, in manchen Fällen wurden noch zur Unterstützung des Heilerfolges Kinnkappen getragen. Gips wurde zum Abdrucknehmen nicht verwendet, sondern der Wachskompositionsmasse wurde der Vorzug gegeben. Eine große Zahl sehr lehrreicher Abbildungen erläutert die aufgeführten Fälle. Ganz vorzüglich ist der Erfolg eines Falles (Fig. 9—16), wo eine Fraktur in der Mittellinie eingetreten und durch die heftige Einwirkung der Gewalt eine Verlagerung des linken Bruchstückes nach innen und unten eingetreten war.

Was der Verf. gewollt hat, ist ihm gelungen: einem besonderen Kreise der Ärzte, den Unfallchirurgen, von neuem vor Augen zu führen, daß die Mitarbeit der Zahnärzte in der Unfallchirurgie eine unbedingte Notwendigkeit ist. *K. Riesenfeld.*

Dr. **Curt Mann: Ein schwerer Zufall nach Salvarsan.** (Münchener medizinische Wochenschrift 1911. Nr. 31. Seite 1672.)

Mann wurde konsultiert von einem außerhalb Dresdens wohnenden Luetiker, der sich 1909 infiziert hatte. Der Patient war verlobt und wollte möglichst bald heiraten, litt aber an Rezidiven an den Tonsillen. Um tunlichst schnell Abhilfe zu schaffen, wurde eine Injektion von Salvarsan vorgenommen (0,6). Patient beachtete nicht die ihm erteilten Verhaltungsmaßregeln und verfiel in den Zustand völliger Bewußtlosigkeit ohne jede Reaktion, tonisch-klonische Krämpfe der Extremitäten und der Kaumuskulatur, bei weiten, träge reagierende Pupillen". Nach drei Tagen vollständiges Abklingen der bedrohlichen Symptome. Mann führt den schweren Zufall nach Salvarsaninjektion einmal zurück auf das unvorsichtige Verhalten des Patienten, der, statt sich Schonung aufzuerlegen, bereits am Tage nach der Injektion ausgegangen war und Sekt getrunken hatte; weiter weist Mann die Erklärung nicht von der Hand, daß der Patient zu epileptiformen Anfällen neigt, eine Erklärung, die durch die Familienanamnese gestützt wird. *G. Fritzsche* (Leipzig).

Müller-Stade: Adalin und seine Anwendung für schmerzlose Operationen in der zahnärztlichen Praxis. (Zeitschr. f. Zahnhlkde. 1911, Nr. 18 u. 19.)

Der Verf. bespricht eingehend dieses neue Sedativum und gibt auch eine vollständige Literaturübersicht. Er empfiehlt das Präparat zur Beruhigung und Herabsetzung der Empfindlichkeit aufgeregter, nervöser Patienten, vor der Behandlung, zur Unterstützung der Lokalanästhesie und der Narkose sowie zur Beruhigung und zur Verhütung von Nachschmerzen nach zahnärztlichen Operationen. *Lichtwitz.*

Kleine Mitteilungen.

Historisches von der Zahnheilkunde, speziell der Orthodontie. In der Historischen Abteilung der vorjährigen Internationalen Hygieneausstellung, die ein wahres Museum äußerst sehenswerter und denkwürdiger Objekte enthielt, und auch als solches in Dresden in dem geplanten Hygienemuseum eine dauernde Stätte erhalten soll, sollte zum ersten Male im großen Stile der Versuch gemacht werden, die hygienischen bezw. unhygienischen Momente in der gesamten Kulturentwicklung der Menschheit in Bild, Plastik und Modell zur Darstellung zu bringen. Dieser Versuch darf als vollkommen gelungen bezeichnet werden. In übersichtlicher und verständlicher Weise wurde hier der Besucher bis in die graue Vorzeit zurückgeführt, und an der Hand des ausführlich gehaltenen und trefflich zusammengestellten Sonderkatalogs, der für sich ein literarisches Werk von bleibendem Werte darstellt, ließ sich leicht die Entwicklung der Hygiene von den ältesten Zeiten bis zur Gegenwart verfolgen auf allen Gebieten des öffentlichen und privaten Lebens.

Auch die Zahnheilkunde, die schon die ältesten Kulturvölker kannten, war in dieser Abteilung durch manches Sehenswerte vertreten. Vor allem war die von dem bekannten italienischen Forscher Dr. Guerini ausgestellte und der Leipziger Universität geschenkte Sammlung von antiken Apparaten erwähnenswert. Man sah hier einen phönizischen Apparat aus Golddrähten zum Stützen von zwei eingesetzten menschlichen Zähnen, einen griechischen Apparat: mit reinem Golddraht zum Befestigen von wackelnden Schneidezähnen im Unterkiefer. Ferner waren zwei Ersatzapparate von Interesse zum Stützen je eines eingesetzten Molaren, der allerdings verloren gegangen ist, man sah aber noch den Goldstift, der ihn befestigte. Ein ca. 3000 Jahre alter etruskischer Brückenapparat zum Stützen von zwei eingesetzten menschlichen Schneidezähnen, wovon, wie man sehen konnte, einer verloren gegangen ist, wo man jedoch noch den ihn befestigenden Stift von vorn nach hinten gehend bemerkte, zeugte ebenfalls von der in den ältesten Zeiten schon hochentwickelten Zahntechnik. Etruskische Arbeiten waren überhaupt hervorragend vertreten. So befanden sich noch in dieser hochinteressanten Sammlung ein etruskischer Brückenapparat zum Stützen von drei künstlichen Zähnen, von denen zwei aus einem einzigen Kalbszahn geformt sind, der von oben nach unten gekerbt ist, damit er oben wie zwei Zähne aussieht; ferner drei etruskische Apparate zum Befestigen wackelnder Zähne, einer davon mit 5 Zähnen, weiterhin ein etruskischer Apparat, der vielleicht zum Stützen eines falschen, nur zur Verschönerung dienenden Zahnes bestimmt war. Interessant waren zwei Gebisse aus Terrakotta, wie sie die alten Etrusker ihren Göttern zu opfern pflegten, um die Heilung von Zahnkrankheiten zu erlangen. — Bei einem römischen Apparat sah man die Krone eines unteren Schneidezahnes, aus Gold gefertigt, ein System heutzutage Crown work genannt; ferner einen römischen Apparat zum Stützen eines eingesetzten menschlichen Mittelschneidezahnes.

Weiter sind hier interessant ein Ersatzstück mit drei knöchernen Zähnen aus dem 18. Jahrhundert, ferner ein Elfenbeingebiß aus dem 18. Jahrhundert, sowie ein solches mit Goldplatte und pivotierten Elfenbeinzähnen aus dem Beginn des 19. Jahrhunderts, sowie Muster der ältesten Mineralzähne, erfunden und fabriziert von dem italienischen Zahnarzt Fonzi im Anfang des 19. Jahrhunderts, Mineralzähne von dem Italiener Testa aus Bologna (Mitte des 19. Jahrhunderts) und von der Firma Ash & Sons in London (Mitte des 19. Jahrhunderts). Diese Sammlung des Dr. Guerini war von großer kulturhistorischer und fachtechnischer Bedeutung und gehörte sicherlich zu den größten Sehenswürdigkeiten der Ausstellung.

Auch literarische Denkmäler einer uralten Zahnhygiene waren hier zu finden. So schreibt Diokles von Karystos (die Texte all dieser Auszüge aus den alten Schriften sind griechisch und deutsch wiedergegeben): „An jedem Tage reibe man das Zahnfleisch und die Zähne mit den bloßen Fingern oder zugleich mit feingeriebenem Polei längshin, innen und außen, und streife so die an ihnen sitzenden Speisereste ab." Solchen und ähnlichen Vorschriften zur Zahnpflege begegnet man bereits in den ältesten Schriften; zie zeigen, daß schon zu damaligen Zeiten die Zähne aufmerksam beobachtet und hygienische Maßnahmen, wenn auch mitunter höchst primitiver Art, getroffen wurden, Zähne und Muud gesund zu erhalten. Der Kuriosität halber sei auf ein etwa aus dem Jahre 2000 v. Chr. stammendes Plakat aus Hammurabis Gesetz hingewiesen, dessen letzter Absatz lautet: „Wenn jemand die Zähne von einem andern seinesgleichen ausschlägt, so soll man ihm seine Zähne ausschlagen." Ein anderes Plakat in der Gruppe der Antike zeigt die Vorschrift des Zwölftafelgesetzes, daß den Toten Gold als Zahnersatz mitgegeben werden darf. Ein mittelalterliches Plakat gibt Zeugnis von der Wertschätzung schöner Zähne im Mittelalter: Wolfram von Eschenbach schreibt im Parseval: „von snêwîzen beine nâhe bî ein ander kleine, sus stuonden ir die liehten zene".

In der Gruppe „phantastische Hygiene und Aberglauben" fand man verschiedenartige Mittel, die das Zahnen der Kinder erleichtern sollen. So ein in Silber gefaßtes Amulett aus Dachshaaren, das in Italien den Kindern umgehängt wird, ferner die Schuppen eines Schuppentieres (Manis Temminckii) in Deutsch-Ostafrika. Maulwurffüße in der Schweiz, Bayern und Franken, eine Kinderklapper aus Silber (1826) in Österreich, ebenda Achatsteine in Silberfassung, sowie Wolfszähne in länglicher, in eine Kugel endigender Silberfassung oder in reich gravierter Silberfassung als Kinderpfeiferl (aus dem 17. Jahrhundert); ein Paar in Paris gebräuchliche Halsketten aus Bernstein, zwei Zahnhalsbänder aus Bernstein und aus Samt aus der Partenkirchener Gegend, wo sie noch jetzt viel gekauft werden gegen das schwere Zahnen der Kinder. Auch gegen Zahnschmerzen fand man hier Mittel, z. B. Fersenknöchelchen vom Schwein und Menschenzahn in Silberfassung, die zur Abwehr von Zahnschmerz in Salzburg getragen wurden, und Maulwurfspfoten aus dem 18. Jahrhundert in Oberösterreich.

In der das Kurpfuschertum behandelnden Abteilung sah man die Originalkopie von Teniers' Zahnbrecher aus der Mitte des 17. Jahrhunderts, ferner einen Druck aus dem 18. Jahrhundert, enthaltend die hochtönende Anpreisung über einen Zahn- und Wundarzt: eine Photographie „Der Zahnbrecher" (17. Jahrhundert) usw. Ein Druck aus der zweiten Hälfte des 18. Jahrhunderts stellt einen Quacksalber dar, der den Leuten einen Zahn zeigt, den er eben einem Knaben gezogen hat, und eine Photographie nach einem Kupfer von Stiele aus dem Ende des 17. Jahrhunderts zeigt einen Affenkurpfuscher bei der Zahnextraktion. Zwei Photographien nach Victoors und von Ostade (17. Jahrhundert) stellten dar „Der Zahnkünstler" und „Zahnpflege". Aus dem Dorfmuseum zu Hinterhermsdorf in der Sächs. Schweiz waren drei alte Zahnzangen ausgestellt, die mancher modernen Zange ähneln; die Regulationsschraube in dem einen Hebel war noch vorhanden.

Von Interesse waren auch einige Gegenstände aus dem Märkischen Museum in Berlin: ein Zahnstocheretui, von Mädlers Antiquitäten in Dresden ein Stiefelchen aus Bein, worin ein Zahnstocher wie ein Leistenkeil liegt, von Pachinger in Linz a. Donau eine zusammenklappbare Zahnbürste aus Bein, wobei die Beinfassung außer der Bürste noch Zahnstocher und Ohrlöffel enthält (16. Jahrhundert); aus dem Germanischen Museum in Nürnberg lag ein Originalabdruck aus dem 18. Jahrhundert aus, enthaltend die reklamehafte Anpreisung eines englischen Zahnpulvers nebst Anweisung zum Zähnebürsten. *P. S.*

Zahl der Zahnärzte in England. Die Zahl der registrierten Zahnärzte im Vereinigten Königreich beträgt 4984; rechnet man 4 Kolonie- und 19 ausländische Zahnärzte hinzu, so sind es 5007. Vor 30 Jahren Jahren zählte man 5345, und im Jahre 1879, als die Zahnärzte zum ersten Male registriert wurden, 5289. Von den im Jahre 1912 gezählten Zahnärzten sind 3277, d. i. 65,45 % Licentiates und Graduates in Dentistry; die übrigen 1696 (= 33,87 %) sind „without any additional qualifications".

Universitätsnachrichten. Regierungsrat a. o. Professor Dr. Julius Scheff in Wien erhielt den Titel und Charakter eines ordentlichen Universitätsprofessors; den Titel eines außerordentlichen Universitätsprofessors erhielt Dozent Dr. Rudolf Weiser in Wien.

Privatdozent Dr. Hesse in Jena ist zum außerordentlichen Professor in der medizinischen Fakultät ernannt worden.

Auszeichnungen. S. M. der König von Sachsen hat dem Kgl. Bayr. Hofrat Prof. Dr. Walkhoff in München und dem a. o. Prof. Dr. Dieck in Berlin das Ritterkreuz 1. Kl. des Albrechtsordens verliehen.

S. Kgl. H. der Großherzog von Oldenburg hat dem Zahnarzt Kurt Meyer in Dresden den Titel Hofzahnarzt verliehen.

Für die Schriftleitung verantwortlich: Hofrat Jul. Parreidt in Leipzig.
Verlag von Julius Springer in Berlin W. — Druck von E. Buchbinder in Neuruppin.

Über die Atrophie der Pulpa der bleibenden Zähne.

Von

H. Brasch.

(Mit 1 Tafel.)

(Aus dem zahnärztlichen Institut der Universität Breslau
[Direktor: Geheimrat Partsch].)

Die Autoren, welche sich mit der Pathologie der Zahnpulpa beschäftigt haben, beschreiben neben der entzündlichen Veränderung, neben der gangränösen Zerstörung auch atrophische Zustände dieses Organes. So sehen wir bei Heider und Wedl (1) netzförmig atrophische Pulpen, Veränderungen der Blutgefäße, wie sie häufig darin vorkommen, Kalkablagerungen und Nervenbündel. Die Nervenbündel sind bis auf die Röhre in eine „trübe, fettkörnige, gleichmäßig das Rohr erfüllende Masse" verwandelt. Die Wand der Gefäße ist derart verändert, daß sie keine Kerne mehr zeigt und überhaupt alle charakteristischen Merkmale verloren hat. Die Faserbündel, welche die Gefäßwand umhüllen, stehen mit dem alveolären Fasergerüst des Parenchyms der Pulpa in unmittelbarem Zusammenhang. Weiter werden dann Kalkkonkremente in der Pulpa, kalkig inkrustierte Gefäße und Thrombosen in den Blutgefäßen beschrieben, wie sie zuweilen in den Pulpen seniler bleibender Zähne oder in Resorption begriffener Milchzähne vorkommen.

Ebenso zeigt Walkhoff (2) Atrophien durch Kalkablagerungen sowie auch senile atrophische Veränderungen, wobei vakuolenartige Räume in der Pulpa auftreten, während an anderen Stellen ihr Gewebe verdichtet erscheint. Römer (3) behandelt die Atrophie im vierten Teile seines großen Atlasses. Er unterscheidet die Atrophia senilis und die sekundäre oder degenerative Atrophie. Er erwähnt auch, daß bisweilen die senile Atrophie relativ früh beginnen könne und z. B. häufig bei den zwischen dem 14. und 17. Lebensjahre wegen gedrängter Zahnstellung extrahierten 6jährigen Molaren zu finden sei. Auch äußerlich intakte Zähne mit atrophi-

schen Pulpen beschreibt Römer und nimmt hier als Ursache dieser Veränderung entweder lokale Affektionen am Kieferknochen an oder gibt allgemeinen Ernährungsstörungen die Schuld oder einer allmählichen Verengerung und Obliteration der Blutgefäße. Im einzelnen zeigen seine Abbildungen dann Verminderung und Schrumpfung der Pulpazellen, Obliteration und Schwund der Kapillaren, Odontoblasten, die blasig aufgetrieben sind, netzartige Atrophie usw., all die mannigfachen Formen, in denen die Atrophie auftreten kann.

Auch Fischer u. Landois (4) erwähnen die retikuläre Atrophie und erklärten sie so, daß sie „lediglich auf einen Schwund der Interzellularsubstanz infolge chronischer Zirkulationsstörungen und das durch diese bedingte Ödem zurückzuführen" sei. Histologisch fanden sie Atrophie der zelligen Elemente, Auflockerung der Grundsubstanz, starke Vaskularisation, aber keine Vermehrung der fixen Zellen. Deswegen halten Fischer und Landois diese Bilder für Folgezustände von Ernährungs- und Zirkulationsstörungen, bei denen wieder die Karies eine Rolle spielt, nicht aber für eine entzündliche Veränderung.

Da ich mich im folgenden mit der Frage der Atrophie beschäftigen werde, will ich zunächst an Hand der genannten Arbeiten und meiner eigenen für diesen Zweck angefertigten Präparate einen Abriß vom normalen Bau und der Atrophie der Pulpa geben.

Die Pulpa des Zahnes besteht aus einer Grundsubstanz, die von feinen Bindegewebsfibrillen durchzogen ist. In der Grundsubstanz befinden sich, in den verschiedenen Schichten verschieden zahlreich, Bindegewebszellen von mannigfaltiger Form, spindelförmig, dreieckig, sternförmig, die mit feinen fibrillären Ausläufern versehen sind. An der Oberfläche der Pulpa sind ähnlich gebaute Zellen, die sich durch lange, bis ins Dentin reichende Fortsätze auszeichnen, besonders zahlreich vorhanden. Sie bilden hier die Odontoblastenschicht, so genannt, weil sie mit der Zahnbildung in Beziehung stehen. Ihre Fortsätze in das Dentin, die Tomesschen Fasern, sind innen hohl und enthalten Lymphe und gleichzeitig wahrscheinlich Nervenfasern. Die sie umgebende Dentinschicht hebt sich durch Kalkarmut von dem übrigen Dentin ab und bildet röhrenförmige Scheiden (Römer) für die Fortsätze. Unter der Odontoblastenschicht befindet sich die Weilsche Schicht, die gar keine Sternzellen enthält. Auf sie folgt wieder eine zellreiche Schicht, welche ihrerseits eine zentral gelegene, relativ zellärmere umschließt. Die Gefäße der Pulpa sind dünnwandig und verästeln sich meist in der Längsachse des Zahnes bis unter die Weilsche Schicht. Die Nerven ziehen

meist in Begleitung der Gefäße. Auch das Vorhandensein von Lymphgefäßen ist durch neuere Untersuchungen sichergestellt.

Im wachsenden Zahne sind die Unterschiede zwischen den zellarmen und -reichen Schichten noch verwischt, und die Gefäße ragen bis in die Odontoblastenschicht. Das Dentin zeigt im fertigen Zahne eine ziemlich homogene Struktur, in dem die Dentinglobuli, aus denen es sich zusammensetzt, durch die Zwischensubstanz eng miteinander verkittet sind. Stellenweise ist der Zusammenhang durch die sog. Interglobularräume unterbrochen, die sich, durch den Mangel eines Zelleinschlusses, als nicht etwa den Knochenkörperchen analoge Gebilde erweisen, sondern vielmehr als weniger verkalkte Dentinstellen anzusehen sind. Außerdem finden wir radiär nach der Pulpa verlaufende Kanäle, die bereits oben erwähnten Scheiden der Tomesschen Fasern. Auch das Dentin ist im wachsenden Zahne naturgemäß noch anders strukturiert: die verkalkten Globuli bilden eine scharf abgegrenzte Schicht gegenüber den noch nicht verkalkten Teilen.

Gegenüber dem saftreichen Aussehen einer solchen gesunden Pulpa fällt bei der makroskopischen Betrachtung einer der Atrophie anheimgefallenen auf, daß sie ganz platt und geschrumpft aussieht, so daß es fast unmöglich scheint, daß sie das ganze Pulpenkavum ausgefüllt hat. Zur Erklärung dieser Tatsache muß man sich vergegenwärtigen, daß die Pulpa durch die Odontoblasten gleichsam ausgespannt ist, so daß bei Eintreten der Atrophie, nicht wie bei anderen Organen, eine Volumensverminderung eintreten kann. Trotzdem kommt es durch die Atrophie zu einer Verminderung des Gewebes, die sich unter diesen Verhältnissen nur darin äußert, daß sich Lücken im Gewebe bilden, und es fragt sich nun, womit diese Lücken ausgefüllt sind. Zwei Möglichkeiten bestehen, es kann entweder eine Flüssigkeit oder ein gasförmiger Körper sein. Legt man, um diese Frage zu entscheiden, einen Schnitt durch die Pulpa, so sieht man nicht, wie bei Ödemen anderer Organe, Flüssigkeit hervorquellen und das Gewebe auseinanderdrängen, sondern im Gegenteil, die Pulpa sinkt womöglich noch mehr zusammen, und auch beim Ausdrücken gelingt es nicht, aus dem saftlosen Gewebe Flüssigkeit herauszupressen. Nehme ich dagegen diese Manipulation unter Wasser vor, so sehe ich kleine Bläschen emporsteigen, ein Beweis, daß die Pulpa von einem gasförmigen Stoffe erfüllt war.

Bei der Betrachtung der mikroskopischen Bilder, die eine solche Pulpa darbietet, läßt sich die Atrophie von ihren kleinsten Anfängen an beobachten. Da sehen wir an einer sonst intakten Pulpa einzelne Schichten des Parenchyms, die eine gewisse Kernarmut zeigen.

Diese Kernarmut rührt daher, daß die Sternzellen von atrophischen Veränderungen betroffen werden. Das äußert sich in der Weise, daß sie eine Metamorphose erleiden, indem sie ihre Ausläufer verlieren und sich in Bindegewebsfibrillen verwandeln. Infolgedessen scheint im Gewebe eine Häufung der Bindegewebselemente stattzufinden, die jetzt auch nicht mehr den zartverzweigten Bau des normalen Pulpenstromas zeigen, sondern knäuelförmig verdichtet erscheinen (Abb. 3). Bei einer anderen Pulpa wiederum sehen wir neben der Knäuelbildung eine balkenförmige Anordnung der Fasern (Abb. 2 u. 4). Je größere Bezirke die Atrophie einnimmt, desto deutlicher nimmt sie eine Form an, die wir als eine typische bezeichnen können, da wir ihr am häufigsten begegnen: Meist in jähem Übergang zum normalen Gewebe, dessen Kernreichtum und gute Vaskularisierung dadurch um so deutlicher hervortritt, sehen wir eine Auflockerung des Gewebes unter gleichzeitiger rapider Abnahme der Zahl der Sternzellen eintreten. Nur wenige Gefäße durchziehen hier das weitmaschige Gewebe, in das die Pulpa verwandelt ist. Die Bezeichnung als netzartige Atrophie erscheint als durchaus berechtigt, da die Pulpa wirklich als ein ausgespanntes Netz imponiert (Abb. 1). An anderen Stellen finden wir einen mehr allmählichen Übergang. Das zarte Gespinst des Stromas weitet sich, die Sternzellen werden immer spärlicher, bis schließlich auch hier das Gewebe ganz auseinander gezerrt und von Pulpazellen fast entblößt erscheint. Diese Auseinanderzerrung als Fortsetzung eines atrophischen Prozesses, der mit Knäuelbildung einsetzt, ist verständlich, wenn wir uns nur immer vor Augen halten, daß die Pulpa durch die Odontoblasten fest fixiert ist. Bei der Knäuelbildung ist das Gewebe nur zum Teil degeneriert, und an diesen Teilen erscheint das Bindegewebe gehäuft, in Knäueln. Bei der weiteren Atrophie tritt dann überall die Bindegewebsbildung mehr in den Vordergrund, da ja, wie oben geschildert, die Sternzellen eine dahingehende Metamorphose erleiden. Infolge der Menge dieser fibrillären Massen kommt, so kann man es sich vorstellen, die Zugwirkung der Odontoblasten deutlicher zum Ausdruck, und das Gewebe erscheint demzufolge auseinander gezerrt. Neben den Veränderungen im Parenchym gehen solche in den Gefäßen und Nerven einher. An den zarten Gefäßen kann man da zunächst eine gewisse Kernarmut beobachten. Weitere Veränderungen finden wir dann in der Tunica externa, die nicht mehr einen festgeschlossenen Gürtel um das Gefäßlumen bildet, sondern fächerartig in das umgebende Gewebe sich verbreitet, so daß jede Grenze zwischen beiden verwischt ist. Bisweilen kann man Gefäße beobachten, die

noch hochgradigere Veränderungen, hyaline Degeneration, aufweisen: Tunica media und externa sind in eine schollige homogene Masse verwandelt, und auch die Intima zeigt nur noch Reste ihrer Strukturelemente.

Auch die Nerven sind an der Degeneration beteiligt, ihre Achsenzylinder zerfallen und zerbröckeln in kleinste Körnchen.

Wie wir gesehen haben, spielen die Veränderung der Sternzellen eigentlich die Hauptrolle bei der atrophischen Veränderung. Durch ihre Verwandlung in Bindegewebsfibrillen kommt es zur Kernarmut und man kann, wie oben erwähnt, sich auch vorstellen, daß dadurch, daß sie als Fibrillen den Zug der Odontoblasten auf das Gewebe vermitteln und es so nach der Peripherie zu zerren, es zur netzartigen Atrophie kommt. Die Bildung von Vakuolen, wie wir sie in dem atrophischen Gewebe nicht gar so selten antreffen (Abb. 5 u. 6), mit ihrem gasförmigen Inhalt, wäre allerdings dadurch auch noch nicht erklärt. Hier ist anzunehmen, daß sich durch irgend einen bisher noch unbekannten Prozeß Gas bildet, das Pulpagewebe auseinanderdrängt und so die Vakuolen entstehen läßt.

Es erscheint selbstverständlich, daß wir auch an den Odontoblasten, die ja histogenetisch sich nicht von den Sternzellen unterscheiden, gleichfalls Veränderungen finden. Diese Veränderungen erscheinen um so bedeutungsvoller, als wir in den Odontoblasten ein Gewebe vor uns haben, das durch seine Fähigkeit Dentin zu bilden, auch klinisch sehr wichtig ist. In der Tat kann man an den Zähnen, die während ihres Wachstums diese atrophischen Veränderungen erlitten, beobachten, daß ihr Dentin an der entsprechenden Stelle eine mangelhafte Verkalkung der Glomeruli zeigt. Histologisch sieht man zunächst ein Auseinanderrücken der Kerne und eine Isolierung einzelner. Als Ursache dieser Erscheinung sind Bläschen anzusehen, die in den Zellen entstehen und sie allmählich immer weiter auftreiben. Es bilden sich schließlich in der Odontoblastenschicht Vakuolen, an deren Rand die Zellkerne gedrückt sind, und endlich große Blasen, die die ganze Schicht von ihrer Unterlage abheben und an das Dentin pressen. Bezüglich des Inhalts dieser Blasen bin ich der Ansicht, daß es jedenfalls keine ödematöse Flüssigkeit, sondern ein gasförmiger Körper ist. Gegen die Annahme eines Ödems spricht einmal der bereits oben erwähnte Versuch, daß sich aus dem Gewebe keine Flüssigkeit, sondern nur Gasblasen exprimieren lassen. Ferner müßte die ödematöse Flüssigkeit, sei es in der Form von Fibringerinnsel oder von Niederschlägen, die sich durch das Formalin gebildet haben müßten, mikroskopisch sichtbare Spuren hinterlassen haben. Das ist aber keineswegs der

Fall. Schließlich geht ein Ödem stets mit einer Volumenvermehrung des befallenen Organs einher, während die Atrophie das deutliche Bild eines Schrumpfungsprozesses darbietet.

Wir haben also in der Atrophie der Zahnpulpa, um noch einmal kurz zusammenzufassen, ein Bild vor uns, das sich hauptsächlich aus Veränderungen der für die Pulpa charakteristischen Zellen, Sternzellen und Odontoblasten, und daraus resultierenden Folgeerscheinungen: Knäuelbildung, netzartige Atrophie und mangelhafte Dentinverkalkung, zusammensetzt. Ferner gelangen dabei Degeneration von Gefäßen und Nerven zur Beobachtung. Als Ursache werden von den Autoren Karies, Zirkulationsstörungen — infolge von Dentikeln, periodontitischen Prozessen, Thromben, Karies — angenommen, ferner Ernährungsstörungen allgemeiner Art oder zu hohe oder zu geringe Belastung.

Wenn nun auch all die genannten Schädlichkeiten als solche anerkannt werden dürfen, so müssen wir uns doch die Frage vorlegen, ob sie immer und allein als ausreichend zur Erklärung der Veränderungen des Zahnmarks herangezogen werden können. Wenn nicht, so haben wir uns weiter zu fragen, was denn außerdem als Ursache heranzuziehen sei. Daß es nicht nur theoretisches, sondern auch praktisches Interesse hat, zu wissen, ob die Karies, Pulpitis und Periodontitis diese Prozesse hervorgerufen hat, oder ob die Atrophie aus anderen Ursachen schon vorher vorhanden war, erhellt ohne weiteres. Wie die Untersuchungen über diese Frage anzustellen sind, ergibt sich von selbst: Es werden nur äußerlich ganz intakte Zähne untersucht, und von diesen werden noch die ausgeschieden, deren Periodontium Spuren früherer Entzündungen, Verdickungen usw. aufweist, oder in deren Pulpa sich größere Petrifikationen finden. Um auch allgemeine Ernährungsstörungen auszuschließen, wurden noch die Zähne ausgeschieden, die von Personen stammten, die an Kachexie infolge Karzinoms oder Tuberkulose litten. Da auch zu hohe oder zu geringe Belastung als Ursache der Atrophie angenommen worden ist, wurden auch sehr hoch belastete Zähne (alleinstehende Molaren mit Antagonisten) und gar nicht belastete (retinierte Zähne) verglichen. Da, wie ich vorausschicken möchte, sich bei diesen keine Unterschiede im Auftreten der Atrophie zeigten, ist diese Erklärung, meines Ermessens, abzulehnen.

Schließlich waren noch Zirkulationsstörungen als Ursache angegeben. Um auch sie möglichst auszuschließen, wurden von den einwurzligen Zähnen noch alle die ausgeschieden, die kleinste Dentikel enthielten, oder deren Gefäße in ihrem Bau eine Degeneration zeigten, die allein schon zur Erklärung der Atrophie der Pulpa aus-

gereicht hätte. Von dem zur Verfügung stehenden Material wurden auf diese Weise 50 Zähne ausgesondert und untersucht. Es waren 11 Schneidezähne, 6 Eckzähne, 18 Prämolaren, 13 Molaren.

Dem Alter nach

11 Jahre	1	32 Jahre	2
14 „	1	33 „	4
15 „	2	35 „	1
18 „	1	37 „	4
19 „	1	48 „	1
20 „	14	53 „	2
22 „	2	55 „	1
27 „	4	64 „	1
28 „	6	70 „	2

1. Oberer Molar eines 28jährigen Mannes.

Auf dem Längsschnitt durch die Kronenpulpa sieht man eine gute Gefäßversorgung, nur das Bindegewebe scheint an einzelnen Stellen sehr reichlich. An der Wurzelpulpa erkennt man jedoch eine deutliche retikuläre Atrophie. Wohl ist auch hier kein Mangel an Gefäßen, doch das Gewebe verliert an einzelnen Stellen seine normale Struktur und erscheint aufgelockert. Die Kerne verschwinden und eine ungleichmäßige Faserschicht ist an Stelle des Pulpagewebes getreten.

2. Längsschnitt durch die Pulpa eines oberen Eckzahnes eines 28jährigen Mannes.

Die Odontoblastenschicht zeigt keinerlei Veränderungen, ebenso sieht man, daß die Gefäße, die sehr zahlreich sind, nichts Pathologisches inbezug auf ihre Wand darbieten. Nur an der Wurzelspitze fällt der enge Zusammenhang der Tunica externa mit dem umgebenden Bindegewebe auf. Mehr nach der Kronenpulpa zu findet sich die typische retikuläre Atrophie: Unter einer normalen Odontoblastenschicht breitet sich ein Fasernetz ohne deutliche Struktur aus, das nur spärlich Kerne enthält und von wenigen Gefäßen durchzogen wird (s. Abb. 1).

3. Oberer Molar eines 28jährigen Mannes.

Auf einer Reihe von Querschnitten durch die Wurzel ist eine retikuläre Atrophie zu beobachten. Bei einigen Gefäßen fällt die homogene Wand auf. Unter starker Vergrößerung erkennt man deutlich, daß es sich um eine hyaline Degeneration handelt, die jede Zeichnung der Gefäßwand verwischt hat. Die retikuläre Atrophie findet sich auch an einer anderen Wurzel, deren Gefäße keinerlei Veränderungen zeigen, woraus man, wie schon oben erwähnt, entnehmen kann, daß beide Erscheinungen als gleichwertig zu betrachten sind und nicht im Verhältnis von Ursache und Folge zueinander stehen.

4. Oberer Eckzahn eines 37jährigen Mannes.

Während die Wurzelspitze noch intakt ist, macht sich weiter oben eine Zerfaserung des Gewebes bemerkbar, die allmählich in retikuläre Atrophie übergeht.

5. Oberer erster Molar eines 37jährigen Mannes.

Am Übergang von Kronen- und Wurzelpulpa finden sich hyalin degenerierte Gefäße. Außerdem findet sich eine in der Wurzelpulpa beginnende netzartige Atrophie.

6. Oberer zweiter Molar eines 37jährigen Mannes.

Hier zeigt sich eine Atrophie, die streifenartig sich verbreitet.

7. Oberer zweiter Prämolar eines 37jährigen Mannes.

Durch Verwachsungen mit dem umgebenden Bindegewebe erscheinen die Gefäße zum Teil gedehnt. Die Atrophie zeigt sich in dem Seltenerwerden der Kerne und einer gewissen Regellosigkeit in der Anordnung der Fasern.

8. Oberer erster Prämolar einer 27jährigen Frau.

Hier sind weite Strecken des Gewebes atrophisch. Die Fasern sind zu einer nur undeutlich strukturierten Masse zusammengebacken, die hin und wieder von größeren Gefäßen durchzogen wird. An anderen Stellen wieder sind die Fasern in Streifen geordnet und bilden ein grobes Geflecht. Auch die Gefäße lassen Veränderungen ihrer Struktur erkennen. An einzelnen kleineren ist hyaline Degeneration wahrzunehmen.

9. Erster oberer Prämolar eines 20jährigen Mannes.

An der Wurzelspitze erscheint das Gewebe normal, weiter oben aber bemerkt man wieder die streifenförmige Anordnung, die stellenweise in netzartige Atrophie übergeht.

10. Zweiter oberer Prämolar einer 20jährigen Frau.

Dicht unter der Odontoblastenschicht beginnt eine Atrophie, die sich in der Mitte am deutlichsten durch Schwund der kernigen Elemente bemerkbar macht. Die Gefäße sind reichlich vorhanden, ohne pathologische Veränderung.

11. Zweiter oberer Prämolar eines 15jährigen Mädchens.

Auch an dieser Pulpa, die von dem Prämolaren eines jungen Mädchens stammt, finden wir eine deutliche Atrophie. Die Gewebselemente sind an einigen Stellen zu Streifen zusammengeklebt, die Struktur ist verwischt, die Zahl der Kerne vermindert.

12. Zweiter unterer Prämolar eines 15jährigen Mädchens.

In dem Präparat erkennt man atrophische Bezirke, in deren Umgebung sich eine Vakuolenbildung bemerkbar macht.

13. Oberer erster Prämolar eines 27jährigen Mannes.

Hier wurde eine Wurzel entkalkt und dann geschnitten, während die andere Wurzel zersprengt und dann die Pulpa gesondert geschnitten wurde.

In der Odontoblastenschicht fällt die geringe Gefäßversorgung auf. An einzelnen Zellen sieht man eine beginnende Bläschenbildung.

Ganz ähnliche Bilder sehen wir an den Präparaten der zersprengten Pulpa.

An einzelnen Streifen fällt ein Mangel an Pulpazellen auf. Das ganze Gewebe erscheint gezerrt. Wie Römer schon in seinem oben erwähnten Werke so treffend vergleicht, kann die durch die Odontoblasten fixierte Pulpa ebensowenig, wie eine Lunge mit atrophischen Septen, durch Atrophie schrumpfen; da nun zellige Elemente spärlich sind, erscheint sie hier sogar gedehnt.

14. Unterer Molar eines 27jährigen Mannes.

Hier fällt das unregelmäßige Aussehen der Odontoblastenschicht in die Augen. Bei starker Vergrößerung imponieren die betreffenden Stellen

als Bläschen, die die Odontoblasten verdrängt haben. Dieser Zustand ist somit als weiterer Fortschritt des eben beschriebenen Bildes zu betrachten (s. Abb. 5 u. 6).

15. Oberer Molar eines 27jährigen Mannes.

Der Schnitt durch die Kronenpulpa läßt an den beiden Spitzen atrophische Veränderungen erkennen. Die Odontoblastenschicht ist hier noch unversehrt.

16. Oberer Molar eines 14jährigen Knaben.

An der Kronenpulpa sind atrophische Veränderungen wahrzunehmen. Auch die Odontoblastenschicht erscheint, im Wurzelteil, verändert. Sie ist nicht mehr dicht und eng zusammengefügt, sondern zerfasert.

17. Oberer erster Bikuspidat eines 19jährigen Mädchens.

Die Gefäße sind außerordentlich weit und zahlreich, lassen jedoch sehr wenig Strukturelemente erkennen. Netzartige Atrophie findet sich in einem kleinen Bezirk des einen Zipfels der Kronenpulpa.

18. Oberer zweiter Bikuspidat eines 32jährigen Mannes.

Auch hier ist die Kronenpulpa stellenweise atrophisch.

19. Oberer erster Schneidezahn einer 35jährigen Frau.

Auf einer Serie von 23 Querschnitten läßt sich hier eine netzförmige Atrophie recht gut in die Tiefe verfolgen. An zwei im Zentrum gelegenen Stellen kann man an allen Präparaten (die ganz verschiedenen Höhenlagen entsprechen) ein Hervortreten des Bindegewebes beobachten, und ein Seltenerwerden der Pulpazellen. Die Gefäßversorgung ist, wie man auf den Querschnitten sehr gut erkennt, reichlich, auch zeigt die Gefäßwand noch keinerlei pathologische Merkmale.

20. Oberer erster Prämolar eines 20jährigen Mädchens.

Die atrophische Stelle imponiert als heller weitmaschiger Bezirk inmitten des zellreichen normalen Pulpagewebes.

21. Unterer Molar eines 20jährigen Mädchens.

Nach der Wurzelspitze zu sieht man lange Streifen eines fast homogenen, atrophischen Gewebes ziehen, Auch die Odontoblastenschicht ist bläschenförmig degeneriert. An einer Stelle konfluieren viele Bläschen zu einer Kugel, die die zarte Schicht der Odontoblasten an der Stelle vom Dentin abgehoben hat.

22. Oberer Eckzahn eines 33jährigen Mädchens.

Die Kronenpulpa zeigt eine netzförmige Atrophie geringen Grades.

23. Oberer erster Prämolar eines 22jährigen Mannes.

Die netzförmige Atrophie hat bereits große Strecken der Pulpa ergriffen. An den Gefäßen ist noch keine Veränderung wahrzunehmen.

24. Oberer Schneidezahn eines 33jährigen Mannes.

Auffallend ist die Weite der Gefäße und die geringe Struktur ihrer Wand. Größere Strecken sind netzartig atrophisch.

25. Oberer zweiter Prämolar eines 33jährigen Mannes.

Die Atrophie zeigt sich hier in einer kleinblasigen Aufquellung des Gewebes, das wenig Kerne mehr enthält.

26. Oberer erster Prämolar eines 32jährigen Mannes.

Von diesem Präparate wurden Schrägschnitte angefertigt, und es ergeben sich daher etwas anders geartete Bilder. So scheint die atrophische Odontoblastenschicht sich stellenweise abzuheben und zu verschwinden, da der Schnitt hier die größte Länge der Blasen traf. Da darunter sich atrophisches Gewebe befindet, erhellt, daß der Zustand der Odontoblastenschicht nicht artefakt ist.

27. Oberer Eckzahn eines 28jährigen Mannes.

Die Pulpa enthält mehrere, mit einer Zellschicht umgebene, stärker tingierte Gebilde, die wohl als eingekapselte Dentikel zu deuten sind. Da sie in geringer Tiefe z. T. verschwinden — es sind mehrere Querschnitte angelegt — ist wohl schwerlich ein Einfluß auf die am Rande bestehende retikuläre Atrophie beizumessen.

28. Oberer erster Prämolar eines 28jährigen Mannes.

Trotz guter Gefäßversorgung sehen wir eine, sich besonders höher oben ausbreitende, netzartige Atrophie in beiden Wurzeln.

29. Oberer erster Molar eines 70jährigen Mannes.

Das noch recht gut vaskularisierte Gewebe bietet nur in einem kleinen Bezirke das Bild der retikulären Atrophie.

30. Oberer zweiter Schneidezahn eines 22jährigen Mannes.

Auch auf den kleinen Schrägschnitten dieses Präparates ist die retikuläre Atrophie deutlich.

31. Unterer zweiter Molar eines 55jährigen Mannes.

In dem einen Zipfel der Kronenpulpa befinden sich einige kleine Dentikel, in dem anderen eine netzartige Atrophie von ähnlicher Form. Vielleicht sind die atrophischen Stellen der anderen Seiten verkalkt und so zu Dentikeln geworden, wie wir ja überhaupt nicht selten Kalkablagerungen an atrophischen Stellen sehen. Jedenfalls erscheint mir diese Annahme wahrscheinlicher, als etwa die, daß die Dentikel etwa durch Druck eine Atrophie auf der entgegengesetzten Seite zustande gebracht haben sollten.

32. Oberer Eckzahn eines 33jährigen Mannes.

Die Wand der Gefäße ist nicht überall deutlich von dem umgebenden Bindegewebe geschieden; beginnende netzartige Atrophie ist vorhanden.

33. Oberer erster Molar eines 11jährigen Knaben.

Es sind einige ganz kleine Dentikel vorhanden; außerdem besteht netzartige Atrophie. Wir finden also bei einem Zahne, der 5 Jahre gebraucht worden ist, ähnliche Veränderungen, wie bei einem, der 65 Jahre über in Tätigkeit war (s. Nr. 29). Es spricht dies dafür, daß man die Ursache nicht in Noxen während des Lebens oder im Senium zu suchen hat, sondern daß sie in der Entwicklung des Zahnes begründet liegt. — Auch von diesem Zahne sind Schnitte durch den ganzen Zahn und durch die Pulpa allein gemacht worden.

34. Schneidezahn eines 70jährigen Mannes.

Es zeigt sich eine allgemeine Atrophie, die aber nicht recht typisch ist, sondern sich hauptsächlich in Bindegewebsvermehrung äußert. Auch hier sind nach beiden Methoden (s. o.) Präparate gefertigt worden.

35. Eckzahn eines 28jährigen Mannes.

Auf dem Längsschnitt erkennt man in der Kronenpulpa in der Umgebung eines großen Gefäßes wieder die typische retikuläre Atrophie.

36. Unterer Schneidezahn eines 20jährigen Mädchens.

Neben einer retikulären Atrophie imponieren auf diesem Präparate über die ganze Fläche der Pulpa verstreute runde weißliche kleinste Fleckchen. Da sie gleichmäßig verteilt sind, möchte ich sie nicht als Zeichen der Atrophie auffassen, da diese sich eigentlich immer in gewissen Grenzen hält. Vielleicht handelt es sich um Leichenveränderungen, denn das Präparat entstammt einer etwas älteren Leiche.

37. Unterer zweiter Schneidezahn eines 20jährigen Mädchens.

Dieses Präparat, das derselben Leiche wie das vorhergehende entstammt, zeigt ähnliche Veränderungen. Die retikuläre Atrophie tritt hier nur mehr in den Vordergrund.

38. Oberer Eckzahn eines 20jährigen Mannes.

Die retikuläre Atrophie ist hier sehr deutlich ausgesprochen. Von den oben erwähnten weißen Flecken ist hier nur sehr wenig zu bemerken.

39. Oberer erster Prämolar eines 20jährigen Mannes.

Die Atrophie hat z. T. schon hochgradige Formen angenommen; das Bindegewebe bildet kein Netz mehr, sondern ist ganz verworren und verschlungen, während an anderen Stellen sich nur die gewöhnliche retikuläre Atrophie zeigt.

40. Oberer zweiter Prämolar eines 20jährigen Mädchens.

Z. T. bietet dieser Längsschnitt das Bild der netzartigen Atrophie, z. T. sind die Bindegewebsfasern zu dicken Balken vereinigt, die in geringer Entfernung voneinander parallel das Gewebe durchziehen. Bisweilen sind die Balken von vakuolenartigen Räumen durchsetzt, die aber nur eine geringe Tiefe haben und demgemäß nur auf wenigen Schnitten vorhanden sind. Gefäße sind nur spärlich sichtbar, ihre Wand ist auffallend kernarm.

41. Oberer erster Molar eines 20jährigen Mannes.

Auf Längsschnitten durch die Pulpen der Wurzeln gewahrt man die gewöhnliche retikuläre Atrophie.

42. Oberer zweiter Schneidezahn eines 20jährigen Mannes.

In einem kleinen Territorium löst die netzartige Atrophie das Bild normalen Gewebes ab.

43. Linker oberer erster Schneidezahn eines 20jährigen Mädchens.

Auf dem Längsschnitt sieht man, wenn auch undeutlich, beginnende netzartige Atrophie, in der vor allem die Kernarmut des Gewebes auffällt.

44. Rechter oberer Eckzahn eines 20jährigen Mädchens.

Auf dem Schrägschnitt sind mehrere große Gefäße der Länge nach getroffen, so daß das Präparat ganz durchlocht erscheint.

Doch ist zwischen ihnen eine deutliche netzartige Atrophie des Gewebes zu beobachten.

45. Rechter erster oberer Molar eines 20jährigen Mannes.

Der Längsschnitt, der die Kronen einer Wurzelpulpa zeigt, hat an der Wurzel wieder größere Gefäße getroffen, die hier noch unverändert erscheinen. In der Kronenpulpa zeigt sich an mehreren Gefäßen ein glasiges Aussehen; vermutlich handelt es sich auch hier um hyaline Degeneration. Netzartige Atrophie zeigen mehrere Strecken der Kronenpulpa.

46. Oberer erster Prämolar eines 64jährigen Mannes.

Die Wurzelspitze zeigt in geringer Ausdehnung retikuläre Atrophie.

47. Oberer zweiter Schneidezahn eines 53jährigen Mannes.

Die Gefäße der Pulpa dieses Zahnes sind sehr zahlreich und überall mit gut erhaltenem Endothel versehen. Auch die Wurzelpulpa zeigt den zartverzweigten, reich mit Zellen versehenen Bau des normalen Gewebes, bis auf eine Stelle, wo sie gedehnt und atrophisch erscheint und ein Dentikel enthält. Da wir auch in der Kronenpulpa eine retikuläre Atrophie inmitten normalen Gewebes finden, liegt die Vermutung nahe, daß auch in der Wurzel die Atrophie das Primäre war, und nachher Verkalkung eintrat.

Bei dieser Annahme ist die Atrophie sowohl als auch die Verkalkung erklärt; sieht man aber Atrophie als eine durch den Druck und Zug des Dentikels bedingte an, so bleibt immer noch die Frage nach der Entstehung des Dentikels offen.

48. Linker oberer Schneidezahn eines 53jährigen Mannes.

Die Pulpa zeigt eine weit ausgedehnte netzartige Atrophie.

49. Unterer erster Schneidezahn eines 48jährigen Mannes.

Wir finden hier eine retikuläre Atrophie von beschränktem Umfang.

50. Oberer zweiter Bikuspidat eines 18jährigen Mannes.

Im Bereich einer netzartigen Atrophie sehen wir das, schon von Wedl geschilderte, Übergehen der Gefäßwand in das umgebende Bindegewebe.

Nun zu den Resultaten der Untersuchung. In sämtlichen Zähnen zeigte sich eine mehr oder minder ausgeprägte Atrophie. Bei einzelnen Zähnen waren auch die Gefäße stark verändert, jedoch nicht in der ganzen Pulpa, sondern nur stellenweise, so daß z. B. nur eine Wurzel betroffen war; da hier ein Kollateralkreislauf sehr wohl möglich war, genügt die Zirkulationsstörung zur Erklärung der bestehenden Atrophie nicht. Die Gefäßdegeneration ist vielmehr ein Ausdruck derselben Schädigung, die auch die Atrophie hervorgebracht hat. Fischers u. Landois' Erklärung, als eines Ödems, hatte Gefäßveränderungen durch Karies zur Voraussetzung und wäre somit eigentlich durch Ausschalten der Karies erledigt. Aber selbst wenn man die ohne Karies entstandenen eben genannten Gefäßveränderungen als mögliche Ursache ansehen wollte, so kann man m. E. trotzdem den Zustand den Pulpa aus den oben genannten Gründen nicht als ödematös bezeichnen. Wir sehen also, daß die gegebenen Erklärungen der Atrophie nicht genügen, da auch ohne sie derartige Veränderungen zustande kommen können. Es ist daher, wie ich glaube, die Erklärung gar nicht in Vorgängen außerhalb der Pulpa zu suchen, sondern in der Pulpa selbst. Vergegenwärtigen wir uns einmal die Funktion der Pulpa, so sehen wir, daß sie mit Fertigstellung des Zahnes ziemlich abgeschlossen ist. Wohl ist sie

noch imstande Schutzdentin zu bilden, und auch das Pulpakavum verkleinert sich durch Dentinapposition ohne besondere Reize allmählich, aber alles geschieht in relativ geringem Maßstabe. Im übrigen aber ruht sie untätig und geschützt hinter der sicheren Mauer von Zahnbein und Schmelz. Während wir bei den anderen Organen Tätigkeit sehen und in deren Gefolge Abnützung und Wiederaufbau sich die Wage halten, liegen die Verhältnisse beim Zahne ganz anders. Er soll so, wie er durchbricht, für das ganze Leben aushalten, und bei erfolgter Abnützung ist seine Ergänzung nur in unvollkommener Weise möglich. Wenn die Pulpa als Zahnbildnerin in Tätigkeit tritt, so geschieht das gleichsam auf ihre Kosten, da das Pulpenkavum dadurch kleiner wird und so ihre Existenzbedingungen verschlechtert werden. Man könnte sich vielleicht also vorstellen, daß die Pulpa allmählich, da ihre Funktion so herabgesetzt ist, einer Inaktivitätsatrophie verfällt. „Die Inaktivitätsatrophie kommt", nach Ziegler (5) „sowohl an Muskeln und Drüsen, als an Knochen, Haut und anderen Organen vor und wird durch Nichtgebrauch der betreffenden Gewebe herbeigeführt. Bei den Muskeln und Drüsen ist die Inaktivität wesentlich eine aktive . . . . bei den anderen Geweben ist die Atrophie wesentlich auf eine Herabsetzung der Ernährung der nicht gebrauchten Teile zurückzuführen, doch ist eine Änderung der nutritiven Funktionen der Zellen nicht ganz auszuschließen". Wenn ich nun auch nicht glaube, daß die Inaktivitätsatrophie allein immer die Veränderungen der Pulpa hervorruft, so schafft sie doch m. E. eine Labilität des Gewebes, die es ermöglicht, daß geringe Reize und Schädigungen hier dauernde Veränderungen zurücklassen. Solche Insulte, die z. B. in Traumen bestehen können, wie sie aber auch jedes andere Organ auszuhalten hat, ohne daß dort dauernde Veränderungen degenerativer Natur zurückblieben, können dann Gelegenheitsursachen bilden, und hierher möchte ich auch die Karies mit ihren Folgeerscheinungen, die Periodontitis, und die allgemeinen Ernährungsstörungen rechnen. Die letzteren, zu denen ich außer erschöpfenden Krankheiten auch die Herabsetzung des Stoffwechsels im Senium zählen möchte, wirken allerdings wohl nur in dem Sinne, daß sie physiologische Hinfälligkeit der Pulpa noch mehr verstärken. Es besteht sicher die Möglichkeit, daß es durch Inaktivität und Hinfälligkeit allein schon zur Atrophie kommt, indem die Pulpa ihre Kraft erschöpft hat; dafür sind die hier veröffentlichten Fälle ein Beweis. Jedoch selbst wenn man noch einen besonderen Insult annehmen wollte, der sonst keinerlei Merkmale hinterlassen hat, so würde das eben auch nur für eine besondere Reizbarkeit der Pulpa

sprechen. Demgemäß glaube ich, durch diese Untersuchungen den Beweis für die physiologische Begründung der Atrophie erbracht zu haben.

Technik der Untersuchung.

Die Zähne stammten z. T. aus dem zahnärztlichen Institut, z. T. wurden sie mir aus dem Material des Operationskurses und aus dem Sektionsmaterial des hiesigen pathol. Institutes durch die Liebenswürdigkeit der Herren Geheimrat Küttner und Ponfick zur Verfügung gestellt, wofür ich auch an dieser Stelle meinen besten Dank ausspreche.

Sofort nach der Extraktion wurden die Zähne in Formalin getan. Dort blieb ein Teil unter mehrfachem Wechsel der Flüssigkeit 8—10 Tage, wurde dann in aufsteigenden Alkohol und schließlich in 5%ige Trichloressigsäure gebracht. Da es sich um ganz intakte Zähne handelte, dauerte die Entkalkung in der täglich gewechselten Flüssigkeit bis 4 Wochen. Etwas beschleunigt wurde der Prozeß durch Abfeilen der Zähne. Nach dem Entkalken kamen die Zähne 24 Stunden in fließendes Wasser, dann in aufsteigenden Alkohol, Äther und schließlich in Zelloidin, in welches sie eingebettet wurden.

Ein Teil der Zähne wurde zersprengt und die Pulpa für sich allein fixiert. Zu diesem Zwecke wurden die Zähne in einen Schraubstock so fest eingespannt, daß einige Sprünge entstanden, dann wieder in Formalin getan und nach zwei Tagen endgültig zersprengt, wobei sich die Pulpa bei einiger Vorsicht leicht vollständig entfernen ließ. Dies Verfahren, dessen ich mich auf Rat von Herrn Prof. Dr. Wetzel bediente, wofür ihm auch hier bestens gedankt sei, hat sich durch Vergleich mit Präparaten, die nach der erstbeschriebenen Methode erhalten waren, als einwandfrei erwiesen. Statt der langsamen Härtung wurde auch die Schnellhärtung in erwärmtem Formalin (80—90 °) an einzelnen Pulpen mit gutem Erfolg angewandt.

Zur Färbung dienten Hämatoxylin-Eosin, Eisenhämatoxylin, van Gieson. Auch Flemmingsche Lösung und Sudan (bei frischen Gefrierschnitten) wurden, um den — übrigens negativ verlaufenen — Nachweis von Fett zu führen, benützt.

Zum Schlusse meiner Arbeit sei es mir gestattet, Herrn Geheimrat Partsch für die Anregung zu der Arbeit, sowie für die freundliche Unterstützung während derselben meinen ergebensten Dank auszusprechen.

Literatur:

1. Heider u. Wedl, Atlas zur Pathologie der Zähne, 2. Aufl., bearbeitet von Dr. J. v. Metnitz. Leipzig 1893. — 2. Walkhoff, Mikrophotographischer Atlas der pathologischen Histologie menschlicher Zähne. Stuttgart 1897. — 3. Römer, Atlas der pathologisch-anatomischen Veränderungen der Zahnpulpa nebst Beiträgen zur normalen Anatomie von Zahnbein und Pulpa beim Menschen. Freiburg 1909. — 4. Fischer und Landois, Zur Histologie der gesunden und kranken Zahnpulpa mit besonderer Berücksichtigung ihrer harten Neugebilde. Erschienen in D. Z. i. V., begründet von A. Witzel. Leipzig 1908. — 5. Ziegler, Allgemeine Pathologie. Jena 1905. — 6. Fischer, Bau und Entwicklung der Mund-

höhle des Menschen unter Berücksichtigung der vergleichenden Anatomie des Gebisses und mit Einschluß der experimentellen mikroskopischen Technik. Leipzig 1901. — 7. G. Schmorl, Die pathologisch-histologischen Untersuchungsmethoden. Leipzig 1901.

Erklärung der Tafelabbildungen.

Abb. 1.

Retikuläre Atrophie. Präparat 2. Vergr. 350.
Das Maschenwerk der Pulpa erscheint gröber, es zeigen sich vielfach Vakuolen, die das Gewebe auseinanderdrängen, einzelne Bezirke erscheinen sehr kernarm.

Abb. 2, 3.

Präparat 39. Vergr. 350. Geflechtartige Atrophie mit Balkenbildung.
Starres Bindegewebe, z. T. zu Balken verklebt, z. T. geflechtartig verfilzt ist hier an die Stelle des zarten Gespinstes des normalen Pulpengewebes getreten. Beginnende Vakuolenbildung zeigt sich auch hier.

Abb. 4.

Präparat 13. Verg. 350.
Das Bild stellt einen atrophischen Bezirk dar, in dem neben Balkenbildung die Auflockerung des Gewebes, das stark auseinandergezerrt erscheint, auffällt.

Abb. 5, 6.

Präparat 14. Vergr. 215 bezw. 350.
Die Abb. 5 zeigt den Rand einer Pulpa, die zahlreiche, stark gefüllte Gefäße enthält. Die Odontoblastenschicht ist durch Bildung von Vakuolen auseinandergedrängt, die Kerne sind stark vermindert. Abb. 6 zeigt dasselbe in starker Vergrößerung.

Inwieweit ist die Annahme eines Zusammenhanges von Augenerkrankungen mit entzündlichen Veränderungen des Gebisses berechtigt?[1])

Von

Dr. **F. Seydel**, Augenarzt in Breslau.

M. H.! Die Vorstellung, daß die gesundheitliche Verfassung des Gebisses in naher Beziehung zum Zustande unseres Sehorganes stehe, ist auch in der Medizin schon ziemlich alt, eine viel bedeutendere Rolle aber spielt sie in der Phantasie des leidenden Publikums. Die Benennung des Eckzahnes als „Augenzahn" kennzeichnet diesen Gedankengang schon zur Genüge. Und auch heute wird dem Zahnarzt gewiß häufig genug die Frage vorgelegt werden, ob nicht dieses oder jenes Augenübel mit dem vorliegenden Zahnleiden zusammenhängen könnte. Jeden solchen ursächlichen Zusammenhang a priori abzulehnen, hieße kritiklos handeln und könnte sich doch unter Umständen, wenn auch in seltenen Fällen, an den Augen oder dem Leben des Fragestellers und dem Rufe des betr. Arztes schwer

[1]) Vortrag gehalten im Verein schlesischer Zahnärzte am 17. III. 12.

rächen. Die vorliegende Frage hat sonach auch für den Zahnarzt praktischen Wert.

Feuer hat nun schon im Jahre 1903 diesen Gegenstand einer eingehenden Kritik gewürdigt und es könnte vielleicht genügen, Sie einfach auf seine erschöpfende Arbeit im Handbuch der Zahnheilkunde Bd. II zu verweisen; doch ist gerade von augenärztlicher Seite die Erkenntnis der Augenerkrankungen in ihren Beziehungen zu den Affektionen der Nachbarorgane in den letzten Jahren bedeutend gefördert worden, so daß wir manches Rätsel, das 1903 noch bestand, heute gelöst finden.

Auch von diesem Gesichtspunkte aus rechtfertigt es sich wohl vor einem Kreise, wie dem hier versammelten, erneut die Frage zu erörtern: „Inwieweit die Annahme eines Zusammenhanges von Augenerkrankungen mit entzündlichen Veränderungen des Gebisses berechtigt sei."

Wenn ich hierbei die Diagnose, Prognose und Therapie berühre, so sei mir dies im Interesse der Vollständigkeit der Zeichnung verziehen.

Folgen wir zunächst dem Gedankengange von Feuer, so lassen sich die in Frage stehenden Augenaffektionen in zwei Gruppen einreihen:

Die erste Gruppe umfaßt diejenigen Veränderungen, die per continuitatem, also durch direkte Fortleitung auf das Auge und seine Adnexe übertragen werden. Es ist das die unserer heutigen exakteren ärztlichen Denkungsweise näherstehende, positivere Gruppe.

Die zweite Gruppe würde diejenigen Augenleiden umfassen, für die wir so positive Grundlagen noch nicht besitzen, die, solange noch hinreichende Erklärungsmöglichkeiten ausstehen, unter dem Begriffe von Reflexvorgängen gehen. Daß von dieser Gruppe in dem Maße, wie die anatomische und klinische Forschung allmählich mehr Licht in diese rätselhaften Vorgänge bringt, immer mehr und mehr zugunsten der ersten Gruppe abbröckelt, ist klar und nur willkommen.

Abgesehen von den ziemlich zahlreichen älteren Publikationen hat sich über diesen Gegenstand eine ganz bedeutende Kasuistik angehäuft, doch ist sie in ihrer klinischen Beobachtung oft recht lückenhaft und schweift, besonders bei den der letzteren Gruppe zugehörenden Fällen in ihren Schlüssen oft weit über die Grenzen einer nüchternen Erwägung hinaus; sie geht, wie Förster sich sehr treffend ausgedrückt, „mehr in die Breite als in die Tiefe". Es sei mir erlassen, mich mit derselben eingehend zu befassen. Wer sich

für sie interessiert, findet sie bei Feuer in großer Vollständigkeit vor.

Die Bedeutung der ersten Gruppe, der per continuitatem fortgeleiteten Augenerkrankungen, wird wegen des Ernstes der hieraus entstehenden Situation in ganz hervorstechender Weise beherrscht von den Augenhöhlenentzündungen. Demgegenüber treten die alltäglichen, in Begleitung von Periostitis alveolaris sich einstellenden ödematösen Schwellungen der Wangenhaut ganz in den Hintergrund, die sich bis auf die Augenlider erstrecken, gelegentlich auch mit kollateraler Hyperämie, mit Schwellung und Absonderung seitens der Bindehaut und Tränenträufeln verbunden sein können.

Die Entzündungen in der Augenhöhle, der Orbita, können sich abspielen in der Form einer Periostitis orbitalis und der mit Recht so sehr gefürchteten retrobulbären Phlegmone. Obwohl diese beiden Erkrankungsformen häufig nebeneinander bestehen, sich oft die eine aus der anderen entwickeln und in ihren Erscheinungen und Folgezuständen gleichwertig sein können, erscheint es doch ratsam, sie nach dem Vorgange von Birch-Hirschfeld scharf zu trennen. Es erleichtert das Verständnis der anatomischen Veränderungen und ist praktisch wertvoll für die Vorhersage und einzuschlagende Therapie.

Bei der Periostitis orbitalis handelt es sich, wenn man genau sein will, wenigstens anfänglich, nicht eigentlich um eine Veränderung dieser sehr widerstandsfähigen Haut, sondern meist um eine eitrige Entzündung des unter ihr liegenden Knochens. Der sich hierbei bildende Eiter sammelt sich unter dem sehr lose angehefteten Periost an; er kann vorn zutage treten, aber auch nach hinten zur Spitze der Augenhöhle sich seinen Weg bahnen, dort den Sehnerv schädigend oder in die Lymphbahnen des Gehirns Eingang findend. Das Periost kann unter Umständen lange den übrigen Augenhöhlengebilden einen Schutz gewähren, nicht so selten aber verändert es sich bald selbst sekundär, und damit wird den Entzündungserregern der Weg in das weitmaschige, lockere, retrobulbäre Zellgewebe eröffnet, das ihnen mit seinen reichlichen Lymphspalten und mannigfaltigen Venengeflechten die besten Propagationsbedingungen bietet. So stellt sich die Orbitalphlegmone anatomisch auch im wesentlichen als eine Periphlebitis oder Thrombophlebitis mit multipeln kleinen Absonderungen in der nächsten Umgebung der Venen dar, die späterhin zu größeren Abszessen konfluieren können.

Beide Prozesse äußern sich klinisch, wie schon erwähnt, unter ähnlichen Symptomen:

In akuter Weise, meist mit schweren Allgemeinerscheinungen, Übelkeit, Erbrechen und heftigen dumpfen Schmerzen in Stirn- und Augenhöhlengegend tritt ein mehr oder weniger starkes entzündliches Ödem der Augenlider und Bindehaut auf; der Augapfel wird vorgetrieben und büßt seine Beweglichkeit teilweise oder ganz ein. Das Sehvermögen ist, ohne daß Augenhintergrundsveränderungen vorhanden zu sein brauchen, herabgesetzt oder erlischt in kurzem vollkommen.

Hierbei bilden sich, wie aus den anatomischen Verhältnissen verständlich, bei der Orbitalphlegmone alle Erscheinungen in einer sehr fulminanten Weise aus, während die Periostitis doch im allgemeinen eine mildere Erscheinungsweise kennzeichnet. Die Eiteransammlung an bestimmter Stelle bedingt hier meist eine Verlagerung des Bulbus nach der gegenüberliegenden Richtung, eine Beweglichkeitsbeschränkung nach der Lage des Herdes und das Auftreten von Doppelbildern in bestimmten Muskelgebieten, falls nicht komplizierende Verhältnisse (etwa Lähmung des Nerv. oculomotor., des Augenbewegungsnerven) vorliegen. Diese Symptome zusammen mit einer Druckempfindlichkeit an umschriebener Stelle der Orbitalwand bilden die Hauptmerkmale des Periostitis in differentialdiagnostischer Beziehung der Orbitalphlegmone gegenüber, bei der die Verdrängung des Augapfels mehr oder weniger genau in der Achse der Augenhöhle erfolgt, und bei der die Beeinträchtigung der Muskeltätigkeit den Charakter der Gleichmäßigkeit erkennen läßt.

In der Vorhersage hat die Periostitis ohne Zweifel die besseren Aussichten auf die Restitutio ad integrum, aber nur insofern sie rechtzeitig erkannt und ihr die geeignete Behandlung zuteil wird. Sobald es aber zur eitrigen Infiltration des Orbitalzellgewebes gekommen ist, besteht stets große Gefahr für das befallene Auge selbst, sei es nun, daß (wie in der Mehrzahl) der Sehnerv durch Zirkulationsstörungen, durch Mitbeteiligung an der Entzündung oder toxische Einflüsse geschädigt wird, oder sei es daß, wie in vereinzelten Fällen, durch Fortpflanzung der Eiterung auf die inneren Augenhäute der Augapfel gänzlicher Schrumpfung anheimfällt. Eine weitere große Gefahr besteht ferner für das Leben des Erkrankten durch Beteiligung des Gehirnes.

Eine Zusammmenstellung von Birch-Hirschfeld aus der letzten Zeit über 275 aus verschiedener Ätiologie entstandene Orbitalphlegmonen bietet einen Maßstab für die Beurteilung dieser

Gefahren: Hiernach sind 52 Fälle, d. i. 19% dauernder totaler Amaurose (die Zahl der Fälle in verminderter Sehkraft ist nicht erwähnt) und nicht weniger als 47, d. i. 17%, Todesfälle zu verzeichnen. Für die Gehirnkomplikationen fällt die Hauptbedeutung als Transportweg für die Infektion den Venen zu.

Wenn wir uns nun dem Ausgange dieser recht ernsten Ereignisse zuwenden, so müssen es nicht gerade immer septische Prozesse sein, wie sie hin und wieder nach zahnärztlichen Eingriffen, meist Extraktionen, am Oberkiefer (mit oder ohne Mitschuld des Operateurs) auftreten; es können auch ganz unbedeutende Anfänge sein: einfache eitrige Wurzelhautentzündungen, die vielleicht gar keine besonders auffälligen Beschwerden oder äußerlich sichtbare Schwellung bedingten, ferner eitrige Entzündungen der Alveolarfortsätze oder deren Periost; doch ist diesen Primäraffekten allen ein Symptom gemeinsam, nämlich die Eiterverhaltung.

Der Wege, die der Prozeß bei seiner Weiterwanderung zur Orbitalwand oder direkt zum Zellgewebe der Augenhöhle einschlägt, sind verschiedene:

Entweder er verbreitet sich in Gestalt einer Lymphangitis oder Thrombophlebitis direkt der Wange entlang. — In Betracht kommt hierfür besonders das von Gurwitsch beschriebene, im Periost der Oberkiefervorderfläche befindliche Venennetz, das in die Vena ophthalmico-facialis einmündet und so mit der Vena ophthalmica sup. und inf. in Verbindung steht. — Oder der Prozeß kriecht zunächst zur Kieferhöhle durch eine bestehende offene Kommunikation zwischen dieser und der Alveole oder durch Vermittelung des Alveolarvenengeflechtes und ruft hier eine eitrige Kieferhöhlenentzündung hervor. Von dieser aus kann der Eiter durch Arrosion der sehr dünnen knöchernen unteren Orbitalwand direkt zur Augenhöhle durchbrechen; andernfalls nimmt die Infektion ihren Weg entlang dem konstanten stärkeren Venenaste, der die äußere Wand des Oberkiefers durchbohrt und sich direkt in die Vena ophthalmico-facialis ergießt, die ja, wie schon erwähnt, mit der Vena ophthalmica sup. und inferior anastomosiert, oder entlang einem kleinen nicht so konstanten Venenästchen, das die untere Augenhöhlenwand durchbohrt und direkt in jene Venen einmündet.

Endlich stellte Parinaud fest, daß von der zweiten Zahnreihe besonders die Eck- und vordersten Backenzähne oft derart zwischen Milchzähnen und unterer Orbitalwand eingelagert sind, daß eine direkte Verbindung besteht, die sich bei Fortbestand dieses Verhältnisses beim Erwachsenen in einem feinen Gefäßkanälchen offenbart, das von der Alveole durch die Substanz des Kiefers zum

unteren Orbitalrand emporsteigt, und also gleichfalls den Weg für die Infektion bilden kann.

Ob das Ergebnis neuerer bakteriologischer Untersuchungen, nach welchem Kieferhöhleneiterungen dentalen Ursprunges häufig durch anaërobe Bakterien hervorgerufen würden (Stanculéanu und Baup), eine Bedeutung für das Zustandekommen von Orbitalphlegmone in dem Sinne hat, daß solche Infektionen besondes zu progressiver Peri- und Thrombophlebitis neigen, bleibt weiteren Untersuchungen vorbehalten. Jedenfalls gibt nach dieser Richtung hin die Tatsache zu denken, daß von allen Nebenhöhleneiterungen die der Kieferhöhlen für die Orbitalphlegmone das größte Kontingent stellen.

Um die Therapie der vorliegenden Erkrankungen nur kurz zu streifen, so hat sie zahnärztlicherseits natürlich den Primäraffekt am Gebisse zu berücksichtigen: Eine nach Extraktion aufgetretene Entzündung ist nach chirurgischen Grundsätzen zu behandeln, die Eiterhöhle vor allem genügend frei zu legen, Knochensequester oder Bruchstücke sind zu entfernen. Ist der kranke Zahn noch an seinem Platze, so muß er unverzüglich extrahiert werden. — Die Behandlung des Orbitalleidens wird wohl regelmäßig dem Augenarzt zufallen, dessen Streben darauf gerichtet sein muß, möglichst frühzeitig eine eventuelle Periostitis zu diagnostizieren. In jedem Falle aber wird es das rationellste Verfahren sein, durch breite subperiostale Eröffnung am Orbitalbogen den sich bildenden Eiter zu entdecken zu suchen und ihm Abfluß nach außen zu verschaffen.

Nun führt nicht jede aufsteigende Eiterung zu einer Orbitalphlegmone, ja sie ist, gottlob, eine immerhin verhältnismäßig seltene Krankheit. — Wie in der Augenhöhle das Periost die von ihm eingeschlossenen Gebilde gegen das Vordringen der Entzündung schützt, so gebietet von vorn das am Augenhöhleneingang von den Orbitalbögen zu den Lidknorpeln ausgespannte derbe Septum orbitale den an den Wangenflächen aufsteigenden Prozessen oft ein Halt. Hier kommt es dann allenfalls noch zu Lidabszedierungen, Lidgangrän, oder der Eiter schafft sich einen Ausweg durch die hochgelegenen Zahnfisteln, die dem Auge so nahe liegen können, daß sie in differentialdiagnostischer Beziehung mit den Erkrankungen der Augenadnexe in Konkurrenz treten können.

In der Nähe des äußeren Lidwinkels gelegene Zahnfisteln können so eine tuberkulöse Karies des Orbitalrandes vortäuschen, von der gerade dieser Teil des Orbitalrandes mit besonderer Vor-

liebe befallen wird, während solche am inneren Lidwinkel gelegenen Fisteln den Tränensackfisteln zum Verwechseln ähnlich sehen können. Besonders beachtenswert in pathogenetischer Hinsicht ist für letztere Zahnfisteln die bereits oben erwähnte Parinaudsche Feststellung eines oft bis zum Sulcus lacrymalis hinaufreichenden Alveolarraumes des Dens caninus. — Peinliche Sondenuntersuchung, Feststellung von rauhem Knochen, eventuelle Wurzelhautentzündungen, Berücksichtigung des Alters und anamnestische Erhebungen werden hier auf den richtigen Weg führen.

Daß auch parasitäre Krankheiten der Gebisse anderer Art sich bis auf die Augen fortsetzen können, lehrt ein Fall von Partsch (Centralbl. f. Augenheilkunde 1893, S. 161), in welchem eine von einem kariösen Zahn ausgehende Strahlenpilzkrankheit sich über die Wange auf beide Augenlider ausbreitete und erst nach gründlicher operativer Ausräumung des erkrankten Gewebes zum Stehen kam.

Die übrigen von Zahnreizen ausgelösten Augenstörungen subsumiert Feuer in seiner Besprechung den Reflexaffektionen, die besonders von Galezowsky und Power inauguriert sind, und unter denen er wieder zwei Untergruppen unterscheidet:

a) die entzündlichen Affektionen und die
b) funktionellen Störungen.

Aber auch seiner Kritik schon hält bis auf die mit Trigeminusneuralgien einhergehenden koniunktivalen Reizzustände am Auge kaum einer der Fälle der, wie schon bemerkt, sehr umfangreichen Kasuistik stand.

Es ist ja schwer zu verstehen und durch keine Erfahrung der Pathologie begründet, wie auf einen Nervenreiz hin, der auf die Bahn eines anderen Nerven übertragen wird — denn so ist doch wohl die Reflexwirkung gedacht — sich eine echte anatomische entzündliche Veränderung entwickeln solle. Wir erleben es wohl, daß bei substantieller Störung im Verlaufe eines Gefühlsnerven auf seinem speziellen Ausbreitungsgebiete eine Hautveränderung in Gestalt der Gürtelrose, daß bei Lähmung des I. Trigeminusastes eine schwere Hornhautveränderung, die sog. neuroparalytische Keratitis, sich entwickelt; aber niemand hat je eine solche Keratitis beobachtet bei den von Zahnleiden im Oberkiefer (dem Gebiet des II. Astes) verursachten neuralgischen Schmerzen, die sich doch oft allen drei Trigeminusästen mitteilen und recht heftig werden können.

Auch die folgende interessante Mitteilung von Uhthoff (Deutsch. med. Wochenschr. 1886, Nr. 19) ist nicht geeignet zu-

gunsten der Reflexaffektionen verwertet zu werden, sondern kaum anders als im Sinne einer Fortleitung zu deuten:

Eine 24jährige Patientin litt an Gesichtsreißen der rechten Wange; sie führte dasselbe auf einen kranken Zahn zurück und ließ sich daher diesen, einen rechten oberen Schneidezahn, extrahieren. Trotzdem traten darauf auch noch Schmerzen im rechten Augapfel und Versiegen der Tränenabsonderung rechts ein. Am Auge selbst war nichts Krankhaftes zu finden, wohl aber ausgesprochene Sensibilitätsstörungen im Bereiche des II. Astes des rechten Trigeminus. Die Tränenabsonderung fehlte rechts vollständig sowohl bei äußeren Reizen als auch bei psychischen Einflüssen. Die Sensibilitätsstörung verschwand wieder, dagegen blieben heftige Schmerzen im I. Ast des Trigeminus zurück. — Uhthoff nimmt an, daß es sich um eine aufsteigende Neuritis des II. Trigeminusastes gehandelt habe, der weiterhin auch die Ciliarnerven, den N. lacrymalis sowie die übrigen Zweige des I. Astes ergriffen habe, wahrscheinlich ausgehend von dem erkrankten oberen Schneidezahn. Das Wandern des Prozesses jedenfalls spricht sehr für diese Erklärung.

Es ist nun kein Teil des Sehorgans, von der Bindehaut bis zum Sehnerven, den nicht die Phantasie ärztlicher Publizisten auf reflektorischem Wege hätte entzündlich erkranken lassen: Schwere Dentition der Kinder wird so von einigen Seiten für das Auftreten von Bindehautkatarrhen und phlyktänulären (skrophulösen) Augenentzündungen verantwortlich gemacht; wer sich aber dessen bewußt ist, daß die erste Dentition nur eine Teilerscheinung wichtiger anderer gleichzeitiger Entwicklungsvorgänge im Körper ist, die mehr oder weniger den gesundheitlichen Allgemeinzustand beeinflussen, für den wird es nichts Auffälliges mehr haben, wenn es auch an den Augen zu Krankheitserscheinungen kommt, für die vielleicht eine ganz persönliche Neigung besteht.

Neben anderen echten Zahnleiden wird auch wieder der II. Dentition eine wichtige Rolle beim Zustandekommen von eitriger, von sogen. parenchymatöser Hornhautentzündung, von Regenbogenhaut- und Aderhautentzündung zugeschoben, doch sind auch hier wirklich überzeugende Beobachtungen nicht vorhanden, und gewiß sind manchmal Ursache und Wirkung miteinander verwechselt worden, indem beispielsweise von einer Regenbogenhautentzündung verursachte Ciliarschmerzen auf einen zufällig auch kranken Zahn ausgestrahlt wurden.

Auch für manchen der in der Literatur mitgeteilten Fälle von grünem Star (Glaukom), jener auf Druckerhöhung im Augeninneren beruhenden gefährlichen Augenkrankheit, infolge von Zahnleiden darf man wohl diesen Fehlschluß in Anspruch nehmen, ohne dem Autor dadurch allzuviel Unrecht zu tun. Daß aber heftigen Zahnschmerzen unter Umständen die Bedeutung eines auslösenden Momentes für grünen Star zukommt, ist ohne weiteres

anzuerkennen, in dem Maße als es feststeht, daß Gemütsbewegungen sowie andere schwächende Einflüsse bei vorliegender Disposition hierzu solche Anfälle zum Ausbruch bringen können.

Selbst daß erworbener grauer Star durch Zahnaffektionen bedingt worden sei, ist behauptet worden; in dem einen Fall allerdings lediglich auf die Angaben des Patienten hin, in einem anderen vermochte auch die allmähliche Extraktion sämtlicher Zähne die Entwicklung des Stars nicht aufzuhalten. — In wieweit der Schichtstar mit der rachitischen Zahnverbildung und den bei der Dentition auftretenden Krämpfen in Zusammenhang steht, darüber ist auch bis heute noch keine vollkommene Einigung erzielt, doch neigt man jetzt mehr der Ansicht zu, daß beide, die Linsenveränderung und die abnorme Zahnbildung, Folgen einer und derselben Ernährungsstörung vielleicht schon während des intrauterinen Lebens sind. —

Wenn nun bei den bisher genannten entzündlichen Affektionen schon über mangelhafte Beobachtung der in der Literatur verzeichneten Fälle geklagt wurde, so gilt dies in noch viel höherem Maße für die funktionellen Störungen, besonders in Beziehung auf die Sehfunktionen. Der Augenspiegelbefund rechnet häufig mit der überaus zweifelhaften Hyperämie des Sehnerven und der Netzhaut, Angaben über das Gesichtsfeld sind sehr spärlich, und wenn sie vorhanden sind, so handelt es sich größtenteils um konzentrische Einengungen, die sich sehr viel ungezwungener in das Krankheitsbild der sogen. Anaesthesia retinae oder Asthenopia nervosa einreihen lassen, jene rein funktionellen Störungen, die für Hysterie und Neurasthenie bis zu einem gewissen Grade charakteristisch sind. Daß der Zahnreiz auch hier einen auslösenden Einfluß auf das nervöse Grundleiden gehabt haben mag, soll dabei nicht in Abrede gestellt werden.

Auf der anderen Seite soll nicht gesagt sein, daß nicht dieser oder jener Fall von erworbener Schwachsichtigkeit wirklich durch eine Zahnaffektion direkt bedingt gewesen sei.

Es liegen gerade aus der jüngsten Zeit zwei Beobachtungen von Dutoit (Arch. f. Augenheilkde., Bd. 68, 1909, S. 311) vor, die eine solche Ätiologie als durchaus wahrscheinliche hinstellen und umsomehr Beachtung verdienen, als sie in klinisch einwandfreier Weise durchgeführt sind und sich der Autor bei ihrer Erklärung auf der nüchternen Bahn anatomischer Veränderungen bewegt.

Der Autor, ein Augenarzt, beobachtete im ersten Falle an sich selbst im Anschluß an eine akute Periostitis alveolaris des

II. rechten Prämolaris unter neuralgischen Gesichtsschmerzen der erkrankten Seite und unter Stauungserscheinungen, die sich in Form einer ödematösen Schwellung auf das Zahnfleisch, die Schleimhaut der Kieferhöhle und die Haut des Oberlides ausbreitete, durch das Auftreten einer Sehnervenentzündung (sogen. Neuritis retrobulbaris), die gekenntzeichnet war durch die typischen Ausfallssymptome vonseiten des papillomakularen (des zentralen) Sehnerventeils (nämlich durch eine neue absolute zentrale Blindheit für rote und grüne Farbe) und durch Herabsetzung der zentralen Sehschärfe. —

Nach Extraktion des kranken Zahnes und örtlicher Blutentziehung bildeten sich die Augenerscheinungen unter ständiger Kontrolle innerhalb 14 Tagen sukzessive, aber vollständig zurück.

Im 2. Fall, in welchem es sich um eine 38jährige Patientin handlte, leitete die Augenstörung, die hier doppelseitig war, auf eine Retention aller vier Weisheitszähne mit totalem knöchernen Verschluß ihrer Alveolen hin. Auch hier bestanden schon seit zwei Monaten sehr heftige Gesichtsneuralgien. Die Augenstörungen verhielten sich im übrigen ganz analog dem ersten Fall, nur, anscheinend infolge des längeren Bestehens des Zustandes, ausgesprochener und durch positiven Augenspiegelbefund im Sinne einer sichtbaren Sehnervenentzündung vervollständigt.

Auch hier trat nach Eröffnung der Alveolen und Extraktion der Weisheitszähne langsam unter sukzessivem Rückgang der Gesichtsfeld- und Sehstörung Heilung des Augenleidens ein.

Dutoit sieht den Hergang der Augenstörung in einer Fernwirkung des odontogenen Prozesses auf den Sehnerven, und zwar in einer Kompression desselben durch Rückstauung des venösen Blutes, auf welche das zentrale Bündel als empfindlichster Teil des Sehnerven am ausgiebigsten reagiert. Der Ort der Kompression liege jedenfalls innerhalb der Augenhöhle an der Stelle, an welcher die Anastomose zwischen Vena ophthalmica und Plex. pterygoideus bezw. der schon oben mehrfach erwähnten Vena ophthalmico-facialis —, die durch ein besonderes Loch im Boden der Orbita diese verläßt. Da nun in unmittelbarer Nähe hier auch die Vena centralis retinae in den Stamm des Sehnerven abbiegt, so sei die Annahme gewiß berechtigt, daß sich die venöse Blutstauung auch in das Innere des Sehnerven fortsetzt.

Diese beiden Beobachtungen reihen sich den analogen Befunden von retrobulbärer Sehnervenentzündung nach Erkrankungen der hinteren Nebenhöhlen an, bezüglich deren Birch-Hirschfeld zu ähnlicher Erklärung gelangt.

Mag nun dieser oder jener die Erklärung für gezwungen halten und eine andere schmackhafter finden, jedenfalls wird man in Ansehung des klinischen Verlaufes der beiden Fälle kaum im Zweifel sein über die Herleitung des Augenleidens aus der Zahnaffektion und darüber, daß der Störung eine anatomische Veränderung zugrunde liegt. Und eine praktische Bedeutung haben sie insofern, als bei längerem unveränderten Fortbestehen des Grundleidens, wie beispielsweise in Fall II, sich natürlich unter Umständen irreparable Störungen für das Sehorgan herausbilden können. —

Um kurz noch die Bewegungsfunktion des Auges zu berücksichtigen, so wird wohl niemand in Zweifel ziehen, daß ebenso wie auf jeden anderen physischen und seelischen Schmerz, so auch auf Zahnschmerz auf reflektorischem Wege Pupillenerweiterung unter Umständen in länger anhaltender Weise auftreten kann; jedoch ist die Behauptung Schmidt-Rimplers, daß wahre Akkommodationseinschränkung infolge eines von den Zähnen ausgehenden Reflexes häufig vorkomme, nicht unwidersprochen geblieben. Auch die Beobachtungen von Lähmungszuständen der äußeren Augenmuskulatur sind sehr zweifelhafter Natur. —

Wenn wir zum Schlusse die Frage, von der wir ausgingen, nach dem Ergebnis unserer Besprechung beantworten, so ist die Blütenlese derjenigen Augenleiden, für die wir wirklich einen ursächlichen Zusammenhang mit einer entzündlichen Veränderung des Gebisses anerkennen dürfen, eine recht spärliche geworden im Verhältnis zu der Zahl derjenigen, die man nach der überreichen Kasuistik vielleicht anzunehmen verführt sein könnte.

Der Mehrzahl derselben liegt eine anatomische Störung zugrunde, die sich **per continuitatem dem Sehorgan** mitgeteilt hat; hierher gehören: die gefahrvollen Erkrankungen der Augenhöhle — die Periostitis orbitalis und die retrobulbäre Orbitalphlegmone — es gehören hierher die im Gefolge von entzündlichem Wangenödem auftretenden Bindehautentzündungen, Lidabszesse, Lidgangrän, die hochgelegenen Zahnfisteln und schließlich auch Sehnervenentzündungen in Form der Neuritis retrobulbaris. —

Als **auf reflektorischem Wege** verursachte Störungen können wir nur die durch heftige Trigeminusschmerzen bedingten Bindehautreizungen und Papillenerweiterungen anerkennen.

Einen nur **auslösenden Einfluß** können Zahnleiden auf den Ausbruch von phlykthänulären Erkrankungen und grünem Star ausüben.

Ist die Auslese auch klein, so verdienen doch die vorliegenden Erkrankungsformen, besonders der ersten Gruppe auch in der Zukunft nicht nur von praktischen, sondern auch von wissenschaftlichen Gesichtspunkten aus unsere ganze Aufmerksamkeit, denn jede einwandfrei durchgeführte Beobachtung ist eine wertvolle Bereicherung sonderlich auf einem Gebiete, auf dem lange eine schrankenlose Phantasie gewaltet hat.

Kritisch-experimentelle Studien zur Serumbehandlung bei Alveolarpyorrhöe, mit besonderer Berücksichtigung des Deutschmann-Serums[1]).

Von

Zahnarzt **Rudolf Möller** in Hamburg.

(Aus dem wissenschaftlichen Laboratorium für medizinische Diagnostik [Dr. med. S. Möller] Hamburg.)

Es gibt wohl kaum ein Spezialgebiet der Zahnheilkunde, das mehr in der Fachpresse diskutiert wird, als die Alveolarpyorrhöe, und trotzdem steht fast der größere Teil der Zahnärzte der gründlichen Behandlung dieser Krankheit noch ziemlich fern. Dieses hat z. T. seine Ursache in den schlechten Erfolgen, die wir mit unseren Methoden erzielen, z. T. aber auch in der großen Mühseligkeit der Behandlung an sich, die sowohl von seiten des Zahnarztes als auch speziell des Patienten hierbei erforderlich ist. Was die Therapie der Alveolarpyorrhöe anbelangt, so ist sie deshalb vor allen Dingen nicht auf der gewünschten Höhe, weil die notwendigen Vorbedingungen für eine zielbewußte Heilmethode fehlen, nämlich die genaue pathologisch-anatomische Kenntnis des Krankheitsbildes wie auch eine Kenntnis der Pathogenese und der Ätiologie. Es ist tatsächlich wahr, daß wir eigentlich bisher nur empirisch gearbeitet haben, und wenn wir auch sicherlich eine große Reihe von Erfolgen erzielt haben, ja sogar von ausgezeichneten Erfolgen, so ist das nur ein Fingerzeig, daß wir uns in der Erforschung der Krankheit auf dem richtigen Wege befinden und daß in der eingeschlagenen Richtung weitergearbeitet werden muß. Trotz der so überaus reich-

[1]) Teil eines Vortrages, gehalten im zahnärztl. Verein in Hamburg am 6. November 1911.

haltigen Literatur über die Alveolarpyorrhöe vermissen wir leider doch in den meisten Veröffentlichungen einen tatsächlichen Fortschritt oder wenigstens das Ergebnis neuer Forschungen, sondern der größte Teil der vorhandenen Arbeiten tummelt sich mit breitem Behagen auf Allgemeinplätzen oder legt uns sorgsam ausgebreitete Theorien vor, ohne auch nur im geringsten tatsächliche Unterlagen für sie zu erbringen.

Um so angenehmer berühren die von ernstem Forschergeist durchwehten Arbeiten von Römer (1), Goadby (2), Miller (3), Fryd (4), Senn (5), Floris (6), Sachs (7), Blessing (8) u. a., und so sei vor allen Dingen der beiden in der neuesten Zeit erschienenen Monographien von Sachs (7) und Blessing (8) gedacht, die jede in ihrer Art ausgezeichnet über den Stand unserer bisherigen Kenntnisseorientieren, wenn man auch, wie ich an anderer Stelle (D. Z. W. 1911, Nr. 48) ausgeführt habe, nicht vollständig mit ihnen konform gehen kann und speziell Blessings experimentelle Studien wie jedes Experiment der Nachprüfung bedürfen.

Alle diese Arbeiten weisen aber auch mit großem Nachdruck darauf hin, daß wir mit unserem chirurgischen und chemisch-antibakteriellen therapeutischen Schatz bis heute wenn auch schon beachtenswerte, so doch immerhin in keiner Weise ausreichende Erfolge zeitigen können, und es gibt eine große Anzahl von Fällen, wo unser Bemühen ohne Erfolg bleibt. Diese Fälle geben uns nicht nur die Berechtigung, sondern legen uns sogar die Verpflichtung auf nach anderen Methoden zu suchen, und diesen Überlegungen sind auch die nachfolgenden Untersuchungen und Beobachtungen entsprungen, die sich mit der Nutzbarmachung der Serumtherapie in der Zahnheilkunde, speziell für die Alvelarpyorrhöe befassen und vielleicht einen kleinen Baustein zu dem großen Gebäude der odontologischen Therapie zu liefern imstande sind.

Die Serumtherapie ist zuerst von Dr. Payne-Philpotts, Leiter der Zahnärztlichen Schule des Melbourne Dental Hospitals, in die Zahnheilkunde eingeführt worden, und zwar verwendete er das Behringsche Serum, womit sowohl er selbst als auch Montgomery Paton und Hall (9) nach ihren Berichten in Austral. Journal of Dentistry, Febr. 1908, Erfolge erzielt haben wollen. In Europa hat zuerst Fenchel (10) in Hamburg sich mit der Serumtherapie beschäftigt, und zwar verwandte er nicht das Behringsche Serum sondern ein ganz andersartiges Serum, das polyvalente Deutschmann-Serum. Fenchels Mitteilungen veranlaßten mich, der Frage näher zu treten, ob diesem Serum tatsächlich eine Heilkraft innewohnt oder nicht, da ich glaubte, eventuell ein wirksames Mittel in dem Serum auch

gegen Alveolarpyorrhöe zu finden. Das Serumlaboratorium von Dres. Ruete und Enoch stellte zu meinen Versuchen bereitwillig große Mengen des Serums zur Verfügung.

Es kann hier nicht meine Aufgabe sein, näher auf die Serumtheorie im allgemeinen einzugehen. Jedoch muß ich in Kürze den wesentlichen Unterschied erklären, der zwischen den gewöhnlichen Heilseren und dem Deutschmann-Serum besteht. Beim Diphtherieserum z. B. injiziert man einem Tiere immer steigende Dosen von Diphtherietoxin und ruft so eine aktive Immunität des Tieres gegen Diphteriebazillen hervor, indem man einen Überschuß von spezifischem Antitoxin verursacht, womit wir in der Lage sind, weitere Individuen passiv gegen Diphtherie zu immunisieren. Beim Rotlauf, einer Tierseuche, wo die Bakterien nicht durch ein von ihnen gebildetes Toxin schädlich wirken, sondern selbst infolge ihres zahlreichen Auftretens Veränderungen, Zersetzungen und Störungen im Tierorganismus hervorrufen, erzeugen wir durch langsame Rotlaufbazilleninjektion im Tiere die Bildung eines die Bakterien vernichtenden Körpers, womit wir nachher auch wieder passiv weiter immunisieren können. Bei beiden Arten vonSerum jedoch ist die Art und Weise der Wirkung eine spezifische. Anders jedoch beim Deutschmann-Serum.

Prof. Deutschmann (12) (13) ging nach seinen eigenen Ausführungen von der Betrachtung aus, daß bei einer großen Reihe von Streptokokkeninfektionen der Haut, wie Akne, Ekzem usw. durch medikamentöse Einverleibung von Hefe Besserung erzielt wurde. Ebenso sind Kaninchen, die mit großen Mengen Hefe gefüttert werden, gegen Infektionen, vor allem Kokkeninfektionen, besser geschützt als nicht mit Hefe gefütterte Tiere. Er konnte auch konstatieren, daß Tiere, die nicht mit Hefe gefüttert worden waren, nach Injektion von Serum von Tieren, die mit Hefe gefüttert waren, ebenfalls widerstandsfähiger gegen Kokkeninfektionen wurden. So entstand das Deutschmann-Serum. Es wurden Pferde mit immer steigenden Mengen Hefe gefüttert, wodurch sich in deren Blute wahrscheinlich Verdünnungsprodukte der Hefe bilden, vielleicht Abbauprodukte von Hefeeiweiß, jedenfalls ein im Serum kreisender chemischer Körper, der aber nicht auf die verschiedenen Kokken abtötend einwirkt oder deren Toxin neutralisiert, wie die Versuche ergaben, sondern die die Abwehrstoffe der Bakterien produzierenden Zellen kräftig zu diesem Prozesse anreizt (11). Das Serum ist also nicht spezifisch für einen bestimmten Infektionserreger, also univalent, sondern gegen eine ganze Reihe von

Bakterien wirksam, gegen Streptokokken, Staphylokokken usw., also polyvalent, vielwertig.

Als Deutschmann sein Serum zuerst veröffentlichte, begegnete er Zweifeln. Ein polyvalentes Serum war etwas Neues, Eigenartiges, es sollte wohl ein Allheilmittel sein. Jedoch machten sich auch ernste Forscher an die Frage, ob eine solche Polyvalenz denn überhaupt möglich sei, und so veröffentlichten Neißer und Guerrini (17) in den „Arbeiten aus dem Königl. Institut für experimentelle Therapie zu Frankfurt a. M., Heft 4, 1908" eine unter Ehrlichs Leitung ausgeführte Arbeit über Opsonine und Leukostimulantien. Diese Forscher wiesen nach, daß das Deutschmann-Serum Streptokokken nicht opsoniere, ja daß das Serum überhaupt in keiner direkten Beziehung zu den Streptokokken stehe. Jedoch vermag das Deutschmann-Serum die Phagozytose bedeutend zu vermehren, es stimuliert also die phagozytäre Kraft der Leukozyten. Bei 5000fach verdünntem Immunserum ist die phagozytäre Zahl nach Zusatz von aktivem Normalpferdeserum 1 : 100 = 7,9, bei Zusatz von Deutschmann-Serum 1 : 100 = jedoch 13,0; Deutschmann-Serum 1 : 1000 = 9,9. Diese Autoren rechnen also das Serum zu der Gruppe der Leukostimulantien. Hiermit ist auf jeden Fall der Beweis erbracht, daß es möglich ist, mit Deutschmann-Serum Erfolge zu erzielen.

In der Augenheilkunde sind, nach der Literatur zu urteilen, von einigen glänzende Resultate bei den schwersten Erkrankungen erzielt worden, während andere Autoren gar keine Erfolge aufweisen. Es sollen auch eine Reihe von Fällen schwerer Pneumonie mit Deutschmann-Serum geheilt worden sein. Wie ich schon vorhin mitteilte, hat Fenchel zuerst das Deutschmann-Serum in der Zahnheilkunde gegen Periodontitis und in einem Fall auch gegen Alveolarpyorrhöe angewandt. Jedoch liefert er in seiner Veröffentlichung in der Z. R. 12. Sept. 1909 nur einige ungenaue Krankengeschichten. Dr. Juljan Zilz (15) veröffentlichte in der Wien. Med. Wochenschr. Nr. 16, 1910, eine gründliche Arbeit über die praktische Verwertung des polyvalenten Deutschmann-Serums in der Stomatologie, wobei er jedoch nur bei schweren Eiterungen dieses Mittel für indiziert hält. Köhler (14) berichtet in der Dtsch. Monatsschr. f. Zahnh., Januar 1911 über günstige Erfahrungen mit dem Deutschmann-Serum bei beginnender akuter Periodontitis, um das Weitergreifen der Entzündung zu verhindern. Seine Dosis für Erwachsene beträgt 2 ccm, für Kinder 0,5—1 ccm. Greve (16) berichtet in den Ergebn. d. ges. Zahnheilk., Erster Jahrg., Bd. 4, daß er bei seinen Versuchen bei akuter Periodontitis Nachlassen der Schmerzen konstatieren konnte und daß es

ihm schien, daß die Abszesse schneller verflüssigt und eingeschmolzen werden. Jedenfalls sorgt er, ebenso wie auch Fenchel es vorschlägt, gleichzeitig für die sofortige Entfernung des Infektionsherdes. Außer diesen vier Mitteilungen und einer Darstellung von Hockenjos (18) konnte ich in der gesamten zahnärztlichen Welt-Literatur keinen einzigen Bericht mehr auffinden und ich habe mich daraufhin entschlossen, das Serum selbst auszuprobieren, sowie am Tiere seine Heilkraft zu versuchen.

Ich muß jedoch bemerken, daß meine Versuche noch lange nicht abgeschlossen sind, da besonders in klinischer Hinsicht mein Material bisher nicht groß genug war.

Alle die genannten Autoren haben jedoch nicht das gewöhnliche Deutschmann-Serum benutzt, sondern nur eine besondere Modifikation des Deutschmann-E-Serum, das den Versuchen Dr. Enochs (11) (13) entsprungen ist. Es stellt dieses die aus dem Serum ausgefällte wirksame chemische Substanz des Deutschmann-Serums in Wasser gelöst dar, nach Angabe Dr. Enochs ein globulinartiger Körper. Diese Modifikation hat den Vorzug, daß wir einmal die wirksame Substanz bedeutend konzentrierter verwenden können, außerdem sollen die Nachwirkungen gänzlich ausgeschlossen sein.

Bevor ich nun begann, mich mit der Serumtherapie experimentell zu beschäftigen, war es selbstverständlich, daß ich mich mit der weittragenden Bedeutung einer solchen Behandlung bekannt machte und daß ich mir die Frage vorlegte: Bist du in diesem oder jenem Falle berechtigt, ein solches Verfahren anzuwenden, oder steht nicht vielleicht das Risiko der Behandlung in gar keinem Verhältnis zu der Schwere der zu behandelnden Krankheit. Ich war mir bewußt, daß ich mit der subkutanen Injektion eines fremdartigen Blutserums nicht nur, wie es größtenteils bei unseren therapeutischen Maßnahmen der Fall ist, den begrenzten Ort der zu heilenden Affektion beeinflußte, sondern daß ich mit dieser Behandlung den ganzen Körper des betreffenden Individuums zum Kampfe gegen die Affektion veranlaßte. Es wird Ihnen allen bekannt sein, daß nicht überaus selten bei Serumbehandlungen, sei es bei Diphtherie, bei Tetanus oder anderen Erkrankungen unangenehme Komplikationen mitunter recht schwerer Art auftreten, die zum ersten Male von v. Pirquet und Schlick (19) in einer in Wien 1905 erschienenen überaus interessanten Monographie mit ihren charakteristischen Erscheinungen beschrieben und von ihnen mit dem Namen Serumkrankheit benannt worden sind. Es ist klar, daß bei der immer noch wachsenden Verbreitung der Serumtheraphie die Mitteilungen über diese Art von Überempfindlichkeit häufiger werden, und ich halte es nicht für

überflüssig, ja sogar für überaus wichtig, Ihnen in Kürze ein Bild über die Theorie und die klinische Beobachtung dieser Erscheinungen, wie es uns die neueste Literatur gibt, zu zeichnen.

Die Überempfindlichkeit äußert sich in der Immunitätslehre darin, daß ein Organismus, auf den ein Reiz schon einmal oder öfter gewirkt hat, stärker auf diesen Reiz reagiert, als ein anderer Organismus derselben Art, auf den der gleiche Reiz zum ersten Male einwirkt. Diese Erscheinung tritt, so schreibt Dieudonné (20) in seinem gut orientierenden Lehrbuch über Immunität, Schutzimpfung und Serumtherapie, welches in diesem Jahre bereits in 7. Auflage erscheint und welches ich Ihnen nur außerordentlich zum Studium empfehlèn kann, diese Erscheinung tritt, so sagt er, nur bei der parenteralen Injektion von artfremdem Eiweiß, insbesondere von Serum auf, jedoch nicht bei der Einverleibung in den Magen. 1902 beschreibt Richet in den Comptes rendues de la Société de Biologie zum ersten Male die Gesetzmäßigkeit des Auftretens dieser Erscheinung beim Tiere und belegt diesen Überempfindlichkeitszustand mit dem Namen Anaphylaxie, d. h. Schutzlosigkeit, im Gegensatz zu der Schutzwirkung, der Prophylaxe. Tiere, die mit kleinen subletalen Dosen eines aus Aktinien gewonnenen giftigen Eiweißkörpers vorbehandelt waren, erwiesen sich nach einem Zeitraum von weiteren drei Wochen gegen eine neuerliche Injektion ebenso kleiner Dosen äußerst empfindlich; sie bekamen schon nach wenigen Sekunden Dyspnoe, Diarrhöe und Erbrechen und verendeten in kurzer Zeit. Ebenso wird Pferdeserum, das übliche Heilserum, von Kaninchen selbst in großen Dosen in der Regel anstandslos vertragen; wurden aber den subkutan oder peritoneal vorbehandelten Kaninchen nach 14 Tagen ganz kleine Mengen Pferdeserum intravenös injiziert, so traten fast augenblicklich nervöse Erscheinungen, Kratzen, Nießen, Zittern, sowie Krämpfe und schwerste Atemnot mit häufigem tödlichem Ausgang auf. Außerordentlich interessant ist die Tatsache, daß die Serumanaphylaxie spezifisch ist, d. h. mit Pferdeserum vorbehandelte Tiere sind nur gegen Pferdeserum überempfindlich. Hingegen kann a priori die Anaphylaxie mit jedem artfremden Eiweiß, wie Milch, Eier, Fleischextrakt usw. hervorgerufen werden. Auf diese spezifische Anaphylaxie sei es mir gestattet, noch später zurückzukommen. Weiter ist die Tatsache interessant, daß anaphylaktisch gemachte Tiere, falls sie die zweite Injektion überstanden haben, gegen das Serum immun werden, d. h. aus dem Stadium der Überempfindlichkeit wird ein Stadium der Unempfindlichkeit, der Antianaphylaxie, in welchem selbst größere Dosen von Serum anstandslos vertragen werden.

Die Gewinnung des Antigens bei der Wassermannschen Reaktion beruht auf diesem Prinzip, indem das Serum eines Kaninchens gegen ein fremdartiges Körpereiweiß, in diesem Falle Hammelblutkörperchen, immun gemacht wird. Wiederum ist es interessant zu erfahren, daß Otto sowie auch Friedemann (21) nach ihren Mitteilungen im Handbuch der pathogenen Mikroorganismen von Kolle-Wassermann sowie in der Zeitschrift für Immunitätsforschung 1910 die Anaphylaxie auf normale Meerschweinchen passiv übertragen konnten, die allerdings erst 24 Stunden nach Injektion des von dem anaphylaktischen Tiere gewonnenen Serums auftrat. Auch wird die Anaphylaxie von der Mutter auf die Jungen übertragen. Otto führt nun diese passive Überempfindlichkeit auf bestimmte im Blute des anaphylaktischen Tieres vorhandene anaphylaktische Reaktionskörper zurück, während nach Dieudonné bei der vorher erwähnten Antianaphylaxie es sich im wesentlichen um einen Aufbrauch des anaphylaktischen Reaktionskörpers handelt.

Da eine gewisse Inkubationszeit für das Auftreten der Anaphylaxie vorhanden ist, indem der anaphylaktische Zustand in der Regel erst 8 bis 12 Tage nach der ersten Injektion auftritt, ist es klar, daß es sich bei diesem Zustand um die regelrechte Bildung eines Toxins handeln muß.

Friedberger konnte folgendes feststellen. Bei der Verbindung des Serums des anaphylaktischen Meerschweinchens mit dem korrespondierenden Antigen, dem Anaphylaktogen, d. h. dem Körper, der die Anaphylaxie hervorgerufen hat, also meinetwegen dem Pferdeserum, tritt in vitro Komplementbindung ein, d. h. bei einer Probe mit dem Ihnen ja der allen aus Wassermannschen Reaktion bekannten hämolytischen System tritt keine Hämolyse auf, die Blutkörperchen werden infolge der Komplementbindung nicht aufgelöst. Wenn man ferner nach Friedberger körperfremdes Eiweiß mit seinem spezifischen Immunserum in vitro vermengt, so entsteht ein Reaktionsprodukt, aus dem man durch Zusätze vom Komplement das anaphylaktische Gift, das Anaphylaktoxin gewinnen kann, welches dann dieselben Erscheinungen beim Tierversuch hervorruft, wie das im Körper selbst gebildete Gift. Schon Pirquet hat s. Z. in seiner schon erwähnten Monographie die Anaphylaxie durch dieses Zusammentreffen von Antigen und Antikörper erklären wollen, und bezeichnet den Zustand der veränderten Reaktionsfähigkeit des Körpers sowohl bei Anaphylaxie als auch bei Immunität als Allergie. Als Gegner dieser Pirquetschen Auffassung kommt vor allen Dingen Wolff-Eisner (22) in Betracht. Es ist schwer, in Kürze den überaus

interessanten Erklärungsvorgang nach Wolff-Eisner zu erklären. Ich empfehle sein ausgezeichnetes Lehrbuch der klinischen Immunitätslehre und Serodiagnostik, Jena 1910, welches glänzend orientiert, jedoch nur dadurch unangenehm berührt, daß der Verfasser seine Anschauungen hier, wie auch in allen seinen zahlreichen Arbeiten zu energisch und keinen Widerspruch leidend vertritt. Ich will Ihnen daher seine eigenen Ausführungen (S. 55 des gen. Werkes) wiedergeben: Das Gemeinsame der Pirquetschen und Wolff-Eisnerschen Anschauungen liegt darin, daß sie beide nicht, wie es die französischen Forscher noch immer irrigerweise tun, nach einem speziellen Toxin suchen, das die Überempfindlichkeit hervorrufen soll, wie z. B. Richets Apotoxin, sondern die Überempfindlichkeit auf das Zusammentreffen von Antigen-Eiweiß + Antikörper, d. i. der Reaktionskörper im Serum des Injizierten zurückführen. Die Differenzen zwischen beiden Forschern beruhen darin, daß sich Pirquet diesen Vorgang etwa analog dem Zusammentreffen von präzipitabler Substanz und Präzipitin in vitro denkt, ohne damit die vitalen Antikörper mit den Präzipitinen identifizieren zu wollen, während Wolff-Eisner den Vorgang nicht in Analogie mit der Präzipitation, sondern der Bakteriolyse betrachtet. Neben der Gleichheit der Anschauung ist diese Differenz doch sehr bedeutungsvoll.

Wolff-Eisner ist auch ferner der Ansicht, daß die Überempfindlichkeitserscheinungen zentral ausgelöst werden und gerade die Vasomotorenzentren bei der Auslösung der Überempfindlichkeitsphänomene in Betracht kommen. Die klinischen Beobachtungen geben uns für diese Annahme auch wichtige Anhaltspunkte. Wir sehen zunächst, daß Individuen mit vasomotorischer Labilität (z. B. solche, die leicht erröten und erblassen), besonders leicht zum Ausbruch der Serumkrankheit neigen und daß dieselben Individuen, speziell natürlich im Säuglingsalter auch gegen enterale Eiweißzufuhr sehr empfindlich sind und bei den geringsten Störungen der Darmtätigkeit Urticaria-ähnliche Ausschläge zeigen. Solche Kinder vertragen z. B. nicht Kuhmilch, sondern nur Mutter- resp. Ammenmilch.

Eine weitere als Beweis für die Annahme Wolff-Eisners geltende Tatsache ist die, daß Tuberkulöse geradezu ein Paradigma der vasomotorischen Reizbarkeit darbieten. Sie zeigen alle typischen Zeichen: Labilität des Gefäßsystems, fliegende Röte, Unregelmäßigkeit der Temperatur usw. Es ist nun wahrscheinlich, daß diese Erregung des Vasomotorenzentrums durch die Gifte des Tuberkelbazillus bedingt wird. Und auch hier ist durch die Einwirkung des Tuberkulins die Empfindlichkeit gegenüber allen anderen körperfremden Eiweißsubstanzen erhöht, d. h. der Tuberkulöse spricht auf

derartige Reize leichter an als der Gesunde. So ist er z. B. auch gegen Peptoninjektionen empfindlicher als ein normaler Mensch. Ich werde nachher bei den klinischen Bildern der Anaphylaxie auf diese Annahme Wolff-Eisners für die vasomotorische Grundlage der Überempfindlichkeitserscheinungen zurückkommen.

Wir sehen also, daß zu den gewöhnlich unter Anaphylaxie verstandenen Erscheinungen wir auch noch die einfache Infektion zu einer Bakterienanaphylaxie zu rechnen haben. Die Bakterienleiber enthalten fremdartiges Eiweiß, welches erst durch die sog. Bakteriolysine gelöst wird, wodurch erst das Endotoxin frei wird. Ist erst einmal der Körper mit solchen Bakterien überschwemmt, so ist er nach einiger Zeit für eine zweite Dosis weitaus empfindlicher.

Neuerdings haben nun Friedberger und Hartoch (23) in der Zeitschr. f. Immunitätsforschung, Bd. 2 u. 3, eine Theorie entwickelt, daß die Überempfindlichkeit nur eine Eiweiß-Antieiweißreaktion darstelle, und haben nachgewiesen, daß während der Anaphylaxie durch eine zweite Injektion beim aktiv überempfindlichen Tiere eine deutliche Verminderung des Komplementes eintritt, die beim passiv anaphylaktisch gemachtem Tiere sich bis zum völligen Komplementschwund steigert.

Diese interessanten Versuche sind auch meines Erachtens eine neue Bestätigung der von Wolff-Eisner dargelegten Theorie, welche die bei der Reinjektion von Eiweiß auftretenden Erscheinungen auf lytische Prozesse, nach Analogie der Hämolyse bezieht, wobei natürlich Komplement verbraucht wird, wie es jetzt die Friedberger-Hartochschen Versuche nachweisen.

Nachdem ich nun in Kürze versucht habe, den theoretischen Teil der Anaphylaxie darzulegen, kommen wir jetzt zu der für uns überaus wichtigen Frage: Welche praktischen Rücksichten ergeben sich für uns aus diesen Verhältnissen, und damit kommen wir zur eigentlichen Serumkrankheit, deren Bild seit der Veröffentlichung der schon erwänten Monographie von Pirquet und Schick recht häufig beschrieben worden ist.

Bei Anwendung der meist von Pferden gewonnenen Heilsera werden häufig als Nachwirkung des Serums Krankheitserscheinungen der verschiedensten Art, insbesondere Urticaria nebst andersartigen Hautausschlägen, Gelenkschmerzen und Gelenkschwellungen, Ödeme, Drüsenschwellungen, minimale Eiweißausscheidung im Harn, livide gerötete Gesichtsfarbe, starke Atembeschwerden usw. beobachtet. Alle diese Symptome sind Charakteristika der Serumkrankheit; diese Symptome treten, entsprechend der bereits vorher geschilderten Inkubationszeit, während welcher die betreffenden anaphylaktischen

Substanzen im Körper gebildet werden, erst ca. 8 bis 13 Tage nach der Injektion auf.

Bisher war die Ansicht verbreitet, daß die Serumkrankheit nur in den Fällen auftritt. wo eine Reinjektion stattfindet, d. h. in den Fällen, wo das betreffende Individuum bereits vorher einmal mit dem spezifischen Serum, d. i. in den meisten Fällen Pferdeserum, gespritzt worden war, dieses entspricht auch im großen und ganzen den Tatsachen. Wird ein Mensch mit Serum behandelt, so tritt nach der Inkubationszeit, also ca. 8 bis 13 Tage nach der Injektion, das vorhin geschilderte beim Tier experimentell erzeugbare Stadium der Anaphylaxie auf, d. i. die Überempfindlichkeit. Wird also nach dieser Zeit eine weitere Injektion vorgenommen, so kann es zum Auftreten der Serumkrankheit kommen, die mitunter sehr bedrohliche Erscheinungen annehmen, ja sogar zum Tode führen kann. Ein leichtes Auftreten der Serumkrankheit in Form von Urticaria findet in sehr vielen Fällen statt, während die schwereren Formen G. s. D. seltener sind. Immerhin sind sie eine große Gefahr und deshalb mußte ich heute Gelegenheit nehmen, da es sich darum handelt, die Serumtherapie eventuell in der Zahnheilkunde zu verwenden, Sie auf diese Gefahren hinzuweisen. In dem Handbuch der Serumtherapie, herausgegeben von Wolff-Eisner (24), macht dieser schon des öfteren genannte Forscher den Vorschlag, behufs Eliminierung der Serumkrankheit, falls sich nach der ersten Injektion noch eine spätere weitere nach Ablauf der Inkubationsperiode für notwendig erweisen sollte, das Serum einer anderen Tierart, z. B. vom Maultiere anzuwenden. Ich weiß nicht, ob dieser Vorschlag bereits ausgeführt ist. Jedenfalls ist bei der Spezifität der Anaphylaxie wahrscheinlich so dieselbe möglichst zu verhindern. Wird die Serumreinjektion während der Inkubationsperiode gemacht, so ist die Gefahr der Serumkrankheit ausgeschlossen. Ich habe daher bei der Anwendung der Serumtherapie bei der Alveolarpyorrhöe von vornherein alle die Patienten ausgeschlossen, die bereits früher einmal, und sei es auch noch so lange her, wegen irgend welcher Affektion mit irgend einem beliebigen Serum behandelt worden waren, ein für uns meines Erachtens sehr wichtiges Postulat; ferner habe ich, wie Sie aus meinen Krankengeschichten ersehen werden, bei mehrmaliger Injektion dieselbe immer nach zweitägiger Pause gemacht, so daß die letzte Injektion spätestens am 6. Tage nach der ersten, also noch während der Inkubationsperiode, erfolgte, und so die Gefahr der Serumkrankheit möglichst ausgeschlossen wurde.

Wird also nach der Inkubationsperiode neu Serum injiziert, so bedarf die neue Injektion nicht wieder eine neue Inkubation, sondern

die Reaktion tritt in den meisten Fällen direkt nach der Injektion ein. Man nennt dieses in der Serologie eine beschleunigte Reaktion. Tritt diese bei einer Serumbehandlung auf, so muß sie den Verdacht erwecken, wie Pirquet in seiner Monographie schreibt, daß das betreffende Individuum bereits vorher einmal mit einem von derselben Tierart stammenden Serum vorbehandelt ist. Neuerdings werden jedoch auch beschleunigte Reaktionen auch nach den ersten Impfungen beschrieben. So veröffentlichte Prof. v. Bokay (25) in diesem Jahrgang der Deutschen Med. Wochenschr. Nr. 1, S. 9 Beiträge zur Serumkrankheit, in welcher zwei Fälle solcher nicht ganz ungefährlich verlaufener beschleunigten Reaktionen bei Diphtherieheilserum eintrat. Man könnte dies als Idiosynkrasie gegen Serum bezeichnen, was meines Erachtens jedoch hier nicht zutrifft, da diese beiden Fälle mit Serum von gleicher Provenienz und gleichem Datum aus demselben Tier behandelt waren, so daß diese Fälle wohl auf eine bestimmte Eigenart des betr. Serums zurückzuführen sind. Ein länger lagerndes Serum soll nach Bujwid in bezug auf Serumkrankheit weniger gefährlich sein als frisches Serum, weshalb die Fabriken größtenteils auch nur gelagertes Serum verkaufen.

In Nr. 3 der Berliner Klinischen 1911 beschreibt nun Professor Allard einige klinische Beobachtungen an anaphylaktischen Anfällen nach Seruminjektionen, und ich möchte, um einen typischen Krankheitsfall vorzuführen, einen Fall aus dieser Arbeit hier folgen lassen.

1. Prof. S., 34 Jahre alt, vollkommen gesund, wurde durch einen unglücklichen Zufall mit virulenter Milzbrandkultur bespritzt und im Gesicht getroffen. Das sofort bestellte Milzbrandserum traf mit der Vorschrift ein, es mehrmals intravenös anzuwenden. Da der Patient sich jedoch dazu nicht entschließen konnte, so ließ er sich 10 ccm des Milzbrandserums — es war Hammelblutserum — subkutan dicht unterhalb des rechten Rippenbogens zwischen vorderer Axillar- und Mammillarlinie injizieren. Etwa eine Viertelstunde später trat mitten in der Arbeit ohne Vorboten plötzlich Blutandrang zum Kopf ein mit starkem Hitzegefühl und Kopfschmerzen; das Gesicht war dunkelrot zyanotisch verfärbt und stark ödematös geschwollen. Die Atmung war frequent, der Puls gut. Temperatur 37,5. Dieser Zustand dauerte ungefähr $^1/_4$ Stunde; dann verschwanden ebenso plötzlich die Kopfschmerzen, das Hitzegefühl, die Verfärbung und Gedunsenheit des Gesichts, es trat vielmehr nun neben auffallender Blässe ein starkes Kältegefühl des Gesichts und der Extremitäten auf ohne Schweißausbruch. Erst jetzt fühlte der Patient Schmerzen an der Injektionsstelle, die auch auf Druck sehr empfindlich war. Das Wesentlichste aber war das Auftreten von Atemnot mit starkem Angstgefühl, das sich in liegender Stellung zum Erstickungsgefühl steigerte; bei jeder Bewegung nahm die Atemnot zu. Dabei allgemeine Schwäche und Vernichtungsgefühl. Temperatur 35,5. Recht charakteristisch ist es, daß der Kranke durch Aufstützen der Arme seine Atmung zu verbessern bestrebt war. In einem freieren Intervall fuhr der Kollege nach seiner Wohnung, bekam aber unterwegs abermals einen stärkeren Anfall von Dyspnoe, so daß er kaum sein Zimmer erreichte, wo er sich sofort unbeweglich mit aufgestützten Armen hinsetzte. Er beobachtete an sich

selbst, daß er nur ganz oberflächlich atmen konnte unter heftigen Schmerzen an der Injektionsstelle in der rechten Seite, wo er das Gefühl einer starken Kompression des Thorax empfand.

Etwa zwei Stunden nach der Injektion fand ich den Patienten unbeweglich an seinem Schreibtisch sitzen; er sah blaß und verfallen aus mit tiefliegenden Augen, die in weitem Umkreis dunkel zerniert waren. Die Blässe erstreckte sich über den ganzen Körper, insbesondere waren die Extremitäten intensiv blaß und ebenso wie das Gesicht eiskalt, ohne Schweißsekretion. Der Puls war sehr klein, aber regelmäßig und gleichmäßig, 110 in der Minute. Die Herzgrenzen an normaler Stelle; die ersten Töne leise, dagegen der zweite Aortenton stark akzentuiert und klingend, wie man ihn nur bei Schrumpfniere zu finden pflegt. — Die Atmung war sehr oberflächlich und frequent, 50—60 in der Minute, ungleichmäßig und zeigte unregelmäßige kurze Pausen. Dabei hatte der Patient das Gefühl einer starken mechanischen Behinderung der Atmung an der rechten Thoraxseite, wo sich an der Injektionsstelle eine überhandtellergroße starke Schwellung und Rötung fand mit zentraler Quaddelbildung. Selbst bei leisester Berührung wurde lebhafter Schmerz geäußert, der auf die ganze rechte Rumpfseite und in den rechten Arm irradiierte. Die Untersuchung ergab, daß der Thorax bei der Atmung sich zwar sehr wenig, aber beiderseits gleichmäßig ausdehnte; die Lungengrenzen standen an normaler Stelle, vorn rechts 6. Rippe, hinten zwischen 10. und 11. Brustwirbeldorn. — Das Sensorium war vollkommen frei; der Patient nur in hin und wieder auftretenden kurzen Perioden von stärkerem Erstickungsgefühl unruhig. Erbrechen oder Übelkeit war nicht vorhanden.

Da anderes nicht zur Hand war, ließ ich dem Patienten eine größere Menge sehr starken Kaffees geben. Nach 20 Minuten trat ein Gefühl der Erleichterung ein zugleich mit der Möglichkeit tieferer Atmung; die Atemfrequenz sank auf 36 und allmählich weniger. Die Blässe der Extremitäten und des Gesichts verschwand allmählich, die Peripherie, bis dahin ganz kalt, zeigte wieder die normale Wärme. Nach Verlauf einer Stunde, $4^1/_2$ Stunden nach der Injektion, war die Atmung wieder normal, der Puls war voller, 100 in der Minute. 2 und 4 Stunden später kam nochmals je ein kurzer Anfall von Dyspnoe, die ich jedoch nicht mehr beobachtete. — Der abends gelassene konzentrierte Urin war frei von Eiweiß und Zucker. — Am folgenden Tage bestand gutes Allgemeinbefinden. Die Injektionsstelle zeigte noch in der Umgebung Urticariaquaddeln mit starkem Juckreiz. — Am 6. Tage nach der Injektion bekam der Patient nochmals ein fleckiges urticarielles Exanthem, das jedoch am gleichen Tage verschwand.

Aus der Anamnese dieses Kollegen ist nachzutragen, daß er vor 7 Jahren wegen Diphtherie mit Serum, also Pferdeserum, behandelt worden war und damals, soweit er sich erinnern kann, keine Beschwerden nach der Injektion hatte. Vor $5^1/_2$ Jahren bekam er wegen einer Angina wieder eine Seruminjektion, also abermals von Pferdeserum und hatte danach neuralgische und myalgische Beschwerden und Albuminurie. Vor $1^1/_2$ Jahren wurde er gegen Tollwut immunisiert mit Kaninchenrückenmark. Er erhielt im ganzen 21 subkutane Injektionen, auf die er mit Infiltration und Quaddelbildung reagierte; nach achttägiger Behandlung fühlte er sich damals sehr elend und nahm erheblich an Körpergewicht ab. Bei der diesmaligen Serumbehandlung handelt es sich um Hammelserum, mit dem der Patient niemals vorbehandelt worden war.

Todesfälle infolge von Anaphylaxie sind in Deutschland bisher noch nicht mitgeteilt worden.

Doch wird über solche aus Amerika berichtet, wo die Serumbehandlung in viel größerem Umfange und bei allen möglichen Krankheiten angewandt zu werden pflegt, Bei Anderson und Morenan (27), Zentralbl. f, Bakteriol., Bd. 47, finden sich zwei dieser Fälle beschrieben, die in ihrer Tragik besonders gräßlich sind, da der Tod fünf Minuten nach der Injektion unter den typischen anaphylaktischen Erscheinungen eintrat und die Behandlung entweder nur aus prophylaktischen resp. nicht dringendem Grunde gemacht wurde und es sich um kräftige gesunde Menschen handelte. Solche Fälle geben zu denken, deshalb habe ich Ihnen hier Ausführliches über das eigentlich ja abseits liegende Gebiet vorzutragen die Verpflichtung gehabt, wenn ich überhaupt das Gebiet der Serumtherapie in der Stomatologie berühre. Deshalb bin ich vor allen Dingen auch, ganz abgesehen von eventuellen Erfolgen, an denen ich auch noch zweifle, gegen die prophylaktische Anwendung des Deutschmann-Serums bei beginnender Periodontitis usw., wie sie Köhler in der D. M. f. Z. 1910, Heft 1 vorschlägt.

Wie ist es nun bei der Anwendung des Deutschmann-Serums mit der Serumkrankheit? Gebrauchen wir das gewöhnliche Deutschmannsche Pferdeserum, das ich gänzlich aus eben diesem Grunde ausgeschaltet habe, so ist es selbstverständlich, daß wir wie bei jedem anderen beliebigen Serum auch hier Serumkrankheit erwarten können. Wie steht es aber mit dem Deutschmann-E-Serum, das, wie ich vorhin ja bereits ausgeführt habe, das wirksamste Prinzip des Serums ausgefällt und in Wasser gelöst enthält? Man kann beim Kochen des E-Serums mit Salpetersäure an der Ausfällung sehen, daß hier das Eiweiß noch vorhanden ist. Ich verweise dabei auf meine obigen Ausführungen über die Gewinnung des E-Serums, wonach dasselbe das ausgefällte Globulin darstellt.

Da die Anaphylaxie aber ja nach meinen obigen Darlegungen an dem artfremden Eiweiß liegt, so ist selbstverständlich auch hier die Serumkrankheit nicht ausgeschlossen. In allen Publikationen ist jedoch bisher die völlige Ungefährlichkeit dieser Modifikation betont worden. Ob irgend welche experimentelle Belege für das Ausbleiben der Serumkrankheit hierbei erbracht worden sind, konnte ich nicht ergründen. Leider konnte ich aus technischen Gründen bisher meine Tierversuche in dieser Frage noch nicht abschließen. Tatsache ist jedoch, daß bei der immerhin nicht unbeträchtlichen Verbreitung des Deutschmann-E-Serums bisher nur ein einziger Fall bekannt geworden ist, der unangenehme gefahrdrohende Erscheinungen aufwies und zwar gerade bei der Anwendung in der Zahnheilkunde. In der Zahnärztl. Rundsch. vom 11. Juni 1911 veröffentlicht Dr. Senn (28)

diesen Fall, wonach bei einer Injektion von 1 ccm Deutschmann-E-Serum nach 10 Minuten Übelkeit und wenige Minuten später schwerer Kollaps bei einem 60jährigen gesunden Herrn auftraten. Der Zustand wurde sehr bedenklich, und erst nach einer Stunde war die Lebensgefahr vorbei. Außerdem am ganzen Körper starker Nesselausschlag. Nach 3 Stunden Erbrechen, sodann Besserung, der Ausschlag verblieb jedoch ca. 14 Tage. Im Anschluß an diesen Fall typischer Serumkrankheit warnt Dr. Senn vor der Einführung des Serums in die Zahnheilkunde, denn es sei nur in tatsächlichen Gefahrszuständen mit unserem ärztlichen Gewissen vereinbar, solche gefährliche Mittel zu gebrauchen. Prof. Deutschmann (29) nimmt in Nr. 25 der Z. R. selbst zu diesem Fall Stellung, indem er das Typische der Serumkrankheit hier nicht festgestellt haben will, da Shock, Kokainvergiftung und ähnliches nicht ausgeschlossen sei. Auch Fenchel (30) glaubt nicht an Serumkrankheit, da diese ja wegen des Fehlens des wirklichen Serums bei der E-Modifikation ausgeschlossen sei. Demgegenüber stellte ich fest, daß die Serumkrankheit von jedem artfremden Eiweiß verursacht werden kann, dieser Fall auch typische Erscheinungen hierfür aufweist; jedoch kann, um mit Deutschmann zu reden, in eine wissenschaftliche Diskussion über diesen Fall nicht eingetreten werden, bevor eine präzise Anamnese und Krankengeschichte veröffentlicht ist[1]). Dieser bisher einzige Fall von Nebenerscheinungen bei Deutschmanns E-Serum ist meines Erachtens keine unbedingte Kontraindikation, hält uns aber dazu an, die am Schlusse meiner Ausführungen vorzutragenden Vorsichtsmaßregeln und beschränkten Indikationen in Kraft treten zu lassen.

Ich lasse nun meine Krankengeschichten folgen, aus denen sich immerhin ein ganz günstiger Einfluß des Deutschmann-Serums speziell auf Alveolarpyorrhöe wahrnehmen läßt. Ich verweise von vornherein erstmal auf die Tatsache, daß die Mehrzahl der Fälle solche sind, die vorher mit den üblichen Methoden erfolglos behandelt worden sind, bis sie der Serumbehandlung unterworfen wurden. Ich habe ca. 30 Fälle mit Serum behandelt, wovon bei 19 Fällen immerhin ein sichtbarer Erfolg aufzuweisen war. Ich will jedoch nur einige charakteristische Fälle mitteilen. Zuerst einige

---

[1]) Diese ist nun in Nr. 26 des Korrespondenzblattes f. Schweizer Ärzte 1911 von dem behandelnden Arzt Dr. Simon-Zürich erschienen, der auch an Tierversuchen das Auftreten der Serumkrankheit nach D. E-Serum nachgewiesen haben will. Meine Tierexperimente sind in dieser Hinsicht noch nicht abgeschlossen, und werden im Nachtrag veröffentlicht.

Fälle von Alveolarpyorrhöe, die ja für uns in Betracht kommen, nachher will ich auch ganz kurz einige andere Fälle folgen lassen.

Fall 1. Frau W., 36 Jahre alt, kommt am 3. April zur Konsultation. Mund sehr schlecht gepflegt, mehrere faule Wurzelreste, schmieriger Belag an den Zähnen. Stark entzündetes Zahnfleisch, bläulich livide verfärbt, stark blutend. Aus den Taschen aller Zähne fließen bei Druck große Mengen Eiters. Einige Zähne stark gelockert. Klagt über sehr schlechten Geschmack, ziehende Schmerzen nach dem Ohre hin. Nach gründlicher Reinigung des Mundes und Entfernung alter nicht zu erhaltender Zahnreste und Füllung der übrigen Zähne wird die Pyorrhöe in Behandlung genommen. Wasserstoffsuperoxyd, 50% Milchsäure, Vibrationsmassage, Solvolithzahnpasta, wie vorhin ausgeführt. Trotz täglicher Behandlung weicht der Eiterausfluß nach 3 Wochen noch nicht, zeigt nicht einmal Tendenz zur Heilung. Unter Fortsetzung der lokalen Behandlung vom 23. April je 1 ccm Deutschmann-E-Serum in die Umschlagfalte des Ober- und Unterkiefers, die wegen der Schwere des Falles 4 mal mit je einem Tage dazwischen wiederholt wird. Nach der zweiten Injektion tritt lokales Ödem auf, jedoch ohne Schmerz und Fiebererscheinungen. Temperatur wird durch die Injektion nicht beeinflußt. Schon am 3. Tage nach der ersten Injektion wird verminderter Eiterfluß konstatiert, der 4 Tage nach der letzten Injektion gänzlich sistiert. Unter Wasserstoffsuperoxydausspritzung der Taschen und Vibrationsmassage zeigt nach einer weiteren Woche der Mund sein normales Aussehen, das Zahnfleisch liegt den Zähnen straff an. Es wird eine partielle Prothese angefertigt. Ein Rezidiv ist bis heute — ich sah die Patientin dieser Tage wieder — nicht aufgetreten. Dieser Fall ist also nach versagender zweiwöchiger Behandlung mit den üblichen Methoden mit Deutschmann-E-Serum als geheilt zu betrachten.

Fall 2. Frl. Sch., ca. 35 Jahre alt. Seit langer Zeit in Behandlung wegen starker Pyorrhöe der oberen und unteren Frontzähne. Oben links $\underline{|1}$ so gelockert, daß jederzeit Ausfallen befürchtet wird, Die anderen oberen 5 Frontzähne stark gelockert. Kommt am 5. Februar in Behandlung wegen leichter periodontischer Reizerscheinungen von seiten der Wurzeln von $\underline{|1\,2}$, wahrscheinlich ausgehend von $|2$, der auch etwas druckempfindlich ist. Als interessanter Nebenbefund ist bei dieser Dame eine chronische Akne im Gesicht, die bereits jahrelang erfolglos behandelt wird. Am 8. Februar 1 ccm Serum-E-Injektion in die Umschlagfalte oben.

9. Februar. Keine Schmerzen, jedoch leichtes Ödem. Kein Einfluß auf die Zahnaffektion bemerkbar, jedoch zeigt die Akne deutliche Zeichen der Ausheilung.

10. Februar. Ödem zurückgegangen. Akne schilfernd. Reizempfindung an den Zähnen verschwunden. Pyorrhöe bedeutend besser.

12. Februar. Wieder Injektion von 1 ccm Deutschmanns-E-Serum in die Unterkieferumschlagfalte.

Nach zwei Tagen wieder leichtes schmerzloses, teigiges Ödem, Pyorrhöe fast gänzlich geschwunden, Reizerscheinungen an den Zähnen geschwunden. Ausspritzen der Taschen mit H_2O_2, Massage, Solvolithzahnpasta, Perhydrolmundwasser.

Die Pyorrhöe ist nach zwei Wochen geheilt. Befestigung der Zähne, wie die Röntgenaufnahme ergibt, nicht mehr zu erwarten. Daher nach erfolgter Regulierung der Frontzähne, die sich sehr verschoben haben, Anfertigung eines mechanischen Wiederbefestigungsapparates nach Bruhn. Palatinale Schiene mit Stiften in den Wurzelkanälen. Erfolg bis dato ausgezeichnet.

Am 2. Mai leichtes Pyorrhöerezidiv, die auf eine Deutschmann-E-Serum-Einspritzung, vergesellschaftet mit lokaler Behandlung schnell zurückgeht[1]).

Dieser Fall ist insofern interessant, als die begleitende Akne deutlich von dem Serum beeinflußt, wenn auch nicht geheilt wurde. Trotz des großen Interesses, daß ich an dem Verlauf der Akne nahm, fiel eine Weiterbehandlung im angebahnten Sinne jedoch nicht in mein Bereich.

Fall 3. Dr. med. A. 43 Jahre alt, gesund, leidet seit einiger Zeit an Alveolarpyorrhöe, die schließlich einen großen Teil des Gebisses ergreift. Lokale Behandlung wie gewöhnlich. 2 Wochen lang erfolglos.

Am 10. 2. Einspritzung von 2 ccm Deutschmann-E-Serum. Wiederholung derselben am 12. und 14. Februar. Nach der zweiten Injektion Ödem, jedoch schmerzlos. Nach der dritten Injektion dasselbe. Nach einer Woche schon ist die Eiterabsonderung fast gänzlich fort und ist nach weiteren 4 Tagen gänzlich geschwunden. Von Anfang März bis Oktober ist der Herr gänzlich frei von Pyorrhöe geblieben. Oktober stellte sie sich nach einem 4wöchigem Seeaufenthalt wieder ein, um nach einer zweitägigen lokalen Behandlung wieder gänzlich zu verschwinden. Jedenfalls ist hier ein echtes Rezidiv vorhanden.

Fall 4. Herr Ki. Ausgedehnte jahrelang von verschiedenen bedeutenden Kollegen erfolglos behandelte Pyorrhöe mit starker Lockerung einzelner Zähne. Am 5. Juni kommt Patient in meine Behandlung. Zweiwöchige energische lokale Behandlung erfolglos. Am 19. Juni 2 ccm Deutschmann-E-Serum, worauf bereits nach zwei Tagen eine deutliche Besserung bemerkbar ist, weshalb nur noch eine Injektion gemacht wird. Nach 4 Tagen gänzliches Fortsein jeglicher Eiterung bis auf den heutigen Tag. Lokale Behandlung wurde prophylaktisch noch längere Zeit fortgesetzt.

Die vier Fälle habe ich deshalb herausgegriffen, weil es solche sind, die ich oder andere vor der Serumbehandlung erfolglos behandelt hatten und die jetzt mit Serum geheilt wurden, wenn auch zwei Fälle nach längerer Zeit leichte Rezidive aufwiesen.

Meines Erachtens muß jedoch jeder mit Pyorrhöe Behaftete nach der Heilung noch mindestens ein Jahr lang monatlich einmal seine Zähne revidieren lassen, dann können wir Rezidive sehr häufig mühelos und schnell heilen. Ich möchte die weiteren, ebenfalls recht interessanten Krankengeschichten nicht noch besonders anführen, sondern, um nicht Wiederholungen bringen zu müssen, nur bemerken, daß ich im ganzen bisher 18 Fälle von Alveolarpyorrhöe mit Serum behandelt habe und zwar 16 Fälle mit Erfolg, weitere 15 Fälle von eitriger Periodontitis unterzog ich auch der Serumbehandlung.

Im allgemeinen möchte ich jedoch nicht bei Periodontitiden die Serumtherapie aus oben geschilderten Gründen angewendet

[1]) Diese Reinjektion ist eigentlich nicht statthaft, und soll nach meinen obigen Ausführungen niemals angewandt werden.

wissen, nur halte ich sie bei Brücken oder Stiftzähnen für ein in besonders schwierigen Fällen anwendbares Hilfsmittel. Eine Kupierung des Schmerzes konnte ich bei seiner Anwendung jedoch nicht konstatieren. Eigenartig ist, daß keiner der zahnärztlichen Autoren der teigigen Schwellungen gedenkt, die ich bei der Mehrzahl der Injektionen konstatieren konnte. Prof. Deutschmann, von mir persönlich darüber konsultiert, gab mir den Rat, das Serum auf ca. 40° zu erwärmen, die Ödeme traten aber doch auf. Wenn sie auch gänzlich schmerzlos und ungefährlich sind, so sind sie doch eine unangenehme Beigabe, die wir bei einer beginnenden Periodontitis z. B. nicht riskieren können, zumal sie, wie gesagt, nur in Ausnahmefällen ausbleibt. Bei der Pyorrhöe kann jedoch, falls wir die Aussicht haben, dieses für den ganzen Körper gefährliche Übel zu heilen, eine solche leichte Schwellung, die ca. drei Tage anhält, gern in den Kauf genommen werden. Es steht uns jedoch auch frei, die Injektion an beliebiger Körperstelle, wie vor allem die Brust geeignet ist, zu machen.

Sind nun eigentlich meine bisherigen Ausführungen ein Beweis für die Brauchbarkeit des Deutschmann-Serums?

Tierversuche.

Wie aus meinen Krankengeschichten zu ersehen ist, war bei einigen ein außerordentlich günstiger Einfluß des Deutschmann-Serums auf die Alveolarpyorrhöe zu bemerken. Da wir jedoch unsere Patienten nicht zu Versuchen mißbrauchen können, und wir vor allen Dingen die Pflicht haben so schnell wie möglich von der Affektion zu heilen, so ist **außer der Serumbehandlung bei allen Fällen nebenher** noch die geschilderte übliche Therapie in Kraft getreten. **Wir sind also an diesen Fällen nicht in der Lage, ein einwandfreies Kriterium über die Wirkung des Deutschmann-Serums zu erhalten,** da wir ein solches nur dann gewinnen, wenn allein das Serum als Therapeutikum in Wirkung tritt. Um dies nun beobachten zu können, mußte ich das **Tierexperiment** zur Hilfe nehmen.

Da die Anwendung des Serums am Orte der Affektion bei uns stattfindet, war erst zu ergründen, ob ihm direkt antibakterielle Kraft innewohne, d. h. bei einfacher Kontaktberührung. Da bekanntlich Eiterbakterien auf Blutserum gut wachsen, ist eine solche Eigenschaft selbstverständlich ausgeschlossen.

Ein Versuch ergab, daß nach zwei Minuten langer Einwirkung von Deutschmann-E-Serum auf eine Aufschwemmung von Pyorrhöebakterien in Bouillon ein nennenswertes Wachstum nicht auftrat.

Diese bakterizide Eigenschaft liegt jedoch nicht im Serum selbst, sondern entsteht durch den von der Fabrik dem Serum zum Zwecke der Haltbarkeit zugegebenen Zusatz von 0,5 % Karbolsäure. Es wäre also falsch, diesen Versuchsausfall auf die bakterizide Eigenschaft des Serums selbst zurückzuführen. Irgendwelche therapeutische Bedeutung kommt dem Karbolsäurezusatz nicht zu.

Tierversuche. Da es bisher nicht gelungen ist — und auch meine Versuche fielen negativ aus —, mit Pyorrhöebakterien am Tiere eine der Pyorrhöe gleichende Krankheit zu erzeugen — auch Miller konnte an Hunden nur ganz vorübergehende nicht charakteristische Zahnfleischeiterungen hervorrufen (s. Mikroorganismen der Mundhöhle, S. 381) —, mußte ein anderer Modus gefunden werden, die Pyorrhöebakterien in virulenter Form im Tierkörper anzusiedeln. Ich versuchte daher, den Versuchstieren einen subkutanen Abszeß mittels Pyorrhöebakterien beizubringen. Dieses gelingt ziemlich schwer und erst 1 ccm infizierte Bouillonkultur brachte ständig einen schönen, ca. walnußgroßen Abszeß zutage.

Versuchsanordnung I. Am 23. Mai von einem Patienten angesetzte und in den Brutschrank gebrachte Pyorrhöebakterien-Bouillonkultur wurde am 24. Mai zwei mittelgroßen ca. $2^1/_2$ Pfund schweren Kaninchen aus gleichem Wurf unter die Haut des Rückens je $1^1/_2$ ccm injiziert. Erst nach 10 Tagen konnte bei beiden Tieren ein schöner, runder, scharf umgrenzter Abszeß konstatiert werden.

Tier 1 erhielt jetzt am 3. Juni 5 ccm Deutschmann-E-Serum in die rechte Rückenseite subkutan injiziert, während das andere Tier zur Kontrolle unbehandelt blieb. Am 7. Juni erhielt das serumbehandelte Tier noch einmal 5 ccm Serum. Wenn nun das Deutschmann-E-Serum spezifisch auf Pyorrhöebakterien einwirkt, so müßte ein Unterschied in dem Heilungsprozeß bemerkbar gewesen sein. Dieses war jedoch nicht der Fall. Ohne aufzugehen gingen beide Abszesse gleichzeitig im Verlauf von ca. 25 Tagen gänzlich zurück, ohne daß bei dem serumbehandelten Tier irgend ein Unterschied zu bemerken war.

Da vielleicht das Serum einer so großen bereits erfolgten Infektion nicht so gewachsen sein könnte, wurde die Anordnung der Versuchsreihen geändert.

Versuchsanordnung II. Am 12. Juni wurde eine Kultur von reinem Pyorrhöeeiter in Bouillon gezüchtet und am 13. Juni zwei gleichgroßen $2^1/_2$ Pfund schweren Kaninchen je 1 ccm in den Rücken intramuskulär eingespritzt. Das Tier B erhielt außerdem gleichzeitig 5 ccm Deutschmann-E-Serum, welche Dosis am 15. Juni noch einmal wiederholt wurde. So sollte dem Serum Gelegenheit gegeben werden, seine Wirkung zu zeigen, indem es den Kampf gegen die injizierten Bakterien mit aufnahm. Am 21. Juni hatten beide Tiere gleichgroße floride Abszesse aufzuweisen, die weder im Verlauf der Infektion oder sonst irgendwie einen Unterschied aufwiesen.

Versuchsanordnung III. Zwei gleichgroße ca. 3 Pfund schwere Kaninchen erhielten am 18. Juni je 1 ccm Bouillonkultur von Pyorrhöeeiter, das eine Tier B gleichzeitig 6 ccm Deutschmann-E-Serum, welche Dosis am 24. Juni wiederholt wurde. Nach 10 Tagen, am 2. Juli hatten beide Tiere gleichgroße Abszesse. Am 5. Juli lag das mit Deutschmann-E-Serum vorbehandelte Tier morgens tot im Stalle. Sektion: Der Eiter war in die Pleurahöhle durchgedrungen.

Versuchsanordnung IV. Gleicher Versuch wie oben mit demselben Resultat wie unter II.

Versuchsanordnung V. Wieder gleiche Versuchsanordnung. Merkwürdigerweise erhielt das mit Serum behandelte Tier einen großen Abszeß, während das andere Tier keinen Abszeß bekam. Außerdem wurde in diesem Falle das gewöhnliche Deutschmann-Serum verwendet.

In allen Versuchen war also der Erfolg ein negativer. Sowohl daß Deutschmann-E-Serum, wie das gewöhnliche Deutschmann-Serum, das ja die phagozytäre Kraft des Blutes erhöhen sollte, hatten durchaus nicht den geringsten Einfluß auf das Zustandekommen der Infektion. Sowohl das Versuchstier sowie das Kontrolltier erhielten jedesmal gleich große Abszesse, ja bei einer VI. Versuchsreihe erhielt sogar das mit Serum gespritzte Tier einen kleinen Abszeß, während die Kontrolle freiblieb. Bei einem weiteren Versuch ging das Kontrolltier an Sepsis zugrunde, während das serumbehandelte Tier nur einen Abszeß aufwies. Dies möchte ich als einen Zufallsbefund erklären.

Ich setzte meine Versuche an Meerschweinchen fort mit demselben Erfolg. Diese starben jedoch in der Regel, sowohl Versuchstier wie Kontrolle am 6.—10. Tage. Die Sektion ergab jedoch bei allen Tieren ohne Unterschied gehörige Abszesse.

Versuchsanordnung VI. 2 ca. 200 g schwere Meerschweinchen erhielten am 2. September je $^1/_2$ ccm Pyorrhöeeiterkultur subkutan, das eine Tier außerdem 2 ccm gewöhnliches Deutschmann-Serum. Nach 8 Tagen verendete das Tier A; die Sektion ergab Abszesse; 2 Tage darauf starb das Tier B. Sektionsbefund: Abszesse.

Versuchsanordnung VII. Dieselbe wie bei VI, nur wurde Deutschmann-E-Serum verwandt. Resultat dasselbe. Sektionsbefund: ebenfalls.

Wir sehen also, daß die Tierversuche die praktischen Erfolge mit dem Deutschmann-Serum in beiden vorhandenen Modifikationen nicht bestätigten, sondern das Serum bei denselben gänzlich versagt hat. Eine Nachprüfung meiner Resultate wäre mir sehr erwünscht.

Trotzdem brachte mir die Praxis günstige Erfahrungen, so daß ich meine Ansicht über die Verwertung des Deutschmann-Serums folgendermaßen zusammenfassen möchte:

Trotz **des gänzlich negativen Ausfalls** meiner verhältnismäßig umfangreichen **Tierversuche** glaube ich auf Grund der günstig verlaufenen Fälle der Praxis das Deutschmann-E-Serum zur Behandlung der **Alveolarpyorrhöe bedingt** und mit folgenden prophylaktischen **Einschränkungen** empfehlen zu dürfen:

1. Man verwende nur Deutschmann-E-Serum.

2. Man verwende das Serum nicht bei solchen Patienten, die bereits früher mit irgend einem Serum behandelt worden sind.

3. Bei Reinjektionen, d. h. wiederholten Injektionen, die für unsere Fälle nötig sind, achte man darauf, daß die letzte Injektion spätestens am achten Tage, möglichst am sechsten Tage nach der ersten, also noch während der Inkubationszeit gemacht werde.

4. Patienten mit ausgesprochenen Eiweißidiosynkrasien sind möglichst von der Behandlung auszuschließen.

5. Prophylaktische Seruminjektionen bei beginnender Periodontitis oder Injektionen zur Kupierung von Periodontitis sind zu vermeiden, falls andere rationellere Wege eingeschlagen werden können.

Anmerkung. Über die Frage der Berechtigung der Serumbehandlung für den Zahnarzt soll nach Abschluß der diesbezüglichen Tierversuche berichtet werden.

Nachtrag.

Der bedauerliche Fall eines schweren anaphylaktischen Anfalles nach Injektion von 1 ccm Deutschmann-E Serum hat die Diskussion über die Verwendbarkeit dieses Mittels in der Zahnheilkunde in ein akutes Stadium gerückt, so daß auch ich, da ich gerade mit der praktischen und theoretischen Ausprobierung dieses Mittels beschäftigt war, mich spezifisch dieser Frage auch nähern mußte. Herr Dr. Simon (32) (33), Zürich, der leider inzwischen verstorben ist, und der im zitierten Fall behandelte, hat experimentell die Frage zu lösen versucht, ob überhaupt das Deutschmann-E Serum, welches ja eigentlich gar kein Serum im genauen Sinne des Wortes darstellt, in der Lage ist, die spezifische Serumkrankheit hervorzurufen.

Von zwei jungen Meerschweinchen, jedes im Gewicht von 200 g, wurde dem einen A 0,02 ccm Deutschmann-E-Serum, dem anderen B 0,03 ccm Deutschmann-E-Serum, mit 0,85 %iger Kochsalzlösung verdünnt, in die Bauchhöhle injiziert. 18 Tage später erhielten die beiden Tiere je 8 ccm normales Pferdeserum intraperitonal. Einige Minuten nach der Injektion taumelte das Tier A, dann kauerte es sich zusammen, die Haare am Rücken und am Kopf sträubten sich; alsdann fing es an, sich mit den Pfoten am Kopf und an den Seiten des Rumpfes zu kratzen. Darauf blieb es wieder zusammengekauert sitzen; in der Nacht starb es.

Bei dem Meerschweinchen B war anfangs die Reaktion noch stürmischer, das Tier wurde mehrere Minuten lang von Krämpfen geschüttelt, dann erfolgten Kot- und Urinentleerungen. Bald jedoch erholte sich das Tier und blieb am Leben. Zwei andere nicht mit Deutschmann-Serum vorbehandelte Tiere von gleichem Gewicht erhielten zur Kontrolle ebenfalls je 8 ccm desselben Pferdeserums intraperitoneal. Sie zeigten jedoch keine Spur der Reaktion.

Bei einem dritten Meerschweinchen machte Simon den umgekehrten Versuch. Es wurde mit normalem Pferdeserum intraperitonal vorbehandelt: 31 Tage später wurden ihm intravenös 0,3 ccm Deutschmann-Serum injiziert. Sofort nach der Injektion tritt ein typischer anaphylaktischer Anfall auf, von dem das Tier sich nicht wieder erholt. Es wird am nächsten Morgen in schwerkrankem Zustand getötet.

Auf Grund dieser experimentellen Belege, die bisher noch von keiner Seite nachgeprüft wurden, glaubt Simon den Beweis geführt zu haben, daß die Marke E des Deutschmann-Serums dasselbe Anaphylaxie erzeugende Antigen enthält, wie das gewöhnliche Pferdeserum und daß es daher beim Menschen unter Umständen ebenso fatale Nebenwirkungen haben kann wie jedes andere Immunserum vom Pferd.

Mit sehr scharfen Worten der Kritik, die leider jetzt nach dem Ableben des genannten Autors nicht mehr gebührend zurückgewiesen werden können, wird die Anwendung des Deutschmann-E-Serums als Therapeutikum in der Zahnheilkunde bekämpft und die Forderung aufgestellt, daß das Serum, falls es wirklich für die Zahnheilkunde unentbehrlich sei, von anderen Tieren, Ziegen, Rindern oder Schafen, gewonnen werden müsse und nicht von Pferden, um nicht die Gefahr einer Anaphylaxie heraufzubeschwören.

Dieser Vorschlag ist meines Erachtens deshalb schon nicht zu verwerfen, weil wir dadurch in der Lage sein würden, auch zu vermeiden, daß die von uns Zahnärzten behandelten Patienten auf jeden Fall für etwaige später wegen Lebensgefahr notwendig werdenden Seruminjektionen nicht überempfindlich werden, und ist auch bei den Serumfabrikanten bereits angeregt worden.

Es ist selbstverständlich, daß die schwere Kritik Simons nicht unbeantwortet blieb, und so ist es vor allen Dingen außer Prof. Deutschmann (29) und Fenchel (32) Hamecher (34), der in zwei Aufsätzen auch in der Z. R. 1911 und 1912 die Simonschen Ausführungen bekämpft, indem er 1. überhaupt das event. Vorhandensein einer angeborenen Serumidiosynkrasie wegen ihrer Seltenheit nicht als Kontraindikation gegen eine Verwendung des Mittels ansieht und 2. überhaupt den sicheren Beweis für eine typische Serumerkrankung in diesem Fall nicht für erbracht hält, wenn er auch keinesfalls das ausschließen möchte.

Wie Hamecher mitteilt, werden zurzeit auch von anderer Seite aus ausgedehnte experimentelle Untersuchungen darüber angestellt, ob auch die Eiweißstoffe, die das Serum E enthält, bei prozentualer Einverleibung imstande sind, das betreffende Individuum gegen Pferdeserum anaphylaktisch zu machen, und es wäre sehr

interessant, zu erfahren, wie weit diese mit meinen — zwar noch nicht gänzlich abgeschlossenen — Tierversuchen, die im folgenden jetzt wiedergegeben werden sollen, übereinstimmen.

Tierversuche.

Versuchsanordnung I. 13. Januar 1912. Ein ca. 200 g schweres Meerschweinchen A erhielt 1 ccm Deutschmann-E-Serum in die Bauchhöhle injiziert. Keine Reaktion.

Am 24. Januar erhält dasselbe Tier A weitere 8 ccm Deutschmann-E-Serum intraperitonal. Reaktion vorhanden, indem ca. 2 Minuten nach der Injektion das Tier ein starkes Zittern bekommt, die Haare sträuben sich, es finden profuse Urinentleerungen statt. Auf Reizung wird wenig reagiert. Nach ca. 15 Minuten hat das Tier sich erholt und lebte noch 4 Wochen gänzlich gesund, worauf es zum Zwecke einer Wassermannschen Reaktion mit positivem Erfolge verwendet wird.

Das Kontrolltier B, Meerschweinchen, ca. 200 g schwer, erhält zur gleichen Zeit auch 8 ccm Deutschmann-E-Serum. Nach ca. 2 Minuten dieselbe Reaktion, vielleicht noch etwas schwerer. Nach 15—20 Minuten hat es sich gänzlich erholt.

Die beim ersten Meerschweinchen A auftretende Reaktion kann nicht als anaphylaktische Erscheinung aufgefaßt werden, da auch das Tier B, welches keine Vorinjektion erhielt, dieselben Erscheinungen aufwies. Vielmehr muß angenommen werden, daß die Dosis von 8 ccm überhaupt für die Tiere zu groß war, woraus sich die Reaktion erklärt.

Versuchsanordnung II. Ein ca. 250 g schweres Meerschweinchen A erhält intraperitonal 1 ccm gewöhnliches Deutschmann-Pferdeserum. Keine Reaktion.

Am 27. Januar erhält dasselbe Tier 4 ccm Deutschmann-E-Serum intraperitoneal. Keine Reaktion.

Kontrolliier B erhält gleichzeitig 4 ccm Deutschmann-E-Serum intraperitoneal. Ebenfalls keine Reaktion.

Das also mittels gewöhnlichen Deutschmann-Pferdeserum anaphylaktisch gemachte Tier A reagiert nicht auf eine Deutschmann-E-Seruminjektion.

Versuchsanordnung III. 4. Februar. Ein ca. 250 g schweres Meerschweinchen A erhält 1 ccm Deutschmann-Pferdeserum intraperitoneal. Keine Reaktion.

Am 29. Februar erhält das gleiche Tier 4 ccm Deutschmann-Pferdeserum wieder intraperitoneal injiziert. Ziemlich heftige Reaktion nach ca. 3 Minuten. Starkes Zittern. Profuse Kot- und Urinentleerungen. Die Haare sträuben sich. Bei Reizung keine Reaktion. Nach ca. $^1/_2$ Stunde hat sich das Tier erholt.

Kontrolltier B erhält gleichzeitig 4 ccm Deutschmann-Pferdeserum in die Bauchhöhle injiziert. Ganz geringe Reaktion in der Form von schwachem Zittern, das sich nach 5 Minuten verliert.

Das gewöhnliche Deutschmann-Serum ruft also wie jedes Pferdeserum eine spezifische Anaphylaxie hervor, die bei dem Tiere A sich auch deutlich zeigte.

Versuchsanordnung IV. 6. Februar 1912. Ein ca. 200 g schweres Meerschweinchen A erhält 1 ccm Deutschmann-E-Serum in die Bauchhöhle injiziert und am 24. Februar wieder 4 ccm Deutschmann-Pferdeserum intraperitoneal. Es tritt ganz geringes Zittern auf, ohne sonstige Erscheinungen, welches sehr schnell verschwindet.

Kontrolltier B erhält ebenfalls 4 ccm Deutschmann-Pferdeserum intraperitoneal mit denselben Reaktionserscheinungen.

Es ergibt sich also hieraus, daß das anaphylaktische Agens des Pferdeserums nicht in der E-Modifikation vorhanden zu sein scheint.

Wenn auch diese wenigen Versuche keineswegs bereits als beweisend gelten können, da dieselben in viel größerem Maße angestellt werden müssen und auch von mir noch nicht abgeschlossen sind, so sind sie an sich doch schon allein deshalb interessant, weil sie die Versuche Simons nicht bestätigen, sondern ihnen widersprechen. Inwieweit bei Simons Versuchsanordnung die Dosis vielleicht zu groß war, ist nach meiner Versuchsanordnung I jedenfalls fraglich, ebenso ist die intravenöse Einverleibung, die Simon in seiner direkten Versuchsweise verwendet, auf jeden Fall nicht einwandfrei.

Meine Versuche haben also bisher ergeben, daß das Deutschmann-E-Serum wahrscheinlich nicht das anaphylaktische Agens des gewöhnlichen Pferdeserums enthält, denn weder konnte mit dem E-Serum ein anaphylaktischer Zustand für das E-Serum noch für das Deutschmann-Pferdeserum geschafft werden, noch mit dem Deutschmann-Pferdeserum eine Überempfindlichkeit gegen das E-Serum hervorgerufen werden, während das Deutschmann-Pferdeserum für dasselbe Serum ja eine Anaphylaxie bereitet.

Jedenfalls ist von dieser Seite aus keinesfalls, wenn die oben von mir angedeutete Vorsicht walten gelassen wird, eine Kontraindikation gegen die Serumanwendung gegeben, denn gegen angeborene Idiosynkrasie sind wir auch bei keinem einzigen unserer anderen Mittel gefeit.

In neuester Zeit wird von den verschiedensten Seiten auch versucht, überhaupt die Serumkrankheit möglichst auszuschalten, soweit Reinjektionen in Betracht kommen. In dem Handbuch der Technik und Methodik der Immunitätsforschungen 1911, herausgegeben von Kraus und Levaditi (35), schreibt Bessedka, wie auch schon Hamecher anführt: Und tatsächlich zeigte sich, daß man den tödlichen Effekt einer intravenös beigebrachten letalen Dosis (14—18 ccm von Blut, je nach Gewicht des Tieres) mit Sicherheit inhibieren kann, wenn man dem Tiere vorher eine kleine Menge von demselben Blut (0,2 bis 0,5 ccm) in die Ohrvene injiziert. Eingehendere Versuche haben gezeigt, daß dieser Zustand von Anti-Anaphylaxie (s. o.), wenn man ihn so nennen darf, mit derselben Schnelligkeit eintritt, wie bei unseren Meerschweinchen. So war in einem dieser Versuche die Immunität schon nach $1^1/_2$ Stunden komplett, in einem lag zwischen der vakzinierenden und der präventorischen Injektion nur ein Zeitraum von

5 Minuten. Trotzdem vertrug das Kaninchen die sicher tödliche Dosis ohne die geringsten Störungen. Was hier über defibriniertes Blut gesagt ist, bezieht sich gleicherweise auch auf artfremdes Serum. Bessedka bezeichnet die vorgehende Präventivinjektion kleinster Dosen Serum als ein sicheres Mittel zur Verhütung der Serumkrankheit.

Nach den neueren Autoren jedoch ist diese Methode beim Menschen noch nicht genügend ausprobiert worden, um als sicher wirkendes Mittel zu gelten, wie Hamecher es annimmt. Ebensowenig ist ein erst ganz neuerdings von dem in der Anaphylaxiefrage sehr kompetenten Friedberger (36) in der Deutschen Medizinischen Wochenschrift 1912, Nr. 14, veröffentlichte Methode, wonach eine außerordentlich langsam durch einen extra zu diesem Zweck konstruierten Apparat injizierte Serummenge im Tierversuch die Anaphylaxie bedeutend herabsetzte, für den Menschen bisher einwandfrei erprobt.

Soviel steht aber fest, daß nach den letzten ungeheuren Fortschritten, die speziell in der Erkenntnis des anaphylaktischen Zustandes in den letzten Jahren erzielt worden sind, wir hoffen dürfen, bald eine einwandfreie Methode zur Verhütung der Serumkrankheit zu erhalten, und daß bei genügender Vorsicht wir auch für unsere zahnärztlichen Zwecke das Serum verwenden dürfen. Es ist überhaupt an der Zeit, daß auch wir Zahnärzte uns die großen modernen Errungenschaften der allgemeinen Medizin für unsere Disziplin nutzbar machen und daß auch wir selbst mitarbeiten an der weiteren Erforschung der großen bewegenden Fragen.

Literatur.

1. Prof. Dr. Römer, Über Alveolarpyorrhöe, Schweizer. Vierteljahrsschr. f. Zahnhlkde. 1903. — 2. Kenneth W. Goadby, Pyorrhoea alveolaris. Brit. Journal of Dental Science 1907. — 3. Miller, W. D., Mikroorganismen der Mundhöhle. Leipzig 1902. — 4. Fryd, System der Erkrankungen des Alveolarfortsatzes und des Zahnfleisches. D. M. f. Z. 1909. — 5. Senn, Rationelle Therapie der Alveolarpyorrhöe. Verhandl. des V. Internat. Zahnärztl. Kongresses. — 6. Floris, Die Therapie der Pyorrh. alveol. Arch. f. Zahnhlkde. 1906. — 7. Dr. H. Sachs (Berlin), Über Ätiologie und Therapie der Pyorrhoea alveolaris. Dtsch. Zahnhlkde. in Vortr., H. 17/18. Leipzig 1911. — 8. Blessing, Pfaffsche Vortr., H. 5 u. 6. — 9. Dr. F. F. W. Hall, Austr. Journ. of Dentistry 1908. — 10. Fenchel, Über den Gebrauch des polyvalenten Deutschmann-Serums in der Zahnheilkunde. Z. R. 12. Sept. 1909. — 11. Über das Prof. Deutschmann-Serum in medizinischer und chemischer Hinsicht. Von Dr. C. Enoch. Ztschr. f. angew. Chem. 1908, H. 40. — 12. Prof. Dr. R. Deutschmann, Ein neues tierisches Heilserum gegen mikrobische Infektionen beim Menschen. Münch. med. Wochenschr. 1907, Nr. 19. — 13. Derselbe, Eine wesentliche Verbesserung meines polyvalenten Heilserums. Münch.

med. Wochenschr. 1909, Nr. 11. — 14. Köhler, Das Deutschmann-Serum in der Zahnheilkunde. D. M. f. Z. 1911, Januarheft. — 15. Dr. J. Zilz. Wien. med. Wochenschr. 1911. — 16. Greve, Ergebnisse der ges. Zahnhlkde. 1910, H. IV. — 17. Neisser-Guerrini. Über Leukostimulantien. Arbeiten aus dem Kgl. Institut für experimentelle Therapie zu Frankfurt a. M., H. 4, 1908. — 18. Hockenjos, Deutschmann-Serum in der Zahnheilkunde. Schweiz. Vierteljahrsschr. f. Zahnhlkde. 1911. — 19. v. Pirquet u. Schlick, Die Serumkrankheit. Wien 1905. — 20. Dieudonné, Lehrbuch über Immunität. Schutzimpfung und Serumtherapie. 7. Aufl. — 21. Friedmann-Otto, Ztschr. f. Immunitätsforschung 1910, H. 4. — 22. Wolff-Eisner, Lehrbuch d. klin. Immunitätslehre und Serodiagnostik. Jena 1910. — 23. Friedberger u. Hartoch, Ztschr. f. Immunitätsforsch., Bd. 2 u. 3. — 24. Handb. d. Serumtherapie. Herausgegeben von Wolff-Eisner. — 25. v. Bokay, Dtsch. med. Wochenschr. 1911. Nr. 1, S. 9. — 26. Prof. Allard, Berl. klin. Wochenschr. 1911, Nr. 3. — 27. Anderson u. Morenan, Zentralbl. f. Bakteriologie, Bd. 47. — 28. Senn, Vorsicht bei Serumanwendung. Z. R. 11. Juni 1911. — 29. Prof. Deutschmann, Zur Frage der Serumtherapie. Z. R., 18. Juni 1911. — 30. Dr. Fenchel, ebenda. — 31. Dr. Senn, Nochmals das Deutschmann-Serum. Z. R., Dez. 1911. — 32. Dr. Simon, Ein Fall von Serumanaphylaxie. Corrbl. f. Schweizer Ärzte. 1911, Nr. 26. — 33. Derselbe, Z. R., Nr. 51, 1911. — 34. Hamecher, Z. R. 1912, Nr. 6. — 35. Kraus u. Levaditi, Handb. der Technik und Methoden der Immunitätsforschung 1911. — 36, Friedberger, Zur Verhütung der Serumkrankheit. Dtsch. med. Wochenschr. 1912.

Die Verwendung von Albargin.

Ein Ersatzmittel des Argentum nitricum für die zahnärztliche Praxis.

Von

Zahnarzt **Alfred Lichtwitz** in Guben.

Das Argentum nitricum ist das gebräuchlichste Ätzmittel und wird als solches auch in der Zahnheilkunde bei Ätzung von kleinen Zahnfleischgeschwüren, Aphthen usw. angewendet. Dann wird es vor allem auch viel zur Abstumpfung von sensiblem Zahnbein am Zahnhalse gebraucht und für Milchzähne, bei denen eine Füllung nicht mehr angebracht ist, verwendet, um ein Fortschreiten der Karies zu verhindern, resp. zum mindesten zu verzögern.

Dieser Gebrauch des Höllensteins bietet aber teilweise ziemliche Schwierigkeiten. Verwendet man ihn in starken Lösungen, so wird sich bei Ätzungen des Zahnhalses auch bei großer Sorgfalt häufig eine Verätzung des Zahnfleisches nicht ganz vermeiden lassen. Gebraucht man das Argentum nitricum in Substanz, so entspricht die Benutzung des Höllensteinstiftes betreffs der Reinigung desselben

nicht den Anforderungen, die die fortgeschrittene Wissenschaft hinsichtlich der Aseptik an uns stellt, und wenn wir das Argentum nitricum in Substanz in der Art verwenden, daß wir uns von den Stangen kleine Kristalle absprengen (ähnlich dem Thymol), und diese dann mit Pinzette und Wattebausch auf den Zahnhals bringen, so ist auch diese Art der Anwendung, selbst bei sicherer Hand, immer etwas riskant.

Ich habe es daher mit großer Freude begrüßt, daß uns jetzt ein neues Silbersalz zur Verfügung gestellt ist, das bei ausreichender Wirkung eine bedeutend angenehmere Handhabung ermöglicht und auch das Zahnbein nicht tiefschwarz verfärbt, wie es beim Argentum nitricum der Fall ist.

Es handelt sich um das von den Farbwerken vorm. Meister Lucius u. Brüning in Höchst a. M. hergestellte Albargin, das bisher freilich fast nur als Antigonorrhoikum Verwendung und Anerkennung gefunden hat, das ich aber nach umfangreichen Ausprobieren in meiner Praxis für die oben skizzierten Fälle, besonders zur Abstumpfung von sensiblem Zahnbein am Zahnhalse, auch für die rein zahnärztliche Verwendung empfehlen kann.

Das Albargin verdankt seine Darstellung den Bemühungen des Dr. Liebrecht, das Silbernitrat als solches in eine reizlos wirkende Form überzuführen, da die verschiedenen anderen Silberpräparate inbezug auf ihre Wirkung dem Silbernitrat nicht gleichkamen. Albargin dagegen besitzt eine sehr große Durchdringungsfähigkeit (Dialysierbarkeit) gegenüber lebenden Membranen und Geweben (was für unseren Zweck ganz besonders wichtig ist!), so daß es geeignet ist, in die Tiefe zu dringen, während es keinerlei Reizerscheinungen noch irgendwelche Schmerzwirkung hervorruft.

Das Albargin ist ein schwach gelbliches Pulver, das 15 % Silber resp. 23,6 % Argentum nitricum enthält. Es wird laut Angabe der Farbwerke dargestellt, indem man die aus dialysierter Gelatine gewonnene Gelatose in wässeriger Lösung mit Silbernitrat versetzt und das Reaktionsprodukt unter bestimmten Vorsichtsmaßregeln zum Trocknen bringt.

Albargin besitzt die Eigenschaft, auch in kaltem Wasser sehr leicht löslich zu sein, in Lösungen vollkommen neutral zu reagieren und sich lange unzersetzt zu halten.

Das Albargin kommt in Pulver und in Form von Tabletten à 0,2 g in Röhrchen à 50 Stück in den Handel. Für uns Zahnärzte ist die Verwendung der Tabletten (Abb. 1) angebrachter, da wir uns dann leicht mit einem Instrument ein für den jeweiligen Fall passendes Stück abbrechen können (Abb. 2, 3).

Da sich das Albargin leicht löst (was freilich bei den Tabletten wie bei allen gepreßten Substanzen langsamer geht als beim Pulver), so klebt es etwas auf der Zahnfläche und bleibt so leicht liegen, wie lange wir es gerade gebrauchen. Verätzen des Zahnfleisches ist so gut wie ausgeschlossen. Es ist aber naturgemäß auch hierbei nötig, das Operationsfeld trocken zu halten, damit sich das Albarginplättchen nicht auflöst, sondern nur zum Festhalten etwas klebrig wird.

Will man die Tabletten auflösen (z. B. zum Einträufeln des Albargin in die Zahnfleischtaschen bei Pyorrhoea alveolaris), so muß man bei Benutzung von Brunnenwasser dieses allmählich dem Albargin unter gelindem Umschütteln zusetzen, nicht umgekehrt, da es sich sonst nicht so vollständig löst; bei Verwendung von destilliertem Wasser sind keine Vorsichtsmaßregeln notwendig.

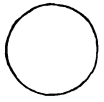

Abb. 1.
Natürliche Größe.

Abb. 2.
Zum Ätzen des Zahnhalses.

Abb. 3.
Zum Ätzen der Fissur eines Milchmolaren.

Was nun die Wirkung betrifft, so habe ich das Albargin hauptsächlich zur Bekämpfung der Empfindlichkeit des Dentins an solchen Stellen angewendet, an denen ich noch vollständig ohne eine Füllung auskommen wollte. Fast stets war nach einmaliger 5 Minuten langer Einwirkung der Erfolg ein durchschlagender. Eine Schwarzfärbung tritt so gut wie gar nicht ein.

Ist schon ein tiefer keilförmiger Einschnitt vorhanden, so ist zwar, schon um die umliegenden Weichteile vor Reibung zu schützen, eine Füllung des Defektes angebracht, ich konnte aber nach vorhergehender Ätzung unvergleichlich schmerzloser ausbohren.

In Milchmolaren, bei denen des Alters des betr. Kindes wegen eine Füllung nicht mehr lohnt, konnte ich nach $^3/_4$ Jahren konstatieren, daß nach erfolgter einmaliger Ätzung mit Albargin die Karies nicht weitergeschritten war.

Auch in allen anderen Fällen, wo das Albargin als Ersatzmittel des Argentum nitricum angewendet wurde, so auch in Lösungen, konnte ich konstatieren, daß es diesem an Wirksamkeit völlig gleichkam, den Höllenstein aber durch seine bedeutend ungefährlichere und bequemere Anwendungsmöglichkeit bei weitem übertraf.

Dies gibt also die Berechtigung, das Albargin als völlig brauchbares Ersatzmittel für das Argentum nitricum zur allgemeinen Einführung und Verbreitung für die zahnärztliche Praxis warm zu empfehlen.

Fehler, welche die Amputationsmethode in Mißkredit bringen.

Von

Zahnarzt **A. Kasarnowski** in St. Petersburg.

Ich hatte schon einmal früher die Gelegenheit (siehe Verhandlungen des V. Internationalen Zahnärztlichen Kongresses, Berlin 23. bis 28. August 1909, Bd. II, S. 107 ff.), darauf aufmerksam zu machen, daß an dem Mißerfolg eines Verfahrens oft nicht die Methode als solche, sondern ihre unsachgemäße Verwendung Schuld trägt. Es handelte sich damals um die von Buckley vorgeschlagene Pulpengangrän-Therapie.

Aus eigener 26jähriger Praxis, sowie aus der Beobachtung einer Reihe von Fällen, die aus fremder Praxis in meine Hände geraten waren, glaube ich berechtigt zu sein, dieselbe Behauptung auch in bezug auf die Methode der Pulpa-Amputation machen zu dürfen. Fehler, die ich selbst mit dieser Methode begangen habe, sowie solche, die zufälligerweise von anderen Händen in meine Behandlung kamen, haben mich belehrt, daß nur die fehlerhafte Ausführung die Methode diskreditiert, während die Grundsätze, nach denen sie ausgebaut ist, wissenschaftlich begründet und praktisch berechtigt sich bewährt haben.

Daß mit der Pulpa-Amputation, die mehr als drei Dezennien in der Zahnheilkunde eingeführt ist, bis jetzt noch zum Erstaunen falsch vorgegangen wird, läßt sich meines Erachtens dadurch erklären, daß die Operation von vornherein leicht und einfach auszuführen geschienen hat. Man hat geglaubt, und manche glauben es wahrscheinlich noch jetzt, daß man, sobald sich ein Patient vorstellt, der offenbar an irgend welcher Pulpitis leidet, ohne nach irgend etwas zu fragen, den „Nerven" einfach abzutöten und ihn nach 24 Stunden im Kavum Pulpae auszubohren, darauf ein Antiseptikum zu bringen und bald darauf zu füllen habe. Anfangs ging das alles recht hübsch, und der „Kurze Prozeß" hat nur zur beiderseitigen Zufriedenheit gedient. Die Mißerfolge ließen aber nicht lange auf sich warten; Fälle von konsekutiver Pulpitis, begleitet von Periodontitis, waren gar nicht allzu selten. Und dann hieß es: das sind die Früchte der Amputationsmethode! Das sind sie allerdings nicht, und für mich unterliegt das keinem Zweifel mehr. Aber einen Vorwurf, und vielleicht

den einzigen, dürfte man der Methode machen, und dieser — mag es noch so absurd klingen — besteht darin, daß die scheinbare Leichtigkeit der Ausführung der Methode dazu geführt hat, daß sie sehr oft kritiklos, planlos und schablonenartig verwendet wird. Denn es scheint in der Tat ganz gefährlich zu sein, den jungen Anfängern den Weg glatt zu machen und ihn mit Rosen zu bestreuen; sie müssen im Gegenteil hauptsächlich den steilen Weg und die Dornenbahn kennen lernen. Aus diesem Gesichtspunkt möchte ich mich Ottolengui (1) vollkommen anschließen, wenn er, als eifriger Anhänger der Pulpaexstirpation mit nachträglicher Ausfüllung der Wurzelkanäle, sagt: „It is a great deal better to say that all roots can be filled, even if it be not true, because then, when one of the younger men in the profession meets a difficult case, he will remember that all of the older men claim that they can fill such a root, and that will incite him to greater effort".

Indessen ist die Methode der Amputation nur in ihrer technischen Ausführung leichter als die Exstirpationsmethode, verursacht dem Patienten weniger Schmerzen und strengt den Operateur physisch nicht übers Maß an. Sie beansprucht aber großes Überlegen, Nachdenken und soll nur individuell, niemals aber schablonenartig, angewendet werden. Denn es ist ja doch klar, daß, wenn die Exstirpation der Pulpa beschlossen worden ist, dann kommt sehr wenig darauf an, ob die Pulpa partiell, total entzündet oder aber auch vereitert ist. Das macht aber sehr viel aus, wenn es sich um die Amputation der Pulpa handelt; dort müßte man jedesmal im klaren darüber sein, was für ein pathologischer Zustand und in welchem Grade er im gegebenen Falle in der Pulpa sich abspielt. Es würde in keinem Fall dem Grundsatz der Amputationsmethode, „der Verlegung des Operationsfeldes von der Wurzelspitze in die Pulpakammer", entsprechen, eine eitrig verschmolzene oder noch vielmehr im Zerfalle begriffene Pulpa aus der Pulpakammer zu entfernen und ihre Überreste in den Kanälen zurückzulassen. In solchen Zuständen kommt es doch einzig und allein auf das erkrankte Periodontium an, zu dessen Ausheilung in erster Linie die Entfernung der vereiterten, bezw. zerfallenen Pulpa notwendig ist, erstens um den primären Erkrankungsherd, der einen konstanten Reiz auf das Periodontium ausübt, zu vernichten, und zweitens, um freie Bahn zum eigentlichen Erkrankungsort zu schaffen.

Es liegt also für eine erfolgreiche Amputation zu allererst die Notwendigkeit einer feineren Diagnose vor. Diese ist jedoch mit allen bekannten Mitteln und Verfahren zuweilen nicht zu erreichen. Die Anamnese ist unzuverlässig, da der Patient oft den schmerzenden

Zahn nicht zu bestimmen, geschweige den Schmerz genau zu qualifizieren imstande ist; die physikalische Untersuchung mittels Sonde ist auch nicht immer maßgebend, da eine Invasion von Bakterien auch durch eine scheinbar harte Dentindecke nicht ausgeschlossen ist; die thermische Untersuchung mittels Bespritzung mit kaltem und warmem Wasser trügt oft, da das Reagieren verschiedener Patienten in dieser Beziehung sehr individuell ist, wie das Jack nach der Angabe Millers (2) in Zahlen festgestellt hat; die Untersuchung mittels pharmazeutischer Mittel, wie das Preiswerk (3) mit 5—10%iger Formaldehydlösung und Hentze (4) mit 50%igem Alkohol vorgeschlagen haben, ist nicht zu empfehlen, da die Applikation dieser Mittel, besonders des Formaldehyds, wenn auch für eine kurze Zeit, eine Entzündung der Pulpa hervorrufen kann, und somit eine im Stadium der Irritation befindliche Pulpa, die man unter günstigen Umständen noch überkappen könnte, zu devitalisieren genötigt sein würde: alle diese Methoden sind bei weitem nicht einwandfrei. Auch die, hauptsächlich durch Schröder (5) eingeführte, Untersuchung der Zähne mit dem Induktionsstrome hat bis jetzt noch keine feste Basis, auf die sich eine feinere Diagnose stützen könnte, abgegeben. Es fehlen nämlich noch dazu die „großen Zahlen" der Beobachtungen, um aus dem Gesetze solcher Zahlen Schlüsse ziehen zu können. Denn auch hier wird man immer auf das individuelle Verhalten des Patienten gegen den Strom zu rechnen haben. So wird z. B. ein Strom gegebener Kraft in dem Munde eines Patienten auf eine Pulpitis partialis andeuten, während derselbe Strom im Munde eines anderen Patienten eine andere Form der Pulpaerkrankung anzeigen wird.

Dependorf (6) sagt: „Ich bestreite nicht, daß die richtige Diagnosenstellung ihre großen Schwierigkeiten hat und von manchen überhaupt nicht gelernt und geübt wird, aber ich bestreite, daß sie unmöglich sei, daß ihre Schwierigkeiten nicht überwunden werden könnten. Zur Diagnosenstellung gehört ein persönliches feines Gefühl, die Fähigkeit scharf zu unterscheiden und kritisch abzuwägen, eine genaue Kenntnis der Symptome der Pulpakrankheiten und ihrer Zustände, sowie die Kunst der objektiven Untersuchung. Es ist also eine Anzahl besonderer Eigenschaften, die den guten Diagnostiker ausmachen und ihn erst befähigen richtig zu diagnostizieren".

Ich würde meinen, daß, wo dieses „persönliche feine Gefühl, die Fähigkeit scharf zu unterscheiden usw." fehlen, dort werden all die üblichen Untersuchungsmethoden, jede einzeln für sich und alle zusammengenommen, nichts für die richtige Diagnostizierung aushelfen. Da aber diese Eigenschaften nicht alle besitzen, so werden

hier die ersten Fehler gemacht, die den Erfolg der ganzen Operation in Frage stellen würden.

Der zweite Schritt, der vor der Amputation großes Überlegen beansprucht, ist die Devitalisation der erkrankten Pulpa. Es ist kaum nötig zu erwähnen, daß die Druckanästhesie, sowie die subgingivale Injektionsanästhesie zum Zweck der Amputation nicht gut angewendet werden können, da sie die Pulpa bloß analgesieren. Hier bleibt, nach wie vor, Arsenik das alleinige Mittel, das per se, oder zu einer Paste mit verschiedenen Adjuvantien und Korrigentien zusammengemischt, die Devitalisation der Pulpa bewirkt. Es scheint mir hier am Platze, die Bemerkung zu machen, daß die Bezeichnungen Kaustikum, kauterisieren, ätzen usw. nicht für die Wirkung des Arsens gebraucht werden dürften und ausschließlich durch Devitalisation, devitalisieren ersetzt werden sollten, da wir mit dem Arsen keine Anätzung, sondern ein richtiges Aufheben der Vitalität in der Pulpa beabsichtigen, was durch die Worte Devitalisation, devitalisieren sich am besten bezeichnen läßt.

Die Aufbauung einer wissenschaftlich begründeten Arsentherapie, wie das Morgenstern (7) verlangte, bleibt bis jetzt immer noch ein Pium desiderium. Dem Praktiker bleibt nichts anderes übrig als nach den herrschenden, auf empirischem Wege gesammelten Angaben sich in der Frage der Einwirkungsdauer der arsenigen Säure zu richten. Es herrscht ein gewisses Abschrecken vor der arsenigen Säure. Die meisten wollen dieselbe nicht mehr als 24—48 Stunden in Berührung mit der Pulpa lassen. Eine nicht exponierte, oder nur zum Teil exponierte Pulpa kann aber nicht vollständig devitalisiert sein, wenn das Arsenik nur kurze Zeit im Zahne gelegen hat. Indessen ist die völlige Devitalisation nicht nur für die Exstirpation, behufs schmerzloser und ungestörter Ausführung dieser Operation, unbedingt notwendig, sondern auch für die Amputation, wenn dieselbe auf guten Erfolg rechnen will. Wissen wir doch, daß es Fälle gibt, wo auch unter vollständig guten Füllungen, wo also keine sekundäre Karies vorkommt und mithin keine neue von außen kommende Sepsis stattfinden konnte, nach Monaten, sogar Jahren, amputierte Pulpen wieder erkranken und wieder ausheilen, wenn man die Füllungen entfernt und auf die in den Wurzelkanälen zurückgelassenen, auf Berührung empfindlichen Pulpareste Arsen appliziert.

Diese Lebenserscheinungen in den amputierten und überkappten Pulpen werden von Boennecken (8) durch eine sehr langsam verlaufende regressive Gewebsmetamorphose erklärt. Ich bin zu der Überzeugung gekommen, daß nur die ungenügende Devitalisation

der Pulpa vor der ausgeführten Amputation dafür Schuld trägt. Das ist ja doch erklärlich, wenn man bedenkt, daß dort, wo der Stoffwechsel, die Blutzirkulation, noch fortbestehen, den Bakterien ihr Nahrungsboden nicht entzogen wird, und die in den Wurzelpulpen gebliebenen, oder solche, die sich in den Dentinkanälchen der Wurzelwand eingenistet haben, können sich im Laufe der Zeit wieder erholen und unter günstigen Verhältnissen des saftreichen Bodens wieder gedeihen. Und nun sind die Bedingungen für eine Entzündung der Pulpa aufs neue gegeben, eine Pulpitis consecutiva tritt auf.

Übrigens läßt sich die Richtigkeit meiner Annahme damit beweisen, daß alle diese verspäteten Lebenserscheinungen in den amputierten Pulpen durch eine Arsenapplikation wieder verschwinden.

Die Erhaltung der Vitalität der Pulpastümpfe in den Wurzelkanälen nach der Amputation ist nicht nur nicht erwünscht, weil sie von keinem Werte mehr für die Existenz des Zahnes sein können, worin die meisten Forscher einstimmen, sondern sie ist geradezu kontraindiziert, und es ist absolut notwendig, mit allen Kräften dagegen zu wirken.

Der Feind hat Krieg angemeldet und bedroht das Leben, die Existenz eines ganzen Territoriums. Wir haben die Aufforderung angenommen. Wir haben den Feind seines Nahrungsbodens beraubt. Die feindlichen Truppen sind auf dem Schlachtfeld tot liegen geblieben. Der Krieg scheint zu Ende zu sein, aber die Leichen müssen entfernt werden. Wir tun das, soweit es nur geht. Je mehr wir von ihnen weggeschafft haben, desto sicherer sind wir. Jedenfalls müssen wir keine hinter uns lassen. Wir wollen für die Zukunft kriegsfähig sein, und stellen an den Grenzen eine beträchtliche Truppenabteilung auf, die die möglichen Bewegungen des Feindes, der sich vielleicht noch irgendwo versteckt hat, zu beobachten und dieselben rechtzeitig zu paralysieren haben würde.

Dieser sozial-politische Vorgang, der seine Berechtigung in dem Kampf um das Dasein findet, bleibt genau derselbe in der Behandlung pulpitischer Zähne. Die Entzündungserreger, die Bakterien, haben eine Entzündung der Pulpa hervorgerufen und bedrohen das Dasein des Zahnes. Wir devitalisieren die Pulpa und entziehen somit den Bakterien ihren Nahrungsboden. Die Entzündung ist kupiert. Nun haben wir die devitalisierte Pulpa aus dem Zahne zu entfernen. Wir tun das soweit es geht: wir bohren die Pulpa aus der Pulpakammer aus und müssen dafür sorgen, daß nichts von der Pulpa hinter uns gelassen bleibt. Es genügt also nicht, wenn wir bloß den Pulpakopf weggeschnitten haben. Wir

müssen vielmehr mit kleinen Bohrern die Pulpazipfel aus den Höckern der Krone ausbohren. Ebenso muß man nicht versäumen die Pulpa aus den Wurzelkanaleingängen auszuräumen, denn, wie das die Untersuchungen E. Baumgartners (9) festgestellt haben, dringen die pathogenen Mikroorganismen in das Perizement usw. auf dem der Pulpakammer zunächst liegenden Weg vor, wenn Pulpaabzweigungen vorhanden sind.

Zwar ist das Arsenik ein Antiseptikum an und für sich, dies aber nur von so geringer Bedeutung, daß seine antiseptische Einwirkung auf die Pulpa nur als eine indirekte anzusehen ist, darin bestehend, daß es Lebensprozesse in der Pulpa aufhebt und dieselbe in eine nicht mehr für das Gedeihen der Bakterien geeignete Area umwandelt. Es würde also ein sehr grober Fehler sein, wenn man die amputierten Pulpastümpfe in den Wurzelkanälen nur unter der Einwirkung des Arsens überlassen würde. Um einen Nachschub seitens der in der Pulpa übergebliebenen Bakterien und solcher, die sich in der Kanalwandung möglicherweise eingenistet haben, sowie derer, die während der Amputation sich in die Pulpakammer verschleppt haben, vorzubeugen, müssen die Pulpakammer und die amputierten Pulpen auf das sorgfältigste desinfiziert werden. Außerdem aber soll nicht versäumt werden, in der Pulpakammer ein Depot antiseptischer Mittel zurückzulassen, die die Bewegungen der Bakterien unter Kontrolle halten würden. Für das erstere sind das Formolbad nach Boennecken und die Witzelsche halbe Sondierung, für das zweite die Überkappung der amputierten Pulpen mit einer antiseptischen Paste angezeigt.

Der Nutzen des Formolbades wird prinzipiell von keinem der Autoren bestritten. Nur glauben manche, daß es an den oberen Zähnen nicht recht ausführbar ist. Wenn das so wäre, so würden wir überhaupt niemals imstande gewesen sein, Medikamente in flüssigem Zustande an den oberen Zähnen zu gebrauchen. Dem ist aber nicht so: es sind dazu Tropfpinzetten vorhanden, ebenso Glaspipetten, und endlich Wattebäusche, die als Träger flüssiger Medikamente sehr bequem dienen können.

Anders ist es mit der halben Sondierung. Diese ist nur da zu empfehlen, wo man die desinfizierende Flüssigkeit so in den Wurzelkanal einpumpen, daß man mit der feinen Nadel entlang der Kanalwand zu gleiten, nicht aber die Pulpa zu zertrümmern imstande ist. Übrigens läßt sich diese Manipulation, die Durchtränkung der Pulpastümpfe mit einer antiseptischen Flüssigkeit, dadurch ersetzen, daß man nach der Amputation kleinere, mit dem gewünschten Antiseptikum durchtränkte Wattebäuschchen auf 5—6 Tage vor der

definitiven Füllung in der Kavität einschließt. Ich habe mehrmals Gelegenheit gehabt, an, auf diese Weise von mir behandelten (Arsenpaste drei Mal 24 Stunden, Amputation, Wattebäuschchen durchtränkt mit Formalini 1,0, Tricresoli 2,0 und etwas Tannin darauf, oder durchtränkt mit einer Lösung von Eucaini 2,0 in Spir. Vin., Aq. dest. $\overline{aa}$ 3,0, Formalini 20,0, Ol. Caryophyllor. 3,0 auf 5—6 Tage in der Kavität verschlossen mit Fletcher oder einem anderen beliebigen Gipsbrei) und exstirpierten Pulpen aus palatinalen Wurzeln oberer und distalen Wurzeln unterer Molaren mich zu überzeugen, daß sie bis vielleicht auf ihr letztes Fünftel (am Apex) vollständig eingetrocknet waren. An Pulpen, die ich aus extrahierten und sezierten Zähnen herausholte, wenn ich solche Pulpen für 2—3 Tage in die oben angeführten Lösungen gelegt habe, konnte ich stets dieselbe Vertrocknung in vielleicht noch höherem Grade konstatieren: die Pulpen manifestierten sich als glänzende, durchsichtige, in ihrer ganzen Länge eingeschrumpfte Fädchen. Ob das eigentlich der Unterschied zwischen „Verlederung" und „Mumifikation" ist, kann ich nicht sagen. Jedenfalls ist das nur ein quantitativer, aber kein qualitativer Unterschied.

Ich kann es mir unmöglich vorstellen, daß Pulpen, die in einen solchen Zustand verwandelt worden sind, daß sie mit den, den Zahn umgebenden Geweben noch in irgend welchem Zusammenhange stehen können. Sie müssen vielmehr am Apex sich abschnüren, wie z. B. eine unterbundene Warze sich von den unterliegenden Partien abschnürt und wegfällt. Die Blutzufuhr, die von der Pulpa nicht mehr befördert wird, kann nicht mehr in das Innere des Zahnes gelangen und wird sich auf kollateralem Wege irgendwie anders um den Zahn begeben. Daß eine mumifizierte, im Wurzelkanale zurückgelassene Pulpa als Kapillargefäß dienen könnte, an dem sich Flüssigkeit aus der Alveole in den Wurzelkanal heranziehen würde, ist von Arkövy (10) bloß vermutet und diese Möglichkeit in Frage gestellt. Für den leeren, ausgeräumten Wurzelkanal, in dem Seidenfäden verschlossen waren, ist der Versuch Safrons (11) negativ ausgefallen: Kanal samt Fäden blieben nach langer Zeit absolut trocken.

Die Frage, die seitens der Gegner der Amputationsmethode erhoben wird, wie sich in den Kanälen nach der Amputation und Mumifikation überlassenen Pulpareste an den Übergangsstellen gegen die gesunden Partien der Umgebung verhalten, scheint mir mehr bei den Wurzelfüllungen am Platze zu sein. Denn dort ist in der Tat die Möglichkeit vorhanden, daß die Füllungsmaterialien (sei es Guttaperchapoints, Paraffinspitzen oder Pasten) durch das Foramen

apicale gelangen und die Umgebung der Wurzelspitze als Fremdkörper stets irritieren würden, während die mumifizierte, sterile Wurzelpulpa im Kanale, sozusagen, eingekapselt bleibt. Übrigens kennt die operative Chirurgie die Harmlosigkeit solcher Fremdkörper, wie Catgut, Walfischsehnen, Pferdehaare u. dgl., welche zu Darmnähten mit bestem Erfolg gebraucht werden und der Wunde sich einverleiben.

Bei der Anwendung der Paste, die unter der Füllung zu liegen kommt und als Dauerantiseptikum dienen soll, muß darauf geachtet werden, daß dieselbe stets frisch angefertigt sein soll, sozusagen, ex tempore. Das ist besonders wichtig bei der Anwendung der Boenneckenschen Formaldehydpaste, die sich, wenn lange gestanden, am Gehalte von Formalin sehr stark schwankend gezeigt hat. Außerdem muß die Paste nicht zu dünn angerührt sein, damit sie sich nicht beim Füllen des Zahnes aus der Kavität herauspreßt.

Die Füllung, welche sie auch sein mag, soll niemals unmittelbar über die Paste gelegt werden, da man sonst die Gefahr läuft, daß sie untereinander unerwünschte chemische Verbindungen eingehen würden. Es ist also eine sogenannte isolierende Schicht zwischen Paste und Füllung nötig. Dieselbe kann aus durchgeglühter Asbestwolle, oder aus zu einer Kugel zusammengerollter Gold- oder Zinnfolie sein. Daß man die Füllung, wenn sie aus Amalgam sein soll, nicht unmittelbar über die Folie bringen darf, ist selbstverständlich. Eine Unterlage aus Zement ist jedenfalls aus mehreren Gründen sehr erwünschenswert: sie wird die Pulpastümpfe gegen zu starken Druck der Füllung schützen, sie wird der Sprödigkeit der Wände der Kavität entgegenwirken, sie wird der Füllung mehr Adaptabilität gewähren und den Zahn vor Verfärbung seitens des Amalgams schützen. Es braucht ja auch kaum erwähnt zu werden, daß Caries secundaria, welche später neue septische Prozesse im Zahne, und somit die Vernichtung der sonst sorgfältig ausgeführten Operation hervorrufen kann, nur dann fern gehalten wird, wenn die Füllung gut kondensiert ist, festen Randschluß hat und schön poliert ist, also keinen Überschuß nachweist.

Mit all dem Gesagten will ich selbstredend nicht behaupten, daß die Amputationsmethode, wenn auch lege artis ausgeführt, keine Mißerfolge zu zählen hat. Meine feste Überzeugung läßt mich annehmen, daß niemand das Recht hat seine Mißerfolge der Methode als solcher zuzuschreiben, solange die angegebenen Vorsichtsmaßregeln nicht getroffen sind.

Zum Schluß möchte ich mir erlauben, mein Verfahren bei der Amputation kurz anzugeben.

1. Diagnose. Gesunde, akzidentell exponierte Pulpen, sowie Pulpen im Stadium der Irritation sind ausgeschlossen, da sie überkappt und konserviert sein können; auch Pulpen, die in ihrem Wurzelteile vereitert, und Pulpen im Zerfall begriffen, da sie in den Bereich der Pulpengangrän-Therapie gehören.

2. Devitalisation. Exponierte Pulpen werden mit Arsenik auf zweimal 24 Stunden bedeckt. Ist die erkrankte Pulpa nicht entblößt, so wird Arsenik erst auf einmal 24 Stunden appliziert. Nach Ablauf dieser Frist wird die Pulpakammer geöffnet und Arsen auf noch zweimal 24 Stunden in Berührung mit der Pulpa gelassen. Jedenfalls wird die Arsenapplikation wiederholt, bis die Pulpa beim Einschneiden mit dem Exkavator oder Einstechen mit der Sonde nicht blutet und nicht schmerzt.

Die Applikation des Arsens wird folgendermaßen ausgeführt: Ausspritzen der Kavität mit lauwarmem 2prozentigem Karbolwasser; Austrocknen mit Watte; Exkavieren mit löffelförmigen Exkavatoren; wiederholtes Ausspritzen; Betupfen des Dentins, bezw. der Pulpa, mit in Chloroform getauchtem Wattebäuschchen; Einführung des Arsens auf einer Sondenspitze in die Höhle (Quantum: nach dem Alter des Patienten, nach Gattung des Zahnes, nach Form der Erkrankung); Bedecken des Arsens mit in kristallisiertes Karbol getauchtem Wattebäuschchen; Verschluß mit Watte durchtränkt mit Mastix. Dabei, wenn es sich um approximale Kavitäten handelt, wird sehr darauf geachtet, daß das Arsen nicht aus der Kavität herausquillt, wozu die Mastixwatte nicht von der Kaufläche zervikalwärts, sondern umgekehrt eingeführt wird. Nur dort, wo die Kavität sehr flach ist, wie z. B. in abgebrochenen, oder stark abgestockten Zähnen, kommt anstatt des Mastixverbandes ein Verband mit dünn angerührtem Gipsbrei oder Zement. Das Arsen verwendc ich als Paste, die folgende Zusammensetzung hat: Acidi Arsenicosi, Ac. Thymici aa 2,0, Morphii muriat. 1,0, Sublim. corros. 0,5, Glycerini, Zinci Oxyd. q. s. Ol. Menthae pip. gts. V. MDS. f. Past.

3. Amputation. Nach Herausnahme des Verbandes wird die Paste mit löffelförmigen Exkavatoren weggeschabt, mit Karbolwasser ausgespritzt, mit Watte getrocknet; dann, zuerst mit scharfen löffelförmigen Exkavatoren und nachher mit Rosenbohrer, etwas kleiner als die Pulpakammer, der Pulpakopf ausgeschnitten und ausgebohrt. Mit viel kleineren Bohrern werden die Pulpazipfel ausgebohrt und die Eingänge der Wurzelkanäle erweitert. Abermals ausgespritzt, mit Alkohol und heißer Luft getrocknet. Auf die Pulpastümpfe kleine Wattebäusche mit Trikresol-Formalin (2 : 1) durchtränkt und mit Tannin bestreut, darauf trockene Watte und Verschluß mit Gips,

Zement oder Fletcher. Zuweilen, wo es darauf ankommt, den Zahn nicht in seiner Farbe zu alterieren, wird kein Gebrauch von Trikresol-Formalin-Tannin gemacht und anstatt dessen die oben angeführte Eukain-Formollösung verwendet. Mit diesem Verbande wird der Zahn für 5—6 Tage außer Behandlung gesetzt.

4. Besorgung der Kavität nach der Amputation und definitive Füllung. In der nächsten Sitzung wird der Verband herausgenommen, die Höhle präpariert und zurecht geschliffen und mit Karbolwasser ausgespritzt. Dann wird der Zahn unter Kofferdam gebracht, oder irgendwie anders (Speichelpumpe, Watterollen usw.) gegen Speichelzufluß geschützt. Darauf kommt das Formolbad (kleine Wattebäusche mit Eukain-Formollösung durchtränkt und mit einem großen Wattebausch bedeckt), oder die halbe Sondierung (das Einpumpen derselben Flüssigkeit in die Kanäle). Nach 1 bis 2 Minuten wird die Höhle mit Alkohol und heißer Luft stark getrocknet. In die trockene Höhle wird mittels Pinzette oder eines in Eukalyptusöl angefeuchteten Wattebausches ein ziemlich großer Thymolkristall gebracht und dort verflüssigt. Das letztere geschieht, indem man gegen den Thymolkristall die Spitze der Kanüle eines stark erwärmten Luftbläsers hält, aus dem man die Luft leise und allmählich herausströmen läßt. Man wartet eine Weile, bis das Thymol halb erstarrt ist, und bringt darauf mit einer Sondenspitze das gewünschte Antiseptikum (Formalinpaste, oder die Walkhoffsche Jodoform-Chlorphenolpaste) und preßt dasselbe leise gegen die Pulpastümpfe. Über die Paste bringt man die isolierende Schicht (geglühte Asbestwolle, zusammengerollte Gold- oder Zinnfolie) und darauf die Unterlage (weich angerührtes Zement, das man mit einem Stopfer gegen die Wände drückt), in welche man das Amalgam auf die übliche Weise einknetet und kondensiert. Darauf folgen das Ausregulieren des Bisses und Polieren der Füllung. —

Literatur.

1. Dr. R. Ottolengui, Dent. Cosm. 1911, Nr. 2, S. 219. — 2. W. D. Miller, Lehrbuch der konservierenden Zahnheilkunde, Leipzig, 1896, S. 266. — 3. G. Preiswerk, Caries profunda. Österr.-ung. Vierteljahrsschr. f. Zahnhlkde., 1901, H. III, S. 380. — 4. Hentze, Die Behandlung infizierter Zahnpulpen. Deutsch. Monatsschr. f. Zahnhlkde., 1907, H. 7, S. 415. — 5. Schröder, Der Induktionsstrom als Diagnostikum in der zahnärztlichen Praxis. Korresp.-Blatt f. Zahnärzte, 1905, H. 1, S. 68. — 6. Dependorf, Die Wurzelbehandlung bei erkrankter Pulpa und erkranktem periapikalen Gewebe einschließlich der Pulpaüberkappung. Ergebn. d. gesamt. Zahnhlkde., 2. Jahrg., H. VII, S. 714. — 7. M. Morgenstern, Zur Kenntnis der Einwirkungsdauer der arsenigen Säure auf die

Zahnpulpa. Korresp.-Blatt f. Zahnärzte, 1903, H. 1, S. 9—16. — 8. Boennecken, Über Pulpaamputation. Deutsch. Zahnhlkde. in Vortr., Heft 12, S. 7. — 9. E. Baumgartner, Ergebnisse histologischer Untersuchungen der Wurzelspitze. Deutsch. Monatsschr. f. Zahnhlkde., 1909, H. 11, S. 837 bis 845. — 10. v. Arkövy, Indikationen zur stomatologischen Therapie. Österr.-ung. Vierteljahrsschr. f. Zahnhlkde., 1911, H. 3, S. 321. — 11. Safron, S. Dependorf, Die Wurzelbeh. bei erkrankter Pulpa usw. Ergebn. d. gesamt. Zahnhlkde., 2. Jahrg., H. VIII, S. 825.

Buchbesprechungen.

Kursus der Zahnheilkunde. Ein Hilfsbuch für Studierende und Zahnärzte. Von Dr. med. **Konrad Cohn.** 5., verbesserte und vermehrte Auflage. Mit 113 Abb. im Text. Berlin 1911. Fischers medizinische Buchh. H. Kornfeld. 804 S. Preis M 16,—.

Das überall bekannte Werk von Cohn erscheint nunmehr schon in der fünften Auflage, das ist das deutlichste Zeichen für die Wertschätzung, deren sich das Buch erfreut. Das Werk, das wohl hauptsächlich dem Kandidaten ein Berater sein soll, umfaßt in 10 Abschnitten die Histologie, Anatomie, vergleichende Anatomie, Entwicklungsgeschichte, Physiologie, Bakteriologie, Arzneimittellehre, allgemeine Chirurgie, allgemeine pathologische Anatomie, Zahn- und Mundkrankheiten. Gegenüber den ersten Auflagen zeichnet sich das Buch durch eine größere Zahl von erläuternden Zeichnungen aus, die wesentlich dazu beitragen, manche schwierige Kapitel dem Verständnis näher zu bringen. Die der Propädeutik gewidmeten Kapitel sind in ihrer aus den früheren Auflagen bekannten Form ziemlich erhalten geblieben, während die die spezielle Zahnheilkunde behandelnden Abschnitte die neueren Ergebnisse berücksichtigen. Sehr zu begrüßen ist z. B. das Kapitel über lokale Anästhesie, das ebenfalls den neuesten Untersuchungen Rechnung trägt, ferner seien noch erwähnt die Kapitel über Dentinanästhesie, den Induktionsstrom, die Pulpaamputation, Wurzelresektion u. a.

Wenn es auch sehr dankenswert ist, daß Cohn das System von Angle ausführlich bespricht, so wäre es doch wünschenswert, daß die Behandlung dieser Frage nicht unter der Überschrift „Anomalien der Stellung", sondern unter der Überschrift „Anomalien des Bisses" erfolgt. Unerklärlicherweise erwähnt Cohn bei Besprechung der Frage, welchen Einfluß die äußere Atmosphäre auf die Einstellung und die Bewegung der Zähne ausübt, nicht den Namen Kunert, der durch seine grundlegende Arbeit die ganze Frage erst systematisiert hat. Auch bei der Besprechung des Induktionsstroms erwähnt Cohn nicht die Untersuchungen von Hesse, ebensowenig bei der Abhandlung über den erschwerten Durchbruch des Weisheitszahnes Williger, der als erster eine neue Theorie über die Ätiologie der Dentitio difficilis veröffentlicht hat. Dagegen ist es überflüssig, wenn der Verf. an einer Stelle besonders darauf hinweist, daß er sich in

einem Falle erst nach einer von Dieck vorgenommenen Röntgenaufnahme zur Aufklappung und Wurzelresektion entschlossen habe. Das Kapitel „Periodontitis" ist das schwächste im ganzen Buche. Gerade hier, wo dem Verf. die grundlegenden Arbeiten von Partsch zur Verfügung standen, ist es wunderbar, daß hier ein Kapitel vorliegt, das durch seine eigenartige Behandlung wesentlich von dem übrigen Inhalt absticht. Der grundlegende Unterschied zwischen akuter und chronischer Periodontitis findet keine prägnante Darstellung, überhaupt vermisse ich eine klare Schilderung des klinisch so eigenartigen und charakteristischen Prozesses der chronischen Wurzelhautentzündung, deren mannigfache Folgezustände ebenfalls nicht eingehend gewürdigt werden. Auch die Bedeutung der Fungosität, ihr Wachstum und ihre klinisch und pathologisch-anatomisch in Erscheinung tretenden Veränderungen fehlen in der Darstellung des Verf. Den akuten Nachschub erklärt der Verf. folgendermaßen: „Von Zeit zu Zeit nimmt die Periostitis akuten Charakter an, indem eine Schwellung entsteht. Man spricht dann von einem akuten Nachschub." Hieraus kann man sich schwerlich ein Bild von den klinischen Erscheinungen machen. Dieses Kapitel muß bei einer neuen Auflage einer gründ lichen Revision unterzogen werden.

In dem rein klinischen Teile des Buches könnten noch manche Wünsche geäußert werden. Trotz alledem haben wir ein mit einer Unsumme von Fleiß entstandenes Buch vor uns, das nicht nur den Studierenden ein vorzüglicher Berater, sondern auch dem Zahnarzt ein treffliches Nachschlagewerk ist, das durch die Fülle des in ihm enthaltenen Wissens höchste Anerkennung und weiteste Verbreitung verdient.

K. Riesenfeld.

Der Kampf gegen den Schmerz bei operativen Eingriffen vom Altertum bis zur Gegenwart mit besonderer Beziehung auf die Zahnheilkunde. Von **Johannes Wolfram,** prakt. Zahnarzt in Oldenburg. Mit 5 Abbildungen nach Kupferstichen. Leipzig 1912. Joh. Ambrosius Barth. 66 S. Preis geb. M 2,—.

Das vorliegende Heft hat nicht, wie man dem Titel nach erwarten könnte, einen historischen, sondern kulturhistorischen Inhalt. Daraus erklärt sich die mehr feuilletonistische Darstellung über die Betäubung und örtliche Schmerzverhütung. Dieselbe möchte ich als eine glückliche Wahl und einen Vorteil für das Thema bezeichnen, da man sich über die reine Geschichte der Methoden der Schmerzverhütung ja anderweitig zu unterrichten Gelegenheit genug hat. Ferner wird durch die Darstellungsweise der erste Abschnitt des Buches „Aus alten Zeiten" gerechtfertigt, da eine kurze Darstellung über die ägyptischen, römischen und arabischen Ärzte, über die Chirurgen und Bader des Mittelalters, die Markt- und Wanderärzte bis zum Auftreten der ersten wirklichen Zahnärzte bringt.

Den breitesten Raum in dem Abschnitt Betäubung nimmt die Schilderung der Entdeckung der Lachgasnarkose durch Wells, Morton und Jackson ein, wie die ersten Äthernarkosen dann durch den Zahnarzt Morton aus-

geführt wurden und die Äthernarkose ihren Siegeslauf durch die Welt nahm, bis sie vom Chloroform abgelöst wurde und wie man teilweise zum Äther zurückkehrte und sich schließlich die übrigen Narkosearten entwickelten.

In ähnlicher Weise ist die örtliche Schmerzverhütung behandelt und zwar vom Altertum bis auf neuere Zeit.

Zum Schluß findet man einen Auszug aus Briefen der Institutsleiter an den deutschen Universitäten, welche Methoden der Schmerzverhütung bei operativen Eingriffen zurzeit im Gebrauch sind.

Die wiedergegebenen kulturhistorischen Abbildungen sind folgende: 1. Der Zahnarzt und seine fingerfertige (diebische) Gefährtin nach Lucas von Leyden. 2. Zahnarzt mit einem Bauern nach I. I. van Vliet. 3. Ein Zahnarzt in öffentlicher Ausübung seiner Kunst auf dem Jahrmarkt, aus Petrarcas Trostspiegel. 4. Markt- und Wanderarzt im 18. Jahrhundert nach A. Maulporsch. 5. Marktarzt zieht einen Zahn, während ein Hanswurst unter Späßen Pillen zum Verkauf anbietet, nach W. E. Dietrich.

Die flotte Darstellung und das interessante Thema an sich, verbunden mit dem Hinweis, daß die Schmerzlosigkeit bei operativen Eingriffen durch Zahnärzte entdeckt ist, dürfte das Buch nicht nur zur Lektüre für die Kollegen sehr empfehlenswert erscheinen lassen, sondern auch für die Patienten im Wartezimmer. *Greve* (München).

Mechanik des Unterkiefers und der zahnärztlichen Prothese. Von Dr. med. **Ernst Eltner**, Arzt und Zahnarzt in Basel. H. 20 der „Dtsch. Zahnhlkde. in Vorträgen", herausgegeben von Jul. Witzel. Leipzig 1911. Georg Thieme. 44 S., Preis M 1,80.

Eltner hat aus den mechanischen Bedingungen des Kauapparates die Formation der Kaufläche abgeleitet und glaubt die prinzipielle Aufgabe gelöst zu haben. Zuerst beschreibt er die Anatomie des Kiefergelenks, das ja eigentlich jederseits aus zwei Gelenken besteht. Bei der Scharnierbewegung ändert das Zentrum des Köpfchens seine Lage zum Meniskus nicht, aber alle anderen Punkte des Kondylus beschreiben Kreiskurven. Die beiden unteren Gelenke haben eine gemeinsame Achse, die durch den Mittelpunkt der Kondyluskrümmung geht. Die Bewegung der oberen Gelenke geschieht um eine Achse, die durch den Mittelpunkt der Krümmung des Tuberkulum geht, und dabei beschreibt jeder Punkt des Meniskus ein Kreisstück um das Zentrum des Tuberkulum. Der Mittelpunkt des Kondylus behält bei allen Bewegungen den gleichen Abstand vom Mittelpunkte des Tuberkulum, er beschreibt einen Kreis um diesen. Demgemäß beschreibt auch die untere Scharnierachse, im Sagittalschnitte durch das Kiefergelenk, eine kreisförmige Kurve um den Mittelpunkt des Tuberkulum. Diese Kurven nennt Verf. Achsenkurve.

Bei der seitlichen Bewegung nach rechts bewegt sich der linke Kondylus nach vorn, steigt der Kurve des Tuberkulum folgend nach abwärts und bewirkt dadurch eine Schieflage. Der rechte Kondylus bleibt unterdes in der Gelenkgrube, er dreht sich nur ein wenig. Beim Seitbiß

nach links beschreibt der rechte Kondylus einen Kreis, während der linke in der Gelenkgrube bleibt. Die Scharnierachse (zwischen den beiden Mittelpunkten der Kondylen) beschreibt dabei ein Stück eines Kegelmantels, Achsenkegel genannt. Bei Vorbiß bewegt sich jeder Punkt der zwischen den Mittelpunkten der beiden Kondylen gedachten queren Achse auf einem Kreise, und die ganze Achse beschreibt ein Stück eines Zylindermantels.

Die Kondylendistanz beträgt nach Bonwill 86—108 mm, im Mittel 97 mm, die Länge des Radius der Achsenkurve nach Gysi 6 mm bis unendlich (die häufigsten Zahlen zwischen 10—14 mm), der Winkel der Achsenkurven zur Kauebene schwankt nach Gysis und Eltners Messungen zwischen 9° und 55°, beträgt also im Mittel 35°. Am Artikulator sollen diese wechselnden Größen zum Ausdruck kommen. Der Eltnersche ist der erste mit kreisförmiger Achsenkurve, und diese Kurve kann individuellen Verhältnissen leicht angepaßt werden. Er überschreitet in seinem Anpassungsvermögen die Bedürfnisse der Praxis.

Bei der Beschreibung des Artikulators führt der Verf. noch einige bis jetzt ungebräuchliche Bezeichnungen ein. So z. B. Verkehrslinie, d. i. die Bahn, die irgend ein Punkt der Kauebene bei seinen Bewegungen durchläuft. Die Verkehrslinie beim Vorbiß und die bei der Scharnierbewegung bilden zusammen einen nach unten offenen Winkel. Die Fläche, die zwischen den beiden Schenkeln dieses Winkels liegt, wird Verkehrsfläche genannt; innerhalb dieser Fläche kann sich der Unterkiefer in jeder Richtung bewegen.

Für das Vortreten des zahnlosen Unterkiefers gegen den zahnlosen Oberkiefer hat man den Resorptionsvorgang bis jetzt ausschließlich verantwortlich gemacht, weil am Oberkiefer die labiale, am Unterkiefer mehr die linguale Alveolarwand resorbiert wird. Doch reicht die Erklärung nicht aus für die ganze Ausdehnung der Verschiebung des Unterkiefers; etwa 10—15 mm Verschiebung bleibt die Erklärung schuldig. Durch Erhöhung des Bisses bringen wir das Kinn zurück.

Die letzten 7 Seiten des Heftes sind praktischen Bemerkungen gewidmet. Aus ihnen ist hervorzuheben, daß Verf. am Plattenersatz, oben wie unten, hinter dem ersten oder zweiten Mahlzahn sogenannte Stützflächen aufbaut, die bei den Abbeißbewegungen noch in Berührung miteinander bleiben und darum das „Kippen" beim Abbeißen verhindern sollen. Der Kaudruck soll senkrecht zur Basis wirken.

Zum Schluß sagt Verf.: „Es wäre eine wichtige Aufgabe, mathematisch die Bewegungen des Unterkiefers zu verfolgen. Mit Zeichnung und Konstruktion ist den feineren Bewegungen nur ungenau beizukommen." Dieser Aufgabe hat sich inzwischen Breuer unterzogen (Festschr. d. Ver. Österr. Zahnärzte). Er kommt zu dem Ergebnis, daß der Unterkiefer ein vierarmiger Hebel ist, aber ein Hebel, der durch die ingeniöse Konstruktion seines Drehpunktes, nämlich des Kiefergelenks, eine solche individuelle Freiheit in seinen Bewegungen besitzt, daß es kaum jemals möglich sein wird, all die Bewegungen durch eine vom Menschengeist erfundene Maschine nachzuahmen. *J. Parreidt.*

Der Zahnarzt. Ein Vademekum. Aus den hinterlassenen Papieren eines alten Praktikers zusammengestellt und bearbeitet. 2. umgearbeitete und ergänzte Auflage. Berlin 1912. Hermann Meusser. 419 S. Preis geb. M 10,—.

Unwillkürlich treten wir einem Werke, dessen Autor sich hinter dem Deckmantel der Anonymität versteckt hält, etwas mißtrauisch gegenüber, selbst wenn er, wie es im Vorwort dieses Buches geschehen ist, „im Interesse einer möglichst eindrucksvollen, überzeugenden Darstellung auf die Heranziehung persönlicher Erfahrungen und Erfolge nicht verzichten und aus diesen Gründen die allein sonst wohl unmotiviert und störend erscheinende Anonymität begründen will". Ich kann in diesen Worten keinen stichhaltigen Einwand gegen die Namensetikettierung sehen, welche entgegen der Ansicht des Herausgebers den literarischen Gepflogenheiten und dem Rahmen eines Fachwerkes trotz Erörterung persönlicher Verhältnisse völlig entspricht. Entweder sind die persönlichen Erörterungen derart, daß sie das Interesse weiterer Kreise erregen, dann können sie uns auch mit voller Namensnennung vorgesetzt werden, oder aber sie sind es nicht, nun, dann verzichten wir gern auf sie. Um so bedauerlicher erscheint mir das geschmacklose Verschweigen des Namens des Verfassers, als es nur in seinem eigenen Interesse liegen dürfte, als Autor eines im großen ganzen geradezu vortrefflichen Buches zu gelten, ganz abgesehen davon, daß sich nach meinen Erfahrungen sehr viele davon abhalten lassen, ein Buch zu kaufen oder selbst nur zu lesen, dessen Verfasser es aus irgend welchen Gründen vorziehen muß, nicht zu signieren. Was nun den Inhalt des Werkes anbelangt, so kann ich ihn jedem Anfänger sowie jedem in der Praxis stehenden Zahnarzt, der das Buch noch nicht gelesen hat, nur dringend zur Lektüre empfehlen; jeder wird etwas herauslesen können, das er noch nicht gewußt oder bewußt empfunden hat, und mancher wird lernen können, wo die bisherigen Quellen materiellen oder ideellen Mißerfolges liegen und auf welche Weise sie zu beseitigen sind. Man kann wohl sagen, daß alles in dem Buche enthalten ist, was über die Psychologie des zahnärztlichen Berufes und über die Art, wie dieser Beruf am zweckmäßigsten auszuüben ist, gesagt werden kann. Ganz besonders beherzigenswert sind die Ausführungen über die Behandlung der Kinder, deren Wesenseigenheiten leider immer noch den Zahnärzten eine Terra incognita sind. Wie wenige Zahnärzte, selbst an Schulzahnkliniken tätige, mögen jemals eine Vorlesung über die Psychologie des Kindes und des Jugendalters gehört oder ein Werk über dteses Thsma gelesen haben, wo doch gerade auf diesem Gebiete in den letzten Jahren Hervorragendes geboten wird. Nicht minder empfehlenswert ist das Kapitel über die Wohnungseinrichtung, besonders die des Wartezimmers (für die Einrichtung des Sprechzimmers halte ich im Gegensatze zum Verf. die mit dem unsinnigen Namen „aseptische" belegte für am zweckmäßigsten), das leider noch in sehr vielen Fällen als Muster der Geschmacklosigkeit gelten kann. Auch hier muß im Interesse des gesamten Standes eine vernunftgemäße, künstlerische Reform einsetzen, die nicht nur den Zweck haben soll, die

mitunter in ein Museum für Unkultur gehörenden Möbel und Draperien zu beseitigen, sondern den leider in vielen Fällen noch nicht geweckten unbedingt zum Beruf gehörenden Schönheitssinn auszubilden. Einen unverhältnismäßig großen Raum füllt das Kapitel über die Buchführung, dem unnötigerweise viele Buchführungsprobeseiten beigedruckt sind. Ebenso wenig wie damit kann ich mich mit den Ausführungen des Verfassers über die öffentlichen Annoncen einverstanden erklären; denn vierundzwanzigmal seine Niederlassung anzuzeigen und auch das noch als „kaum ausreichend" zu bezeichnen — ich glaube doch, daß das ein bischen viel sein dürfte. *Curt Proskauer* (Breslau).

Auszüge.

M. H. Léger-Dorez: Pont à Mortaises Clavetté sur Bagues fendues. (Communication à la Société d'Odontologie, 7 novembre 1911.) (C. Ash, Sons & Co., Paris.)

Der Autor beschreibt eine Zapfenbrücke, deren Keile auf gegossenen Ringen befestigt sind. Es handelt sich hierbei um mancherlei Erleichterungen, von denen an erster Stelle zu erwähnen sind, daß mit einem einzigen Abdruck alle Arbeiten im Munde des Patienten beendet sind und dann nur die am Modell angefertigte Brücke einzusetzen ist. Ferner ist es als ein Vorteil zu betrachten, daß die Brückenpfeiler nicht abgeschliffen, die Kauflächen nicht verdeckt werden und daß die Brücke stets anzuwenden ist.

Nehmen wir der Einfachheit halber an, daß es sich um eine Brücke für den fehlenden ersten Molaren im rechten Unterkiefer handelt. Vor



Abb. 1.

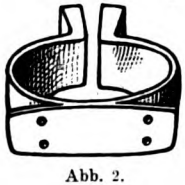

Abb. 2.

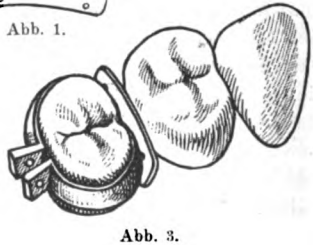

Abb. 3.

dem Gipsabdruck sind die als Stützpfeiler dienenden Zähne, in diesem Falle also der zweite Bikuspis und Molar, von ihren Nachbarn zu separieren und zwar dergestalt, daß man je einen dünnen, schmalen Goldstreifen, der an vier Stellen durchlocht ist (Abb. 1), einlegen kann. Das Gipsmodell trägt dann die Separierstreifen an richtiger Stelle, und nun kann mit der eigentlichen Brückenarbeit begonnen werden, die bis zum Ende am Modell geleistet werden kann, so daß dann nur noch die fertige Brücke einzusetzen ist.

Der zweite Bikuspis und Molar werden jederseits von dem eingelegten Goldblech beginnend mit einem Wachsring umgeben, der an der distalen resp. mesialen Fläche in einen kleinen, verdickten Fortsatz ausläuft. Liegt der Ring dem Zahn überall vollkommen an, so durchstößt man den Fortsatz in horizontaler Richtung mit einer Nadel und spaltet ihn vertikal mit einem Federmesser (Abb. 2). Das Gießen des Wachsmodells hat recht vorsichtig zu geschehen, da man sehr darauf achten muß, daß sich nichts verbiegt; am besten benützt man einen gegabelten Stift, da der Ring auf

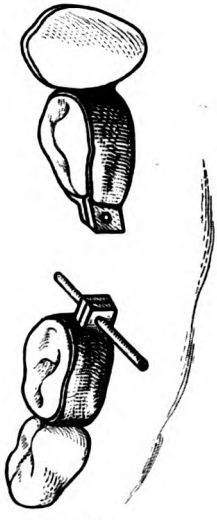

Abb. 4.

Abb. 5.

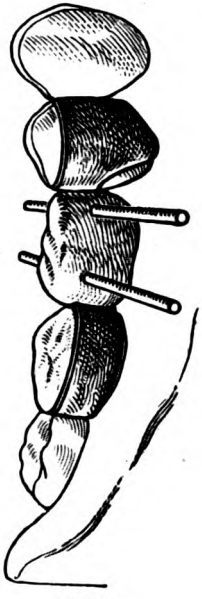

Abb. 6.

diese Weise von zwei Seiten geschützt ist. Abb. 3 zeigt uns den Ring, der bei dieser Art der Anfertigung leicht abnehmbar ist und sich durch Zusammenschluß der beiden Fortsätze fest an den Zahn anziehen läßt.

Sind nun beide Ringe fertig gegossen und poliert, so setzen wir sie auf das Modell, wie wir es in Abb. 4 vor uns haben. Ein runder Stift wird durch die Löcher gesteckt und hält den Ring zusammen. Nun bleibt nichts weiter übrig, als das Mittelstück in Wachs aufzumodellieren, und zu gießen (Abb. 5). Wenn dies geschehen ist, wird der Molar eingesetzt, wobei die Stifte gleichzeitig die Ringe und das Mittelstück festhalten, und wir haben in Fig. 6 die fertige Brücke vor uns.

Bevor nun die Brücke in den Mund eingesetzt wird, muß sie wieder völlig auseinander genommen werden. Nachdem die Zähne sorgsamst trocken gelegt worden sind, kann man die beiden Ringe aufzementieren. Von unten hält man die beiden Fortsätze mit einer Pinzette zusammen und setzt das Mittelstück ein, das dann entweder mit Stiften oder mit Schrauben zu befestigen ist.

Die Vorteile dieses Ersatzes liegen auf der Hand. Die Stützpfeiler werden nicht beschliffen, sondern behalten ihre natürliche Gestalt.

Ohne irgend welche Veränderung der Stützpfeiler kann man die Brücke für alle konvergierende oder divergierende Formen anwenden.

Die natürliche Krone bleibt erhalten, was neben der Rücksicht auf die Artikulation auch für eine eventuelle spätere Wurzelbehandlung in Betracht kommt.

Die Stützpfeiler werden vollkommen fest umschlossen, ohne irgendwie besonders angestrengt oder belastet zu werden.

Abb. 7.

Abb. 8.

Die Brücke kann leicht aufgesetzt und auch ohne große Mühe wieder entfernt werden.

Der Patient wird vollkommen geschont, da nur einmal Abdruck genommen und die ganze Brücke am Modell fertig gestellt wird.

Zum Schlusse möchte ich mir noch erlauben, auf eine andere von Léger-Dorez angegebene Form des Brückenersatzes hinzuweisen. Die Abb. 7 und 8 brauchen wohl keine weiteren Erklärungen. Die Brückenteile werden in diesem Falle von der bukkalen und lingualen resp. palatinalen Seite eingesetzt und durch einen Pfropf festgehalten. Die Schwierigkeit beruht wohl darin, die Arbeit in Wachs so präzise zu modellieren.

Inwieweit sich diese Arten des Brückenersatzes bewähren werden, kann man schließlich erst über Jahr und Tag sehen; der Autor hat bis jetzt so gute Erfahrungen gemacht, daß ich es für wertvoll hielt, näher auf die Arbeit hinzuweisen und so vielleicht die Kollegen zu veranlassen, einmal einen Versuch zu wagen.

Bei dem knappen mir zur Verfügung stehenden Raum konnte ich den Gang der Anfertigung natürlich nur in großen Zügen wiedergeben und mußte Kleinigkeiten in der Herstellung, die sich jedoch meist von selbst ergeben, übergehen. *Ernst Boronow* (Breslau).

Kleine Mitteilungen.

Die 50. Versammlung des Central-Vereins.

Als voriges Jahr Jena zum nächsten Versammlungsort bestimmt wurde, hatte mancher Zweifel, ob die kleine Musenstadt wohl zu diesem

Zwecke geeignet sein würde. Nun, es hat sich gezeigt, daß die Versammlung eine der erfolgreichsten gewesen ist. Der Besuch war nicht so groß wie s. Z. in München und Hamburg, aber fast so groß wie der in Cöln und Dresden und größer als in Straßburg. Es dürften wohl 200 Teilnehmer dabei gewesen sein, die den Verhandlungen zum größten Teile fleißig beiwohnten, manche zogen jedoch daneben auch einen Ausflug auf die die Stadt umgebenden Berge und Wälder vor und andere waren nebenbei durch Sitzungen der Vorstände des Vereinsbundes und des Wirtschaftlichen Verbandes in Anspruch ganommen. Das Volkshaus erwies sich als ein ideales Versammlungshaus. Der Empfangsabend war mit Musik. Meiner Meinung nach ein überflüssiger Luxus, weil die einander begrüßenden Freunde und Kollegen doch miteinander plaudern wollen und bei der lauten Musik ihr eigen Wort nicht verstehen können.

Nach der Eröffnungsformalität am 16. Mai — Ansprache des Vorsitzenden, des Prorektors der Universität, des Oberbürgermeisters und des Vorsitzenden vom Ortsausschuß — stellte sich heraus, daß die Vorträge, die sich anschließen sollten, weil sie voraussichtlich die Ehrengäste interessierten, in dem Eröffnungssaale nicht gehalten werden konnten, weil die Vortragenden versäumt hatten, sie als Projektionsvorträge anzumelden. Daher wurde in diesem Saale nur eine Demonstration photographisch vergrößerter Röntgenaufnahmen von Dieck gegeben. Dann begab sich die Versammlung in den Projektionssaal, wo bis Mittag die Vorträge von Seidel, Herbst, Rosenstein und Koch gehalten wurden. Die Projektionen herrschen jetzt so sehr vor, daß ein Vortrag ohne solche eine Seltenheit ist.

Mittag 1 Uhr standen in dem andern Saale die Tafeln zum gemeinsamen Mittagessen bereit, und schon von $2^1/_4$ Uhr an konnten die Projektionsvorträge von Hesse, v. Eggeling, Knoche und Andresen gehalten werden. Höchst interessant war die Mitteilung Prof. v. Eggelings über die Erkennung des Schillerschädels durch Rekonstruktion der Physiognomie, die zwei Künstler unabhängig voneinander geliefert hatten, auf zwei Abgüsse des Schädels, den man kürzlich nach Frorieps Untersuchungen für den richtigen Schädel Schillers hielt, ohne daß die Künstler wußten, um was es sich handelte. Beide Physiognomien stellten eine große Übereinstimmung und Ähnlichkeit mit Schiller dar. Das angewendete Verfahren ist das gleiche wie das s. Z. von His u. Seffner in Leipzig angewendete, um den Bachschädel zu erkennen.

Nachmittag am 16. Mai $^3/_4$5 Uhr begann die Mitgliedersitzung, die bis 8 Uhr dauerte. Die meiste Zeit nahm die Beratung über die Anträge Sachses in Anspruch. Es wurde beschlossen, den Versuch zu machen, einen Vormittag für zwei Themata zu bestimmen und Referenten dafür zu gewinnen. Die Tagesordnung soll rechtzeitig erscheinen, und die in Aussicht genommene Reihenfolge der Vorträge soll vor der Versammlung bekannt gegeben werden. Darum ist **unerläßlich,** daß die Vorträge spätestens 4 Wochen vor der Versammlung angemeldet sind. Die Teilnahme der Mitglieder an den Verhandlungen ist unter allen Umständen gewährleistet, gleichviel ob eine Festkarte gelöst wird oder nicht. Freilich das Lokalkomitee muß sich vorher einrichten können, wieviel Personen an den geselligen Veranstaltungen teilnehmen. Der Frankfurter Verein, der nächstes Jahr sein 50. Stiftungsfest feiert und viel Erfahrung hat im Einrichten von Kongressen und Empfangen vieler Gäste, wird 1913 aus Anlaß seines Festes den C.-V. empfangen und gewiß die geeignetsten Wege einschlagen, die Versammlungen fruchtbringend und allseits befriedigend zu gestalten.

In der Vormittagssitzung am Freitag den 17. Mai hielten Scholz, Siedentopf, Fischer, Williger, Adloff und Mamlock ihre Vorträge. Alle waren überaus belehrend. Aber am meisten Beifall fand Dr. Siedentopf, der Leiter der mikroskopischen Abteilung des Zeiß-Instituts. Er gab

Erklärungen kinematographischer Projektionen vom ultramikroskopischen und mikroskopischen Aufnahmen. Wir sahen kleinste Wassertierchen in Bewegung, Befruchtung von Pflanzenblüten, Bewegung und Gestaltveränderungen der roten Blutkörperchen, dann Spirochäten usw.

Am Freitag Nachmittag kamen die Vorträge Birgfelds, Hinrichsens, Lewins, Centlivres und Abrahams an die Reihe und am Sonnabend Vormittag bis ½2 Uhr hielten ihre Vorträge Simon, Schmidt, Hesse, Cziezinsky, Pfaff, Herbst, Rumpel, Neumann und Frl. Hoffmann. Nachmittag durften 45 Teilnehmer die Zeißwerke besuchen.

Was nun die geselligen Veranstaltungen betrifft, so fand am Donnerstag das übliche Festessen mit nachfolgendem Tanz und dazwischen komischen Vorträgen statt. Am Freitag Abend bot der Verein für Mitteldeutschland eine Italienische Nacht mit Feuerwerk und Freibier. Um 7 Uhr versammelten sich die Teilnehmer in Jena auf dem Marktplatze, was schon sehr vergnüglich war. Vor ihrem Hause saßen die „Germanen" und sangen frohe Studentenlieder. Gegen ½8 Uhr wanderten die Festteilnehmer mit Musikbegleitung hinauf auf den Forst, wo fröhliches Beisammensein folgte. Am Sonnabend Abend Abendessen auf dem Markt und Sonntag Ausflug ins Schwarzatal.

Den Schluß der ganzen Veranstaltung bilden die Fortbildungskurse, die am Sonntag und Montag Mitgliedern des C.-V. gegeben wurden.

Die schönen Tage in Jena werden den meisten oder allen Teilnehmern der Versammlung in angenehmer Erinnerung bleiben.

Dem Ortsausschuß, der nur aus wenigen Mitgliedern bestand, auf denen viel Arbeit lastete, und dem Verein für Mitteldeutschland gebührt wärmster Dank. *J. P.*

Feier zur Eröffnung des neuen Zahnärztlichen Instituts in Würzburg. Sonnabend den 29., Sonntag den 30. Juni und Montag den 1. Juli findet die Eröffnung des neu erbauten Zahnärztlichen Instituts der Königlichen Universität Würzburg statt. Zugleich hält der Verein bayerischer Zahnärzte seine Jahresversammlung ab. (Vorträge sind angemeldet von Prof. Bruhn, Prof. Dr. Dieck, Privatdozent Dr. Eltner, Prof. Dr. Fischer, Prof. Dr. Hentze, Zahnarzt Köhler, Prof. Dr. Peckert, Hofrat Prof. Pfaff, Prof. Dr. Port, Privatdozent Dr. Preiswerk, Dr. Rumpel, Zahnarzt Spinner, Prof. Dr. Williger, Zahnarzt Wolpe.) Durch vorgesehene Vergnügungen findet auch die gesellige Kollegialität ihr Recht. Die Würzburger Zahnärzte laden alle Kollegen ein, insbesondere jene, die in Würzburg studiert haben. Teilnehmerkarten werden nicht ausgegeben.

Biberpreis 1912. Der diesjährige Biberpreis, bestehend aus 1000 M. bar, wird durch den Verein Badischer Zahnärzte vergeben. Zur Aufgabe steht ein Thema aus der konservierenden Zahnheilkunde. Bewerber müssen ihre Arbeit bis zum 15. Oktober in versiegeltem Umschlag, mit Kennwort versehen, an den Vorsitzenden Herrn Prof. Dr. Port (Heidelberg) eingesandt haben. Nähere Auskunft erteilt gern der Schriftführer J. Nuß (Wimheim i. Baden).

Zahl der Approbationen. Nach dem Reichsanzeiger sind in den letzten fünf Prüfungsjahren approbiert worden 1906/07 258, 1907/08 259, 1908/09 291, 1909/10 360, 1910/11 185 Zahnärzte. Die entsprechenden Zahlen der Ärzteapprobationen sind: 553, 829, 912, 931, 1048.

Auszeichnungen. S. M. der König von Sachsen hat dem Zahnarzt M. R. Schreiter in Chemnitz den Rang und Titel als Hofrat verliehen. Hofzahnarzt Rauschenbach in Dresden erhielt das Ritterkreuz 1. Kl. vom Albrechtsorden.

Für die Schriftleitung verantwortlich: Hofrat Jul. Parreidt in Leipzig.
Verlag von Julius Springer in Berlin W. — Druck von E. Buchbinder in Neuruppin.

Verhandlungen der 51. Jahresversammlung des Central-Vereins Deutscher Zahnärzte.

Vom 16. bis 18. Mai 1912 in Jena[1]).

Den Sitzungen gingen voraus am Mittwoch, den 15. Mai Beratungen des Vorstandes und Versammlung der Aufnahmekommission.

Die Mitgliedersitzung schloß sich am Donnerstag, 16. Mai, nachmittags $5^1/_2$ Uhr an die wissenschaftliche Sitzung an und dauerte bis gegen 8 Uhr. Der Bericht hierüber folgt später.

Am Donnerstag den 16. Mai, $9^1/_4$ Uhr eröffnete der erste Vorsitzende Herr Prof. Dr. Walkhoff die von etwa 180 Teilnehmern besuchte Versammlung mit folgender Ansprache:

Hochansehnliche Versammlung! Die vorige Tagung des Central-Vereins Deutscher Zahnärzte in Dresden stand, wie so viele andere Kongresse wissenschaftlicher Vereinigungen des Jahres 1911, ganz in dem Zeichen der in ihren Leistungen und Erfolgen einzig dastehenden internationalen Hygiene-Ausstellung. Jedem Besucher wird diese sicherlich unvergeßlich bleiben. Die deutsche Zahnärzteschaft, die sich zum ersten Male öffentlich und in größerem Umfange an einer solchen gemeinsamen Veranstaltung vieler wissenschaftlichen Disziplinen beteiligte, kann mit einiger Genugtuung auf den Erfolg ihrer dort dargebotenen Leistungen zurückblieben. Weit über die Fachkreise hinaus wurde unsere Gruppe „Zahnerkrankungen" beachtet und geschätzt. Wir verdanken diese würdige Vertretung unserer Wissenschaft neben den Einsendern von Objekten hauptsächlich der materiellen Hilfe des Central-Vereins und der bewährten Organisation seines zweiten Vorsitzenden, des Kollegen Dieck, dem ich auch an dieser Stelle für seine große Mühe den Dank der Fachgenossen ausspreche.

Die heutige Versammlung wird uns voraussichtlich andere Erfolge und Genüsse mancherlei Art bringen. Das Herz jedes akademisch Gebildeten schlägt höher, wenn er diese Stadt mit ihrer reizvollen Umgebung betritt. Er erinnert sich auf Schritt und Tritt, welche hohe Bedeutung in wissenschaftlicher Beziehung diese Hochschule sowohl historisch als auch in der Jetztzeit unter allen deutschen Universitäten einnimmt.

---

[1]) Anm. d. Schriftl.: In diesem Bericht haben nur die Vorträge Aufnahme finden können, die bis zum 10. Juni bei der Schriftleitung eingetroffen waren. Die übrigen folgen in den späteren Heften der Vereinszeitschrift in der Reihenfolge wie sie eintreffen.

Wir haben die große Ehre verschiedene Gäste, u. a. als Vertreter der Stadt Jena Herrn Oberbürgermeister Singer und von seiten der Universität den Rektor Seine Magnifizenz Herrn Geheimrat Prof. Dr. Ling begrüßen zu können. Der Central-Verein Deutscher Zahnärzte dankt Ihnen allen, hochgeehrte Herren, herzlichst für das dadurch unserem Stande und unserem Vereine bewiesene große Interesse. Besonderer Dank gebührt den Herren Hochschullehrern der hiesigen Universität, welche uns mehrere interessante Vorträge aus den Grenzgebieten unseres Faches bringen wollen. —

Ein weiterer sehr wertvoller Teil unseres Programmes wird die in Aussicht genommene Besichtigung der Weltfirma Zeiß sein, an deren Spitze lange Zeit jener ideal angelegte Mann stand, dem auch unser Fach durch seine bahnbrechenden Erfindungen wissenschaftlich viel verdankt, und dessen Leistungen auch wir mit diesem von ihm geschaffenen Hause bewundern.

Die übrigen zahlreichen Vorträge aus unserem eigenen Gebiete lassen in Verbindung mit den schon erwähnten Anziehungspunkten einen schönen Verlauf der Jenenser Tagung unseres Central-Vereins erwarten. Ausgesprochenen Wünschen entsprechend hat der Vorstand die Vortragsordnung, wie schon vor mehreren Jahren, wieder festgelegt. Hoffentlich bewährt sich das Verfahren diesmal mehr als voriges Jahr, zumal nun ja keine Ausstellung und ähnliches die Teilnehmer ablenkt. Zu der Mitgliederversammlung, welche heute Nachmittag stattfindet, bitte ich die Mitglieder in Anbetracht der zahlreichen, für unser zukünftiges Vereinsleben äußerst wichtigen Anträge möglichst vollzählig zu erscheinen.

Bevor wir in die Tagesordnung eintreten, haben wir trauernd derjenigen zu gedenken, die uns der Tod entrissen hat. Es sind das: unser langjähriges korrespondierendes Mitglied Prof. Dr. Bödecker in Berlin, einer der hervorragendsten deutsch-amerikanischen Kollegen, ferner die durch ihre Tüchtigkeit bekannnten regen Mitglieder Pfrenger, Hofzahnarzt in Coburg, Rähm (Arnstadt) und unser außerordentliches Mitglied Igel (Louvain). Ehren wir das Andenken der verstorbenen Mitglieder durch Erheben von den Sitzen.

Herr Prof. Dr. Hesse begrüßt den Central-Verein im Namen des Ortsausschusses und verleiht der Hoffnung Ausdruck, daß die heurige Versammlung recht gut verlaufen möge.

Sodann heißt S. Magnifizenz der Rektor, Herr Geheimrat Prof. Dr. Ling die Versammlung namens der Universitätsbehörden auf dem Boden Jenas und der Universität willkommen; auf dem Boden der Universität, wo Kunst und Wissenschaft gepaart sein. So sei es auch bei der Zahnheilkunde, die allmählich aus einer mehr technischen, künstlerischen Tätigkeit sich zu einer achtunggebietenden Wissenschaft entwickelt habe. In Jena sei die Zahnheilkunde durch Herrn Prof. Dr. Hesse sehr gut vertreten, wenn auch die Räume des Zahnärztlichen Instituts nicht ganz auf der Höhe seien. Wenn der Besuch des C.-V. D. Z. dazu beitragen sollte, hier eine Besserung herbeizuführen, so sei die Universitätsbehörde ihm zu Dank

verpflichtet. Er hoffe, daß es recht bald in Jena ein der deutschen Zahnheilkunde würdiges Institut geben möge!

Herr Oberbürgermeister Singer begrüßt die Versammlung im Namen des Stadtvorstandes und als Vorsitzender des Schulvorstandes: Wenn ich mich umsehe, so finde ich viele bekannte Gesichter, die ich wohl in früheren Jahren als fröhliche Studenten in Jena sah. Ich begrüße in Ihnen alte liebe Bekannte.

Auch die Stadt Jena grüßt ihre verehrten und lieben Gäste! Namens der Bürgerschaft und der städtischen Behörden heiße ich Sie alle herzlichst willkommen! Wenn Sie Ihre Versammlungen seither in größeren, volksreicheren Städten abgehalten haben, so ist es uns besonders erfreulich, daß Sie zu uns gekommen sind. Ganz besonders würden wir uns aber freuen, wenn Sie sich hier heimisch fühlen und mit der Überzeugung von Ihrer Versammlung heimkehren würden, in Jene da lebt sichs bene!

Ich bin von der großen und wichtigen Bedeutung Ihrer Wissenschaft überzeugt und wünsche, daß Ihre Verhandlungen einen recht guten, erfolgreichen Verlauf nehmen werden.

Als Vorsitzender des Schulvorstandes der Stadt Jena möchte ich auch Ihrer Tätigkeit in der Schulzahnpflege Erwähnung tun und darauf hinweisen, daß gerade die deutschen Zahnärzte bahnbrechend auf diesem Gebiete allen anderen vorbildlich geworden sind.

Wir werden daher Ihren Verhandlunge und Vorträge mit Aufmerksamkeit und Interesse verfolgen.

Aber ganz besonderen Wert legen wir darauf, daß es Ihnen und Ihren Angehörigen recht gut hier gefallen möge!

Der I. Vorsitzende dankt den Herren Vorrednern im Namen des C.-V. und spricht auch den Dank aus für den schönen Führer durch Jena, der von der Stadt überreicht wurde.

Zum 1. Vortrage erhält sodann das Wort Herr Prof. Dr. **Dieck:**

Demonstration photographisch vergrößerter Röntgenaufnahmen.

Keine Diskussion.

Das Wort erhält sodann Herr **Seidel** zu seinem Vortrage:

Die neueren Fortschritte der Lokalanästhesie.

Herr Cieszyński: Die vom Vortragenden erwähnten Schluckbeschwerden sind hauptsächlich auf die Infiltration des Buccopharyngeus zurückzuführen; sie treten häufiger auf, wenn gleichzeitig der obere Alveolarfortsatz in der Gegend der Molaren zum Zwecke der Extraktion dieser Zähne lokalanästhesiert wird. Man schreibt die auftretenden Schluckbeschwerden statt der lokalen Anästhesie des oberen Alveolarfortsatzes der Leitungsanästhesie des N. mandibularis zu. Wenn man die Leitungsanästhesie auf dem von Braun vorgeschriebenen Wege ausführt, so treten Schluckbeschwerden nur sehr selten auf. Zur Leitungsanästhesie ist nicht die gerade Spritze zu empfehlen, sondern die Bajonettspritze, wie sie von mir bereits 1906 in das Zahnärztliche Institut zu München eingeführt

worden ist. Die Nadel soll so lang sein, daß sie nach dem Einstechen noch auf ca. $^1/_2$ cm sichtbar ist; sie soll am schwächsten am Ansatz sein, damit sie nur an dieser Stelle breche; findet dies statt, so kann die Nadel leicht entfernt werden, da sie noch aus dem Gewebe ca. $^1/_2$ cm herausragt. — Injektionen mit Farbstofflösungen an Leichen wurden ebenfalls von mir gemacht, indem ich auf drei verschiedenen Wegen zum Foramen mandibulare gelangte. Bereits $^1/_2$ ccm Farblösung verfärbt das Gewebe auf ca. 1,5 qcm sehr intensiv.

Herr Kirchhoff: Ich möchte nur ein paar Worte betreffs der Platinnadel erwähnen. Vor einem Vierteljahre bekam ich von dem Dental-Depot Elverfeld-Münster eine vom Kollegen Seidel empfohlene dünne Platinnadel, die sich aber viel zu leicht verbog, wenn sie den Knochen berührte. Durch zuviel Hin- und Herbiegen zerbrach sie bald (d. h. außerhalb des Mundes) an der Ansatzstelle. Seitdem arbeite ich mit einer stärkeren Nadel, die nur für Mandibularanästhesie zu verwenden ist.

Herr E. Herbst: Ich möchte auf eine in amerikanischen Zeitschriften veröffentlichte, mit zahlreichen Abbildungen versehene Arbeit hinweisen, welche davor warnt, daß man Kokaininjektionen unvorsichtig anwendet. Eine große Anzahl Sequester zeigte die Folgen der Injektionen. Die Abbildung zeigt uns dieselben.

Herr Zielinsky: Jeder von uns, der die eben vorgeführten Zeichnungen gesehen hat, die von Anatomen von Ruf hergestellt wurden, wird wohl gemerkt haben, wie wenig Rücksicht auf unsere speziellen Verhältnisse genommen werden. Um so interessanter ist das Formalinpräparat, welches Herr Kollege Seidel uns vorführte.

Ich möchte nun, da ich selbst viel anatomisch gearbeitet habe, eine Methode vorschlagen, die uns noch einwandfreiere topographische Verhältnisse liefert. Es ist die Gefriermethode an ganz frischen Leichen. Die Gefrierschnitte können ziemlich dünn ausgeführt werden; die Lage der Gewebe ändert sich nicht. Die natürlichen Farben des lebenden Gewebes bleiben, was bei Formalin nicht geschieht, und so ist es möglich, das anatomische Bild durch eine Autochromaufnahme festzuhalten. An diesen dann fast ganz einwandfreien Präparaten können wir dann mehr lernen, als wenn wir nur allein die Führung der Spritze durch den Operateur beobachten.

Herr Cohn: Damit auch ein Anhänger der gegenteiligen Ansicht zu Worte kommt, möchte ich bemerken, daß ich in direkter Richtung durch den M. pterygoideus mit der Nadel hindurchgehe und gegen den aufsteigenden Ast spritze. Ich vermeide jede Wendung der Spritze und deponiere den Inhalt gegen den Knochen. Diese Methode habe ich vor Jahren bereits in der Deutschen Zahnärztlichen Wochenschrift beschrieben. Ich verwende hierzu den Bajonettansatz der Spritze. Durch diese Methode wird das Abbrechen der Nadeln vermieden, da Wendungen und Biegungen fortfallen, und die Flüssigkeit gelangt leichter in die Gegend des Foramen mandibulare internum, da sie direkt gegen die innere Fläche des aufsteigenden Astes gespritzt wird.

Herr Frank: Da die Innenseite des aufsteigenden Astes oft konvex verläuft, ist ein Abbiegen der Platinnadeln nach der Medianlinie leicht möglich, wenn man am Knochen entlang tastet.

Herr C. Birgfeld (Hamburg): Ich bin Anhänger der Methode, in gerader Linie mit der Nadel auf den Punkt loszugehen, wo die Injektion wirken soll, die Muskeln können leicht ohne Infiltration durchstochen werden. Mancher Kollege hat mit einer Methode schlechte Erfolge gehabt, erzielte aber bessere Erfolge, nachdem er eine neue, ihm von einem geübten Kollegen gezeigte Methode befolgte. Das ist meines Erachtens meistens nicht auf die Anordnung der Methode, sondern auf das bessere

Selbstvertrauen und die größere Übung, die der Kollege erlangt hat, zurückzuführen.

Herr Knoche: Ich möchte feststellen, daß ich seit drei Jahren in umfangreicher Privatpraxis nach Fischers Methode die Mandibularanästhesie ausführe und keine Veranlassung habe, von ihr abzugehen.

Herr B. Sachse: Ich möchte dem großen Dank Ausdruck geben, den wir Braun schulden, und betonen, daß seine Angaben zur Technik immer noch die besten und einfachsten sind, und daß wir am besten fahren, wenn wir ihnen ganz strikte folgen.

Herr Seidel (Schlußwort): In der Diskussion sind größtenteils die Punkte erwähnt, die ich wegen der Kürze der Zeit nicht erwähnen konnte, die sich aber in der schriftlichen Bearbeitung vorfinden werden. Ich brauche also nicht auf alles einzugehen.

Ich gebe gern zu, daß auch auf anderem Wege Anästhesie zu erzielen ist, ich betone aber, daß wir uns nicht damit begnügen sollten, nur Anästhesie zu erzeugen. sondern, daß wir dieselbe bei größter Schonung des Patienten erstreben sollten. Der von mir vorgetragene Weg könnte wohl der schwierigere sein, er ist aber sicher der schonendere.

Herr **E. Herbst** (Bremen) spricht sodann über das Thema:

Ist es dem Zahnarzt möglich, in günstiger Weise das Stottern zu beeinflussen.

Herr Apfelstädt: Die von Herbst angewandte Methode der prothetischen Therapie des Stotterns ist nicht gerade neu. In der inländischen und auswärtigen Literatur sind die verschiedensten Fälle beschrieben, außerdem hat Parreidt in seiner Arbeit über Gaumenobturatoren auf diese Methode hingewiesen, die ja Herbst bei dem vorliegenden Falle aus sich richtig herausgefunden und angewandt hat.

Herr Scherer: Die Beobachtungen, die ich als Schulzahnarzt bei den Untersuchungen in den Stotterer- und Schwerhörigenklassen gemacht habe, zeigten mir, daß Kollege Herbst mit seiner Auffassung im Recht ist, denn ich habe durchweg hohe Gaumen gefunden.

Herr Sachse: Herr Kollege Richter in Leipzi ghat einen Patienten behandelt, welcher gemerkt hatte, daß der feste Schluß der Zahnreihen bei ihm eine Art Krampf auslöste, der ihn zum Stottern zwang. Richter hat durch eine Art Aufbißkappe die Zahnreihen gesperrt und dadurch dem Patienten Besserung geschaffen.

Herr Cieszyński: Die günstige Beeinflussung des Stotterns durch den Obturator ist der Hauptsache nach auf die Beeinflussung des Willens der Patienten durch Suggestion zurückzuführen, wobei der Obturator letztere in hervorragender Weise unterstützt hat, da ja die Verhältnisse subjektiv für den Patienten merkbar auf einmal geändert worden sind. Ein gleichzeitiger Sprachunterricht bei entsprechendem Lehrer hätte wahrscheinlich das Resultat noch günstiger gestaltet. Wäre nachher der Apparat absichtlich abgenommen und dem Patienten die feste Versicherung gegeben, daß die Vorrichtung das ihrige schon getan hat und das Stottern nicht mehr wiederkehren werde, so würde wahrscheinlich das gewonnene Resultat auch einen Dauererfolg bedeuten.

Herr Schröder (Hannover) hat beobachtet, daß die Stotterer stets auffallend hohe Gaumenbildung und Anomalien (Progenie, Kreuzbiß) aufweisen. Eine Patientin, die vor 15 Jahren unheilbare Stotterin war, trägt seit 5 Jahren eine Prothese. Sie stottert heute gar nicht mehr, stößt höchstens bisweilen etwas an.

Herr Jul. Parreidt: Die Fälle, die ich in meinem Handbuche der Zahnersatzkunde erwähnt habe, sind nicht von mir selbst beobachtet, sondern von Williams in London und von M. Schlenker d. ä. in St. Gallen.

Herr Schröder-Benseler (Kassel): Ich schließe mich den Ausführungen des Kollege Sachse mit der erwähnten Erhöhung durch Kappen an, daß mehr oder weniger beim Stottern ein guter Erfolg erzielt werden kann. Ich erinnere mich zweier Fälle aus meiner Schülerzeit. Bei zwei stotternden Schülern wendete unser Ordinarius ein sehr einfaches Mittel an: sobald der stotternde Schüler sprechen sollte, ließ der Lehrer den Schüler auf den Schaft eines Bleistiftes mit den Schneidezähnen fest aufbeißen und der Schüler durfte während seines Sprechens den Bleistift nicht fallen lassen. Diese Methode hatte stets einen guten Erfolg. Wir ersehen aus dieser einfachen Anwendung, daß immerhin durch eine Kappenerhöhung gewisse nervöse Muskelkontraktionen des Unterkiefers aufgehoben werden, wodurch die Sprache sehr wohl wesentlich gebessert wird.

Herr Herbst (Schlußwort): Wenn mir der Fall Schlenker aus dem Jahre 1886 entgangen sein sollte, so tut mir das sehr leid, doch bei der zahlreichen Literatur, die ein moderner Zahnarzt berücksichtigen muß, ist es schwer, besonders die älteren Jahrgänge eingehend zu berücksichtigen.

Jedenfalls zeigt die große Zahl von Beiträgen für diesen Vortrag, daß wir Zahnärzte doch vielleicht in der Lage sind, bei der Heilung des Stotterns helfend einzugreifen und zwar prothetisch oder othopädisch.

Herr Rosenstein erhält sodann das Wort zu seinem Vortrage:

Bemerkungen zur Wurzelspitzenresektion.

Von

Dr. **Paul Rosenstein,** Arzt und Zahnarzt,
Assistent des Instituts.

(Aus der Poliklinik für Zahn- und Mundkrankheiten des Zahnärztl. Instituts der Königl. Universität Breslau
[Direktor: Geh. Medizinalrat Prof. Dr. Partsch].)

(Mit 1 Tafel.)

Sechzehn Jahre sind verflossen, seitdem Partsch seine ersten Fälle von Wurzelspitzenresektionen veröffentlicht hat. Über die Berechtigung dieser Operation, die eine Unzahl Zähnen von der Zange bewahrt hat, braucht heute kein Wort mehr verloren zu werden. In den Einzelheiten gibt es immerhin noch einige Punkte, die zur Diskussion stehen. Ich möchte mir erlauben, einige dieser Fragen herauszugreifen und vom Standpunkte der Breslauer Schule aus zu beleuchten.

Das Hauptindikationsgebiet der Wurzelspitzenresektion stellt die chronische granulierende Periodontitis dar. Der noch häufig gebrauchte Ausdruck „chronischer Alveolarabszeß“ trifft nicht das Richtige und verführt nur zu falschen pathologisch-anatomischen

Vorstellungen. Die chronische Wurzelhautentzündung ist, worauf Partsch wiederholt aufmerksam gemacht hat, eine gewebsbildende Entzündung. Sie führt zur Bildung von Granulationsgewebe an der Wurzelspitze, und dieses bewirkt die Auflösung des Knochens, die also nicht durch eitrige Einschmelzung erfolgt. Tritt in diesen Herden ein akuter Nachschub der Entzündungserscheinungen ein, so können diese Granulationen vereitern. Demgemäß sind die Fälle, wo sich ein Abszeß findet, selten, und selbst in diesen stellt nicht die Eiterung das Charakteristische des Krankheitsprozesses dar, sondern die Granulationsbildung. Partsch hat diese Produkte der Wurzelhautentzündung als „Granulationsherde" bezeichnet, womit das dieser Erkrankung Eigentümliche prägnant bezeichnet ist.

Welche Granulationsherde sind chirurgisch zu behandeln? Im allgemeinen alle diejenigen, die bei Behandlung vom Wurzelkanale aus nicht ausheilen. Wir gehen in der Indikationsstellung nicht so weit wie Konrad Cohn, der in Fällen, wo bei längerer Wurzelbehandlung eine Ausheilung möglich erscheint, doch den operativen Weg vorzieht, oder gar Metz, der bei Erkrankung des periapikalen Gewebes überhaupt die medikamentöse Behandlung verwirft. Im allgemeinen ist in jedem Falle eine Behandlung vom Wurzelkanale aus zu versuchen, da wir nicht in der Lage sind, von vornherein zu entscheiden, welche Herde der medikamentösen Behandlung zugänglich sind. Auch das Röntgenbild hat hierüber keinen Aufschluß gebracht. Wenn allerdings das Röntgenbild einen Herd aufweist, der Linsengröße übersteigt, ist eine medikamentöse Behandlung vergeblich (Abb. 1). Hierbei ist zu bemerken, daß, wie auch Euler erwähnt, das Röntgenbild über die Ausdehnung eines Herdes sehr täuschen kann, so daß man wiederholt bei der Freilegung über die Ausdehnung eines im Bilde verhältnismäßig kleinen Herdes erstaunt ist.

Unter den Fällen, die der medikamentösen Behandlung trotzen, erscheint die Zahl derer ziemlich groß, die auch im Röntgenbilde umfangreiche Arrosionen am Apex erkennen lassen (Abb. 2, 4a). In solchen Fällen also kann man zwar die Behandlung vom Kanale aus versuchen, darf sich aber von vornherein nicht viel Hoffnung machen, den Herd auf diesem Wege zur Ausheilung zu bringen.

Diese beiden Indikationen zur Operation, die Größe des Herdes und die stärkeren Arrosionen, können aber nur dann erkannt werden, wenn ein Skiagramm vorliegt. In der Praxis dürfte dies häufig nicht der Fall sein; daher werden auch diese Fälle meist erst zur Operation kommen, wenn die „interne" Behandlung versagt.

Häufig gelangt nun eine Periodontitis bezw. eine bestehende Fistel scheinbar nach Wurzelbehandlung und -füllung zur Ausheilung, nach Wochen oder Monaten zeigt es sich aber doch, z. B. gelegentlich einer Erkältung, einer stärkeren körperlichen Anstrengung usw., daß es sich nicht um eine tatsächliche Heilung gehandelt hat. Hier die Füllung zu entfernen und wiederum eine Wurzelbehandlung einzuleiten, wäre nutzlos. Durch die Wurzelspitzenresektion sind diese Fälle radikal zu behandeln.

Bei Patienten, die mit heftigen akuten Nachschüben chronischer Wurzelhautentzündungen zur Behandlung kommen, ist manchmal zu beobachten, daß bei entsprechender Therapie (Reinigung des Wurzelkanals, Offenlassen des Zahnes, Jodpinselung, Thermotherapie) die akuten Erscheinungen zwar abklingen, daß aber, sobald der Zahn zum ersten Male eine antiseptische Einlage erhält, wiederum die Entzündungserscheinungen akut werden. Auch in diesen Fällen führt unserer Beobachtuug nach häufig nur die chirurgische Behandlung zum Ziele.

Mißerfolge der chirurgischen Therapie sind bei unzureichender Technik selbstverständlich. So beobachteten wir einen Fall, wo von offenbar ungeübter Seite die Wurzelspitze angebohrt, aber nicht entfernt worden war, so daß eine Heilung natürlich nicht eintrat (Abb. 3). Mißerfolge bei einwandfreier Technik, wozu auch eine exakte Wurzelfüllung gehört, sind dann zu gewärtigen, wenn nicht nur die Wurzelspitze erkrankt ist. Denn nur durch die Entfernung alles krankhaft veränderten Gewebes kann man sichere Heilung erzielen. So ist der Erfolg der Operation bei gleichzeitig an Alveolarpyorrhöe erkrankten Zähnen zweifelhaft und höchstens bei gleichzeitiger eingehender Behandlung dieser Affektion zu erzielen. Ferner hatte in einem Falle, den ich kurz skizzieren will, die Operation nicht den erwarteten Erfolg: Wegen andauernder Schwellung an einem unteren Bikuspis wurde chirurgisch eingegriffen. Ca. 4 mm der Wurzelspitze wurden abgetragen und die Granulationen entfernt. Da sich aber nach einiger Zeit eine dauernd sezernierende Fistel bildete, wurde 10 Monate nach der Operation der Zahn extrahiert. Es zeigte sich die Wurzel durch sekundäres Zement stark verdickt; die Resektionsfläche ging mitten durch die Zementwucherung hindurch. Diese Fläche war 5 mm breit und 4 mm dick. Es hat also den Anschein, daß derartige Hyperzementosen ungünstige Verhältnisse für die Ausheilung chirurgisch behandelter Granulationsherde abgeben. Man wird daher in derartigen Fällen diesem Umstande Rechnung tragen und versuchen müssen, durch Entfernung des ganzen verdickten Wurzelbereiches Heilung zu erzielen.

Operieren in akut-entzündlichem Zustande möchte ich im allgemeinen dringend widerraten. Die Lokalanästhetika und Nebennierenpräparate können in solchen Fällen ihre Wirkung nicht recht entfalten. Für die Patienten wird so der Eingriff, der sonst weniger anstrengend ist, als viele unserer Maßnahmen beim Füllen der Zähne, äußerst schmerzhaft. Der Operateur wird durch die starke Blutung aus den entzündeten Granulationen in einem raschen und gründlichen, übersichtlichen Arbeiten gehemmt; für den Heilungsverlauf liegen die Verhältnisse recht ungünstig. Mit trocken-warmen Umschlägen, Jodpinselungen, Pyramidongaben, event. Inzision bei Bildung eines subperiostalen oder subgingivalen Abszesses kann man die Patienten stets ohne stärkere Beschwerden über die akuten Erscheinungen hinwegbringen, um dann in Ruhe unter günstigeren Bedingungen die operative Behandlung vorzunehmen.

Bei der technischen Ausführung der Operation stehen zwei Fragen noch zur Diskussion, die auch in einem gewissen Kausalverhältnis zueinander stehen: erstens der Zeitpunkt der Wurzelfüllung, zweitens die Wundversorgung. Partsch und seine Schüler (Kunert, Luniatschek, Riesenfeld, Hesse, Williger) verlangen unbedingt die Füllung des Wurzelkanales vor Vornahme der Operation. Es kann jedoch nicht unerwähnt bleiben, daß, abgesehen von einigen Autoren wie Mayrhofer, Kersting, Kerber, Dependorf, die große Mehrzahl die Wurzeln erst während oder nach der Operation füllt. Frey, der in der Festschrift des Vereins österreichischer Zahnärzte die Frage der Wurzelfüllung bei Resektion eingehender besprochen hat, entfernt sogar vor der Operation etwa bereits vorhandene Wurzelfüllungen. Als Gründe für die Füllung der Wurzel nach der Aufklappung führt er an: 1. Durch eine eingeführte Nadel kann man sich von der Länge der Wurzel überzeugen und so die Lage der Wurzelspitze ungefähr bestimmen. 2. Auch während der Operation kann man sich durch eingeführte Nadeln über die Lage des Wurzelkanales orientieren. 3. Nach Abtragung der Wurzelspitze kann der Kanal bequem mit Beutelrockbohrern gereinigt werden, ohne daß man einen falschen Weg befürchten müßte. 4. Man kann von der Kavität aus den Kanal mit H_2O_2 durchspritzen.

Dagegen ist zu bemerken: Über die ungefähre Lage der Wurzelspitze gibt das Röntgenbild, das im allgemeinen vor jeder Wurzelspitzenresektion anzufertigen ist, Aufschluß. Außerdem ist eine so zirkumskripte Freilegung des Herdes, daß man nur gerade die Wurzelspitze trifft, gar nicht angebracht. Nur gute Übersicht bei der Operation gewährleistet gute Resultate und macht auch das

Sondieren des Wurzelkanals während der Operation überflüssig. Eine gute Wurzelreinigung und -füllung läßt sich auch, mit oder ohne Beutelrockbohrer, vorher ausführen. Über etwaige Wurzelkrümmungen gibt das Röntgenbild Aufschluß. Sodann betrifft unsere Operation in der überwiegenden Mehrzahl der Fälle einwurzelige Zähne, bei denen eine exakte Wurzelfüllung selten auf Schwierigkeiten stößt. Sollte einmal ein Point die Wurzelspitze perforieren oder nicht ganz erreichen, so ist dieser Umstand auch ohne Belang, da die Spitze ja doch bald darauf entfernt wird. Das Durchspritzen von Desinfizientien durch den Kanal und die Wunde erscheint aus Gründen der Asepsis nicht angebracht, da auch die „sorgfältige Bedeckung der Wunde mit einem Tampon" diese nicht immer vor Berührung mit der Spülflüssigkeit schützen dürfte.

Demnach können wir in dem Füllen der Wurzel nach erfolgter Resektion keinen Vorteil erblicken. Es erscheint aber ein aseptischer Verlauf der Operation gesicherter, wenn der Wurzelkanal vorher hermetisch verschlossen ist. Die Versorgung der Wunde durch Naht, die aus bald darzulegenden Gründen anzustreben ist, kann daher nur ausgeführt werden, wenn der Wurzelkanal gefüllt ist. Dies ist ein entscheidender Grund für das von uns geübte Vorgehen.

Der Schluß der Wunde durch Naht wird im Breslauer Institute seit einer Reihe von Jahren bei der Wurzelspitzenresektion prinzipiell geübt. Die Gründe hierfür sind: Wird die Wunde mit einem Tampon versorgt, so ist eine Retraktion des Schleimhautlappens unvermeidlich. Hierdurch tritt ein Klaffen der Wundränder ein, das verstärkt wird durch das Quellen der Gaze, infolge Aufsaugung der Wundsekrete und des Speichels. Diese Wundhöhle muß sich nun allmählich durch Granulationsbildung verkleinern. Der in der Tiefe der Höhle liegende Wurzelquerschnitt bietet hierbei immer gewisse Schwierigkeiten, da seine Überwachsung in der Regel sehr langsam vor sich geht. Für die Überhäutung der granulierenden Wunde gestalten sich die Verhältnisse dadurch nicht sehr günstig, daß der Wundlappen sich am Rande einzuschlagen pflegt. Dazu kommt, daß das Freiliegen des Knochens immer mit Infektionsgefahr verknüpft ist und häufig Nachschmerzen auslöst. Diese Übelstände werden vermieden, wenn die Wunde durch Naht primär zum Schlusse gebracht wird. Knochen und Wurzelquerschnitt sind gedeckt, und in der Regel ist in 7—10 Tagen die Wunde vollständig verheilt, so daß der Patient aus der Behandlung entlassen werden kann. Wenn auch die Naht der Mundschleimhaut nicht immer leicht ist und oft große Geduld von seiten des Operateurs erfordert, unter Umständen mehr Zeit in Anspruch nimmt als der übrige Teil

der Operation, sind die Vorteile doch derartig, daß man, wo irgend möglich, bei allen Operationen, bei denen es sich nicht um akut-entzündliches Gewebe handelt, die Wunde durch Naht schließen sollte. Und schon um dieses Ziel bei der Wurzelspitzenresektion zu erreichen, ist die Wurzelfüllung vor der Operation angezeigt.

Da es sich in der Regel um infiziertes Operationsgebiet handelt, ist es erforderlich, die Wundhöhle vor der Naht zu desinfizieren. An Stelle der hierzu verwendeten antiseptischen Pulver haben wir seit einiger Zeit die Joddämpfe vermittels des Jodbläsers von Jungengel benutzt. Durch einen glühenden Platindraht erwärmte Luft wird vermittels eines Handgebläses über Jodkristalle geleitet. Hierdurch tritt eine Verdampfung des Jods ein, das sich so in fein verteiltem Zustande auf der Wunde niederschlägt. Jungengel erblickt den Hauptvorzug seines Verfahrens in der aktiv hyperämisierenden und formativ reizenden Wirkung des Jods. Durch die hierdurch angeregte lebhafte Granulationsbildung wird die Wunde vor Infektion geschützt; die direkt keimschädigende Wirkung kommt erst in zweiter Linie. Wir haben die Joddämpfe bei einer größeren Zahl von Operationen im Munde, darunter 24 Wurzelspitzenresektionen, mit gutem Erfolge angewendet und dabei beobachten können, daß unter der Jodeinwirkung die Wundheilung gut von statten geht und daß selbst vereiterte Herde ohne Störungen primär ausheilen.

Wie geht nun der weitere Heilungsverlauf in diesen Herden vor sich? Die primär mit Schleimhaut gedeckte Knochenhöhle füllt sich mit Blut an, das durch seine Organisation zu fester Vernarbung führt, und im Verlaufe einiger Monate heilt die Höhle völlig durch Bildung neuer Knochensubstanz aus. Auf Röntgenbildern läßt sich gut verfolgen, wie zunächst der helle Schatten der Knochenwunde von der Peripherie sich verdichtet und es im weiteren Verlaufe von allen Seiten her zur Anbildung neuer Knochensubstanz kommt (Abb. 4—7), bis schließlich nur noch die Form der Wurzelspitze von der stattgehabten Operation zeugt (Abb. 8 u. 9).

Die Mosetigsche Jodoformplombe, die für die Zahnheilkunde mit dem Namen Mayrhofer aufs engste verbunden ist, haben wir nie verwendet. Wir haben mit dem Blutgerinnsel als natürlicher Knochenplombe völlig einwandfreie Resultate erzielt, so daß die Jodoformplombe für uns eine überflüssige Komplizierung der Operationstechnik bedeuten würde.

Auf diesem chirurgischen Wege kann man also sonst der Zange verfallene Zähne dauernd erhalten. Als Beispiel hierfür mag die Patientin dienen, bei der Partsch im Februar 1895 zum ersten Male eine Wurzelresektion vornahm und die heute noch, wie ich

mich vor kurzem überzeugen konnte, den resezierten Zahn funktionstüchtig besitzt.

Erklärung der Tafelabbildungen;

Abb. 4a vor der Operation, b nach der Operation, c nach 2 Monaten.
Abb. 5a vor der Operation, b nach $2^1/_2$ Monaten.
Abb. 6 $2^1/_2$ Monate nach der Operation.
Abb. 7a vor der Operation, b nach 6 Monaten.
Abb. 8a vor der Operation, b nach 6 Monaten.
Abb. 9a vor der Operation, b nach 1 Jahre.

Herr Euler: Bei Wurzeln mit chronischer Periodontitis, die für Stiftzähne und Kronen in Betracht kommen, soll die chirurgische Behandlung als unterstützende Therapie und gleichzeitig als prophylaktische Maßnahme herangezogen werden. Man kann die medikamentöse Wurzelbehandlung hierdurch erheblich verkürzen; der Patient, dem es doch stets um einen baldigen Ersatz zu tun ist, hat gleichzeitig die Sicherheit, daß die Behandlung trotz der kurzen Dauer eine erschöpfende ist.

Der Meißel hat auf die Dauer seinen Platz als geeignetes Instrument zum Abtragen der Wurzelspitze nicht bewahren können, da besonders dann, wenn hinter der Wurzelspitze sich ein größerer Hohlraum befindet, die Spitze mit anderer Fläche abspringt, als man erwartete und haben möchte.

Herr Hesse: In einigen Abhandlungen wird für die Wurzelfüllung nach erfolgter Wurzelspitzenresektion eingetreten. Man muß sich darüber wundern, denn eine Wurzelfüllung ist doch während oder kurz nach der Operation ungleich schwieriger und viel schwerer am neu geschaffenen Foramen kontrollierbar. Auch in einer Wurzelkrümmung erblicke ich keinen Grund für eine nachträgliche Füllung.

Herr Cieszyński: Es empfiehlt sich, die Wurzelfüllung in allen Fällen vor der Resektion und Aufklappung zu machen. Nur in denjenigen Fällen, wo eitriges Sekret fortwährend aus der retroapikalen Gegend nachsickert und der Kanal nicht auszutrocknen ist, führe man dieselbe während der Operation und zwar nach der Resektion der Wurzelspitze aus. Die Knochenwunde wird für diese Zeit mit Gaze fest austamponiert. Der Kanal muß mit starken Desinfizienzien nochmals ausgewaschen und kann dann bequem trocken gelegt werden. Ob der Kanal völlig mit dem Füllungsmaterial ausgefüllt worden ist, kann man bequem mit dem laryngologischen Spiegel in gewissen Fällen nachprüfen. Die offene Nachbehandlung empfiehlt sich nur für diejenigen Fälle, die im akuten Stadium operiert werden und wo Vereiterung des Blutkoagulums, das den Knochendefekt erfüllt, zu befürchten ist. — Über die Ausheilung der Knochenwunde habe ich bereits vor einem Jahre an ca. 30 Fällen, die in verschiedenen Zeitabständen von mir röntgenologisch nachuntersucht worden sind, auf dem Kongreß polnischer Naturforscer und Ärzte zu Krakau berichtet. — Die Ausheilung kleiner Knochendefekte findet in 3—4 Mon., größerer (über Linsengröße) in 4—8 Mon., von Kirschgröße noch später statt. Der Defekt wird völlig mit Spongiosa ausgefüllt und zwar findet die Ausheilung von der Peripherie nach dem Zentrum statt.

Herr Rumpel: Ich bin ein Anhänger der Wurzelfüllung vor Aufklappung oder Vornahme der Wurzelspitzenresektion und zwar aus folgenden drei Gründen:

1. das Lumen des Foramen selbst braucht nicht erweitert und durchspült zu werden, da es ja durch die Operation abgetragen wird. Der springende Punkt ist, daß der Kanal bis zur Abtragungsfläche absolut

Abb. 1.

Abb. 2.

Abb. 3.

Abb. 4a.

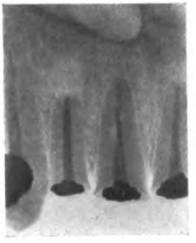

Abb. 4b.

Abb. 4c.

Abb. 5a.

Abb. 5b.

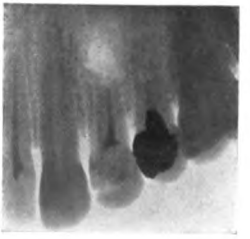

Abb. 6.

Abb. 7a.

Abb. 7b.

Abb. 8a.

Abb. 8b.

Abb. 9a.

Abb. 9b

Verlag von Julius Springer in Berlin.

hermetisch ausgefüllt ist, so daß eine Reinfektion vom Kanal aus oder durch diesen von den Dentinkanälchen aus vermieden wird.

2. Ich habe mehr Zeit und Muße, den Kanal ohne eine Wunde im Munde zu erweitern und in einen möglichst aseptischen Zustand zu versetzen.

3. Der Wurzelkanal ist zur Vornahme der Füllung leichter trocken zu halten, ein unbedingtes Erfordernis für eine absolut hermetische Ausfüllung des Kanallumens, ein unerläßlicher Faktor für einen Dauererfolg.

Herr Schröder (Hannover): Fragt an, ob beim II. Bikuspis im Unterkiefer, der im lückenhaften Gebiß als Wanderzahn im periodontitischen Zustande oft stark gelockert erscheint und bei dem die Nähe des Foramen mentale eine Kontraindikation gegen die Resektion der Wurzelspitze geben könnte, ein genügendes Festwerden nach dieser Operation stattfindet.

Herr Hübner: Ebenso wie Kollege Cohn wollte auch ich bei manchen akuten Nachschüben chronischer Periontitiden die Wurzelspitzenresektion als indiziert erachten, besonders bei aufgesetzten Kronen und Brücken, unter denen die Wurzeln gelegentlich trotz gewissenhaft vorgenommener Wurzelbehandlung und -füllung an akuten Entzündungen nachträglich erkranken können, die jeder andern Behandlung durch Derivantien u. a. trotzen. In solchen Fällen sind wir berechtigt, durch die betr. chirurgische Methode den Patienten von seinen unerträglichen Beschwerden prompt zu befreien.

Herr Hille (Brieg): Da beim Bestehen von Zysten oder Abszessen die Trockenlegung des Kanals meist unmöglich wird, ist die Füllung der Wurzel erst nach Aufklappung und Eröffnung der Höhlung exakt möglich. Zur Nachbehandlung wird empfohlen, die Ausfüllung der Höhlung mit Prof. Schröderscher Knochenplombe und Schluß der Wunde durch Naht zu versuchen.

Herr Walkhoff: Die Wurzelspitzenresektion kann ich nur als ultima ratio in der konservierenden Behandlung der Zähne auffassen, sie dürfte nur anzuwenden sein, wenn die medikamentöse Behandlung versagt hat. Ich kann nicht mit dem Herrn Vortragenden übereinstimmen, wenn er meint, daß die Indikation der Wurzelspitzenresektion gegeben sei, wenn die Röntgenaufnahmen einen linsengroßen Defekt im Knochen aufweisen. Ich habe gerade durch fortlaufende Röntgenaufnahmen schon vor einer Reihe von Jahren konstatiert, daß auch solche Fälle durch eine geeignete medikamentöse Behandlung und zwar mit Dauererfolg gerettet werden können. Auch wurde durch die Aufnahmen bewiesen, daß der Knochendefekt in solchen Fällen durch Neubildung von Spongiosa ausgefüllt werden kann.

Herr Treuenfels: Wenn erst während oder nach der Resektion die Wurzel gefüllt wird, werden zuviel Wurzeln reseziert. Die Forderung der Partschschen Schule ist: Zunächst Wurzelfüllung und erst bei fehlendem Erfolge Wurzelspitzenresektion. Der Vorwurf, zu schnell mit der Resektion vorzugehen, kann daher Partsch und seine Schule nicht treffen. Wir halten daher an der Forderung vorheriger Wurzelfüllung fest.

Der Vorwurf, daß keine Dauererfolge bei der Operation erzielt werden, muß energisch zurückgewiesen werden. Wir haben eine Anzahl von Dauererfolgen bis in die Zeit von 17 Jahren zurück. Mißerfolge, wie sie hier erwähnt sind, sind wohl zum allergrößten Teile auf die mangelhafte Ausführung der Operation zurückzuführen. Ein richtig resezierter Zahn muß imstande sein, eine Krone zu tragen, oder als Brückenpfeiler zu dienen.

Herr Lipschitz: Ich stehe genau auf dem Standpunkte des Koll. Treuenfels: Erst medikamentöse Behandlung, dann chirurgische. Es ist ja auch dieser Gesichtspunkt im Vortrage zum Ausdruck gekommen. Die chirurgische Behandlung hat in den Fällen, in denen sie tadellos ausgeführt worden ist, so eklatante Erfolge aufzuweisen, daß wohl

niemand mehr an ihnen zweifeln darf. Zur Unterstützung der medikamentösen Behandlung empfehle ich in allen Fällen, wo Schmerzen vorhanden sind, zuerst nicht nur Ausräumung des Pulpenkanals, sondern ein mehrtägiges Offenhalten desselben; event. kann der Kanal sogar 2—3 Wochen offen gehalten werden. Dadurch ist es möglich, noch manchen Fall medikamentös günstig zu behandeln, ohne zur chirurgischen Operation schreiten zu müssen. Um der Ängstlichkeit des Herrn Prof. Walkhoff zu begegnen, daß eine zu große Resektion der Wurzel ihre Festigkeit hemmen und sie später lockern könnte, erinnere ich nur an das schon vor Jahren von Partsch angegebene und von mir vielfach erprobte Verfahren, in allen Fällen, wo die Wurzelspitze gesund ist, nur eine Auskratzung der Granulationen vorzunehmen. Der Erfolg ist gleich gut.

Herr Frank: Bei der sofortigen Ausfüllung der Wurzeln nach Durchspritzung von H_2O_2 usw. ist eine Desinfektion der Dentinkanälchen ausgeschlossen, daher ausreichende medikamentöse Wurzelbehandlung vor der Resektion nötig.

Herr Rosenstein (Schlußwort): Die Bohrer werden von uns in weit ausgedehnterem Maße verwandt als der Meißel. Zur Abtragung der Wurzelspitze sind stets nur Bohrer verwendet worden. — Operation in akuten Fällen wird nicht prinzipiell verworfen; nur ist sie tunlichst zu beschränken. Die Wurzelfüllung läßt sich auch in Fällen, wo reichliche Sekretion besteht, vor der Operation vornehmen. Bei Verdacht auf Zystenbildung ist die Operation selbstverständlich indiziert. Ein Röntgenbild nach vorgenommener Wurzelfüllung ist vor Vornahme der Operation nicht notwendig. — Die Nähe des Foramen mentale bildet bei Operation im Unterkiefer keine Schwierigkeiten. Der Nervus mentalis ist wiederholt freigelegt worden, ohne daß sich daraus irgendwelche Nachwirkungen ergeben hätten. — Ob man Joddämpfe auf die gereinigte Knochenwunde zur Anregung der Granulationsbildung einwirken läßt oder vom Kanal aus vermittels Jod eine Heilung des Granulationsherdes zu erreichen sucht, kann nicht in Parallele gesetzt werden. — Daß die Wurzelspitzenresektion zu Dauerheilungen führt, ist mehr bewiesen, als die Dauerheilung großer medikamentös behandelter Herde. Eine Frage, ob medikamentöse oder chirurgische Behandlung, gibt es nicht. Medikamentöse und chirurgische Behandlung haben sich zu ergänzen, insofern als letztere einzusetzen hat, wo die medikamentöse versagt oder von vornherin aussichtslos erscheint. Mißerfolge der Operation sind nicht ohne weiteres aufs Konto der Methode zu setzen, da Indikationsstellung und Operationstechnik einwandsfrei sein müssen. Daß wir in der Indikationsstellung streng vorgehen, wird dadurch bewiesen, daß wir bei unserem großen klinischen Materiale jährlich bei höchstens 15 Fällen eine chirurgische Wurzelbehandlung vornehmen.

Herr Schulzahnarzt **Koch** (Leipzig) demonstrierte sodann die

Bogenlichtlampe „Ewon".

Herr Abraham: Ich will die vorgeführte Lampe auch bestens empfehlen. Ich habe einige Fälle gesehen, in denen binnen einer kurzen Sitzung von ca. 25 Min. Zähne gebleicht wurden, deren Aussehen sie vorher als hoffnungslos erscheinen ließ.

Herr Sachse fragt, ob etwa Schädigungen durch das allzu intensive Licht eintreten können.

2. Sitzung, Donnerstag, 16. Mai, nachm. 2 Uhr.

Das Wort erhält Herr Prof. **Hesse** zu seinem Vortrag

Odontom.

Herr Herbst: Ich möchte auf eine Beobachtung von mir und Kollegen Billing (Stockholm) aufmerksam machen, daß, wenn bei genügendem Platz bleibende Zähne nicht durchbrechen, immer Odontome oder Rudimente den hochliegenden bleibenden Zähnen vorgelagert sind, welche dann künstlich herausgezogen werden müssen.

Herr Andresen: Möchte nur darauf aufmerksam machen, daß beim vorsichtigen Entkalken normaler Zähne immer die organische Substanz des Schmelzes nachgewiesen werden kann, so daß man sogar die Struktur erkennen kann. Ich habe die Ehre gehabt darauf in einer kleinen Abhandlung 1901 in der Dtsch. Monatsschr. f. Zahnhlkde. aufmerksam zu machen.

Herr Euler: Daß nach der Entkalkung noch soviel Schmelzstruktur nachgewiesen werden kann, beweist, daß dieser noch nicht völlig entkalkt war und wohl noch eine weitere Veränderung hätte erwarten lassen.

Herr Hesse (Schlußwort): Obwohl der Tumor schon sehr lange im Kiefer vorhanden gewesen sein muß und nie Erscheinungen hervorgerufen hat, halte ich es, wenn auch nicht für wahrscheinlich, doch immerhin für möglich, daß er noch hätte wachsen können. Daß die Adamantinome und Odontome mit all ihren Zwischenstufen in eine Gruppe zusammengehören, halte ich auch für wahrscheinlich. Über die Frage, ob diese Geschwülste von überzähligen Zahnkeimen oder von den sog. Epithelresten ihren Ausgang nehmen, sind die Akten immer noch nicht geschlossen. Beide Anschauungen lassen sich vertreten, obwohl ich mehr zu der Ansicht hinneige, daß diese Tumoren durch Verbildung einer Zahnanlage aus der normalen Zahl oder einer überzähligen Zahnanlage zustande kommen.

Herr Prof. Dr. **v. Eggeling** (Jena) spricht sodann über

Rekonstruktion von Physiognomien.

Dabei wurde besonders über die Erkennung des Schillerschädels berichtet. Zwei Künstler hatten mit Abgüssen eines Schädels, den man neuerdings für den Schillerschen glaubte halten zu sollen, den Auftrag erhalten, das darauf passende Gesicht zu modellieren, ohne daß sie wußten, um wessen Gesicht es sich handelte. Beide Physiognomien, die auf diese Weise zustande kamen, zeigten große Ähnlichkeit miteinander und mit den Abbildungen Schillers. Das angewendete Verfahren ist das gleiche wie das vor mehreren Jahren von His und Seffner in Leipzig angewendete, um den Bachschädel zu erkennen.

Herr Herbst: Es wird der Originalität halber vielleicht interessieren, daß im Besitze meines Vaters ca. 20 Schädel aus Deutsch Neu-Guinea sich befinden, die sämtlich durch Ton wieder aufmodelliert sind. Die Schädelsammlung betrifft Männer, Frauen und Kinder ist im städtischen Museum in Bremen aufgestellt und steht zum Studium gern zur Verfügung,

Herr Schaeffer-Stuckert: Die hochinteressanten Ausführungen des Herrn Vortragenden sind als Unterbrechung unserer speziellen Fach-Vorträge ganz besonders dankbar zu begrüßen, zumal sie uns Gelegenheit geben, eine Autorität, ein Mitglied der Kommission für die Agnoszierung des Schiller- schädels, hier hören zu können. Ich möchte deshalb nicht verfehlen, den Herrn Redner zu fragen, inwieweit die Kommission bezw. das mit Prof. Froriep übereinstimmende Gelehrtengremium sich mit der Tätigkeit Goethes bei der ersten Feststellung des Schillerschädels befaßt hat. Gerade in den letzten Tagen hat Trautmann (Heidelberg) einen Artikel veröffentlicht, der auf das Urteil Goethes als Wissenschaftler großen Wert

legt, während andere der Ansicht sind, daß in dieser Frage Goethe nur als Mensch und Freund geurteilt habe.

Herr Treuenfels: Da die Diskussion über diesen hochinteressanten Vortrag, wie vorauszusehen war, auf das aktuelle Thema des Streites um den echten Schillerschädel übergreift, will ich auch an den Herrn Vortragenden die Frage richten, ob er uns über das öfters in Tageszeitungen erwähnte wichtige Erkennungsmerkmal, die charakteristische Zahnlücke, etwas Näheres mitteilen kann.

Herr v. Eggeling (Schlußwort): Mit großem Interesse begrüße ich den Hinweis von Herrn Herbst auf die Rekonstruktion von Physiognomien durch Ureinwohner von Neuguinea. Der mutmaßliche Schädel Schillers hat wohl Goethe zur Begutachtung vorgelegen, ist aber von ihm nicht durch genaue Messungen kontrolliert worden. Auch bei dem Betrachten des angeblichen Raphaelschädels hat Goethe versucht, dessen Physiognomie mit dem Schädel in Einklang zu bringen, obgleich später seine Unechtheit erwiesen wurde. Der von Geh. Rat v. Froriep kürzlich aufgefundene Schillerschädel fand sich im Kassengewölbe, gehört aber nicht zu den Schädeln, unter denen im Jahre 1826 der Schillerschädel gesucht wurde. Auch er zeichnet sich durch das Fehlen eines Backenzahnes aus. Nach den Mitteilungen von Geh. Rat v. Froriep erscheint der Nachweis seiner Echtheit nach Möglichkeit gesichert.

Sodann erhält das Wort Herr **Knoche** zu seinem Vertrag

Die Anwendung des Eltnerschen Artikulators

sowie Herr **Andresen:**

Ein anatomischer Artikulator.

Über beide Vorträge soll in der folgenden Sitzung Aussprache folgen.

3. Sitzung, Freitag, 17. Mai, früh 1/4 10 Uhr.

Herr Scholtz erhält sodann das Wort zu seinem Vortrage

Ein neuer Artikulator für Kronen- und Brückenarbeiten mit Nachahmung sämtlicher Kaubewegungen.

Von

W. Scholtz, Hofzahnarzt in Karlsruhe.

Erst seitdem unser Kollege Dr. Paul Schwarze in Leipzig im Jahre 1888 es unternahm, uns deutsche Zahnärzte mit der Bonwillschen Artikulationsmethode bekannt zu machen, haben wir für die Herstellung ganzer und partieller Plattenprothesen einen Artikulator kennen gelernt, der die anatomischen Verhältnisse der menschlichen Kiefer in zweckentsprechender Weise berücksichtigt.

Bonwill in Philadelphia, der, nebenbei bemerkt, unter anderem auch die Erfindung der zahnärztlichen Bohrmaschine für sich in Anspruch nehmen durfte, hat das noch zu wenig gewürdigte Ver-

dienst, bereits im Jahre 1858 auf Grund eingehenden Studiums der anatomischen Prinzipien des Kauaktes den ersten Artikulator konstruiert zu haben, der für den Aufbau eines künstlichen richtig funktionierenden Gebisses allein brauchbar war. Seine Idee fand in den zahnärztlichen Kreisen Amerikas merkwürdigerweise keinen empfänglichen Boden. Dagegen waren es die deutschen Zahnärzte Schwarze in Leipzig und dann Schreiter sen. in Chemnitz, die durch ihre Vorträge in Vereinsversammlungen 1888 und 1890 die zahnärztliche Welt von dem Wert der Bonwillschen Studien und deren Ergebnissen überzeugt und dadurch fruchtbringend auf die Vervollkommnung unserer Zahnersatzkunst gewirkt haben.

Diese ausgezeichneten klaren und lehrreichen Vorträge sind in der Deutschen Monatsschrift für Zahnheilkunde im Januarheft 1889 und im Augustheft 1890 veröffentlicht und wer sie noch nicht kennt, dem wäre dringend zu raten, sie nachzulesen.

Denn der Bonwillsche Artikulator bleibt die Grundlage, auf dem in neuester Zeit die von Gysi und von Eltner so sinnreich konstruierten anatomischen Artikulatoren entstanden sind. Wir haben also jetzt bereits eine ziemlich große Auswahl von vorzüglichen Artikulatoren, wenigstens für Plattenprothesen, noch nicht aber einen einzigen brauchbaren für Kronen, Stiftzähne und kleinere Brückenarbeiten, weder bei uns, noch in Amerika. Denn wenn Zahnärzte, u. a. Thiersch in Basel (vgl. Schweiz. Vierteljahrsschr. 1911, H. 3), die Anwendung des Gysischen Artikulators auch für Brückenarbeiten empfiehlt, und behauptet, daß die bisher geübte Methode, Brücken ohne Benutzung des Gysischen Artikulators zu konstruieren, in bezug auf die richtige Artikulation im Munde und nachherige vollkommene Funktionsfähigkeit meistens unbefriedigende Resultate mit sich bringt, so ist dies erfahrungsgemäß leider oft richtig, bezieht sich aber nur auf die seltenen Fälle von ausgedehnten beiderseitigen Brücken. Dagegen für die ja gerade am häufigsten vorkommenden kleineren, einseitigen Brücken und besonders für einzelne Kronen und Stiftzähne, dürfte es wohl nicht gerade praktisch und nicht jedem sympathisch sein, den Gysischen oder Eltnerschen Artikulator dazu in Betrieb zu setzen. Anderseits können die bisher existierenden kleinen Kronen- und Brückenartikulatoren für exakte Arbeiten keineswegs genügen. Denn sie geben nur die eine Kieferbewegung des Auf- und Zuklappens wieder, nicht aber die zwei anderen abwechselnd links- und rechtsseitigen Bewegungen, nämlich die für unsere Brückenarbeiten so besonders wichtige Mahlbewegung.

Diesem Mangel glaube ich durch den von mir konstruierten und seit zwei Jahren ausprobierten „Liliput-Kronen- und Brückenartikulator“ abgeholfen zu haben. Bei diesem wird außer der Drehung um eine horizontale Querachse, also außer dem einfachen Auf- und Zuklappen, durch Anordnung einer weiteren vertikalen Drehachse auch die seitliche beiderseitige Verschiebung des Unterkieferteiles nach rechts und links ermöglicht. Ferner läßt sich durch eine Art Prismenführung, d. h. durch eine Schlittenschiene am Unterkieferteil das Verschieben des Unterkiefers nach vorn, also das Vorbeißen auch nachahmen.

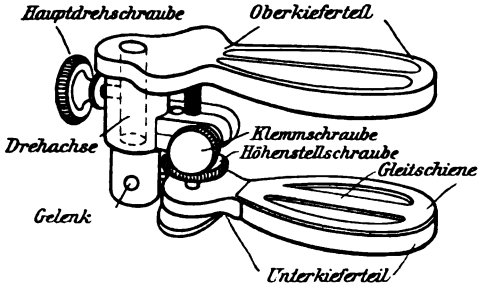

Abb. 1.

Ja es läßt sich sogar der Teil des Artikulators, der das untere Gipsmodell trägt, ganz herausziehen, und von dem Hauptteil des Artikulators zeitweilig trennen, was für manche Fälle von Modellierarbeiten recht praktisch befunden worden ist.

Aber noch mehr Bewegungsfreiheit leistet sich dieses kleine, so einfache Instrument. Im Kiefergelenk findet nämlich, worauf schon früher Professor F. Hesse in Leipzig aufmerksam gemacht hat, bei der Verschiebung des Gelenkköpfchens nach vorn auf das Tuberculum articulare zugleich eine Senkung des Unterkiefers im Gelenkapparat statt. So geht bei einseitiger Verschiebung des Gelenkkopfes auch einseitig der Kiefer nach unten. Auch diese Bewegung des Unterkiefers nach unten läßt sich mit meinem Artikulator bei gleichzeitiger Mahlbewegung vorzüglich wiedergeben. Nur durch Lösung einer einzigen Schraube lassen sich alle diese verschiedenen Kaubewegungen in beliebigen Kombinationen spielend leicht ausführen und durch Anziehen derselben Schraube läßt sich der Artikulator wieder in den ursprünglichen Schlußbiß zurückbringen und feststellen.

Wir sind daher mit diesem Artikulator imstande, die anzufertigenden Stiftzähne, Kronen, Brückenzähne, Gußeinlagefüllungen, unsere Brücken so präzise bezüglich der Artikulation zu modellieren und herzustellen, daß die Kauhöcker nicht höher ausfallen können, als es die Kau- und Mahlbewegungen des Unterkiefers erlauben, so daß das unangenehme Nachschleifen nach dem Einsetzen der Brücke

vermieden wird. Dieser Artikulator macht nicht den Anspruch, zu den sog. anatomischen gerechnet zu werden, die zwar recht gut sein mögen, aber den Nachteil haben, daß sie zu kompliziert sind, und es uns meistens nicht möglich ist, Techniker zu finden, welche mit ihnen zu arbeiten verstehen. Mit meinem Artikulator dagegen kann jeder Techniker, auch wenn er intellektuell wenig veranlagt sein sollte, richtig artikulierende Arbeiten liefern, und ich bin sicher, daß Sie dieses kleine, einfache und praktische Instrument sofort als ein weiteres Hilfsmittel erkennen werden, um durch exakte Arbeit unseren Patienten zu möglichst idealem Zahnersatz verhelfen zu können.

Die Firma Arnold Biber in Pforzheim wird den Artikulator in nächster Zeit zu billigem Preise in den Handel bringen.

Herr Rumpel: Ich halte die Lösung des Artikulationsproblems für außerordentlich wichtig. Die Lösung desselben ist geeignet die prothetische Zahnheilkunde in wissenschaftlicher und funktioneller Beziehung weiter zu entwickeln, und es ist daher mein innigster Wunsch, daß die Vertrautheit mit diesem Problem Allgemeingut der deutschen Zahnärzte werde.

Ich sehe mich daher trotz der beschränkten Zeit genötigt, zunächst der noch vielfach vertretenen Meinung entgegenzutreten, daß wir es gar nicht nötig hätten, von unseren einfachen, billigen und leicht zu handhabenden Scharnierartikulatoren abzugehen und die teueren und komplizierten Gelenkartikulatoren zu verwenden, da die Praxis der letzten Dezennien den Beweis erbracht hätte, daß mit den einfachen Scharnierartikulatoren durchaus befriedigende Resultate zu erzielen seien.

Ich bin weit davon entfernt, diese erzielten Resultate anzweifeln zu wollen, habe ich doch selbst Jahre lang mit solchen Artikulatoren gearbeitet und meine Patienten ebenfalls zufrieden gestellt. Ich sehe in dieser Tatsache jedoch keinen Beweis dafür, daß die Gelenkartikulatoren deshalb überflüssig seien, und ich bezweifle sehr, ob die Träger von den im Scharnierartikulator aufgestellten Prothesen mit diesen noch zufrieden gewesen wären, wenn sie die funktionellen Erleichterungen, die das Aufstellen der Prothesen nach mechanischen Gesichtspunkten in modernen Gelenkartikulatoren gewährt, gekannt hätten. Ich bin nach den erzielten Resultaten in meiner Praxis sogar davon überzeugt, daß die Patienten das Tragen einer im Scharnierartikulator aufgestellten Prothese jetzt direkt verweigern würden. Ich sehe mich daher aus den bereits anfangs erwähnten Gründen genötigt, diesem allzu einseitig konservativen Standpunkte aufs entschiedenste entgegenzutreten, obgleich ich weiß, daß er noch von hervorragenden und allgemein hochgeschätzten Vertretern unseres Standes eingenommen wird.

Was nun das Artikulationsproblem selbst anbelangt, so haben wir drei scharf auseinander zu haltende Punkte zu berücksichtigen:

1. Die Konstruktion eines Artikulators, d. h. eines mechanischen Präzisionsinstrumentes, das uns gestattet, die Bewegungen des menschlichen Unterkiefers für jeden einzelnen Fall möglichst genau wiederzugeben.

2. Eine Vorrichtung, die uns gestattet, die Alveolarfortsätze der Gipsmodelle genau in demselben räumlichen Verhältnis zum Artikulatorgelenk zu befestigen, wie sich die Alveolarfortsätze im Munde zum Kiefergelenk befinden, d. h. ein jeder Punkt des Gipsmodells muß denselben radiären,

sagittalen, transversalen und vertikalen Abstand vom Artikulatorgelenk besitzen, wie der entsprechende Punkt des Alveolarfortsatzes zum Kiefergelenk.

3. Die Aufstellung des künstlichen Gebisses nach rein mechanischen Prinzipien mit dem Endzweck, ein Zerkleinerungsinstrument für Nahrungsmittel zu schaffen, das unter Voranstellung des funktionellen Erfolges nach Möglichkeit die Wiederherstellung der Physiognomie und ein gutes Aussehen erzielen soll.

Derartige mechanische Prinzipien sind aufgestellt worden von Bonwill, Christensen, Schröder, Gysi, Eltner und anderen. Die Anwendung dieser mechanischen Gebißkonstruktionen ist unabhängig von dem jeweiligen System des Gelenkartikulators, vorausgesetzt, daß die Punkte 1 und 2 erfüllt werden. Ein je größerer Wert jedoch auf die Konstruktion der Kauflächen, d. h. auf eine exakte Artikulation und Ausbildung der Kauhöcker gelegt wird, desto vollkommener muß der Gelenkartikulator funktionieren und desto genauer muß das Eingipsen der Modelle im richtigen räumlichen Verhältnis zum Gelenk erfolgen.

Der vollkommenste Gelenkartikulator ist bis heute wohl der Artikulator von Gysi und zwar sein altes Modell.

Bei dem Gysi-Artikulator werden die Bahnen, welche die Endpunkte einer durch die Mittelpunkte der beiden Kondylen gelegt gedachten Achse auf den beiden Registrierflächen beschreiben, als Führungskurven für die Artikulatorachse benutzt.

Entsprechende Punkte der Artikulatorkondylenachse müssen daher dieselben Kurven beschreiben wie die entsprechenden Punkte der gedachten Kondylenachse des Kiefergelenkes. Es müssen daher auch die den Zentren der Kondylen entsprechenden Punkte der Artikulatorkondylenachse dieselben Kurven beschreiben wie die Zentren der Kondylen selbst, vorausgesetzt, daß der Abstand der Schlitzplatten des Artikulators voneinander gleich ist dem Abstand der beiden Registrierflächen voneinander.

Bei dem Gysi-Artikulator ist nun der Abstand der beiden Schlitzplatten voneinander ein konstanter und läßt sich nicht individuell veränderlich einstellen. Wenn nun auch der konstante Abstand der Schlitzplatten dem Mittelwerte des Registrierflächenabstandes bei den einzelnen Personen entspricht und die dadurch bedingte Fehlerquelle keine große ist, so ist die von Andresen gebrachte Verbesserung, den Abstand der beiden Schlitzplatten individuell verschieden einstellen zu können, doch sehr zu begrüßen.

Den Artikulator von Eltner halte ich nicht für richtig, wenngleich sich mit ihm Erfolge erzielen lassen. Diese Erfolge verdankt aber Eltner nicht seinem Artikulator, sondern seiner schiefen Ebene.

Der Eltnersche Artikulator ist in seiner Theorie jedenfalls falsch, wenn auch seine Fehler nicht so groß sind, daß er für die Praxis unbrauchbar wäre.

Die Eltnersche Voraussetzung für seinen Artikulator, die Kreisbewegung der Scharnierachse um das Zentrum des Tuberkulums ist eine Annahme Eltners, für die er uns bis jetzt noch jeden Beweis schuldig geblieben ist. Die Scharnierachse beschreibt allerdings eine Kurve um das Tuberkulum. Diese Kurve ist aber kein Kreisbogen, sondern eine mehr oder weniger S-förmige Linie, wie die Kurven von Campion, Gysi und Andresen beweisen.

Ein weiterer Fehler Eltners ist, daß der Punkt des von ihm für die Lateralbewegung angenommenen Hypomochliums am Processus articularis posterior nicht identisch ist mit der Spitze seines Bewegungskegels am Artikulator.

Was nun die Theorie der Abbeißbewegung anbelangt, die zwar Koll. Knoche nach Eltner als eine rückläufige Vorwärtsverschiebung auffaßt, so

bin ich damit keineswegs einverstanden. Die Abbeißbewegung ist vielmehr bis zum Moment des Durchbeißens, also dem Zusammentreffen der Schneidekanten der oberen und unteren Schneidezähne, eine einfache Scharnierbewegung im unteren Kiefergelenk bei vorgeschobenem Meniscus resp. Kondylenpfanne.

Erst von diesem Moment ab ist die weitere Bewegung des Unterkiefers eine umgekehrte Vorwärtsbewegung, also Rückwärtsverschiebung längs der lingualen Fläche der oberen Schneidezähne.

Im übrigen erwarte ich eine weitere Klärung des Artikulationsproblems bei der Einweihung des Zahnärztlichen Instituts in Würzburg, zu der auch Eltner erscheinen wird.

Herr Knoche (Schlußwort): Herrn Kollegen Rumpels theoretischen Forderungen an einen korrekten Artikulator schließe ich mich im Prinzip durchaus an. Was seine Einwendungen gegen Eltner betrifft, so erwarte ich gleichfalls eine Klärung der strittigen Fragen von der Würzburger Versammlung und möchte daher jetzt auf diese Fragen nicht eingehen. Nur zwei Punkte seien erwähnt:

1. Aus der Abbildung der „analysierten Gelenkkurven" in Gysis Arbeit geht hervor, daß auch ihm das für den normalen Rechts- und Linksbiß wesentliche Stück der Kurve kreisförmig erscheint; die anderen Teile der Kurve kommen nur bei extremen Bewegungen in Frage, besonders bei der rückläufigen Bewegung des Schreibstiftes.

2. Herr Kollege Rumpel irrt, wenn er nur den Teil der Bewegung aus dem Vorbiß in den Schlußbiß als „rückläufige Vorbißbewegung" ansieht, die unter dem Einfluß der Schneidezahnführung verläuft. Wie Eltner gezeigt hat, setzen sich alle möglichen Bewegungen des Unterkiefers aus vier Scharnierbewegungen zusammen, die in verschiedenen Beträgen kombiniert werden; die vom Kollegen Rumpel geschilderte Bewegung fällt in das Innere der „Verkehrsfläche bei Vorbiß", ist also außer Betracht zu lassen. Die Schneidezahnführung ist ein Moment sekundärer Natur gegenüber dem Gelenkmechanismus, wenn auch von größter praktischer Wichtigkeit: sie schneidet einen Teil der Verkehrsfläche ab.

Die schiefe Ebene ist nichts als eine besonders glückliche Ausbildung der „Kompensationskurve" (vgl. Gysi, Abb. 26—38). Die praktischen Erfolge sind geradezu verblüffend und verhältnismäßig einfach erreichbar.

Herr Scholz: Die Artikulatoren von Gysi und Eltner sollen angeblich den Vorzug haben, daß es mit Hilfe derselben möglich ist, die Bißhöhe eines Gebisses beliebig zu ändern, wenn im Laufe der Arbeit es nötig erscheint, eine solche vorzunehmen. Im Notfall bei auswärtigen Patienten kann dies jedenfalls sehr wertvoll werden. Ich möchte aber davor warnen, sich in allen Fällen in dieser Beziehung auf den Artikulator allein zu verlassen, und würde lieber raten, im Munde des Patienten die Änderung der Bißhöhe vorzunehmen.

Herr **Siedentopf** (Jena) hält Vortrag über

Erklärung kinematographischer Projektionen von ultramikroskopischen und mikroskopischen Aufnahmen.

Er zeigte Wassertierchen in Bewegung, Befruchtung von Pflanzenblüten, Bewegung und Gestaltveränderungen der roten Blutkörperchen, Spirochäten und vieles andere.

Herr **Fischer:**

Die Studienverhältnisse der Zahnheilkunde in Österreich-Ungarn.

Herr Hübner: Zu den Mitteilungen Fischers über die Bettenstation in Innsbruck möchte ich berichtigend hinweisen auf das eben eröffnete neue Grazer Institut, dessen Leiter Prof. Trauner ebenfalls eine Bettenstation (die Zahl der Betten habe ich leider vergessen) eingerichtet hat.

Zu der erwähnten mangelhaften Ausbildung in der Technik erwähne ich die gut besuchten Kurse über spezielle Technik von Weiser u. a. in Wien. Auch Trauner (Graz) legt Schwergewicht auf die Ausbildung in diesem Zweige der Zahnheilkunde.

Mit dem augenblicklichen Stande der Studiumverhältnisse in Österreich sind die österreichischen Zahnärzte selbst am wenigsten zufrieden. Sie streben nicht nur nach Vervollkommnung ihrer zahnärztlichen Universitätsinstitute, sondern auch darnach, die Zahnheilkunde als speziellen Prüfungsgegenstand beim medizinischen Staatsexamen zu verlangen. Erst in zweiter Linie wollen sie dann ferner für diejenigen Mediziner, die Zahnärzte werden wollen, verlängertes Studium und event. zahnärztliches Zusatzexamen zum medizinischen Staatsexamen als Forderung aufstellen.

Herr Cieszyński: Die kleineren Institute Österreich-Ungarns sind infolge des geringen Etats weniger günstig gestellt und lassen in bezug auf ihre Ausstattung der praktischen und der wissenschaftlichen Räume sehr viel zu wünschen übrig. Nach persönlicher Mitteilung von seiten der Herrn Prof. Mayrhofer sind in Innsbruck die Einrichtungen des wissenschaftlichen Laboratoriums und selbst der Projektionsapparat Eigentum des Dozenten und nicht des Instituts. — Die geringe Betonung der technischen Ausbildung führt den Stomatologen in eine unangenehme Abhängigkeit vom Techniker, die sich auf das gegenseitige Verhältnis zwischen Arzt und Techniker wegen der ebenfalls dort zugespitzten Technikerfrage doppelt stark bemerkbar macht. Es besteht ein Bedürfnis nach einer Spezialprüfung in der Zahnheilkunde für Stomatologen und wird auch in Österreich-Ungarn als solches empfunden. Die obligatorische „Einführung in die Zahnheilkunde" der Mediziner, wie sie in Österreich-Ungarn stattfindet, sollte ebenfalls in Deutschland Eingang finden.

Das Wort erhält Herr Williger zu seinem Vortrage.

Die heutigen Grundsätze bei der Behandlung der Kieferhöhleneiterung.

Von

Professor **Williger.**

M. H.! Die Kieferhöhle, das Antrum Highmori, bildet infolge ihrer eigentümlichen anatomischen Lage und infolge ihrer Beziehungen einerseits zur Nasenhöhle, andererseits zu einer Anzahl von Zähnen des Oberkiefers ein eigenartiges Grenzgebiet. Auf diesem Grenzgebiet begegnen sich die Nasenärzte und die Zahnärzte. Es würde natürlich erscheinen, wenn diese beiden Sondergruppen von Ärzten sich hierbei zu gemeinsamer Arbeit vereinigten. Das scheint aber (nach meinen Erfahrungen wenigstens) nicht der Fall zu sein. Die Einseitigkeit, die wohl jeder Spezialdisziplin anhaftet, mag es mit sich

gebracht haben, daß bis jetzt noch die Anschauungen über die Entstehung und besonders über die Behandlung der Kieferhöhleneiterung weit auseinander gehen. Die Nasenärzte sind in der überwiegenden Mehrzahl der Ansicht, daß der nasale Ursprung des Antrumempyems häufiger sei, und sie leiten auch durchweg die Behandlung von der Nase her ein. Ja, ich habe sogar wiederholt die Beobachtung gemacht, daß Antrumempyeme von dort her in Behandlung genommen worden waren, daß sogar breite Eröffnungen von der Nase her ausgeführt worden waren, obwohl die Erkrankung unzweifelhaft dentalen Ursprungs war, und obwohl ein Blick auf die tief zerstörten im Munde sitzenden Wurzeln zum mindesten hätte die Vermutung aufkommen lassen müssen, daß der Ursprung im Zahnsystem zu suchen war. In zwei Fällen ist es uns gelungen, durch die Wurzelkanäle von kranken Zähnen Nadeln in die Kieferhöhle zu führen und durch Röntgenaufnahmen diesen Befund klar zu legen. Umgekehrt ist unter den Zahnärzten die Meinung verbreitet, daß der dentale Ursprung der Kieferhöhleneiterung der häufigere sei. Ich habe mich einmal gegenteilig geäußert, aber diese meine Meinung ist von zahnärztlicher Seite als ein Grundirrtum bezeichnet worden. Die Wahrheit liegt wie gewöhnlich in der Mitte; doch wird man nicht fehlgehen, wenn man annimmt, daß 60—70% der Kieferhöhleneiterungen nasalen Ursprungs sind. Unter den von mir beobachteten Fällen überwiegen allerdings die Eiterungen dentalen Ursprungs. Der Grund dafür ist sehr einfach. Die von mir geleitete Poliklinik wird von den an reinen Naseneiterungen leidenden Patienten nur sehr selten aufgesucht. Dagegen kommen uns häufig Antrumerkrankungen zu Gesicht, die sich nach Entfernung eines Zahnes bemerkbar gemacht haben oder die dadurch entstanden sind, daß bei der Entfernung eines Zahnes die Kieferhöhle eröffnet wurde, und daß sich im Anschluß daran eine Entzündung einstellte. Öfter haben wir auch Gelegenheit akute im Anschluß an einen Schnupfen entstandene Kieferhöhlenentzündungen zu beobachten, nämlich dann, wenn die Schmerzen so lebhaft in die Oberkieferzähne ausstrahlen, daß die Patienten lediglich an Zahnschmerzen zu leiden glauben.

In manchen Fällen ist es ganz unmöglich, durch die Untersuchung festzustellen, ob ein nasales oder ein dentales Empyem vorliegt. Als Beweis diene folgende Krankengeschichte: Herr F., 50 Jahre alt, litt seit längerer Zeit an rechtsseitigen Gesichts- und Kopfschmerzen, deren Ursache durch verschiedene Ärzte nicht ermittelt werden konnte. Ein Eiterausfluß aus der rechten Nasenhälfte bestand nicht. Schließlich bekam er heftige Schmerzen in

seinem rechten oberen Weisheitszahn. Es fehlten in dieser Oberkieferhälfte beide Bikuspidaten und die beiden ersten Molaren. Der schmerzende Zahn schien äußerlich intakt, es bestand aber eine marginale Periodontitis. Ein Zahnarzt entschloß sich zur Herausnahme des Zahnes. Als der Zahn entfernt wurde, stürzte eine große Menge entsetzlich stinkender Massen nach, aus der eröffneten Kieferhöhle. Beim Aufsprengen des Zahnes zeigte sich, daß die Pulpa gelebt hatte. Es war daher ausgeschlossen, daß das Empyem, die Ursache der bisherigen Beschwerden, von diesem Zahn ausgegangen sein konnte. Man mußte einen nasalen Ursprung annehmen, umsomehr, als die vorhandenen Schneidezähne und der Eckzahn ebenfalls lebende Pulpen hatten, während andererseits ein Wurzelrest im Kiefer nicht nachzuweisen war. Die längere Zeit fortgesetzten Versuche, von der gesetzten Wunde aus durch Spülungen das Empyem zur Ausheilung zu bringen, schlugen fehl. Ich schritt deshalb zur Operation nach Caldwell-Luc. Hierbei zeigte sich die Kieferhöhlenschleimhaut hochgradig entartet, und es fand sich in den polypösen Granulationen der Alveolarbucht ein kleiner Bikuspidatenwurzelrest eingebettet. Es handelte sich also doch um ein Empyem dentalen Ursprungs. Eine Röntgenaufnahme hätte vor der Operation Aufklärung bringen können, doch hatte ich sie für überflüssig gehalten, und sie würde ja auch für das eingeschlagene Verfahren bedeutungslos gewesen sein.

Sie werden die Frage aufwerfen, m. H., warum ich auf die Entstehungsursachen so ausführlich eingehe. Das hat seinen guten Grund. Ich stehe auf dem Standpunkt, daß beim dentalen Ursprung von Kieferhöhlenerkrankungen der schuldige Zahn unter allen Umständen geopfert werden muß. Als einzige Ausnahme könnte man in gegebenem Fall den Eckzahn oder den seitlichen Schneidezahn erhalten. Diese Fälle sind aber so ungeheuer selten, daß sie praktisch keine Rolle spielen. Mir persönlich sind so entstandene Empyeme noch nicht zu Gesicht gekommen. Ende April dieses Jahres wurde auf meiner Abteilung bei der Ausschälung einer kleinen Zyste über einem seitlichen oberen Schneidezahn unfreiwillig eine Kieferhöhle eröffnet. Sie war aber gesund und ist es auch geblieben. Ich betone diesen Standpunkt, weil Weiser erst in jüngster Zeit für die Erhaltung der schuldigen Zähne eingetreten ist, wenn sie der Erhaltung noch würdig erscheinen. Mir scheint auch die Wurzelspitzenresektion nicht die nötige Sicherheit zu bieten, daß nicht ein Rückfall möglich wäre. Auch ist es bei mehrwurzeligen Zähnen selbst mit Hilfe guter Röntgenaufnahmen keineswegs möglich, mit absoluter Genauigkeit die schuldige Wurzel zu bestimmen. Im Sommer 1910 be-

obachtete ich folgenden Fall: Fräulein B., 22 Jahre alt, hatte sich vor einigen Jahren über dem ersten rechten oberen Molaren eine Goldkrone anfertigen lassen. Seit dieser Zeit hatte sie zuweilen vorübergehende Gesichtsanschwellungen rechts bemerkt, ohne daß ihr der Zahn weh tat. Nach einer erneuten Anschwellung lief ihr plötzlich etwas dünnflüssiger, leicht übel riechender Eiter aus der rechten Nasenhälfte. Der überkronte Zahn war bei der Untersuchung vollkommen unempfindlich und eine äußere Schwellung nicht vorhanden. Im mittleren Nasengang fand sich eine Spur Eiter. Auf dem Röntgenbild schienen die beiden bukkalen Wurzeln von dem bekronten Zahn in das Antrum zu ragen, doch war auf diesen Befund nicht viel zu geben, da ja bekanntlich durch die schräge Projektion Irrtümer vorkommen können. Die zeitweilig aufgetretenen Gesichtsschwellungen sprachen aber doch dafür, daß die Ursache in dem Zahne zu suchen sei. Ich nahm deshalb die Krone herunter und fand unter ihr eine höchst mangelhafte Zementfüllung. Nun nahm ich den Zahn heraus, worauf sich sofort aus dem palatinalen Wurzelkanal Eiter entleerte und sich dort eine Verbindung mit der Kieferhöhle zeigte. Die Untersuchung des Zahnes ergab, daß in diesem Falle eine sogenannte Pulpaamputation gemacht worden war. Im palatinalen Kanal lag ein trockener Pulpenstrang.

Der Fall ist nach zwei Richtungen lehrreich. Erstens war hier der Zahn nicht mehr erhaltungsfähig und mußte geopfert werden, obwohl er in einer vollkommen geschlossenen Zahnreihe stand. Zweitens kann man daraus ersehen, daß die viel gerühmte Pulpenamputation auch Schattenseiten hat.

So sehr ich nun einerseits betone, daß der schuldige Zahn entfernt werden muß, so sehr muß ich mich andererseits dagegen erklären, daß zum Zweck der Kieferhöhleneröffnung ein gesunder und brauchbarer Zahn entfernt wird. Ich habe das früher schon für eine Barbarei erklärt. Weiser hat sich ebenfalls gegen dieses Verfahren ausgesprochen, hat es aber in einem Falle selbst eingeschlagen, weil er dazu von einem Rhinologen dringend aufgefordert ist. Er hält eine solche Aufforderung für eine genügende Indikation. Ich nicht. Die Begründung kann ich mir wohl ersparen.

Hiermit komme ich zu einem sehr wichtigen Punkt. Es besteht namentlich in zahnärztlichen Kreisen die Meinung, daß die Eröffnung einer kranken Kieferhöhle vom Alveolarfortsatz her nach Entfernung eines — kranken oder gesunden — Zahnes zweckmäßig sei und daß sich bei dentalen Empyemen diese Operation an die Herausnahme des schuldigen Zahnes anzuschließen habe. Das ist das alte Cowpersche Verfahren, das seit langer Zeit geübt worden

ist, und dem jetzt die Rhinologen (wenigstens in Deutschland und auch in England) direkt feindlich gegenüber stehen. Das Verfahren hat einen Vorzug. Es läßt sich mit großer Leichtigkeit unter Lokalanästhesie am ambulanten Patienten schnell ausführen und bringt selbstverständlich durch die rasche Entleerung des Eiters sofort Erleichterung. Damit bringt es aber noch lange keine Heilung. Nun wird immer als ein besonderer Vorteil dieser Operation gerühmt, daß damit die Kieferhöhle an ihrem tiefsten Punkte eröffnet sei, so daß der Eiter leicht und gut ablaufen könne. Diese Meinung ist ein Irrtum. Erstens ist, wenn der Patient sich in Ruhelage befindet, die Alveolarbucht nicht der tiefste Punkt. Zweitens ist die Alveolarbucht sehr häufig durch knöcherne und häutige Zwischenwände in verschiedene kleine Buchten eingeteilt, ja zuweilen sind die ganzen Antra durch volle Zwischenwände geteilt. Drittens muß die nach der Mundhöhle angelegte Öffnung sofort wieder prothetisch verschlossen werden, was meistens durch einen sogenannten Antrumzapfen geschieht. Damit ist, wie Halle sehr richtig bemerkt hat, der alte Zustand wieder hergestellt. Viertens kann kein Verschluß so dicht gearbeitet werden, daß nicht Speichel und Keime neben ihm aus der Mundhöhle in die Kieferhöhle gelangen können. Es pflegt daher die Eiterung fast niemals völlig zu versiegen, weil der Reiz auf die Kieferhöhlenschleimhaut nicht aufhört. Ich habe bei einer ganzen Anzahl Kieferhöhlen die radikale Operation gemacht, weil die Patienten nach Jahr und Tag des Zapfens und des fortwährenden Spülens überdrüssig geworden waren und unter allen Umständen davon befreit zu werden wünschten. Dabei habe ich jedesmal gefunden, daß die Kieferhöhlenschleimhaut glatt und sauber aussah, daß sie aber stets in der Umgebung des Zapfenlochs polypös entartet war. Die vorhandene und die Patienten beunruhigende Eiterung stammte also nur von dieser Stelle, d. h. sie wurde durch das Zapfentragen unterhalten. Es kommt noch bei der Cowperschen Operation ein weiterer schwer wiegender Nachteil hinzu. Wer nur einmal bei einem alten Empyem nach breiter Eröffnung der Kieferhöhle die enorme, das Lumen völlig ausfüllende polypöse Entartung der gewucherten Schleimhaut gesehen hat, wird sich für immer davon überzeugt haben, daß ohne radikale Entfernung dieser kranken Schleimhaut eine Ausheilung unmöglich ist, oder mindestens einen so langen Zeitraum in Anspruch nimmt, daß im Erwerbsleben stehende Patienten sich nicht auf konservative Behandlung einlassen können. Bei der Vielgestaltigkeit der Kieferhöhle ist es ganz unmöglich, von der kleinen im Alveolarfortsatz angelegten Öffnung aus die Ausschabung gründlich genug durchzuführen. Sie muß unter

Leitung des Auges geschehen, was von dem kleinen Loch aus ausgeschlossen ist.

Hier zeigt sich der krasse Gegensatz zwischen den Nasenärzten und den Zahnärzten, von dem ich im Anfang sprach. In mir bekannten von Autoritäten geleiteten Kliniken für Nasenkrankheiten wird allen Patienten, die mit einem Antrumzapfen erscheinen, dieser Zapfen sofort weggenommen, ganz gleichgültig, ob die Kieferhöhle ausgeheilt erscheint oder nicht. Die Nasenärzte halten das Tragen eines solchen Zapfens grundsätzlich für falsch. Die Begründung ist folgende: Unter normalen Verhältnissen ist die Kieferhöhle von der Mundhöhle vollständig abgeschlossen. Sie steht nur in Verbindung mit der Nasenhöhle und wird von dort aus gelüftet. Jede dauernde Kommunikation mit der Mundhöhle führt durch das Eindringen von Fremdkörpern und Entzündungskeimen zur Erkrankung der Schleimhaut. Sie muß daher vermieden werden. Dagegen ist nach dem von der Natur gegebenen Hinweis eine dauernde Kommunikation mit der Nase offen zu halten oder gegebenen Falls anzulegen. In sehr vielen Fällen, namentlich bei akuter katarrhalischer Schwellung der Schleimhaut, wie sie sich z. B. im Gefolge eines Schnupfens einstellt, genügt das Freimachen der natürlichen Öffnung, indem die Schleimhautschwellung beseitigt wird. In anderen, besonders in chronischen Fällen, muß eine neue möglichst große Öffnung in der nasalen Wand angelegt werden.

Ein großer Teil der Rhinologen glaubt mit solchen endonasalen Eingriffen auskommen zu können. Von dem anderen Teil wird aber dem entgegengehalten, daß die Öffnungen in der nasalen Antrumwand, seien sie noch so breit angelegt, doch allmählich zu ganz schmalen Spalten zusammenschrumpfen können. Was aber noch wesentlicher erscheint, ist der Umstand, daß auch von breiten endonasalen Öffnungen aus die Kieferhöhle niemals genügend übersehen und daher nicht genügend ausgelöffelt werden kann.

Aus diesen Erwägungen heraus erfreut sich jetzt die Methode von Caldwell-Luc des größten Ansehens. Soweit ich die deutsche, österreichische, französische, englische und amerikanische rhinologische Literatur überschaue, wird diesem Verfahren überall der Vorzug gegeben. Das leuchtet auch ohne weiteres ein. In kurzen Zügen geschildert, verläuft die Operation folgendermaßen: Die kranke Kieferhöhle wird breit subperiostal von der Fossa canina her eröffnet (1. Akt). Die kranke Schleimhaut wird auf das sorgfältigste mit scharfen Löffeln entfernt, so daß auch nicht eine Spur stehen bleibt. Da die Höhle vollkommen in allen Nischen und Winkeln

übersichtlich ist, so macht das keine Schwierigkeiten (2. Akt). Zuletzt wird von der ausgekratzten Höhle her eine breite Eröffnung im unteren Nasengang angelegt, wobei man den entsprechenden Lappen der Nasenschleimhaut in die Höhle einklappen kann. Wenn die untere Muschel diese Öffnung zu sehr zudeckt, so wird aus ihrem mittleren Teil ein Stück reseziert, so daß der wichtige Kopf stehen bleibt (3. Akt). Dann wird die Wunde im Munde sorgfältig vernäht (4. Akt). Die Nachbehandlung gestaltet sich ungemein einfach und besteht im wesentlichen in Säuberung der betreffenden Nasenhälfte. Durchschnittlich ist mit 10 Tagen die ganze Behandlung beendet. Wenn es unverhältnismäßig stark bei der Operation blutet, wenn man die unteren Siebbeinzellen mit hat eröffnen müssen, oder wenn viel von der Muschel weggenommen ist, so legt man, um eine Nachblutung zu verhüten, eine Jodoformgazetamponade ein, die man nach 24 bis 48 Stunden von der Nase aus entfernt. Es kommt auch vor, daß man Blutansammlungen von der Nase aus durch Spülungen entfernen muß. Gewöhnlich genügt eine einzige Spülung. Die Patienten aber brauchen sich später keine Spülungen zu machen, sondern sind mit Entlassung aus der Behandlung dauernd von ihrem Leiden befreit. In der Königlichen Universitätsklinik für Nasenkranke zu Breslau sind von 66 unkomplizierten Antrumempyemen auf diese Weise 65 Fälle dauernd geheilt worden, der 66. hat sich der weiteren Beobachtung entzogen. Auch von den mit chronischer Eiterung in anderen Nebenhöhlen komplizierten Fällen sind 90% geheilt worden. (Zusammenstellung von Pape.) Etwas schwieriger gestalten sich die Fälle, in denen die Patienten jahrelang einen Antrumzapfen getragen haben und sich nun der Radikaloperation unterziehen. Die Indikation für diesen Eingriff ist folgende: Erstens: Hineinschlüpfen des zufälligerweise abgebrochenen Zapfens in die Kieferhöhle (2 eigene Beobachtungen). Zweitens: Fortdauernde Eiterung mit unangenehmen Nachschüben, sobald aus irgend welchen äußeren Ursachen die täglichen Spülungen unterlassen werden. Drittens: das dringende Verlangen der Patienten, von den ihnen überaus lästigen Spülungen befreit zu werden. Dieser Wunsch wird gewöhnlich geäußert. So z. B. hegte ihn ein Patient von mir, ein Geschäftsreisender, dem die tägliche Prozedur bei seinem beständigen Reiseleben oft nicht möglich war.

(Man muß überhaupt häufig auf die soziale Stellung der Patienten Rücksicht nehmen. Es ist ganz gewiß möglich, eine große Anzahl chronischer Kieferhöhleneiterungen ohne Operation z. B. durch häufige Spülungen von der Nase aus, allmählich zum Ausheilen zu bringen. Es fehlt aber sehr vielen Leuten dazu an Zeit und noch mehr an

Geld. Sie ziehen daher einen operativen Eingriff vor, der ihnen rasche Wiederherstellung ihrer Erwerbsfähigkeit verspricht.)

Wenn ein Zapfen lange Zeit getragen worden ist, so fällt es oft sehr schwer, das Loch im Alveolarfortsatz zu schließen, wenn man die Radikaloperation vornimmt. Man macht gewöhnlich bei der Operation gleichzeitig einen plastischen Verschluß. Leider weichen dort häufig die Wundränder wieder auseinander, und es bleibt nichts anderes übrig, als unter einer deckenden Prothese die narbige Zusammenziehung der Öffnung abzuwarten. Ein gänzlicher Verschluß tritt aber dann niemals ein, und damit bleibt die Möglichkeit einer neuen Infektion bestehen.

Mit demselben Übelstand hat man zu kämpfen, wenn bei Herausnahme eines Zahnes die Kieferhöhle zufälligerweise eröffnet und nicht für einen primären Verschluß dieser Wunde gesorgt wird. Dieses Vorkommnis ist nicht so selten, wie man glauben möchte, und es ist dazu durchaus nicht etwa eine „ungeschickte Extraktion" nötig, wie im Lehrbuch von Kaposi und Port zu lesen steht. Das kann auch bei der größten Sorgfalt manchmal nicht vermieden werden. Hierfür folgende Krankeitsgeschichte als Illustration:

Der 50jährige Mechaniker Sch. trat in unsere Behandlung, weil ihm von anderer Hand bei Herausnahme eines zweiten oberen Molaren die linke Oberkieferhöhle eröffnet worden war. Die Wunde war mit weißer Watte (!!) tamponiert worden. Es hatten sich sofort enorme Schmerzen eingestellt. 24 Stunden später zog ich einen scheußlich stinkenden Wattepfropfen und einen kleinen Kronensplitter aus der Wunde. In der Kieferhöhle befand sich eine große Menge stinkender Flüssigkeit. Es entwickelte sich ein Antrumempyem, das ein Vierteljahr später durch Radikaloperation zur Ausheilung gebracht wurde, nachdem alle anderen Behandlungsmethoden fehlgeschlagen waren.

Ein Jahr später kam der 23jährige Sohn dieses Mannes in unsere Behandlung wegen einer granulierenden Periodontitis am rechten oberen Eckzahn. Es wurde ein Röntgenbild genommen, auf dem auch die Wurzeln des tief zerstörten ersten Molaren zu sehen waren. Sie schienen in das Antrum hineinzureichen. Der Patient verlangte die Wegnahme dieses Molaren. Ich machte meinen Assistenten, der den Zahn entfernen wollte, darauf aufmerksam, daß, wie uns beiden wohl bekannt war, bei dem Vater das Antrum eröffnet worden war. Er nahm deshalb den Zahn mit der größten Vorsicht und ohne irgendwelche Schwierigkeiten heraus. Siehe da, das Antrum war eröffnet.

Es hat bekanntlich ein solcher unglücklicher Zufall wenig auf sich, wenn man ihn gleich bemerkt und die entsprechenden Vor-

kehrungen trifft. Am sichersten entdeckt man die Eröffnung, wenn man dem Patienten die Nase zuhält und ihn auffordert, durch die Nase Luft zu blasen. Die Luft tritt dann mit dem bekannten charakteristischen Geräusch aus der Mundöffnung heraus. (Voraussetzung ist dabei, daß die natürliche Eröffnung in der Nase nicht durch Wucherungen oder Schwellungen verlegt ist). Das Durchblasen hat mehrere Vorteile. Erstens wird dadurch die Diagnose gesichert. Zweitens wird in die Höhle eingedrungenes Blut, das sich zersetzen könnte, entfernt. Drittens legt sich die zerrissene Kieferhöhlenschleimhaut zusammen. Damit ist ein vorläufiger, allerdings noch loser Verschluß der Kieferhöhle erreicht, und die Aufgabe besteht darin, die Wunde so zu decken, daß die Kieferhöhlenschleimhaut ungestört zusammenwachsen kann. Das einfachste, von Partsch angegebene Verfahren ist, einen Jodoformgazetampon vor die Öffnung zu legen und ihn so zu befestigen, daß er sich nicht loslösen und in die Mundhöhle fallen kann. Sind noch genügend Zähne vorhanden, so genügt eine um die benachbarten Zähne geschlungene Achtertour aus Draht oder Seidenfaden, ist der Kiefer zahnlos, so muß der Halt des Tampons durch eine Prothese, z. B. eine Zelluloidplatte bewirkt werden. Am zahnlosen Kiefer kann man auch die Schleimhaut ablösen, und den Knochen soweit resezieren, daß sich die Schleimhautlappen durch Naht vereinigen lassen. Das erstrebenswerte Ziel ist immer der völlige Abschluß der Kieferhöhle von der Mundhöhle. So gut wie regelmäßig wird er in vier Tagen erreicht.

Ich bin auf diese wohlbekannten Tatsachen näher eingegangen, weil ich in dieser Beziehung eine Menge schwer wiegender Fehler habe begehen sehen. Wohlverstanden habe ich nur die Fälle im Auge, bei denen zwar die Kieferhöhle eröffnet wird, aber eine Erkrankung der Kieferhöhle nicht vorliegt. Mit großer Vorliebe wird in solche Öffnungen eine Sonde eingeführt. Das ist sinnlos, denn man kann die Eröffnung der Kieferhöhle auch in anderer Weise feststellen, und es ist auch nicht ganz unbedenklich, weil man durch das Sondieren Entzündungserreger in die Höhle bringen kann.

Bei dem 25jährigen Fräulein K. wurde bei der Herausnahme der tief zerstörten Reste des oberen ersten Bikuspidaten links die Kieferhöhle eröffnet. Die Pat. wurde einer Berliner zahnärztlichen Klinik überwiesen, und dort wurde, anscheinend zu Demonstrationszwecken, nach ihrer Angabe mehrmals eine Sonde eingeführt. Sie bekam infolge davon Nasenbluten. Es wurde ihr der Vorschlag gemacht, eine breite Eröffnung der Kieferhöhle vornehmen zu lassen. Darauf wollte sie nicht eingehen, sondern wandte sich an die Königl. Poliklinik. Man konnte sehr bequem durch eine kleine

rundliche Öffnung zwischen Eckzahn und zweitem Bikuspidaten in die Kieferhöhle hineinsehen. Daraus erhellte, daß das Sondieren mindestens überflüssig gewesen war. Ich legte in der gewöhnlichen Weise einen Tampon vor, doch dauerte es in diesem Fall ungefähr 14 Tage, bis die Öffnung völlig verschlossen war. Das Röntgenbild zeigte eine ungewöhnlich tief hinabreichende Alveolarbucht. Vier Wochen später entfernte ich auf derselben Seite die tiefzerstörten lockeren Wurzeln des zweiten Molaren. Obwohl ich die größte Vorsicht walten ließ, und die Entfernung spielend leicht war, trat doch wieder eine Eröffnung der Kieferhöhle ein. Diese Öffnung schloß sich unter dem aufgelegten Tampon binnen vier Tagen. Die Kieferhöhle blieb gesund.

Des weiteren ist es beliebt, bei zufälliger Eröffnung der Kieferhöhle eine Ausspülung zu machen, was z. B. Weiser regelmäßig zu tun scheint. Auch damit kann ich mich nicht einverstanden erklären, selbst wenn man die indifferente Kochsalzlösung verwendet. Bei einer gesunden Kieferhöhle ist ein Ausspülen unnötig, zu diagnostischen Zwecken ist es überflüssig. Wenn die Kieferhöhle innere Buchten haben sollte, so kann ein Teil der Spülflüssigkeit zurückbleiben und unter Umständen Schaden stiften, zum mindesten längere Zeit ein lästiges Druckgefühl verursachen. Getreu dem Grundsatz: Nil nocere! verwerfe ich solche Spülungen.

Welchen Schaden das Einbringen unzweckmäßigen Tamponmaterials stiften kann, habe ich bei der Krankengeschichte des Patienten Sch. hervorgehoben. Aber auch mit Jodoformgaze kann Unheil angerichtet werden. Bei einem jungen Mann war durch eine bei Entfernung des zweiten oberen rechten Molaren entstandene enge Öffnung hindurch die Kieferhöhle mit großen Mengen Jodoformgaze ausgefüllt worden. Diese Tamponade wurde eine Woche lang täglich wiederholt, bis der Patient die mit dem Herausholen und Wiedereinführen des Tampons verbundenen Qualen nicht mehr ertragen konnte und sich an die Königl. Poliklinik wandte. Hinter dem von uns entfernten Tampon stürzte eine große Menge stinkender eitriger Flüssigkeit heraus. Es bedurfte 14 Tage lang fortgesetzter Spülungen, bis die Eiterung versiegte, worauf die Öffnung unter unserem gewöhnlichen Verfahren sich schloß.

Die Kieferhöhlenschleimhaut verträgt ebenso wie die Nasenschleimhaut längere Tamponade schlecht. Sie antwortet darauf mit verstärkter Sekretion, die, wie der eben geschilderte Fall lehrt, selbst bei Anwendung von Jodoformgaze der Zersetzung fähig ist. Es besteht dabei die große Gefahr, daß die Entzündung sich weiter fortpflanzen und auf die Paukenhöhle übergreifen kann.

In einem weiteren Falle war sofort nach Eröffnung der gesunden Kieferhöhle ein Kautschukstift angefertigt und eingelegt worden. Nach einjährigem Tragen stellten wir ein Antrumempyem fest, das zum operativen Eingriff Veranlassung gab.

Unangenehmer liegen die Fälle, in denen bei Herausnahme eines Zahnes eine Wurzel in die Kieferhöhle versenkt wird. Auch dieser unglückliche Zufall ist zuweilen nur durch die größte Vorsicht zu vermeiden. Beim Bruch tiefzerstörter Molarenwurzeln führt unvorsichtiges Nachgreifen mit der Bajonettzange nur zu leicht dazu. Ich habe in solchen Fällen mehrfach mit großem Nutzen von dem geraden Hebel nach Bein Gebrauch gemacht. Ist eine Wurzel in das Antrum geraten, so muß sie unbedingt entfernt werden, weil sonst schwere Folgen unausbleiblich sind. In solchen Fällen kann man auch einmal einen Versuch mit einer Spülung machen. Ich spülte einmal eine von anderer Hand eröffnete und mit Entzündungsprodukten gefüllte Kieferhöhle von der Alveole her aus. Dabei geriet dem Patienten eine versenkte Wurzel in den Rachen und wurde ausgespien. Kommt die Wurzel auf diese Weise nicht zum Vorschein, so eröffnet man am besten die Kieferhöhle subperiostal breit von der Fossa canina aus, holt die Wurzel unter Leitung des Auges heraus und näht wieder zu. Wenn man von der Alveolenwunde her unter Aufklappung der weichen Bedeckungen die Kieferhöhle eröffnet und von dieser Öffnung aus die Wurzel herausholt, so läßt sich gewöhnlich die entstandene Öffnung nicht genügend schließen, so daß sie dauernd bleiben kann.

In zwei Fällen habe ich gesehen, daß beim Herausholen abgebrochener Wurzeln die Kieferhöhle nebenher eröffnet wurde, worauf sich Entzündungen einstellten. Im ersten Fall war der Versuch gemacht worden, eine tief abgebrochene Wurzel mit dem Bohrer zu zerstören. Dabei war der Bohrer abgeirrt und in die Kieferhöhle gefahren. Es trat eine leichte Entzündung ein, die sich durch einige Spülungen beseitigen ließ. Nach Entfernung der Wurzel schloß sich auch die Öffnung. Im zweiten Fall war bei der Ausmeißelung eines Bikuspidaten ebenfalls eine Eröffnung der Kieferhöhle eingetreten. Die Pat., ein junges Mädchen, die ihren Aufenthalt wiederholt wechselte, war von verschiedenen Ärzten und Zahnärzten behandelt worden, welche sämtlich die Öffnung durch Tamponade nicht hatten zum Verschluß kommen lassen. Bei der von mir vorgenommenen Radikaloperation zeigte sich die Schleimhaut im ganzen Bereich der Vorderwand und in der Alveolarbucht entartet. Die primäre Öffnung ließ sich bei der Operation schließen.

Nicht unerwähnt möge bleiben, daß wir einmal bei einer von anderer Hand ohne Erfolg von der Nase aus nach Sturmann operierten Patientin bei der Radikaloperation einen stinkenden Jodoformgazetampon in der Kieferhöhle vorfanden, der etwa ein Jahr in der Höhle gelegen hatte.

Ein ganz anderes Verfahren ist selbstverständlich einzuschlagen, wenn bei der Herausnahme eines Oberkieferzahnes oder einer Wurzel eine auffällige Menge Eiter oder Jauche nachstürzt. Hierbei kommen vornehmlich die Bikuspidaten und Molaren in Betracht. Wenn ein subperiostaler oder submuköser Abszeß mit Sicherheit auszuschließen ist, so kann die nachstürzende Flüssigkeit nur aus einer Zyste oder aus der Kieferhöhle stammen. Zystenflüssigkeit verrät sich gewöhnlich durch Beimischung von Cholestearin oder durch einen eigentümlichen dem Kundigen fast spezifisch erscheinenden üblen Geruch. Eiter aus der Kieferhöhle ist gewöhnlich schleimig und klumpig. Wenn man in solchen Fällen durchblasen läßt, so zischt die Luft nicht immer aus der Öffnung, selbst wenn die Kieferhöhle wirklich eröffnet ist, weil die geschwollene Kieferhöhlenschleimhaut das Durchtreten der Luft verhindert. Wenn nicht andere klinische Zeichen das Vorhandensein einer Zyste erkennen lassen, so muß man zur Differentialdiagnose eine Ausspülung machen. Auch diese kann täuschen, wenn die Zyste nach der Kieferhöhle zu durchgebrochen ist. Solche Vorkommnisse sind aber sehr selten.

Hat man eine kranke Kieferhöhle auf diese Weise zufällig eröffnet, so wird man natürlich zweckmäßigerweise immer eine Ausspülung mit physiologischer Kochsalzlösung machen, der man bei stinkendem Sekret etwas Wasserstoffsuperoxyd zusetzen kann. Diese Spülungen von der Alveole her kann man fortsetzen, es besteht aber dabei die Gefahr, daß bei länger fortgesetzten Spülungen der Kanal epithelisiert, so daß die Öffnung dauernd bleibt. Ich ziehe deshalb vor, die Öffnung nach dem Munde in der geschilderten Weise sofort zuheilen zu lassen und die erforderlichen Spülungen lieber von der Nase her zu machen.

Wenn die Diagnose eines Antrumempyems und seines dentalen Ursprungs sicher gestellt ist, so entferne ich den schuldigen Zahn und schließe sofort eine Ausspülung von der Alveole her an. Auch in diesem Falle lasse ich die Öffnung nach dem Munde zu sogleich heilen und setze die Behandlung von der Nase aus fort.

Bei allen chronischen Kieferhöhleneiterungen beginnt die Behandlung mit Spülungen, die zunächst nach Bedarf täglich oder in größeren Zwischenräumen wiederholt werden. Wenn dabei die Eiterung rasch nachläßt, und die beim Durchleuchten in der Dunkel-

kammer dunkel befundene Höhle sich aufhellt, so besteht begründete Aussicht auf Ausheilung ohne weitere Eingriffe. Wenn aber nach etwa 14 Tagen noch kein nennenswerter Erfolg erzielt ist, so muß die Radikaloperation ernstlich in Frage gezogen werden. Wie ich schon erwähnt habe, ist die soziale Lage der Patienten dabei häufig ausschlaggebend. Wenn anderweitige Eingriffe, seien sie vom Munde oder von der Nase her gemacht, keine Heilung gebracht haben, so bleibt selbstverständlich nur die Radikaloperation als ultima ratio übrig.

Die Spülungen von der Nase aus werden am einfachsten durch Punktion vom unteren Nasengange her gemacht. Bei widerstandsfähigen Leuten genügt zur Anästhesierung Einlegen eines mit 10prozentiger Kokain- oder mit 20prozentiger Novokainlösung getränkten Tampons. Empfindlichen Patienten kann man auch eine lokale Injektion in die Schleimhaut des unteren Nasengangs und die untere Muschel geben. Vorsichtige Operateure empfehlen, nachdem das Rohr eingestoßen und der Dorn entfernt ist, erst eine Lufteinblasung in die Kieferhöhle zu machen, weil man dadurch feststellt, daß sich das Rohrende frei in der Kieferhöhle befindet. Dann lassen sie die Ausspülung folgen.

Wird die Spülung mehrfach wiederholt, so muß man gewöhnlich jedesmal von neuem punktieren, weil man die erste Öffnung nicht wiederfindet. Um diesen Übelstand zu vermeiden, kann man unter lokaler Anästhesie mit der für diesen Zweck ganz besonders gut geeigneten Detlenk-Stanze eine größere Öffnung in der Wand des unteren Nasenganges anlegen. Dabei gibt es leicht einmal eine unangenehme Nachblutung, so daß man besser tut, die Nase für einen Tag zu tamponieren. Immerhin läßt sich diese Operation ambulant ausführen. Von der angelegten Öffnung aus ist es dann ein Leichtes, mit stumpfem Rohr Spülungen zu machen. Sie bietet aber auch weitere Vorteile. Zunächst läuft das sich bildende Sekret leichter in die Nase ab, ferner wird die Kieferhöhle beim Schnauben gelüftet, was für die Rückbildung und Abschwellung der Schleimhaut von hohem Wert ist. Auf diesem Prinzip beruht ja auch das von Partsch vor fast 20 Jahren angegebene Verfahren. Partsch eröffnet bekanntlich die Kieferhöhle an der Crista zygomatico-alveolaris und läßt einen provisorischen Glaszapfenverschluß tragen. Diesen Zapfen müssen die Patienten mehrmals täglich herausnehmen und Luft von der zugehaltenen Nase aus durch die Kieferhöhle blasen. Er sagte einmal: „Die Patienten müssen sich — sit venia verbo — die Kieferhöhle gesund schnäuzen“ — ein drastischer, aber treffender Ausdruck.

Hat man im unteren Nasengang eine Öffnung angelegt, so erreicht man dasselbe. Beim Schnauben tritt die Luft in die natürliche Öffnung ein, wirbelt durch die Kieferhöhle und tritt zu der unteren Öffnung wieder heraus. In nicht wenigen Fällen wird auf diese Weise Ausheilung erreicht.

Bei allen endonasalen Eingriffen und auch bei der Radikaloperation nach Caldwell-Luc ist es von großer Wichtigkeit, die untere Muschel zu schonen. Man ging früher in dieser Hinsicht sehr rücksichtslos vor und opferte unbedenklich den Kopf oder auch die ganze untere Muschel. Das führte aber nachher zu einer für die Patienten höchst unangenehmen Austrocknung und Borkenbildung in der Nase.

Die akuten Kieferhöhlenentzündungen schließen sich gewöhnlich an einen Schnupfen an. Sie kennzeichnen sich durch bald mehr bald weniger lebhafte Schmerzen, die unter Umständen in einzelne oder mehrere Zähne ausstrahlen können und dann zuweilen den Patienten zum Zahnarzt treiben. Die Differentialdiagnose ist nicht schwer, wenn man daran denkt, daß Zähne mit intakten Pulpen niemals eine Antrumerkrankung verursachen können. Schwieriger wird sie aber, wenn sich in dem Kiefer zufälligerweise Zähne mit großen Füllungen oder mit Kronen befinden. Ich sah einen Fall, in welchem zunächst mehrere solcher Zähne eröffnet und aus einem sogar die Pulpa herausgenommen war, natürlich ohne Erfolg. Das Vorhandensein eines Schnupfens kann dann den richtigen Weg weisen.

Die Durchleuchtung, die bekanntlich nur einen relativen Wert hat und mit großer Vorsicht verwertet werden muß, gibt gewöhnlich in solchen Fällen kein Resultat. Eiter ist im mittleren Nasengang gewöhnlich nicht nachweisbar.

Die Behandlung besteht im wesentlichen in Bettruhe und Schwitzen unter reichlichen Aspiringaben. Recht günstige Wirkung hat das Einlegen von Wattetampons in die Nase, die mit 10%iger Kokain- oder mit 20%iger Novokainlösung getränkt sind. Man setzt diesen Lösungen zweckmäßig tropfenweise synthetisches Suprarenin 1 : 1000 zu. Es tritt dann eine starke Abschwellung der Nasenschleimhaut ein, sodaß die Kieferhöhlenöffnung frei wird und die Luftzirkulation wieder in Gang kommt. Wenn unter dieser Behandlung keine Besserung eintritt, so müssen Spülungen von der Nase her gemacht werden. Damit kommt man in unkomplizierten Fällen fast immer aus.

Zum Schluß betone ich noch ausdrücklich, daß ich bei diesem Vortrage nur die einfachen Kieferhöhlenentzündungen im Auge gehabt habe. Es sind weder die Fälle berücksichtigt, bei denen die

Kieferhöhlenerkrankung von einer vereiterten Kieferzyste ausgegangen ist, noch die, welche mit Entzündungen einer anderen Nebenhöhle der Nase vergesellschaftet sind. Ebensowenig sind die sekundären Erkrankungen berücksichtigt, die sich an primäre Erkrankungen der knöchernen Kieferwandungen, an Geschwulstbildungen und dergleichen anschließen.

Ich fasse den Sinn meiner Ausführungen in folgenden Hauptsätzen zusammen:

1. Eine dauernde Verbindung zwischen Mundhöhle und Kieferhöhle ist möglichst zu vermeiden. Daher sind im Munde die zufällig, z. B. bei Zahnentfernungen entstandenen oder absichtlich angelegten Öffnungen so schnell als möglich wieder zum narbigen Verschluß zu bringen.

2. Die Behandlung der nicht komplizierten Kieferhöhlenentzündungen soll mit konservativen Maßnahmen beginnen. Erforderliche Spülungen werden am besten von der Nase her gemacht. Bei sicher nachgewiesenem dentalen Empyem ist die Entfernung des schuldigen Zahnes angezeigt.

3. Die Anlegung einer Daueröffnung durch eine Zahnalveole hindurch und das dauernde Tragenlassen eines sogenannten Antrumzapfens ist im allgemeinen zu verwerfen.

4. Bei der operativen Behandlung des chronischen Antrumempyems gibt die Radikaloperation nach Caldwell-Luc nach den bisherigen Erfahrungen die besten Resultate.

Nachtrag bei der Korrektur.

In der Diskussion zu diesem Vortrag machte Herr Kalisch (Breslau) die Mitteilung, daß er mit dem Rhinologen Prof. Hinsberg gemeinschaftlich seit Jahren alle in Zugang kommenden Kieferhöhleneiterungen auf ihren Ursprung untersuche. Es habe sich dabei herausgestellt, daß nur 5 % der Gesamtzahl dentalen Ursprungs sei. Demnach muß ich meine Schätzung von 30—40 % als unrichtig bezeichen.

Herr Adloff macht noch auf einen anderen Weg der Eröffnung und Infektion des Antrum aufmerksam bei Resektion der Wurzelspitze vom zweiten Prämolaren und den Molaren. Auch in diesen Fällen ist konservative Behandlung durchaus indiziert. Auch in Fällen von Infektion erfolgt gewöhnlich Heilung.

Herr Cohn: Die Ausführungen des Herrn Kollegen Adloff bezügl. der Gefahr der Eröffnung des Antrums bei Resektion der Wurzelspitze bei oberen Molaren veranlassen mich mitzuteilen, daß ich beim ersten oberen Molaren nicht die Wurzelspitze, sondern dicht über dem Hals der Krone die ganze Wurzel reseziere. Es steht dann der Zahn auf zwei Wurzeln. Die Wurzel läßt sich wohl leicht in den chronischen Fällen der

Eiterung entfernen, weil die Knochenwand durch den Eiterdurchbruch teilweise zerstört ist.

Herr Kalisch: Herr Prof. Williger hat einen sehr hohen Prozentsatz der Kieferhöhlenerkrankung dentalen Ursprungs angenommen (30—40 %), der erklärlich ist, da ihm Zahnkranke, zum mindesten Zahnkrankverdächtige überwiesen werden. Ich nehme einen niederen Prozentsatz an, den ich mit einem Nasenspezialisten zusammen gefunden habe. Wir haben vereinbart, daß ich ihm alle Kieferhöhlenerkrankungen und -Verdächtige überweise, während der Nasenspezialist die Erkrankten zur Feststellung des Gebisses resp. Behandlung mir überweist. So haben wir die Möglichkeit, dem Prozentsatz der Kieferhöhlenerkrankung dentalen Ursprungs möglichst nahe zu kommen; wir haben 5 % der letzten Art gefunden.

Herr Frank: Patientin W., 14 Jahre, läßt sich den tief kariösen 6 extrahieren. Die Extraktion erfolgte mit dem Beinschen Hebel wegen Frakturgefahr. Nach Entfernen der bukkalen Wurzeln findet der Hebel beim Versuch, die palatinale Wurzel zu entfernen, die Alveole leer. Die Röntgenaufnahme ergab trotz der Vermutung, daß die Wurzel in die offene Kieferhöhle eingedrungen sei, daß die Wurzel noch an der alten Stelle zu sitzen schien. Die Untersuchung der Wunde stellte fest, daß die palatinale Wurzel seitlich in eine Abszeßhöhle gedrückt worden war, die sich zwischen Wurzel und Gaumendach befand. Die nach dem ersten Extraktionsversuch festgestellte Kommunikation mit der Kieferhöhle war am zweiten Tage wieder verschlossen.

Herr Herbst: Ich habe selbst an einem Empyem (höchstwahrscheinlich als Folge von Influenza) gelitten. Sämtliche Inhalationskuren versagten. Schmerzen hatte ich nie, was ich auf gute Nasenatmung zurückführe. Nach etwa einem Jahre ließ ich Probepunktion durch die Nase machen. Beim Durchspritzen entleerte sich geruchloser, gelber Eiter. Nach drei und sechs Tagen wurde die Punktion wiederholt. Die Kieferhöhle war sauber und blieb es auch nach 4 Wochen, als die letzte Probepunktion gemacht wurde.

Die einzigen noch vorhandenen Beschwerden sind etwas vermehrte Katarrhe auf der betr. Nasenseite, die immer nach Einlage von etwas Watte in Eukalyptusöl getränkt (eine Nacht hindurch) prompt zum Schwinden kommen.

Herr Cieszyński: Das Vorkommen tiefer Alveolarbuchten könne nur bestätigt werden. Das Hereinstoßen eines Wurzelrestes in die Kieferhöhle bei Extraktion ist bei besonders tiefer Alveolarbucht nicht dem Operateur, sondern den anatomischen Verhältnissen zuzuschreiben und ist daher nicht immer ein Kunstfehler. In zweifelhaften Fällen empfiehlt sich eine korrekte Röntgenaufnahme. Die Entfernung der bukkalen Wurzelspitze von der Kieferhöhlenbodenlinie gibt die Entfernung der Wurzel von dem Boden der Alveolarbucht an (Cieszyński 1911). Es ist ein Verdienst des Referenten, darauf hingewiesen zu haben, daß die langen Spülungen sowie die Offenhaltung des Kommunikation durch Kieferhöhlenverschlüsse zu verdammen sind und daß statt dessen in diesen Fällen der radikalen Operation der Vorzug zu geben ist.

Herr Rosenstein: In Fällen, wo bei Ausräumung größerer Granulationsherde und Exstirpation zum Antrum zu gewachsener Zysten die Kieferhöhle eröffnet wurde, wurde im Breslauer Institut die Wunde durch Naht geschlossen, das Antrum völlig in Ruhe gelassen. Ein Empyem ist hiernach nicht zur Beobachtung gekommen.

Herr Schröder (Hannover) teilt mit, daß es in manchen Fällen, wo eine Wurzel in die Highmorshöhle geglitten ist, gelingt, durch heftiges Nicken des Kopfes des Patienten die Wurzel wieder zur Erscheinung zu bringen und sie mit spitzer Bajonettzange zu fassen.

Herr **Adloff** hält seinen Projektionsvortrag über

Einige strittige Fragen aus der Entwicklungsgeschichte des Gebisses.

Herr **Mamlok:**

Die mechanische Befestigung loser Zähne.

Der Vortragende benutzt Stifte, die an den unteren Schneidezähnen auf der Zungenseite in Kanäle gehen, die er in die Pulpahöhle bohrt. Die Stifte müssen natürlich parallel gerichtet sein. Am oberen Ende der Stifte angebrachte Knöpfchen, die gegossen werden, werden miteinander und mit seitigen festen Zähnen verbunden. Auf diese Weise werden die Zähne fest und es bildet sich neue Knochenmasse in ihrer Umgebung, wie die projizierten Röntgenaufnahmen zeigen.

4. Sitzung, Freitag, 17. Mai, nachmittag $^3/_4$3 Uhr.

Herr **Birgfeld** gibt unter Demonstrationen verschiedene

Mitteilungen aus der Praxis.

So berichtet er über die Anbringung von Saugkammern über Schleifstreifen und über eine elektrisch zu erwärmende Luftspritze (Dentotherm), zu deren Konstruktion die Heißluftdouche Fön die Anregung gegeben hat. Diese ist abgebildet und beschrieben in der Dtsch. zahnärztl. Wochenschr. vom 11. März 1911.

Herr Bieber: Ich möchte darauf aufmerksam machen, daß die Metallstreifen mit Diamantspatel dasselbe sehr bequem erreichen lassen, ohne eine neue Lücke oder einen Zwischenraum zu schaffen. Die Metallstreifen sind viel dünner als die gezeigten Streifen, sie heißen Diamantina.

Herr Gläntzer (Glauchau): Ich kann den Fönapparat nur empfehlen; möchte aber anregen, den Fabrikanten zu veranlassen, noch eine Vorrichtung für Regelung der Temperatur, event. durch Thermometer kontrollierbar, in den Apparat einzubauen.

Herr **Hinrichsen** spricht über

Erfahrungen mit dem Angleschen System der Kieferregulierung.

Herr **Zielinsky** über

Behandlung der Progenie.

Hieran schließt sich über dasselbe Thema eine Mitteilung von **Hauptmeyer.**

Herr Herbst: Ich bin dem Kollegen Zielinsky sehr dankbar für seinen ausführlichen Vortrag und wenn ich mir einige ergänzende, bezw. kritische Bemerkungen dazu erlaube, so geschieht dies lediglich im Interesse der Sache.

Zunächst halte ich ein freiwilliges Zurückziehen des Unterkiefers bei Progenie nicht für wesentlich ergiebig. Das Bild, welches Z. als Beweis hierfür zeigte, war einmal bei geschlossenem und dann bei etwas geöffnetem Munde genommen, und wir wissen alle, daß beim Öffnen des Mundes der Unterkiefer eine Kreisbewegung macht, wodurch er etwas zurückweicht.

Die verschiedenen Formen der Progenie können wir einteilen in Aufbiß, Vorbiß und Überbiß. Beim letzteren treffen sich die oberen und unteren Schneidezähne nie.

Bei offenem Biß, verbunden mit Progenie, möchte ich auf die Beobachtung aufmerksam machen, daß man beim Herabziehen der oberen Vorderzähne leichter die vier Schneidezähne als die Eckzähne herabziehen kann, ich schiebe dies auf die Nähte des Zwischenkiefers.

Die Anfertiguung von Brücken schiebe ich solange hinaus, bis die Vorderzähne bei der veränderten Stellung durch den nun allein auf diesen ruhenden Kaudruck noch weiter in unserm Sinne sich in ihrer Stellung geändert haben. Früher lag der ganze Kaudruck auf den Backenzähnen, jetzt soll er eine Zeitlang allein auf den Vorderzähnen lasten.

Bezüglich der Ererbung muß ich bemerken, daß wir als ererbt nur das Angeborene betrachten können. Zahnkeime können also ererbt sein, die Stellung aber ist von soviel äußeren Umständen abhängig, vom Gewebedruck, Kaudruck, Zungen-, Wangen- und Lippendruck, Angewohnheiten, überhaupt Funktion, daß wir ohne weiteres nicht von einer ererbten Progenie sprechen können, wenn auch eine ererbte Veranlagung nicht bezweifelt werden soll. Die Kopfkappen habe ich persönlich noch nicht angewendet und wäre für eine kleine Belehrung hierüber dem Koll. Z. sehr dankbar.

Die schiefe Ebene wirkt nicht immer ganz nach Wunsch, zumal nicht bei Kindern, welche indolenter Weise oft überhaupt auf jegliches Beißen verzichten.

Herr Hesse: Ich möchte bezweifeln, daß bei einer Dehnung des Kiefers bei Regulierungen eine Sprengung der Gaumennaht eintritt. Zu dieser Hypothese müßte erst der Beweis geliefert werden.

Herr Apffelstädt: Den Herbstschen Vorschlag, zunächst den Zwischenkiefer zu regulieren, halte ich insofern nicht für ausführbar, als bekanntlich der Zwischenkiefer als solcher bereits sehr früh im fötalen Leben verschwindet und nur die Mittelnaht übrig bleibt.

Die kongenitale Veranlagung der Disposition zu späteren Deformitäten des Kiefergerüstes muß ich schon aus dem Grunde als wahrscheinlich betrachten, weil doch die Verlagerung von Zahnkeimen bei Gaumenspalten, die Über- oder Unterzahl unleugbar eine große Rolle bei der Kieferbildung spielt.

Herr Herbst: Dem Koll. Hesse muß ich noch kurz bemerken, daß beim Regulieren des Oberkiefers in erster Linie das Periost, dann der Alveolarfortsatz und dann die Sutura palatina nachgibt.

Herr **Lewin** gibt Vortrag mit Demonstrationen über

Neuerungen und praktische Winke aus der Brückentechnik.

Das Wort erhält darauf Herr Centlivre zu seinem Vortrage.

Chavosot, ein neues Mittel zur Wurzelbehandlung.

Von

Zahnarzt **Centlivre** in Mülhausen i. Els.

Auf der Versammlung der Südwestdeutschen und Schweizer Zahnärzte im Oktober 1910 hatte ich bereits Gelegenheit, die dortigen

Kollegen auf das in der chemischen Fabrik zu Thann i. Els. hergestellte Chavosot hinzuweisen, und seitdem wurde auch dem Präparat ein sehr großes Interesse entgegengebracht.

Chavosot, der Methyläther des im Esdragonöle enthaltenen Esdragols, wird durch Entmethylisierung des Esdragols gewonnen.

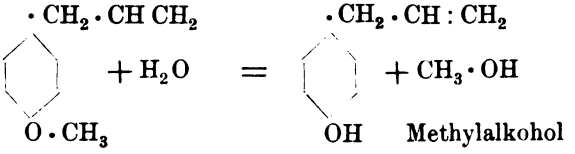

Chavosot ist demnach Paraallylphenol, welches nach Eykmann im Betelöl vorhanden sein soll (Berichte der deutschen chemischen Gesellschaft 22. 2756). Es stimmen zwar die physikalischen Eigenschaften des Eykmannschen Chavicols nicht mit denen des ganz reinen Paraallylphenols überein.

Chavosot zeigt den Schmelzpunkt 15,8°, Erstarrrungspunkt 15,1°, Siedepunkt bei gewöhnlichem Druck 229°. Seiner Natur nach zeigt es alle für die Phenolgruppe charakteristischen Reaktionen. So färbt es sich mit Eisenchlorid in wässerig-alkoholischer Lösung olivgrün, in wässeriger dagegen hellviolett. Es bildet wohlkristallisierte Erdalkali- und Alkalisalze, unter denen sich das Baryum- und Natriumsalz besonders auszeichnen. Durch Methylieren der Hydroxylgruppe entsteht Esdragol, kenntlich an seinem charakteristischen. angenehmen Geruche. Ein Tropfen Chavosot wird mit überschüssiger ca. 15%iger Natronlauge versetzt und nach Zugabe von drei Tropfen Dimethylsulfat zum Sieden erhitzt, wobei sofort der Geruch nach Esdragol auftritt.

Die ausgesprochenen antiseptischen Eigenschaften des Chavosot erweckten den Gedanken, dieses Phenol in der zahnärztlichen Praxis auf seine Brauchbarkeit auszuprobieren. Wie aus untenstehender Tafel ersichtlich, ist Chavosot ein sehr starkes Gift für Bakterien, etwa 5mal stärker als Phenol und ca. 2mal stärker als Eugenol.

	Phenol %	Eugenol %	Chavosot %
Micrococcus B B	0,5	0,12	0,07
Micrococcus prodigiosus . . .	0,2	0,08	0,04
Staphylococcus aureus	0,25	0,08	0,05
Bac. febr. thyphoid.	0,15	0,05	0,025
Vibrio Koch	unter 0,1	unter 0,05	unter 0,02

Sein Geruch ist schwach phenolartig und nicht unangenehm. Es verharzt nicht, wie das chemisch verwandte Eugenol und hat eine geringe, nicht tiefgehende Ätzwirkung auf Weichteile. Es verursacht absolut keine Reizung der Wurzelhaut und keine Verfärbung des Zahnes.

Chavosot eignet sich nun infolge seiner großen desinfizierenden Kraft in ganz hervorragender Weise für die zahnärztliche Praxis. Und zwar in erster Linie zur Wurzelbehandlung. Das Präparat wurde mir vor 8 Jahren zur Verfügung gestellt, und ich habe mit demselben ausschließlich gearbeitet, wobei ich in vielen tausend Fällen von Wurzelbehandlung die denkbar vorzüglichsten Erfolge gehabt habe. Diese meine Erfahrung wurde mir auch zu meiner größten Freude von allen anderen Herren Kollegen bestätigt, die das Mittel, seitdem ich dasselbe zum ersten Male empfohlen hatte, angewandt haben. Auf die nähere Anwendung des Präparates will ich kurz eingehen.

Nach Exstirpation der Pulpa führe ich mit Tropfpinzette einen Tropfen Chavosot in das Pulpenkavum und pumpe mit Hilfe einer glatten Nadel die Flüssigkeit in den Wurzelkanal. Bei bereits abgestorbenen Pulpen reinige ich mechanisch und mit Schwefelsäure die Kanäle und bringe gleichfalls nach Neutralisierung der Säure ein bis zwei Tropfen in die Kanäle, die ich nach jeder Sitzung mit Guttapercha verschließe. Dies wiederhole ich höchstens in zwei oder drei Sitzungen, worauf ich die Wurzel mit einer Xeroform-Chavosotpaste definitiv fülle. Als Wurzelfüllung kann auch jede andere Methode, wie sie der einzelne Praktiker eben gewohnt ist, nach der so äußerst starken Desinfektion der Wurzelkanäle durch Chavosot, angewandt werden. Es ist mir auch in jedem Falle, in dem eine Heilung einer Fistel überhaupt möglich war, gelungen, dieselbe mit Chavosot nach wenigen Sitzungen auszuheilen. Natürlich geschieht jede Wurzelbehandlung unter Kofferdam. Wurzel- und Fistelbehandlung im Oberkiefer führe ich in der Horizontallage des Kopfes aus. Ich verwende Chavosot auch bei Amputation der Pulpa mit dem besten Erfolge, wobei ich die in der gewohnten Weise vorpräparierten Pulpastümpfe mit einer Chavosotzinkoxydpaste überdecke. Ferner verwende ich es zum Auswaschen der Alveolartaschen bei Alveolarpyorrhöe und bei sensiblem Dentin.

Die hauptsächlichsten Vorzüge nun, die mich veranlassen, den Herren Kollegen das Präparat zu empfehlen, sind die enorme Desinfektionskraft bei nicht tiefgehender Ätzwirkung auf Weichteile, das Fehlen jeder Reizung der Wurzelhaut und jeder Verfärbung des

Zahnes, der nicht unangenehme Geschmack, die ölartige Konsistenz und nicht zuletzt der Zeitgewinn bei der Erreichung unseres Zieles in nur wenigen Sitzungen. Es würde mich freuen, wenn von anderer Seite recht viele Versuche angestellt würden; auch bin ich überzeugt, daß bei richtiger Anwendung des Präparates genau so günstige Resultate erzielt werden, wie ich sie seit 8 Jahren in so vielen Fällen erzielt habe.

Das Wort erhält nun Herr Abraham zu seinem Vortrage.

Die technische Entwicklung der Zahnzemente.

Von

Dr. **Abraham** in Berlin.

M. H. K.! Die Zahnzemente sind seit langen Zeiten in der Zahnheilkunde ein wichtiges Hilfsmittel für die Erhaltung defekter Zähne, obwohl eine große Zahl hervorragender Fachleute diese Materialien nicht als vollwertig betrachtet. Sie alle wissen aber, daß das Füllungsmaterial par excellence, das Gold, so wertvoll es für die Erhaltung der Zähne auch ist, immerhin seine Schattenseiten hat, sowohl in ästhetischer, als auch in technischer Hinsicht. Deshalb sollte es unsere wichtigste Aufgabe sein, ein Füllungsmaterial zu schaffen, welches in ästhetischer Beziehung vollauf befriedigt, d. h. vom Zahnschmelz nicht zu unterscheiden ist, das sich leicht verarbeiten läßt, und welches schließlich eine hohe, mechanische und chemische Widerstandsfähigkeit im Munde besitzt. Da ich seit mehreren Jahrzehnten an dieser Aufgabe arbeite, so halte ich mich für berufen, Ihnen einen Überblick über die technische Entwicklung zu geben, welche die Zahnzemente im Laufe dieser Zeit durchgemacht haben.

Sie werden nicht erwarten, daß ich Ihnen meine speziellen Geheimnisse verrate, ja, ich denke nicht einmal dasjenige preiszugeben, was mir infolge meiner fabrikatorischen Tätigkeit von den wirklichen oder vermeintlichen Geheimnissen der Konkurrenz durch Kombination oder Kontrollversuche bekannt geworden ist. Es wäre dieses ein Unrecht gegen die Fabrikanten und käme keinem von Ihnen zugute. Was ich Ihnen vorzutragen gedenke, ist dasjenige chemisch-technische Material, welches in der Literatur dieses Faches, wie in der Patentliteratur verstreut vorliegt und daher üblicherweise als bekannt vorausgesetzt wird. Die zahnärztliche Literatur hat

aber auf diesem Gebiete bislang nur wenig Informatorisches gebracht und dieses wenige war oft objektiv unrichtig, so daß eine authentische Darstellung am Platze sein dürfte.

M. H. K.! Als bekannt darf ich voraussetzen, daß alle heutigen Zahnzemente ihren Ausgang genommen haben von dem sog. Sorelkitt, welcher in der Hauptsache aus Magnesit oder Dolomit als Pulver, und einer Magnesiumchloridlösung als Flüssigkeit besteht. Dem Pulver werden häufig noch indifferente Bestandteile, wie Glaspulver, Schlacken u. dgl., der Flüssigkeit Leim, Gummi, Eiweiß und ähnliches hinzugefügt. Dieser Sorelkitt, auch Magnesiachloridzement genannt, ist recht alt und findet noch heutigen Tages zur Herstellung von Kunststeinen, zum Verkitten von Fugen bei Marmorarbeiten u. dgl. Anwendung. Es läßt sich leicht verstehen, daß nach Ersatz des Magnesits durch Zinkoxyd und des Magnesiumchlorids durch Zinkchlorid diejenige Füllung geschaffen war, welche vor Zeiten in der Zahnheilkunde als künstliches Zahnbein, Pariser Zahnkittmasse, in Deutschland speziell als Süersensches Zement bekannt geworden ist. Dieses Zinkchloridzement mußte wegen seiner Nebenwirkung, in die Tiefe zu ätzen, überwunden werden und wurde überwunden in den 70er Jahren des vorigen Jahrhunderts durch das Rostaingsche Zement. Bei diesem blieb das Pulver ungefähr dasselbe, für die Flüssigkeit aber wurde als Basis die Phosphorsäure verwendet.

Das Rostaing-Zement oder Zinkphosphatzement hat eine große Reihe praktisch wichtiger, theoretisch aber unbedeutender Variationen erlebt und ist noch heute ein unentbehrliches Hilfsmittel für die Befestigung von Einlagen für das Füllen von Milchzähnen, für die temporäre Erhaltung stark defekter Zähne und als Isolierungsmaterial unter Metallfüllungen. Während der Dauer von ca. 30 Jahren waren die Zinkphosphate dominierend. Wohl wurde die zuerst kristallinische Säure in dickflüssige umgestaltet, das Pulver feinkörniger und in der Farbe nuancenreicher; eine wesentliche Verbesserung gegenüber den ursprünglichen Rostaing-Zementen war aber während dieser Periode nicht zu verzeichnen, obwohl es an Anstrengungen für Verbesserungen durchaus nicht gefehlt hat. Seide, Zellulose, Zelluloid und Metallegierungen wurden dem Pulver beigemischt, ohne daß diese Kombinationen einen dauernden Platz eroberten.

Das, worauf es ankam, dem im Zahne tot und kreidig aussehenden Füllungsmaterial ein lebendiges, transparentes, glas- oder schmelzartiges Aussehen zu geben, gelang erst in der letzten, seit ca. 6—7 Jahren angebrochenen Periode den Silikatzementen.

Die Flüssigkeit für diese neue Zementgruppe ist dieselbe geblieben, wie bei den Zinkphosphatzementen. Sie besteht, wie bekannt, aus einer der drei Phosphorsäuren, welche gewöhnlich durch Auflösung von Basen abgestumpft sind. Es handelt sich also bei der Flüssigkeit nicht eigentlich um Phosphorsäure, sondern im chemischen Sinne um saure phosphorsaure Salzlösungen. Es scheint gleichgültig zu sein, welche Phosphorsäure und welche Salze verwendet werden. Die diesbezügliche Literatur zählt fast alle Oxyde, Karbonate und Phosphate der Erd- und Erdalkalimetalle auf. Es scheint, als ob man mit jeder Gruppierung das Richtige treffen kann. Eine so geartete Flüssigkeit also ist von der Periode der Zinkphosphatzemente in diejenige der Silikatzemente mit übernommen worden.

Geändert hat sich hier lediglich das Pulver. Wir sahen vor 30 Jahren den Wandel vom Magnesium zum Zinkoxyd, und haben jetzt einen Ersatz des letzteren durch Tonerde zu verzeichnen. Will man den Silikatzementen einen allgemein zutreffenden Gruppennamen geben, so müssen sie Tonerdephosphatzemente heißen oder Aluminiumphosphatzemente. Alles, was sonst von den Bestandteilen der Silikatzemente bekannt wurde: Beryllium, Kieselsäure, Glas usw., ist mehr oder minder unwesentliche Beimischung, wie sie auch schon bei den früheren Gruppen vorkam. Das Wesentliche ist das Aluminiumoxyd, die sog. Tonerde. Sie bildet das Gerüst der Silikatfüllung, gibt ihr die Widerstandsfähigkeit gegen Säuren, die Härte, das dichte Gefüge, Glanz und Transparenz. Wohl waren Tonerde und Tonerdeverbindungen auch schon den älteren Zementpulvern beigemischt, bei den Silikatzementen aber bilden sie den Grundstoff.

Bei dieser Wichtigkeit der Tonerde für die Herstellung moderner Zemente dürfte es am Platze sein, die Eigenschaften dieses Materials etwas näher zu betrachten. Obschon das Aluminium ein Metall ist, weicht seine Sauerstoffverbindung von dem chemischen Verhalten der übrigen Metalloxyde wesentlich ab. Während nämlich diese ganz allgemein Basenbildner sind, übernimmt die Tonerde sowohl die Rolle eines Basen- wie diejenige eines Säurebildners. Das Aluminiumoxyd kann sich also mit Säuren verbinden, andererseits aber auch einem Metalle gegenüber die Säure ersetzen. In beiden Fällen werden Salze gebildet, in denen die Tonerde das eine Mal als Base, das andere Mal als Säure zu betrachten ist. Im letzteren Falle nennt man die entstandenen Metallaluminiumsalze Aluminate. So spricht man von Natrium-, Kalium-, Kalzium- und Magnesium-Aluminaten. Die Kalzium - Magnesium - Aluminate spielen in der

Natur bei der Bildung gewisser Halbedelsteine eine Rolle, und die neueste chemische Theorie mißt ihnen eine wesentliche Bedeutung bei der Herstellung der Portlandzemente bei. Dieses nicht ganz in das Schema passende chemische Verhalten der Tonerde hat ein Seitenstück in seinen höchst bemerkenswerten physikalischen Eigenschaften. Stellt man die Tonerde künstlich her, so gewinnt man zunächst ein stark wasserhaltiges Produkt von schleimiger, durchscheinender Konsistenz, das Tonerdehydrat, welches beim Glühen seinen Wassergehalt verliert, so daß die Tonerde zurückbleibt. Auch diese ist im ursprünglichen Zustande außerordentlich hygroskopisch und erwärmt sich bei der Aufnahme von Wasser, in welchem sie nicht ganz unlöslich ist, leicht löslich ist sie in jeder verdünnten Säure.

Glüht man weiter, so verändert sich die Tonerde ganz wesentlich, bekommt ein höheres spezifisches Gewicht, also dichteres Gefüge, sie wird unlöslich in Wasser und schwerer löslich in Säuren, und je mehr man glüht, desto widerstandsfähiger wird das Produkt. Bei der Temperatur des Porzellanofens, also bei 1500—1600 °, ist dieser Prozeß so weit vorgeschritten, daß die Tonerde von keiner Säure mehr angegriffen und fast unschmelzbar wird.

Hat man diese Eigenschaften der Tonerde gegenwärtig, so läßt sich unschwer erkennen, welchen Wag man einzuschlagen hat, um dieses Material zu einem möglichst brauchbaren Grundstoff für Zahnfüllungen zu gestalten. In ungeglühtem Zustande ist es unbrauchbar, weil gar zu leicht löslich, und in stark geglühtem Zustande, wo es die herrlichsten Eigenschaften besitzt, ist es unverwendbar, weil es mit der Phosphorsäure in der Zementflüssigkeit nicht mehr reagiert. Der Techniker nennt diesen Zustand „totgebrannt".

Wenn wir jetzt die Konstitution der Silikatzemente chronologisch überschauen, soweit dieselbe bekannt geworden ist, so werden Sie sehr bald die Aufgabe erkennen, welche wir als die wesentliche für die Darstellung möglichst brauchbarer Zemente betrachten müssen.

Das erste Silikatzement, welches auf dem Markte erschien, benutzte eine Schmelze aus Kalk, Tonerde und Kieselsäure als Basis, pulverte dieses Produkt und mischte ihm eine ungeschmolzene, durch Fällung gewonnene, Berylliumsilikatverbindung zu. Das nächstfolgende Präparat vertauschte das Berylliumsilikat gegen ein ebenfalls auf nassem Wege gewonnenes Aluminiumsilikat, und vermischte es mit einer ähnlichen gepulverten Schmelze, welch letztere übrigens schon seit ca. 40 Jahren bekannt ist. Der nächste Schritt war die Verwendung des Aluminiumphosphates für den gewünschten Zweck. Dasselbe wird für sich allein geglüht und als Zementpulver verwandt,

oder der Prozeß des Glühens erstreckt sich auf ein Gemisch von Tonerde und phosphorsaurer Tonerde. In einer weiteren Veröffentlichung desselben Erfinders wird die Verwendung von Aluminat-Silikaten bekannt gegeben. Nach Lage der Sache muß man annehmen, daß Kalzium- oder Magnesiumaluminat oder ein Gemisch von beiden dem Aluminiumphosphat und der Tonerde zugesetzt, stark geglüht und gepulvert wird.

Die angeführten Präparate sehen also, wenn wir von dem berylliumhaltigen absehen, ihre Aufgabe darin, die Tonerde oder die Tonerdeverbindungen für sich selbst oder im Gemisch mit anderen geglühten oder geschmolzenen Stoffen stark zu trocknen oder zu glühen und so als Zementpulver zu verwenden.

Es dürfte die Kombination erlaubt sein, daß den Fabrikanten der Plan vorschwebte, ihre Stoffe ganz niederzuschmelzen, weil ja, wie wir gesehen haben, die Tonerde ihre wertvollsten Eigenschaften erst in hohen Temperaturen erreicht. Nimmt man aber bei den angeführten Materialen die Tonerde so reichlich, daß sie den wesentlichsten Bestandteil des Schmelzsatzes ausmacht, so würde die Schmelztemperatur so außerordentlich hoch sein müssen, daß das Schmelzprodukt völlig totgebrannte Tonerde enthalten würde, die nicht mehr die Fähigkeit hätte, mit der phosphorsauren Zementflüssigkeit abzubinden.

Es lag also nahe, nach Zusätzen zu suchen, welche ohne Beeinträchtigung der gewünschten Eigenschaften des Zahnzementes die Schmelztemperatur des Gemisches so herabsetzen, daß die Tonerde gerade noch mit Phosphorsäure reagiert, im übrigen aber schon die erwähnten Eigenschaften des Halbedelsteins besitzt. In der Tat sehen wir auch in einer vor etwa Jahresfrist veröffentlichten Patentschrift die Aufgabe in unserem Sinne gelöst. Das Präparat nach diesem Patente ist allerdings noch nicht auf dem Markte bekannt geworden. Hier wird zur Herabsetzung des Schmelzpunktes die Phosphorsäure so verwendet, daß mit derselben ein Teil der Kieselsäure ersetzt wird, während die Tonerde der wesentlichste Bestandteil des Schmelzsatzes bleibt.

Meine eigenen Arbeiten haben sich seit vielen Jahren in derselben Richtung bewegt. Es schien mir sowohl im Hinblick auf die gewünschten mechanischen Eigenschaften der Füllung, als auch mit Rücksicht auf die Gefahr der Einwirkung auf die Pulpa erstrebenswert, von einem Pulvergemisch abzusehen und ein völlig durchgeschmolzenes, einheitliches, porzellanartiges, stark tonerdehaltiges Produkt zu schaffen, bei welchem die Tonerde ihre physikalischen Vorzüge in möglichst hohem Grade besitzen kann, ohne

doch die Fähigkeit zu verlieren, mit der Phosphorsäure abzubinden. Ich bediene mich zum Zwecke der Herabsetzung des Schmelzpunktes der Flußsäure und ihrer Salze, deren Vorkommen im natürlichen Zahnschmelz mich zu den ersten diesbezüglichen Versuchen anregte. Der von mir gewählte Schmelzpunkt liegt bei reichlich 1200°.

Die Porzellanstücke, welche ich Ihnen hiermit zur Besichtigung herumreiche, stellen das Produkt des von mir erzielten Schmelzvorganges dar. Sie sehen einen porzellanartigen, völlig einheitlichen Scherben. Dieses Porzellan wird staubfein gemahlen und bildet mit einem prozentual ganz unwesentlichen Farbzusatz das Pulver des von mir hergestellten Translucins. Wenn auch durch das Pulvern und das Verarbeiten mit der Zementflüssigkeit ein Teil der Durchsichtigkeit eingebüßt wird, so ist das Translucin meines Erachtens doch das lichtdurchlässigste und daher zahnschmelzähnlichste Produkt und bedeutet auch in dieser rein technischen Hinsicht einen Fortschritt.

Was aber viel wesentlicher ist, die Gefahr der Einwirkung des Füllungsmaterials auf die darunter liegende gesunde Pulpa, scheint mir in diesem Produkt völlig ausgeschlossen zu sein. Bei meinen eigenen, recht zahlreichen Versuchen im Munde und allen den Versuchen, über welche meine Freunde mir Bericht erstattet haben, ist kein einziger Fall bekannt geworden, bei welchem Pulpenreizungen eingetreten wären, ein Resultat, welches mir schon vor der praktischen Verwendung des Translucins als wahrscheinlich und erreichbar gegolten hatte.

Die bei den bisherigen Präparaten aufgetretenen Pulpenerscheinungen wurden, wie bekannt, zuerst auf Verunreinigung mit Arsen zurückgeführt, und nachdem der Produzent der verbesserten Silikatzemente Arsenfreiheit garantierte, sah man sich genötigt, an die Einwirkung von nicht neutralisierter Phosphorsäure zu denken. Ich kann dieser Theorie keine vollgültigen Beweise entgegenstellen, glaube mich aber dazu berechtigt, an der schädlichen Phosphorsäurewirkung zu zweifeln. Wollen Sie diesbezüglich bedenken, daß schon die reine Phosphorsäure an sich so leicht keine Verätzungen erzeugt, nehmen Sie hinzu, daß in der Zementflüssigkeit die Azidität der Phosphorsäure durch die in ihr aufgelösten Basen bis auf ein Minimum herabgesetzt ist, vergegenwärtigen Sie sich, daß bei ihrem etwaigen Eindringen in das Dentin der Kalksalzgehalt dieser Schicht sofort die Säure neutralisieren müßte, so ist eine Verätzung der Pulpa durch Phosphorsäure nur in den wenigen Fällen denkbar, in denen unvorsichtigerweise eine fast unbedeckte Pulpa dicht unter dem Kavitätenboden liegt. Mir schwebt für die Erklärung der

Pulpenverätzung eine Erklärung vor, welche davon ausgeht, daß die bisherigen Silikatzemente aus einem ungeschmolzenen Pulvergemisch bestanden, und ich neige zu der Annahme, daß der Mundspeichel die Füllung allmählich durchdringt, die weniger widerstandsfähigen Teile des Gemisches löst und den freiliegenden Zahnbeinkanälchen zuführt. Sobald meine diesbezüglichen Versuche abgeschlossen sein werden, komme ich auf diesen Punkt zurück.

Ich werde mich freuen, wenn auch Sie, m. H. K., in dieser Richtung forschen wollten.

5. Sitzung, Sonnabend, 19. Mai, 1/4 10 Uhr.

Das Wort erhält zuerst Herr **Simon** zu dem Vortrage

Die Röntgendiagnostik in der Zahnheilkunde.

Herr Rosenstein: Der Ausgangspunkt einer Zyste kann nicht immer aus dem Röntgenbilde erkannt werden. Es kommt häufig vor, daß der die Zyste verursachende Zahn entfernt worden ist, die Zyste aber weiter wächst. Zweitens scheinen auf dem Röntgenbilde in manchen Fällen zwei Zähne in die Höhle hineinzuragen, von denen der eine aber außerhalb des Hohlraumes liegt und nur durch die Projektion hineinverlegt wird.

Herr Cieszyński: a) Bei dem einen demonstrierten Röntgenogramm handelte es sich nicht um Fehlen des $\underline{3}|$, sondern des $\underline{2}|$, da $\underline{3}$ neben III durchgebrochen ist. Die mesiale Resorption von $\underline{\text{III}}$ ist durch das Vorbeigleiten des $\underline{3}|$ beim Durchbruch zu erklären.

b) Auf die Resultate bei dem Redressement forcé ist es vom Einfluß, ob beim Redressieren nur die Kronenpartie, oder auch die Wurzelspitzenpartie des Zahnes eine bedeutendere Verschiebung erleidet. Es sollten daher nur diejenigen Fälle auf diese Weise operiert werden, bei denen die apikale Gegend fast auf demselben Orte verbleibt.

c) Um sich besser über die topographische Lage der Wurzeln des Molaren zur Kieferhöhlenbodenlinie zu orientieren, solle man den $\measuredangle \omega$ (Neigung des Hauptstrahles zur Horizontalebene) kleiner nehmen; der Abstand ist etwa gleich dem Abstand der Kieferhöhlenbodenlinie zu der bukkalen (und nicht der palatinalen) Wurzel.

Herr Dieck meint, eine Zyste kann trotz der Extraktion weiter wachsen. Ferner müsse man wohl einen eiternden Granulationsherd von einem Granulom unterscheiden. Das Röntgenbild zeigt den Unterschied deutlich.

Herr Simon (Schlußwort): Dem Koll. Cieszyński erwidere ich, daß ich das Redressement forcé nicht unter allen Umständen verwerfe, sondern nur wenn umfangreiche Verschiebungen und zu hohes Alter des Patienten vorhanden sind. Der von Prof. Hesse präzisierte Standpunkt scheint mir der richtige. Herr Prof. Dieck hat recht, wenn er mich auf eine mißverständliche Benutzung des Begriffes „Granulom" aufmerksam macht. Ich war mir dessen zum Teil bewußt, berufe mich aber auf eine Abbildung in dem Williger schen Lehrbuch der zahnärztlichen Chirurgie, wo ein Fall von ausgedehnten, sich über drei Zähne erstreckenden Granulationen als „Granulom" angesprochen wird.

Herr **Schmidt** spricht über einen

Neuen auswechselbaren Zahn

und über

Populäre Kronen- und Brückenarbeiten.

Herr Mamlok: Unedle Metalle erfordern noch mehr als Edelmetalle Vorsicht bei der Verarbeitung. Gute Kautschukprothesen sind empfehlenswerter als minderwertige Brücken. Brückenarbeiten müssen bis ins Kleinste exakt und gewissenhaft durchgeführt werden und können daher nicht „volkstümlich" werden, da sie nicht schnell, gut und billig gemacht werden können.

Herr Hinrichsen: Ich kann die Herstellung von einzelnen Kronen und kleinen Brücken mit dem Schmidtschen Metall nur empfehlen. Ich habe die besten Erfolge damit erzielt, vorausgesetzt, daß die Vorbereitung eine exakte war. Die Pulpakammer muß kastenförmig gestaltet werden, dann genügt in der Regel ein Wurzelstift. Der Anschluß an die Wurzelränder ist ein vollkommener und auch bei sehr tiefer Zerstörung der Wurzel nicht annähernd so schwierig wie die Herstellung eines gut schließenden Ringes. Die Oberfläche der Wurzel kann man zum Schutz mit Arg. nitr. behandeln, wie es auch Prof. Schröder empfohlen hat.

Herr Herbst: Die Anwendung leichtflüssiger Metalle ist eine altbewährte Sache und wert unser aller Interesse zu erregen. Erfahrungen von 14 Jahren sprechen doch eine deutliche Sprache, und man sollte daher nicht in abfälliger Weise über das leichtflüssige Metall urteilen. Zinn ist ein gutes Metall im Munde und hat sich als solches Jahre hindurch bewährt!

Herr Mohr empfiehlt für Prämolaren und Molaren immer Gold, dessen Materialwert fast niemals den Betrag von M 4,— übersteigt. Die geschlossene Goldkrone ist sicherer, hygienischer und überdies leichter herzustellen.

Herr Bergeat (Heidelberg): Wenn wir über populäre Brücken, arbeiten hier sprechen, so müssen wir uns vor allem darüber klar sein- was wir mit dem Ausdruck populär wollen. Ich glaube, daß wir eher im Interesse unseres Standes gegenüber der uns nicht auf gleicher Stufe stehenden Konkurrenz verpflichtet sind, dem Patienten eher eine dauerhafte Kautschukprothese anempfehlen zu sollen, als ihn mit einer goldähnlichen Brückenarbeit über unser Machwerk in der ersten Zeit hinwegtäuschen. Nicht zu übersehen dabei ist der Preis unserer Arbeit, der bei Herstellung einer populären, unedlen, dann veredelten, und einer aus Kautschuk gefertigten Arbeit doch ungefähr der gleiche sein dürfte, ganz abgesehen davon, daß ein Patient eine fortgesetzt gleichbleibende Arbeit, wie sie die aus Kautschuk darstellt, viel geduldvoller hinnimmt als eine unechte Arbeit, die ihn zuerst mit ihrer Schönheit blendet und hernach als graues oder schwarzes Oxydationsprodukt unserem Ansehen schadet. Daher also lieber Kautschukprothesen statt **populärer** Kronen- und Brückenarbeiten.

Herr Schröder (Hannover): Nihil nocere, — für Brückenarbeit ist nur hochkarätiges Edelmetall zu empfehlen, da unedle Metalle Oxydation eingehen, deren Giftigkeit für den menschlichen Organismus gefährlich werden könnte.

Herr Schmidt (Schlußwort): Bemerke, daß die Kronenlegierung ähnlich dem Goldamalgam ist. Wenn also die Kollegen Goldamalgam in den Mund legen, ohne Vergiftung zu befürchten, dann können sie auch getrost die Kronenlegierung benutzen. Verarbeiten läßt sich die Kronenlegierung sehr leicht, schneller als Kautschuk.

Die neuen Prismen-Zähne werden von Kügemann in Nürnberg hergestellt und kommen im nächsten August in den Verkehr.

Herr **Hesse** demonstriert am Projektionsapparat und erklärt **Unterzahl, Persistenz, Dentitio tarda, Retention.**

Hierauf erhält Herr Cieszyński das Wort zu seinem Vortrage.

Plastik des Frenulum labii superioris[1]).

Von

Dr. med. **Cieszyński** in München.

Trotz der großen Erfolge, die man durch orthodontische Maßnahmen auf die ästhetische Gestaltung der Gesichtszüge erlangen kann, sind gewisse Fälle dieser Art der Behandlung nur teilweise zugänglich, andere von derselben völlig von vornherein auszuschließen, weil die Entstellung nicht auf die Formation des Gerüstes, sondern auf die Formation der Weichteile, die Art der Wirkung der Muskulatur allein zurückzuführen ist.

Die Behandlung dieser Fälle kann nur auf chirurgischem Wege geschehen. Ich habe diejenigen Fälle im Auge, bei denen die Oberlippe beim Lachen sich übermäßig hoch emporhebt und nicht nur die Zahnhalspartie, wie es normalerweise stattfinden sollte, sondern auch die Schleimhaut des Proc. alveol. der Wurzelgegend der oberen Frontzähne sichtbar macht. Auch im Ruhezustande macht sich bei diesen Individuen noch vor dem 30. Jahre ein ältlicher Zug geltend, der durch die scharfe Markierung der Nasolabialfurche und -falte zustande kommt. Die Hauptentstellung macht sich jedoch erst beim Lachen bemerkbar und zwar weniger stark, wenn das Zahnfleisch blaß und gesund, die Zahnreihen normal gestellt und gesund sind; abstoßend dagegen ist der Eindruck, wenn bei vernachlässigter Zahnpflege — dicker verfärbter Zahnbelag, kariöse Zähne — oder bei entzündlichen Prozessen im Kiefer (Granulomen, Zysten) das Zahnfleisch eine intensive Rötung aufweist. Diese Verhältnisse machen sich umsomehr bemerkbar, weil die meisten dieser Fälle eine ausgeprägte prognathe Zahnstellung aufweisen, die meist noch mit einem Diastema der beiden mittleren Schneidezähne verbunden ist (Abb. 11 und 13 S. 543).

---

[1]) Der Vortrag, ist außerdem gehalten worden am 27. I. d. J. im „Verein polnischer Stomatologen" in Krakau; in kürzerer Form ist die Arbeit bereits erschienen in Nr. 7 und 8 1912 des „Tygodnik lekarski" (Ärztliche Wochenschrift) in Lemberg.

Allerdings kann man bei letzterer Gruppe eine wesentliche Korrektur durch orthodontische Behandlung der Prognathie erreichen. Damit gewinnen schon die Gesichtszüge in der Ruhe ein schöneres Aussehen; bei Funktion der Oberlippenmuskulatur wird jedoch immer noch das Zahnfleisch in unschöner Weise zutage treten.

Einige Fälle von Prognathie können gar nicht mehr für orthodontische Maßnahmen in Betracht kommen, weil die Patienten sich zu spät für diese Art der Behandlung entschließen. Sie stellen sich vor in einem Alter, wo das Knochenwachstum bereits abgeschlossen und die Nachgiebigkeit zu gering ist, um größere Verschiebungen des Kiefers durchzuführen und um Dauererfolge zu erhalten. Hier kann man sich durch Abtragen der Kronen der Zähne und Einsetzen von Stiftzähnen mit winklig gekrümmter Achse helfen, wie ich es in dem später beschriebenen Fall 2 gemacht habe (Abb. 8, 9 und 10). Eine Korrektur des Gesichtsausdruckes ist damit nur teilweise erzielt worden.

Um dem Gesicht auch beim Lachen ein ästhetisches Aussehen zu verleihen, muß man Maßnahmen treffen, die die Oberlippe in einer bestimmten Höhe fixieren.

Der prognathe Bau des Oberkiefers begünstigt gerade das Zustandekommen und die weitere Ausbildung dieser Anomalie. Dadurch, daß die vordere Zahnreihe stark vorspringt und die lingualen Flächen der Zähne auf die Unterlippe zu liegen und nicht wie bei normal gebautem Kiefer hinter dieselbe zu stehen kommen, ist völliger Schluß der Lippen meist gar nicht möglich. Dazu kommt noch der Umstand, daß gerade die am stärksten ausgeprägten Formen der Prognathie, die „Dysdienharmosis (Iszlai)“ [wobei die Schneiden der unteren Zähne auf die Schleimhaut des Gaumens und nicht einmal auf die lingualen Flächen der oberen Zähne einbeißen] (vgl. Abb. 9) diese Anomalie aufweisen.

Es scheint mir zwischen dieser Lippen- und Zahnanomalie eine interessante Wechselbeziehung zu bestehen. Bei normal gebildetem Kiefer üben die am meisten zentralgelegenen Muskelfasern des M. orbicularis oris einen permanenten Druck auf die Schneiden der oberen Zähne aus im Sinne der Wirkung des Angleschen Regulierungsbogens, indem sie das Bestreben haben, den Mund geschlossen zu halten. Die Kraft ist so bedeutend, daß sie zur Zeit des Zahndurchbruchs mit dem Zungendruck von innen die richtige Einstellung der Zahnreihen besorgt und selbst geringe Unregelmäßigkeiten spontan zu regulieren vermag.

Zeitigt jedoch eine allzu starke Wachstumstendenz des Stirnfortsatzes und des ihm zugehörenden Zwischenkiefers oder die Un-

manier des Daumenlutschens, des Lippenergreifens (Sternfeld) einen schaufelförmigen, vorspringenden Kiefer, so werden die Lippen nicht mehr geschlossen gehalten, und die Wirkung der zentral gelegenen Fasern des Orbicularis wird damit ausgeschaltet. Mit dem rüsselartig vorspringenden Kiefer wird die Tendenz zur Kontraktion in dem Muskelring von nun ab von dem Zentrum nach der Peripherie, also in die Gegend der Umschlagsfalte verlegt, während die zentralen Fasern außer Funktion gesetzt werden und dann gewissermaßen eine Atrophie erleiden müssen. Es resultiert hieraus eine zu kurze Oberlippe, die fast zwei Drittel der Schneiden unbedeckt läßt. Mit der Retraktion der Oberlippe geht eine Dehnung des oberen Frenulums einher, das bei diesen mit Prognathie kombinierten Fällen lang und schlaff und bis in die Gegend des Zahnhalses reichend vorgefunden wird. Gleichzeitig treffen wir bei diesen Fällen ein mehr oder minder stark ausgeprägtes Diastema zwischen den mittleren Schneidezähnen.

Entgegen der Ansicht von Angle und anderen Autoren, welche die Diastemabildung in der Mittellinie auf einen zu tiefen Ansatz des Frenulums zurückführen, glaube ich, daß bei dem mit allzu stark ausgebildetem Zwischenkiefer vorgefundenen Diastema dieses sowie auch der tiefe Ansatz des Frenulums als sekundäre Erscheinungen aufzufassen sind. Die allzu starke Wachstumtendenz des Zwischenkiefers hat zu einer Verstärkung der Sutura maxillaris geführt, die zur Diastemabildung und tiefem Ansatz des Frenulums Anlaß gibt.

Auch bei der Kieferform der Neger, bei denen der Ober- und Unterkiefer stark vorspringen, während die Wurzelspitzengegend der oberen und unteren vorderen Zähne stark zurücktritt, finden wir bei der Wirkung der Oberkiefermuskulatur ähnliche Verhältnisse wie bei dem oben beschriebenen Fall von Prognathie. Und in der Tat konnte ich bei einem analogen Kieferbau bei einer Europäerin beobachten, wie die Oberlippe bereits bei mäßigem Lachen sehr hoch emporgezogen wurde und der Oberkieferfortsatz sich in weiterer Ausdehnung zeigte. Dieselbe Dame klagte auch darüber, daß sie es vollkommen vermeiden müsse, stärker zu lachen, da die Oberlippe in einem gewissen Moment gleichsam emporschnelle und erst mit dem Finger von der hohen Stellung nach unten gezogen werden müsse. Wir sehen also, daß prognath gebaute Kiefer das Maximum dieser anormalen Funktion der Oberlippe aufweisen.

Während bei diesen Fällen das Frenulum meist lang, schlaff, mit einem fast bis zur Zahnhalsgrenze reichenden Ansatz vorgefunden wird und nur eine passive Rolle bei dem hohen Emporheben der Oberlippe spielt, so kann bei einer anderen Gruppe von Fällen, die später eine normale Einstellung der Zähne aufweisen, ein straffes und

kurzes Lippenbändchen ein ursächliches Moment für die geringe Ausbildung der Oberlippe abgeben.

So habe ich eine sehr schöne Dame beobachtet, bei der die Nasolabialfalte und -furche stärker ausgeprägt waren und die Oberlippe sich über das Erlaubte beim Lachen emporhob. Die geringe Ausbildung der Oberlippe konnte in diesem Fall nur durch ein zu kurzes und zu hoch ansetzendes Frenulum erklärt werden. Eine Photographie aus dem 3. Lebensjahre bestätigte die Annahme, wo die Oberlippe etwas wulstig, also muskelreich, aber an die Nasenwurzel wie angezogen erschien und der Mund, nach Angabe der Mutter, in den Kinderjahren offen gehalten worden ist. Als Residuum ist eine etwas kleine Nasenbildung und eine zu starke Betonung der Nasenlabialfalte geblieben.

Dieser Gruppe von Fällen ist bereits rhinologischerseits Aufmerksamkeit geschenkt worden. Fränkel beobachtete nämlich bei drei Kindern das Offenhalten des Mundes und eine kurze Oberlippe, während er keine weitere Erklärung für diese Symptome gefunden hat als ein kurzes und straffes Lippenbändchen; die Nasenatmung war nämlich in allen drei Fällen völlig frei, es bestanden weder Stenose des Nasenrachenraumes noch Lähmung des Orbicularis oris. Für die Richtigkeit seiner Beobachtung spricht der Umstand, daß der Mund geschlossen gehalten werden konnte und die Bewegung der Lippe eintrat, sobald das straffe Frenulum einfach durchtrennt worden war.

Ein allzu straffes Lippenbändchen kann allerdings bei Kindern — wie wir es soeben gesehen haben — die Lippenmuskulatur an ihrer Tätigkeit hemmen und in den späteren Jahren zu einer zu kurzen Oberlippe führen.

Ob dagegen dem Lippenbändchen in den normalen Fällen eine hemmende Rolle zufällt, erscheint mir zweifelhaft, zumal das Lippenbändchen sehr dehnungsfähig ist.

Von Anatomen (Broesicke, Zuckerkandl, Sobotta, Bochenek) wird das Frenulum nur als Schleimhautduplikatur charakterisiert.

Bei der Aufklappung des Schleimhautlappens bei der Wurzelspitzenresektion des mittleren Inzisivus, glaube ich in zwei Fällen Muskelelemente bei der Umschneidung des Frenulums beobachtet zu haben.

Dzierżawski, dem wir eine genaue Beschreibung des oberen Lippenbändchens verdanken, hat auf 63 Fälle in 15 kein oberes mittleres Lippenbändchen gefunden; statt dessen bestanden mehrere feine Schleimhautfalten, deren Basis nur gering in den Sulcus gingivolabialis hereinreichte.

Derselbe Autor unterscheidet vier Arten von Lippenbändchen:

1. Eine große Falte,
2. eine Hauptfalte mit mehreren kleineren,
3. mehrere kleine Falten,
4. zwei größere Falten.

Diese Differenzen treten erst bei gespannter Oberlippe hervor.

Die größeren Frenula seien ziemlich breit, 3—5 mm lang, reichten jedoch selbst bis zum Zahnfleischrand; die kleineren seien dünn und hätten keinen scharf abgesetzten freien Rand.

Über die physiologische Wirkung des mittleren Lippenbändchens finden wir bei Dzierzawski keinen Vermerk.

Das allzu starke Emporheben der Oberlippe beim Lachen ist in den anatomischen Bedingungen der Oberlippenmuskulatur begründet.

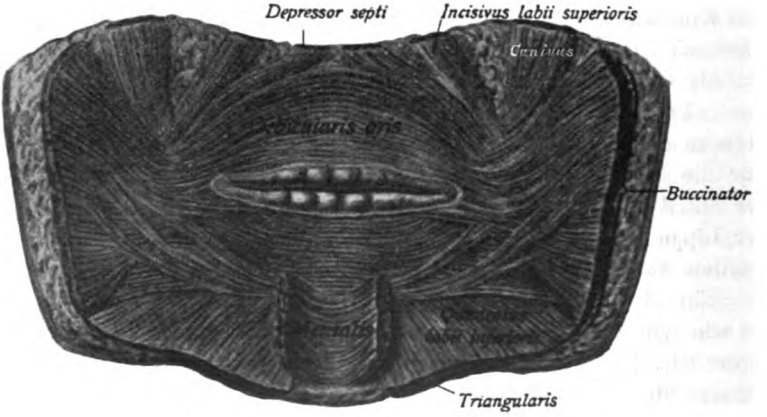

Abb. 1.
Tiefste Schicht der Mundmuskulatur in der Ansicht von hinten.
(Nach Sobotta, 2. Bd., Taf. 10.)

Um einen rationellen Weg für die Behandlung dieser entstellenden anomalen Lippenfunktion ausfindig zu machen, müssen wir mit wenig Worten den anatomischen Bau der Lippe streifen.

Die tiefste Schicht wird nach Zuckerkandl durch die als breites Band von der Seite eintretenden Fasern des Buccinatorius gebildet, welche sich im Mundwinkel zum Teil überkreuzen und um die Mundspalte zirkulär verlaufen (Abb. 1). In dieses ringförmige Muskelgeflecht treten in der darüberliegenden Schicht Muskelbündel direkt von oben und von unten herein, indem sie nach den Mundwinkeln zustreben. Von der Mittellinie oben zieht nach außen und

unten der M. depressor septi; etwas geraderen Verlauf als der vorige nimmt der M. incisivus (Abb. 1) und das Caput angulare des M. quadratus (vom unteren Augenrande) (Abb. 2); von lateral nach medial unten verlaufen der M. caninus (Abb. 1), der M. zygomaticus, das Caput infraorbitale und das Caput zygomaticum des M. quadratus labii sup. (Abb. 2).

In der obersten Schicht kommt noch von der Seite und etwas oben vom Hautmuskel der M. risorius (Abb. 2).

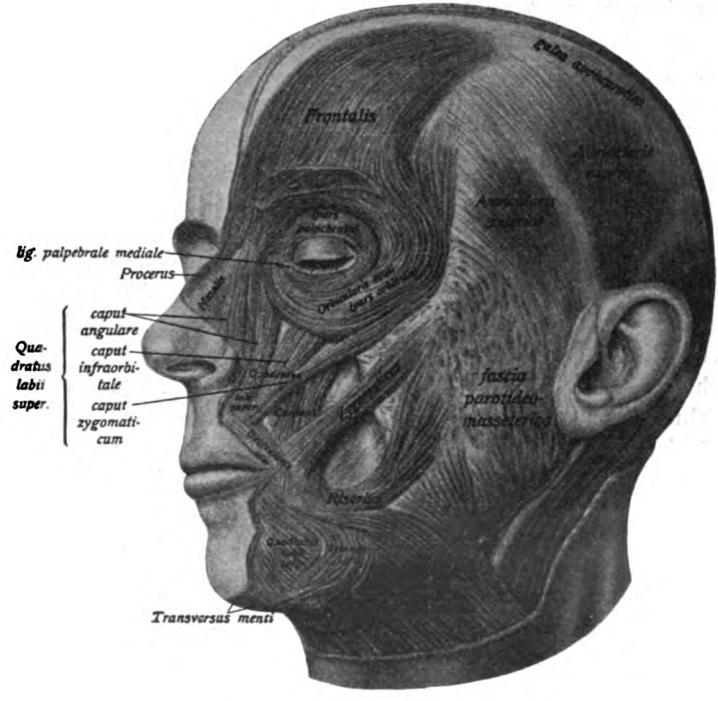

Abb. 2.
Obere Schicht der Mundmuskulatur.
(Nach Sobotta, 2. Bd., Taf. 9.)

Der Mundwinkel wird demnach nach außen und oben gezogen durch den M. zygomaticus, caninus, die beiden äußeren Köpfe des M. quadratus — direkt nach oben durch das Caput angulare des M. quadrat. und M. incisivus; nach innen und oben durch den M. depressor septi. Wahrscheinlich werden die kleineren Muskeln der Oberlippe Varietäten aufweisen, wonach die einzelnen Muskelbündel nicht als solche getrennt, sondern als ein breiter ziemlich starker

Muskelfächer in die Oberlippe ausstrahlen, ähnlich wie bei gewissen Negern- und Affenarten (vgl. die Abbildungen bei E. Loth).

Der Muskelwirkung der Oberlippe wirken entgegen: 1. die Muskeln, die zur Unterlippe verlaufen: der M. triangularis und der M. quadrat. labii inf., 2. die am meisten zentral gelegenen Fasern des Orbicularis oris.

Trotzdem mit der Entwicklung der Orthodontie dem ästhestischen Gesichtsausdruck in den beiden letzten Jahrzehnten große Aufmerksamkeit geschenkt wird, finden wir in der Literatur keine Angaben darüber, auf welche Weise man dem allzuhohen Emporheben der Oberlippe abhelfen könnte.

Hattyasy erwähnt nur eine Hypertrophie des Lippenbändchens bei einem Falle, wo bei einem hochgradigen Diastema $\underline{1}\,|\,\underline{1}$ ein Lippenband von 8 mm Breite und 1,5 cm Länge, durch keilförmige Exzisionen ohne nachfolgende Naht, durchtrennt worden und unter Tamponade mit Thymolgaze ein abermaliges Verwachsen verhindert worden ist. Ob bei dieser Hypertrophie der Alveolarfortsatz beim Lachen sichtbar wurde, erwähnt Hattyasy nicht. Als zweite Angabe eine Operation betreffend finden wir die bereits zitierte bei Fränkel, wo bei straffem, allzu kurzem Lippenbändchen dasselbe durch einfachen Schnitt durchtrennt worden ist. Ein ähnliches Verfahren (Durchtrennen mit dem Elektrokauter) wird von Angle empfohlen bei tief ansetzendem Frenulum als einleitender Eingriff bei der Korrektur von Diastema mittels eines Regulierungsapparates.

Schoenewald (1907) schlägt die Exzision des Frenulums mit nachfolgender Kaustik aus kosmetischen Gründen vor, um die Bildung einer Doppellippe zu vermeiden und zur Verhütung von Mißerfolgen bei Regulierung von Diastema.

Diese bisherigen spärlichen Angaben weisen darauf hin, daß für diese von mir beschriebene entstellende Anomalie der Funktion der Oberlippe, wenngleich sie selbst von Laien als solche erkannt ist, nur selten Behandlung gefunden worden ist.

Im Prinzip geht meine Operationsmethode darauf hinaus:

1. Durch Exzision des ursprünglich langen und schlaffen Frenulums ein neues auf dem Wege der Plastik zu schaffen, dem außer der Schleimhaut auch Muskelelemente beigegeben werden.

2. Die hohe Umschlagsfalte tiefer zu verlegen, indem ein neuer Ansatz für gewisse Lippenmuskeln geschaffen wird (namentlich bei zu kurzer Oberlippe).

3. Die Wirkung einzelner Muskelfasern des Quadrat. labii sup. teilweise auszuschalten.

Der Gang der Operation ist folgender: Auf der Höhe der Umschlagsfalte wird ein jederseits 1,5—2,0 cm langer Schnitt geführt, der entsprechend dem Ansatz des Frenulums dieses mit einbegreift, wie es aus Abb. 3 klar ersichtlich ist.

Nahe am Periost wird das Lippenbändchen mit der Schere abpräpariert und indem man die Lippe mit einem fünfzinkigen, stumpfen Haken in der Mittellinie abhält, werden ebenfalls die Ansätze der kleinsten Oberlippenmuskeln, des M. incisivus und depressor septi auf ca. 1—1,3 cm Höhe hart am Knochen abgetrennt.

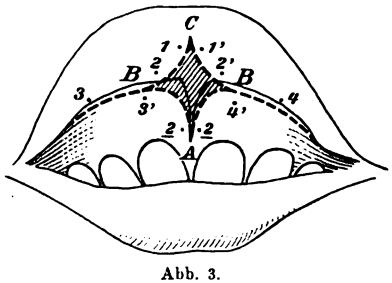

Abb. 3.

Die auf diese Weise mobilisierte Oberlippe erfaßt man mit dem Daumen und Zeigefinger der linken Hand und spannt sie, indem gleichzeitig ein Assistent das abpräparierte Frenulum nach unten anzieht. Je nach der Lage des Falles wird ein größeres oder kleineres Dreieck BCB aus der Schleimhaut und der oberflächigen Schicht des Orbicularis oris ausgeschnitten. Wie weit der Ausschnitt erfolgen muß, ersieht man, wenn man die Ecken mit der Pinzette erfaßt, nach A herabzieht und sie dort fixiert. Ist der Ausschnitt etwa zu groß geraten, so rundet man die Ecken BB etwas ab und sticht $2, 2^1$ etwas näher dem Punkte $1, 1^1$ aus; ist er hingegen zu gering, so kann er ohne weiteres vergrößert werden. $1, 1^1$ vereinigt man mit der Naht und knüpft diese gleich, ebenso in $2, 2^1$. Die freien Enden der Naht $2, 2^1$ sticht man unten bei A $\underline{2}$ und $\underline{2}$ aus, bindet aber die Fäden noch nicht, sondern zieht sie nur an.

Die Lippe folgt dem Zuge, und man kann leicht für den Punkt 3 den korrespondierenden 3^1 und für den Punkt 4 4^1 finden.

Die Nähte 3 mit 3^1 und 4 mit 4^1 werden sogleich geknüpft.

Zuletzt nimmt man die bei A $\underline{2}, \underline{2}$ freihängenden Fäden und knüpft sie miteinander.

Bei kurzer Oberlippe empfiehlt es sich, den ersten horizontalen Schnitt etwas unterhalb der Umschlagsfalte zu verlegen und die beiden oberen Schenkel des Rhombus etwa keilförmig durch die Schleimhaut und oberere Muskulatur zu führen, um auf diese Weise Faltenbildungen zu vermeiden **(Modifikation I,** Abb. 4).

Ist die Oberlippe hingegen hinreichend lang, die Umschlagsfalte sehr hoch gelegen und die Anomalie nur auf eine allzustarke Funktion der Muskeln zurückzuführen, so geht man darauf aus, die Umschlagsfalte tiefer zu setzen und führt den Schnitt wie Abb. 5 zeigt (**Modifikation II**). Man schneidet dabei die straffe, dem Alveolarfortsatz anliegende Schleimhaut aus.

Bei den bis jetzt ausgeführten Plastiken habe ich Vömels Seide zum Nähen benutzt, beabsichtige jedoch in Zukunft ein Material zu nehmen, das weniger Neigung hat, sich mit der Mundflüssigkeit zu tränken.

Die Nähte nehme ich am dritten oder vierten Tage heraus. An den beiden ersten Tagen besteht ein ziemlich starkes Ödem.

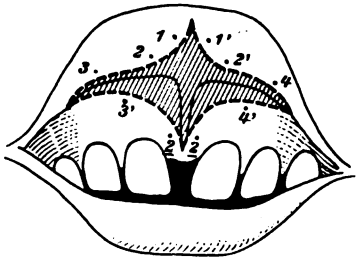

Abb. 4.
Modifikation I.

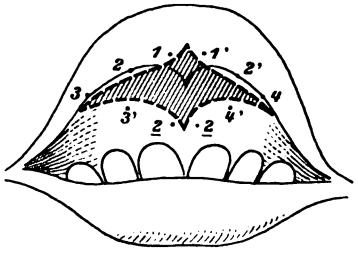

Abb. 5.
Modifikation II.

Ist es sehr bedeutend, so kann sogar die Naht bei A durchgerissen werden. In dem einen von mir beobachteten Falle hatte es keinen Nachteil auf das Resultat.

Die Vernarbung der Schleimhaut erfolgt in drei bis sechs Tagen.

Während der Ausheilung läßt man mit 3%igem Wasserstoffsuperoxyd spülen und pinselt die Wunde täglich einmal mit Jodtinktur.

Die Operation wird in Leitungsanästhesie ausgeführt, indem man die Injektion am Foramen infraorbitale ausführt. Man injiziert beiderseits je 1 ccm 2%iger Novokainlösung mit einem Tropfen Suprareninlösung (1 : 1000).

Die Infiltrationsanästhesie eignet sich gar nicht zu dieser Operation, weil durch die Infiltration das Operationsfeld unübersichtbar und die Orientation hierdurch erschwert wird.

Es ist klar, daß die Plastik nur bei gesunder Schleimhaut und gut gepflegten Zähnen vorgenommen wird, wo keine Wurzeln und Fisteln bestehen.

Unmittelbar vor der Operation wird das Operationsfeld mit Jodtinktur bestrichen. Eine stärkere Blutung kann infolge der Durchschneidung der Art. orbic. oris eintreten. Das Anlegen und Knüpfen der Naht bei 1 und 1^1 hat in einem Falle die Blutung ohne weiteres zum Stillstand gebracht, ohne besondere Ligatur des Gefäßes.

Durch die Operation wird die Funktion der einzelnen Muskeln geändert (Abb. 6).

Die Hauptveränderungen spielen sich in den tiefsten Lagen der Muskulatur ab. Der Orbic. oris erfährt eine Kürzung; anstatt des

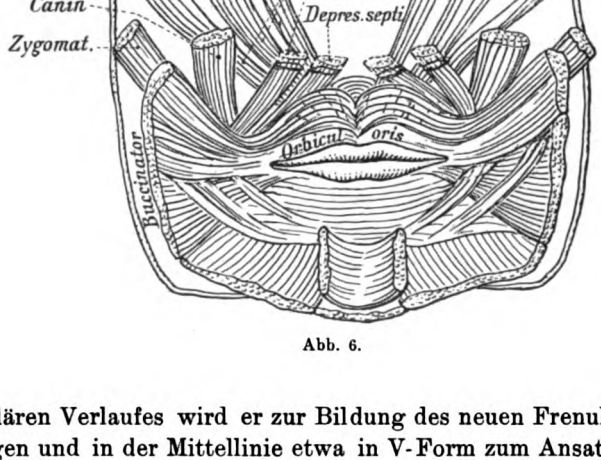

Abb. 6.

zirkulären Verlaufes wird er zur Bildung des neuen Frenulums herangezogen und in der Mittellinie etwa in V-Form zum Ansatz gebracht. Weiterhin erhalten einen neuen tieferen Ansatz der M. incisivus und Depressor septi, der mehr nach der Mittellinie verlagert, und namentlich bei Modifikation I und II tiefer gesetzt wird.

Der in der oberflächlichen Lage verlaufende M. quadratus erfährt durch die Änderung des Faserverlaufes des Orbic. oris, in den er ausstrahlt und sich mit dessen Fasern verflechtet, ebenfalls einen gering geänderten Verlauf, indem er nach der Mitte etwas verlagert wird. Da in der Mittellinie die Fixation durch das neu geschaffene Frenulum stattfindet, werden die medial gelegenen Fasern dieses Muskels außer Funktion gesetzt.

In normalen Verhältnissen ist der M. quadratus nur an seinem Ansatz an der Oberlippe fester mit der äußeren Haut verbunden.

Auf dem ganzen übrigen Wege vom infraorbitalen Rande ist er durch lockeres Bindegewebe und Fett von ihr getrennt. Auf diese Weise kommt die deutlich sichtbare Falte zustande, die den Sulcus naso-labialis begleitet. Die Nasenlippenfalte wirkt häßlich, geradezu entstellend, namentlich bei Prognathie und kurzer Oberlippe (S. 543 Abb. 11 u. 13).

Nach Ausführung der Plastik macht sich die Falte bedeutend weniger geltend und verleiht dem Gesicht einen edleren Ausdruck. Das Gleichgewicht der Muskulatur stellt sich erst meist zwei bis vier Wochen nach der Operation ein, und der Erfolg tritt dann um so mehr zu tage.

Ist der bei kurzer Oberlippe erlangte Erfolg noch nicht hinreichend, so empfiehlt sich als Nachbehandlung die Lippe durch Massage in der Richtung des Quadratus labii sup. und Belastung der Oberlippe durch kürzere Zeit.

Es braucht kaum hinzugefügt zu werden, daß die Indikationen für die Operation reiflich erwogen werden müssen. Während der Operation muß man jeden Fall individuell behandeln und die von mir angegebenen Modifikationen nur als Direktiven betrachten.

Ich hoffe, daß sich unter die drei angeführten Haupttypen alle vorkommenden Variationen einreihen lassen. Da sich jedoch meine bisherige Erfahrung erst auf drei Fälle stützt, die allerdings verschieden in ihren Voraussetzungen waren, so glaube ich, daß die weitere Praxis die eben beschriebene Operationsmethode noch vervollkommnen wird.

Ich selbst bin durch folgenden Fall zu meiner Plastik des oberen Lippenbändchens gelangt.

Fall 1. Herr G., 27 Jahre alt., cand. med., Dysdienharmosis. Diastema der mittleren Schneidezähne in der Zahnhalsgegend auf 4 mm.

Trotzdem das Diastema durch Stiftzähne bereits seinerzeit korrigiert worden ist, besteht noch ein Zwischenraum zwischen den Schneiden von 2 mm. Die Zahnfarbe ist unglücklich gewählt worden, sie stimmt gar nicht überein mit der der Nachbarzähne. Das Zahnfleisch oberhalb der oberen Frontzähne ist sehr stark gerötet. Ausläufe von Fisteln sind nicht zu finden. Druck auf die Wurzelspitzengegend ist nicht schmerzhaft. Die äußere Knochenlamelle scheint jedoch etwas elastisch zu sein und dem Drucke nachzugeben.

Anamnestisch gibt der Patient an, daß von Zeit zu Zeit eine leichte Schwellung der oberen Lippe zu konstatieren sei; die Zähne seien aber dabei nicht empfindlich.

Beim Lachen ist der Alveolarfortsatz auf 3—8 mm oberhalb der Zahnhälse der oberen Frontzähne sichtbar. Der Gesichtsausdruck des Patienten, der außerdem einen Turmschädel aufweist, ist in diesen Augenblicken weniger sympathisch.

Das obere mittlere Frenulum setzt sich tief an und ist in der Lücke zwischen 1 | 1 noch sichtbar. Die Umschlagsfalte befindet sich ca. 1,5 cm

oberhalb der Zahnhöhe. Über den Wurzelspitzen von $\frac{2\,1|1}{}$ sehen wir auf dem Röntgenogramm zwei Zysten von Kirschgröße.

Die alten Stiftzähne konnten nur mit Mühe entfernt werden.

Da gelegentlich der Zystenoperation die Schleimhaut und die angrenzenden Oberlippenmuskeln emporgehoben werden mußten, schlug ich dem Patienten vor, eine Plastik des Frenulums anschließen zu lassen, zumal ja die Voroperation bereits geschehen sei. Der Patient, ein Mediziner, dem ich den Gang der Operation klar legte, erklärte sich damit einverstanden.

In einer Sitzung wurden die Wurzeln von $\frac{2\,1|1}{}$ gefüllt und die neuen nun richtiger gestellten Stiftzähne eingesetzt (die Schneiden wurden unter einen Winkel zu den Stiften gestellt und das Diastema völlig ausgeglichen). Unter Leitungsanästhesie wurden drei Wurzelspitzen reseziert und die beiden Zysten über $\frac{2\,1|1}{}$ ausgeschält. Dann ging ich gleich an die Schaffung eines künstlichen Frenulums. Das obere Dreieck wurde nach dem Rande der Oberlippe zu angeschnitten und die Nähte wie in Abb. 3 angelegt.

Die Zahnfleischentzündung verschwand nach Ausheilung der Wunde. Das Frenulum ist nun etwas kürzer als das frühere und zeigt eine etwas breitere Basis. Das Vestib. oris weist die ursprüngliche Höhe auf.

Abb. 7 zeigt den Fall nach der Operation. Leider hat der Patient versäumt, eine ähnliche Photographie vor der Operation für mich anfertigen zu lassen.

Abb. 7.

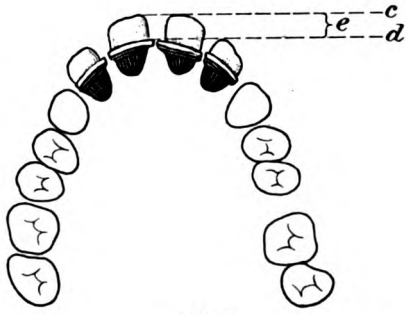

Abb. 8.

c Vor der Behandlung. Zwischen einzelnen Frontzähnen bedeutende Zwischenräume.
d Nach der Regulierung mittels Stiftzahnersatz. Die Facetten werden unter einem Winkel zum Wurzelstift gestellt, und auf diese Weise um e weiter einwärts gesetzt. Gleichzeitig werden die Porzellanzähne näher aneinander gerückt, so daß auf diese Weise die bestehenden Diastemen eliminiert worden sind. Es wurde nur eine kleinere Lücke beiderseits zwischen dem seitlichen Schneidezahn und Eckzahn zurückgelassen, die jedoch weniger auffiel.
(Gezeichnet auf einer Glasplatte, die auf die Gipsmodelle vor und nach der Behandlung aufgelgt worden ist.)

Fall 2. Frau Z., 35 Jahre alt. Der Oberkiefer steht schaufelförmig vor. Dysdienharmosis. Diastema auf $\frac{1|1}{}$ auf 4 mm. Außerdem besteht ein Spalt zwischen 1, 2 und 3 beiderseits auf je 1,5 mm (Abb. 8). Das Zahnfleisch ist gesund, blaßrot. Der Alveolarfortsatz auf 7—9 mm sichtbar beim Lachen. Die Höhe des Alveolarfortsatzes von der Umschlagsfalte bis zum Zahnhalse 15 mm. Vor 7 Jahren wollte sich die Patientin ihre Prognathie bei einem namhaften Orthodonten in Berlin richten lassen. Mit Rücksicht auf das Alter der Patientin wurde jedoch die Regulierung abgelehnt.

Als sich die Patientin an mich wandte, die Zahnanomalie auf orthodontischem oder einem anderen Wege zu beseitigen, schlug ich vor, $\frac{2\,1\,|\,1\,2}{}$ nach Abtragen der Kronen durch Stiftzähne mit rechtwinklig gestellten Achsen zu ersetzen (Abb. 9 u. 10); auf diese Weise sollten die Zähne mehr zurückgestellt und die Lücke beseitigt werden. Falls das auf diese Weise gewonnene Resultat noch nicht völlig befriedigen sollte, wurde von vornherein die Plastik des oberen Frenulums in Aussicht gestellt.

Die Abb. 11 und 13 auf S. 543 und Textabb. 8 und 9 zeigen den Fall vor der Behandlung, die Abb. 12 und 14 auf S. 543 und Textabb. 10 nach der Behandlung auf technischem Wege und nach der Operation.

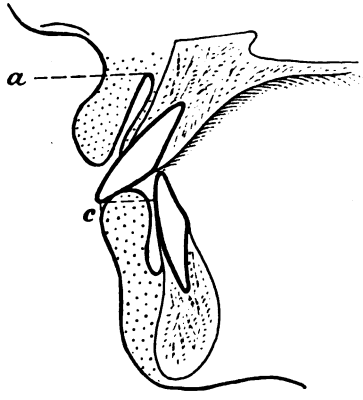

Abb. 9 [1]).

Prognathie-Dysdienharmosis. Die Schneiden der unteren Zähne treffen auf die Gaumenschleimhaut auf. Die Kronen der unteren Schneidezähne sind um c von den Schneiden der oberen entfernt. Die Oberlippe ist kurz; das Vestibulum oris reicht bis a hoch herauf.

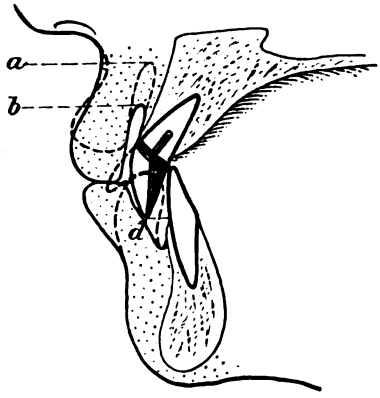

Abb. 10 [1]).

Die prognathe Zahnstellung ist nach Abschneiden der Zahnkronen der oberen Schneidezähne durch Einsetzen von Stiftzähnen korrigiert, deren Kronenachse zur Wurzelachse winklig gestellt ist.
Auf operativem Wege wurde das Vestibulum oris von a nach b niedrig gestellt.

Nachdem die Muskelansätze des oberen mittleren Lippenbändchens genügend hoch abpräpariert worden waren, wurden, um Faltenbildung zu vermeiden, außer dem typischen Rhombus noch seitlich flache Keile, die Muskelfasern des Orbic. oris und die straff anliegende Schleimhaut des Proc. alveolaris enthielten, exzidiert. Modifikation I (Abb. 4). Die Umschlagsfalte wurde auf diesem Wege um ca. 6 mm niedriger gestellt. Die entstellende Nasolabialfalte wurde verringert und erschien wie geglättet (Abb. 14 auf S. 543).

Fall 8 betrifft eine klinische Patientin, 23 Jahre alt. Biß ursprünglich normal. Alle oberen Zähne fehlen und sind durch eine Kautschukprothese ersetzt. Die Zähne sind an das Zahnfleisch angeschliffen. Die Zahnhalsgrenze ist deutlich sichtbar, so daß das künstliche Gebiß leicht als solches erkannt wird. Da der Alveolarfortsatz beim Lachen bis auf 9 mm sichtbar wird, wurde die Operation vorgeschlagen und auf die typische Weise ausgeführt.

[1]) Die Abb. 9 u. 10 sind nach Sagittalschnitten von Gipsmodellen des Falles 2 gezeichnet.

Abb. 11.

Abb. 12.

Abb. 13.

Abb. 14.

Leider wurde statt der Leitungsanästhesie von einem anderen Kollegen vor der Operation die Infiltrationsanästhesie ausgeführt, so daß das Operationsfeld nicht übersichtlich gewesen ist. Dieses erklärt auch, daß das Resultat nur als relativ gut bezeichnet werden kann.

Fall 4, der erst in nächster Zeit operiert werden soll, betrifft einen 24jährigen Kollegen. Die Zahnreihe ist vollständig normal gestellt. Das Zahnfleisch weist aus unbekannten Gründen eine chronische Gingivitis auf, ist beim Lachen auf ca. 8 mm sichtbar. Die Umschlagsfalte ist 12 mm von der Zahnhalsgrenze entfernt. Das Frenulum ist kurz (4 mm), setzt sich hoch an und kann keinerlei hemmende Wirkung auf die überaus starke Funktion der Oberlippenmuskulatur ausüben.

Die Operation soll nach Modifikation II ausgeführt werden (Abb. 5).

Ich führe bereits diesen Fall an, trotzdem er noch nicht operiert worden ist, weil er einen Typus darstellt, der von den früher angeführten abweicht.

Obwohl die Zahl der ausgeführten plastischen Operationen noch gering ist, so übergebe ich diese neue Operationsmethode in den Hauptzügen schon jetzt der Öffentlichkeit, weil die mit ihr erhaltenen Erfolge sehr zufriedenstellend sind und die operierten Fälle zufälligerweise fast alle voraussichtlichen Modifikationen umfassen.

Soweit ich schon jetzt mir ein Urteil über die Operationen erlauben darf, kann ich annehmen, daß die Plastik des Frenulum labii sup. einen wichtigen Platz in der Gesichtsorthopädie einnehmen und häufig orthodontischen Maßnahmen folgen wird, um die bereits gewonnenen Resultate noch günstiger zu gestalten.

Außerdem besitzt die Frenulumplastik einen gewissen Wert für die zahnärztliche Technik. Sie macht es möglich, daß Prothesen mit Kautschukrand und gewöhnlichen Porzellanzähnen auch in denjenigen Fällen Verwendung finden, wo man früher zu Block-(Zahnfleisch-)Zähnen greifen mußte. Es ist bekannt, daß die Wahl dieser Art von Zähnen manche Schwierigkeiten macht, da die meisten Depots nicht eine genügende Auswahl vorrätig haben. Man ist daher gezwungen gewesen, die entsprechende Form und Farbe sich erst selbst im elektrischen Ofen fertigzustellen. Bei zusammengesetzten Blöcken wird ferner mit der Zeit auch bei genauem Zusammenschleifen des Blockes die Grenze als etwas dunkeler Streifen sichtbar.

Wenn es nun auf dem Wege der Plastik möglich sein wird, das allzu hohe Hinaufrücken der Oberlippe beim Lachen auszuschalten, so werden wir auch diese Fälle auf die einfachste technische Weise behandeln und die gewöhnlich in reicher Auswahl vorhandenen Zahnformen verwenden können, da ja der darüber befindliche Kautschukrand nicht mehr sichtbar sein wird. Wenn man die Plastik bereits bei Kindern ausführt, wenn das Lippenbändchen straff und zu kurz ist und die Lippen sich nicht schließen können, erreicht

man damit, daß nicht nur die Gesichtszüge im späteren Leben im Ruhezustand und beim Lachen sich sympathischer gestalten, sondern daß die Lippen ihre wichtige physiologische Aufgabe erfüllen. Die zentral gelegenen Fasern des Orbic. oris üben bei kurzer Oberlippe einen Druck auf die Wurzelspitzengegend aus und begünstigen die Entstehung der Prognathie. Nach der Plastik, wobei gleichzeitig das Vestib. oris niedriger gestellt sein wird, bilden sie ein elastisches Band, das einen permanenten Druck auf die Kronenpartie der oberen Frontzähne ausübt; die Muskulatur wirkt nun im Sinne des Angleschen Regulierungsbogens und trägt damit zur richtigen Einstellung der Zähne bei.

Literatur.

Angle, H. Edward, Behandlung der Okklusionsanomalien der Zähne (Angles System). Deutsche Übers. v. Grünberg. Berlin 1908. S. 573. — Bochenek, Choroby zębów i jamy ustnej. Warszawa 1905. H. I., S. 31 u. 32. — Dzierżawski, Frenula labiorum lateralia. Ein Beitrag zur Anatomie der Mundhöhle und zur Pathogenese der Verschwärung der Mundhöhlenschleimhaut. (Virch. Arch. Bd. 147, H. 3.) Ref. Münch. med. Wochenschr. 1897, H. 31, S. 863. Dtsch. Monatsschr. f. Zahnhlkde. 1898, H. 3, S. 142. — Hattyasy, Dr. Ludw. (Budapest), Hypertrophia frenuli labii superioris. Österr.-ungar. Vierteljahrsschr. f. Zahnhlkde. 1893. H. 3, S. 227. — Fränkel, B., Prof., Offener Mund und kurze Oberlippe infolge Straffheit des Frenulum labii superioris. (Arch. f. Lar., Bd. 9, H. 3.) Ref. Dtsch. zahnärztl. Wochenschr. 1899—1900. — Iszlai, J., Einige Worte zur Nomenklatur der sog. Bißarten. Österr.-ung. Vierteljahrsschr. f. Zahnhlkde. VII, 1901, S. 126 f. — Ed. Loth (Heidelberg), Anthropologische Beobachtungen am Muskelsystem der Neger. Korresp.-Bl. d. Dtsch. Ges. f. Anthropologie, Ethnologie und Urgeschichte. XLII. Jahrg. Nr. 8/12, August/Dezember 1911. — Schoenewald, Der tiefe Ansatz des Lippenbändchens und seine Beziehungen zur Kosmetik des Mundes. Dtsch. Monatsschr. f. Zahnhlkde. 1907. — Sobotta, J., Deskriptive Anatomie. Lehmanns med. Atlanten 1904. — Sternfeld, A., Anomalien der Zähne. W. Scheffs Handb. f. Zahnhlkde. I. Bd., 1902. — Zuckerkandl. Makroskopische Anatomie. W. Scheffs Handb. f. Zahnhlkde. I. Bd., 1902.

Herr **Pfaff** spricht über

Die Kronen- und Brückenarbeiten im Dienste der Orthodontie.

Herr **Herbst** über

Technische Neuerungen in der Orthodontie.

Herr **Rumpel** über

Druck- und Saugluftapparate.

Darauf erhält das Wort Herr Neumann zu seinem Vortrage.

Die Replantation und ihre Erfolge[1]).

Von

Zahnarzt **Robert Neumann** in Berlin.

(Mit 1 Tafel.)

Die Erkenntnis, daß die üblichen Wurzelbehandlungsmethoden bei Wurzelhauterkrankungen häufig versagen, führte zur chirurgischen Behandlung dieser Erkrankungen. Hierzu gehören die Schleimhautaufklappung, die Wurzelspitzenresektion und die Replantation. Unzweifelhaft werden mit der Schleimhautaufklappung und der Wurzelspitzenresektion die besten Resultate erzielt. Es gibt aber Fälle, wo diese Eingriffe entweder wegen anatomischer Verhältnisse undurchführbar sind, oder wo sie wegen technischer Schwierigkeiten oder Fehler bei der Operation — ich erinnere nur an unvollkommene Wurzelfüllung — Erfolge vermissen lassen. In diesen Fällen tritt die Replantation in ihre Rechte. Sie ist ein Notbehelf, aber ein wichtiger und in vielen Fällen unentbehrlicher, für den mit voller Berechtigung die verschiedensten Indikationen aufgestellt worden sind. Bei Verlust eines Zahnes, durch Trauma z. B., ist die Replantation als einzige Hilfe von selbst gegeben. Die Berechtigung zur Ausführung der Replantation ist begründet durch die vielen mit der Replantation erzielten Erfolge.

Über die Geschichte der Replantation berichtet Scheff in seinem „Handbuch der Zahnheilkunde“ ausführlich. Nach seinen Mitteilungen wurde schon im Mittelalter die Replantation vorgenommen, nach anderen Autoren sogar schon im Altertum. In der modernen Zahnheilkunde wird die Ausführung der Replantation wohl wegen der großen Fortschritte auf dem Gebiete der Wurzelbehandlung, speziell der chirurgischen, verhältnismäßig selten angewandt. Erst wenn diese nicht zum Ziele führt, wird zur Replantation geschritten.

Die Operation ist einfach und erfordert wenig Zeit. In der Ausführung der Operation bestehen zwei Richtungen, die eine replantiert sofort nach Entfernung des Zahnes, in derselben Sitzung, die andere läßt zwischen Entfernung und Wiedereinsetzen Tage, auch Wochen, vergehen.

---

[1]) Die Bilder, außer Abb. 5, 8, 16, sind mit freundlicher Bewilligung des Verlegers Herrn Hermann Meußer-Berlin aus Teil 2: „Die chirurgische Behandlung der Wurzelhauterkrankungen“ von Faulhaber und Neumann entnommen.

Für die Ausführung der Replantation kommen im wesentlichen folgende Momente in Frage:

1. Die Anästhesie zur Entfernung des Zahnes;
2. Behandlung des entfernten Zahnes außerhalb des Mundes;
3. Die Wurzelfüllung;
4. Erhaltung des Periodontiums;
5. Ist eine Nachinjektion zur Replantation erforderlich?
6. Behandlung der Alveole vor dem Wiedereinsetzen;
7. Fixation des replantierten Zahnes.

An der Hand meiner Operationsmethode, die mich mein Lehrer, Professor Williger, gelehrt hat, will ich kurz die abweichenden Methoden streifen, da die ausführliche Heranziehung der Literatur hierüber weit über den Rahmen dieses Vortrages hinausginge.

Bevor ich die Replantation ausführe, wasche ich den Mund des Patienten sorgfältig mit Wasserstoffsuperoxydlösung aus, entferne vorhandenen Zahnstein zum mindesten in der Umgebung des Operationsgebietes und bestreiche die Schleimhaut mit Jodtinktur. Da ich stets sofort nach der Entfernung des Zahnes replantiere, so lege ich mir alle Instrumente zur Operation, d. h. Zangen, Wurzelbehandlungsinstrumente usw., bereit.

Unter Leitungsanästhesie oder in Narkose wird die Entfernung des Zahnes vorgenommen. Die lokale Injektion ist zu vermeiden, da jede Zirkulationsstörung in der Nähe des Operationsfeldes die Heilung ungünstig beeinflußt. Nur wenn der Zahn nicht in derselben Sitzung wieder eingesetzt wird, sondern erst nach längerer Zeit, kann die lokale Injektion angewandt werden, da der zwischen Extraktion und Replantation des Zahnes liegende Zeitraum zur Herstellung für die normale Zirkulation ausreicht.

Eine Nachinjektion zum Wiedereinsetzen ist nicht erforderlich, da die Patienten weder beim Replantieren noch nach der Operation über erhebliche Schmerzen klagen.

Die Entfernung des Zahnes soll vorsichtig vorgenommen werden, damit weder Schleimhaut noch Knochen und Periost verletzt werden, und damit besonders eine Fraktur des Zahnes vermieden wird.

Durch Übergreifen mit der Zange über Schleimhaut und Periost entstehen bekanntlich Quetschwunden. Solche Wunden haben Buchten und Nischen, welche die besten Schlupfwinkel für Entzündungserreger bilden. Die gequetschten Gewebsteile fallen der Nekrose anheim, es kommt zu Entzündungen, die Heilung wird langwierig. Dadurch wird natürlich der Erfolg der Replantation beeinträchtigt.

Wenn auch nach erfolgter Fraktur die Replantation nach sachgemäßer Entfernung der Wurzelreste nicht kontraindiziert ist, so

ist doch andererseits die Erhaltung der Alveole für den Erfolg der Replantation von Bedeutung.

Zu beachten ist, daß die Entfernung eines Zahnes mehr oder weniger auf der Dehnung der Alveole bezw. des Kiefers beruht, woraus sich ergibt, daß ein langsames Arbeiten die sicherste Gewähr für eine glatte Extraktion ist. Von den verschiedensten Methoden, die ich beim Entfernen von Zähnen anzuwenden Gelegenheit hatte, leistete mir gerade die von Partsch empfohlene Methode, d. h. das Arbeiten in Ruhe und im Druck bei klarer Übersicht des Operationsfeldes, gute Dienste. Daß die Entfernung eines Zahnes auf einer Dehnung der Alveole bezw. des Kiefers beruht, kann man, wenn nicht früher, dann beobachten, wenn man nach Entfernung z. B. eines Molaren, besonders bei geschlossener Zahnreihe, diesen wieder in seine Aleveole setzen will. Die Entfernung ist glatt vonstatten gegangen, das Wiedereinsetzen macht aber erhebliche Schwierigkeiten, die noch erhöht werden, wenn die Wurzeln gespreizt sind. Ich habe mir dann so zu helfen gesucht, daß ich von den Wurzeln approximal so viel abschliff, bis sie nahezu parallel waren (Abb. 1). Bei oberen Molaren bietet die palatinale Wurzel oft ein Hindernis für das Wiedereinsetzen. In einigen Fällen trug ich sie bis zu zwei Drittel ab und konnte dann den Molaren mit beiden bukkalen Wurzeln leichter einsetzen (vergleiche Abb. 12 und 13).

Man könnte einwenden, nach Entfernung eines großen Teils der palatinalen Wurzel müßte durch ungleiche Verteilung des Kaudrucks eine Überlastung der bukkalen bezw. ein Bestreben des Zahnes nach palatinal sich zu bewegen, die Heilung beeinträchtigen.

Nach meinen Beobachtungen ist dies nicht zu befürchten, da die von mir so behandelten Zähne reaktionslos eingeheilt sind und völlige Kaufähigkeit wiedererlangt haben.

Nach erfolgter Extraktion läßt man den Patienten auf sterile Watte beißen. Den Zahn spült man mit physiologischer Kochsalzlösung ab, reinigt ihn aufs sorgfältigste von allen Konkrementen, Granulationen — man achte besonders auf die in der Gablung der Wurzeln liegende Konkremente, Granulationen — **und vom Periodontium,** soweit es erkrankt ist. Die wissenschaftlichen Versuche von Römer, Weil, Schröder, Scheff und anderen haben die Notwendigkeit der Erhaltung des Periodontiums für einen längeren Erfolg ergeben. Römer sagt: „Meines Erachtens kommt es bei der Replantation, um ein gutes Resultat zu erhalten, darauf an, daß man den Zahn mit noch lebensfähiger Wurzelumhüllung, d. h. mit Periostfetzen und Zementzellen, die noch nicht abgestorben sind, replantiert. Dies wird dadurch erreicht,

daß man möglichst schnell nach der Extraktion den Zahn wieder einsetzt und dann auch dadurch, daß man mit demselben außerhalb des Mundes längere Prozeduren, wie Wurzelkanalreinigung usw. vorzunehmen hat, durch warme physiologische Kochsalzlösung lebensfähig erhält."

Ob die Wurzelspitzen abgetragen werden oder nicht, ist von dem jeweiligen Befund abhängig. Sind Resorptionserscheinungen infolge chronischer Entzündungen an der Wurzelspitze eingetreten, sind die Wurzeln an ihrer Spitze hakenförmig gekrümmt oder durch Perizementose verdickt, so trage ich, so viel als nötig ist, von der Wurzel ab.

Ich fülle weder den durch approximales Abschleifen, noch den durch Verkürzung der Wurzel entstandenen Hohlraum aus.

Mehrere Autoren treten für die Ausfüllung des Hohlraums mit einer Knochenplombe auf. Dr. Trebitsch, Wien, führt in seiner Arbeit in den Verhandlungen des 5. Internationalen Kongresses zur Begründung dieses Verfahrens folgende Worte von v. Mosetig an, der eine Plombe zum Ausfüllen von Knochendefekten hergestellt hat. Es heißt dort: „Die Jodoformknochenplombe schützt die Granulationen vor septischem Zerfall, der beim Bestehen der Höhle notwendigerweise eintreten und sich in Eiterung kundgeben mußte."

Demgegenüber möchte ich die Ansicht von Partsch über das Schicksal von Granulationen nach Entfernung von Zähnen bezw. Wurzeln erwähnen. In seiner Arbeit, „Die chronische Wurzelhautentzündung" heißt es:

„Die Frage der Heilung und damit des endgültigen Resultates der Wurzelfüllung hängt also davon ab, ob das Granulationsgewebe vernarbungsfähig ist oder nicht. Anwesenheit von Bakterien, bereits eingetretene Veränderungen durch Abszedierungen und Verfettungen scheinen die Fähigkeit zur Vernarbung aufzuheben und die Umwandlung des Granulationsgewebes in faseriges Bindegewebe zu verhindern.

Nach vorliegenden Erfahrungen darf man wohl als sicher annehmen, daß in vielen Fällen eine schon bestehende Wurzelhautentzündung nach antiseptischer Behandlung des Wurzelkanals und Füllung des Zahnes endgültig zur Ausheilung kommt. Man kann sich diese nur dadurch zustande gekommen denken, daß das Granulationsgewebe, wie überall bei den Heilungsvorgängen, in Narbengewebe übergeführt wird."

Er verspricht sich von der Verwendung der Knochenplombe in der Mundhöhle wenig Erfolg; er betont die Gefahr einer späteren

Ausstoßung derselben, abgesehen davon, daß sie bei den schwierigen antiseptischen Verhältnissen im Munde schwerlich vollständig sauber in die Mundhöhle einzubringen sei.

Nach Partsch kann also selbst bei bestehender Abszedierung immer noch Vernarbung des Granulationsgewebes eintreten. Zeigt sich nach erfolgter Replantation ein Zerfall der Granulationen, so legt man den Herd frei und entfernt ihn.

In einem solchen Falle erzielte ich auf diese Weise völlige Heilung. Ich legte mir den Krankheitsherd frei, entfernte ihn und schloß die Wunde durch Naht.

Besteht ein Abszeß, so wird er, wenn er bukkal bezw. labial liegt, breit gespalten, wenn er palatinal liegt, exzidiert. Die Wunde wird mit Jodoformgaze tamponiert. Nach 2 Tagen wird der Tampon entfernt.

Zur Resorption des entzündlichen Exsudats wird trockene Wärme außen auf die Wange verordnet.

Für den Erfolg der Replantation ist die Wurzelfüllung des Zahnes ein wesentlicher Faktor. Ich behalte den Zahn wenn möglich in der Zange, sonst in der Hand, versuche, die Kanäle von der Pulpenkammer her zu öffnen und von Pulpa bezw. deren Resten zu befreien, bringe Aqua regia hinein, neutralisiere mit Natron, reinige nochmals mit Alkohol, lasse mit dem Heißluftbläser heiße Luft hindurchgehen und fülle dann die Kanäle mit den Rumpelschen Paraffin-Thymolspitzen. Hierauf wird die Kavität des Zahnes mit Gold oder Amalgam endgültig gefüllt, oder für eine Einlagefüllung vorbereitet und Abdruck hierzu genommen. Sind vielleicht die Wurzelkanäle bei einer früheren Behandlung so verschlossen worden, daß man vom Pulpenkavum her nicht in die Kanäle gelangen kann, so fülle ich vom Foramen apicale her die Wurzelkanäle jetzt nur noch mit Elfenbeinstiften.

Über die Bedeutung der Wurzelfüllung für den dauernden Erfolg berichtet Schröder, Berlin, indem er gleichzeitig ein geeignetes Füllungsmaterial vorschlägt, folgendes:

„Als Füllmittel benutze ich, wenn es sich um Replantationen handelt, eine resorbierbare Masse, die aus Pulver und Flüssigkeit besteht und zementartig verrührt werden kann, nach einiger Zeit fest wird, durch Erhitzen auf 100° sterilisierbar ist, und, was die Hauptsache ist, ungefähr der Zusammensetzung des Knochens entspricht. Das Pulver besteht aus dreibasischem Kalziumphosphat von der Formel $Ca_3(PO_4)_2$. Dieses Kalziumphosphat kommt in der Natur vor als „Phosphorit“ und in Verbindung mit Kalziumfluorid als „Apatit“. In den Knochen macht es ca. 80% der organischen

Bestandteile aus. Technisch wird das dreibasische Kalziumphosphat erhalten durch Fällen einer mit Ammoniak versetzten Lösung von Chlorkalzium ($CaCl_2$) mit Natriumphosphat. Die Flüssigkeit der Knochenplombe besteht aus einer wässerigen P-Phosphorsäure, die durch Magnesiumoxyd soweit abgesättigt ist, däß das einfach basische Magnesiumphosphat ($MgHPO_4$) resultiert. Durch Vermischung von Pulver und Flüssigkeit bildet sich alsdann eine Verbindung, die ungefähr der Formel $(MgCaHPO_4)_2$ entspricht, also als zweibasisches Kalziummagnesiumphosphat zu bezeichnen wäre. Das Abfüllen der Wurzelkanäle mit einer resorbierbaren, dem Knochen gegenüber reaktionslosen Masse scheint in Rücksicht auf die Möglichkeit späterer Resorptionsvorgänge an der Wurzel zweckmäßig; nicht resorbierbare Substanzen wie z. B. Guttapercha könnten nach Resorption der Wurzel als Fremdkörper zurückbleiben und einen Reiz auf den Knochen ausüben."

Bevor ich den Zahn wieder einsetze, reinige ich die Alveolen aufs sorgfältigste von allem Blutgerinsel mit dem scharfen Löffel. Gleichzeitig versuche ich mit einem kleinen scharfen Löffel soweit als möglich in der Tiefe liegende Granulationen zu entfernen. Beim Auskratzen der Alveolen des oberen zweiten Bikuspis und des ersten und zweiten oberen Molaren ist Vorsicht geboten, damit eine Eröffnung der Kieferhöhle vermieden wird. Den Blutpfropf, der sich in der Alveole in der Zeit, in der ich den Zahn außerhalb des Mundes behandle, gebildet hat, entferne ich also auf das peinlichste, weil er gewissermaßen wie ein mit Luft gefülltes Gummikissen den Zahn emporheben würde. Entfernt man ihn nicht, so gibt der Patient an, er habe beim Zubeißen das Gefühl, als ob der Zahn auf Gummi säße.

Eine viel umstrittene Frage ist: „Wie soll der entfernte Zahn, solange er außerhalb des Mundes ist, behandelt werden?" Von den meisten Autoren wird der Zahn außerhalb des Mundes nur mit physiologischer Kochsalzlösung abgespült bezw. in ihr aufbewahrt, um vor allem das Periodontium lebensfähig zu erhalten. Auch ich habe die Zähne nur mit physiologischer Kochsalzlösung vor dem Wiedereinsetzen abgespült.

Die Schmerzen beim Wiedereinsetzen sind nach meinen Beobachtungen gering.

Erhebliche Nachschmerzen habe ich nie beobachten können.

Wenn irgend möglich, soll der replantierte Zahn fixiert werden. Die Gefahr einer Infektion ist um so geringer, je weniger sich der Zahn in der Alveole hin- und herbewegen kann. Draht und Bandmaterial ist weniger zur Fixation geeignet. Die besten Dienste

leistet mir die von Schröder empfohlene Zelluloidschiene. Die Schiene ist einfach und schnell herzustellen und ist in hygienischer und kosmetischer Hinsicht den anderen Fixationsmitteln vorzuziehen. Sie hat unter anderem den Vorteil, daß sie abnehmbar ist und leicht eine Kontrolle des Festwerdens des replantierten Zahnes gestattet.

Innerhalb 4—5 Wochen sind die replantierten Zähne meist wieder fest und gebrauchsfähig.

Exakte wissenschaftliche Untersuchungen über die Heilungsvorgänge bei replantierten Zähnen am Lebenden können nicht durchgeführt werden. Die Tierversuche sind nur wenig zuverlässig und können nur als unterstützendes Moment in Frage kommen. Dagegen geben uns dauernde Beobachtungen replantierter Zähne durch das Röntgenverfahren über den wichtigsten Punkt, d. h. über die Resorptionsvorgänge an replantierten Zähnen den besten Aufschluß.

Die Frage betreffs dauernder Erhaltung replantierter Zähne ist strittig. Jedenfalls können replantierte Zähne jahrelang fest im Kiefer stehen und dem Patienten Dienste leisten.

So hat Szabo 104 Replantationen ausgeführt, davon nur 8 erfolglos. Rothmann und Bilasko haben während sieben Jahren 174 Replantationen ausgeführt und beobachtet, und zwar bei Patienten im Alter von 10—63 Jahren, von denen nur 11,49% nicht geheilt sind.

Ich habe 39 Replantationen ausgeführt und zwar an Patienten im Alter von 9—53 Jahren und nur 2 Fälle gehabt, wo der Zahn später entfernt werden mußte. Die Patienten habe ich nach 1—$3^1/_2$ Jahren wiedergesehen und konnte feststellen, daß die Zähne völlig reaktionslos und ganz fest im Kiefer standen. Die Röntgenaufnahmen ergaben, daß Resorptionsvorgänge an der Wurzel bis auf einen Fall nicht stattgefunden haben. In einem Falle hatte sich nach 2 Jahren eine chronische Wurzelhautentzündung gebildet, da der Zahn nach versehentlicher Entfernung und Replantation nicht behandelt worden war, vergleiche Krankengeschichte zu Abb. 6, 7, 8.

Ich will am Schluß meiner Ausführungen über die von mir erzielten und beobachteten Erfolge mit Rücksicht auf meine Indikationsstellungen berichten. Ich halte die Replantation für indiziert:

1. bei Luxatio completa durch Trauma;
2. bei versehentlicher Entfernung eines Zahnes;

3. in allen Fällen, wo bei bestehender Periodontitis weder Wurzelbehandlung Heilung bringt noch Wurzelspitzenresektion ausführbar ist;

4. zur Erhaltung des Sechs-Jahr-Molaren;

5. bei Alveolarpyorrhöe mit Befestigungsschiene nach dem Rheinschen Prinzip.

Die Replantation ist kontraindiziert bei mehrwurzeligen Zähnen, wenn nach dem Röntgenbilde die Wurzeln nur noch durch dünne Wände zusammenhängen, so daß eine Fraktur bei der Entfernung des Zahnes erfolgen muß (Abb. 2).

Ist bei dem Entfernen innerhalb der Wurzel des Zahnes eine Fraktur erfolgt, so ist das Wiedereinsetzen nach Entfernung des Wurzelrestes nicht kontraindiziert.

Ich möchte besonders darauf hinweisen, daß auch alleinstehende Zähne mit Erfolg replantiert werden können:

Patientin B., 38 Jahre alt, kommt in Behandlung wegen Periodontitis chronica, ausgehend von $\overline{7}|$ (Abb. 3, vgl. die Tafel). Der Zahn war mehrfach anderweitig ohne Erfolg behandelt worden. Patientin will den Zahn unter allen Umständen erhalten haben, „da sie auf dieser Seite nur noch diesen Backenzahn hat". Im Unterkiefer stehen $7\ 5\ 4\ \overline{3}\ \overline{2}\ \overline{1}|$ $|\overline{1}\ \overline{2}\ 3\ 4\ 5\ \overline{7}$. Im Oberkiefer trägt die Patientin Ersatz. Eine Behandlung der Wurzelkanäle vom Pulpenkavum ist nicht möglich, da die Kanäle früher anscheinend mit Zement gefüllt worden sind. Ich schlage Replantation vor, die mit dem Einverständnis der Patientin am 2. August 1910 erfolgte. Die Wurzelkanäle habe ich vom Foramen apicale her mit Amalgam gefüllt, nachdem ich den durch Perizementose verdickten Teil der Wurzel abgetragen hatte. Der Zahn wurde nicht fixiert, weil er nach der Replantation sich in der Alveole nur wenig bewegte.

Am 25. September 1911 wurde wieder eine Röntgenaufnahme von dem replantierten Molaren gemacht, der völlig fest und gebrauchsfähig im Kiefer stand, wie das Bild (Abb. 4) ergab. Zum letzten Male stellte sich die Patientin am 18. März 1912 vor. Der Zahn stand reaktionslos und gebrauchsfähig im Kiefer.

Bei Milchzähnen habe ich die Replantation noch nicht ausgeführt. Aber auch bei Milchzähnen scheint die Replantation von Erfolg gekrönt zu sein. Ich selbst kann über folgenden Fall berichten: Das Kind eines Bekannten von mir ist im Alter von 5 Jahren gestürzt und hat sich die beiden Milchschneidezähne ausgeschlagen. Der Vater wusch die Zähne mit

Wasser ab, setzte sie wieder ein und ließ das Kind 14 Tage nur weiche Nahrung genießen. Die Eltern des Kindes versicherten mir, daß die Zähne bis zum 8. Jahre fest im Kiefer gestanden haben, dann seien sie locker geworden und hätten den neuen Zähnen Platz gemacht.

Ist ein Zahn durch Trauma, Schlag, Stoß oder durch Fall auf den Kiefer aus seiner Alveole getrieben worden, so kann er mit Erfolg replantiert werden, selbst wenn er schon längere Zeit außerhalb des Mundes aufbewahrt worden ist.

Ein mir bekannter Oberleutnant zur See stürzte im Alter von 14 Jahren und schlug sich $\underline{1}$ aus dem Kiefer. Er wickelte den Zahn ins Taschentuch und brachte ihn seinen Eltern. Diese schickten ihn zum Zahnarzt, der den Zahn gesäubert und nach Wurzelfüllung mit Guttapercha vom Foramen apicale her wieder eingesetzt hat. Die Worte des behandelnden Zahnarztes nach der Operation: „Es ist nur ein schwacher Versuch, lange wird wohl der Zahn nicht im Kiefer bleiben", haben sich nicht bestätigt. **Am 1. Mai 1912, 12 Jahre seit erfolgter Replantation konnte ich den Zahn vollständig fest, ohne irgend welche Beschwerden für den Patienten, ohne jede Reaktion im Kiefer stehen sehen. Die am 1. Mai 1912 gemachte Aufnahme ergab das Bild Abb. 5.** Nach dem Bilde würde man kaum vermuten, daß der Zahn vollständig gebrauchsfähig sei, da anscheinend die Wurzel fast vollständig resorbiert ist.

Ist ein Zahn versehentlich entfernt worden, z. B. der 2. Bikuspis bei der Entfernung eines eingeklemmten ersten Molaren, oder während einer Narkose, wenn zahlreiche Extraktionen vorgenommen werden müssen, so wird der Zahn am besten sofort wieder eingesetzt.

Wenn möglich, wird der Zahn noch außerhalb des Mundes behandelt. Ist das nicht möglich, z. B. bei Narkosen, wo man nicht darauf vorbereitet ist, oder wo die Zeit fehlt, so muß der Zahn nach der Replantation behandelt, d. h. er muß trepaniert, die Pulpa exstirpiert, der Wurzelkanal und die Trepanationsöffnung gefüllt werden, da sonst Zerfall der Pulpa mit seinen Folgen eintreten. Hat man die Zelluloidschiene zur Fixation gewählt, so kann man durch die Zelluloidschiene hindurch den Zahn behandeln.

Im August 1910 kam in meine Sprechstunde ein Dienstmädchen, um sich einen Zahn entfernen zu lassen. Sie bat mich, aber den richtigen Zahn zu ziehen, da ihr vor 12 Jahren in Breslau in der

Klinik einmal der falsche Zahn gezogen sei. Zum Glück wäre Herr Professor Partsch hinzugekommen und hätte den Zahn mit der Zange wieder eingesetzt. Der Zahn stand nach 12 Jahren vollständig fest im Kiefer.

Patientin R., 13 Jahre alt, kommt im Mai 1909 in die Klinik in Behandlung wegen Periodontitis und Periostitis, ausgehend vom tief zerstörten 6 |, der sehr stark zwischen $\overline{7}|$ und dem ein wenig nach lingual stehenden $\overline{5}|$ eingeklemmt ist. Der Praktikant hatte beim Entfernen von $\overline{6}|$ $\overline{5}|$ mit in die Zange gefaßt und entfernt. Ich setzte den Zahn $\overline{5}|$ sofort wieder ein. Leider befolgte die Patientin meinen Rat, sich den Zahn sobald als möglich aufbohren und behandeln zu lassen, nicht. Mitte November 1911 kam sie in meine Sprechstunde mit der Bitte, ihr eine „Zahnfistel" an $\overline{5}|$ zu beseitigen, die sich im Anschluß an den Pulpenzerfall entwickelt hatte. Ich ließ eine Röntgenaufnahme machen, die das Bild (Abb. 6) ergab. Es zeigt einen scharf begrenzten Schatten um die Wurzelspitze von $\overline{5}|$. Ich trepanierte den Zahn, reinigte den Wurzelkanal mit Perhydrol, Aqua regia, neutralisierte mit Natron, trocknete den Wurzelkanal sorgfältig aus und füllte mit Paraffin-Thymol, dann legte ich mir den kranken Herd nach der Partschschen Aufklappungsmethode frei. Die Wurzelspitze trug ich ab, da sich der kranke Herd auch hinter die Wurzel erstreckte. Die Wurzelspitze lag in einer erbsengroßen glatten Knochenhöhle, in der sich käsiger Inhalt (kleine Zyste) befand. Der Inhalt wurde mit dem scharfen Löffel entfernt, der Schleimhautlappen wieder hochgeklappt und mit zwei Nähten fixiert.

Nach 14 Tagen war vollständige Heilung eingetreten. Der Zahn steht völlig reaktionslos und fest im Kiefer. Abb. 7 zeigt die Röntgenaufnahme nach 8 Wochen.

Am 30. April 1912 sah ich die Patientin wieder, der Zahn steht vollständig fest und reaktionslos im Kiefer. Die Aufnahme am 1. Mai 1912 ergab das Bild Abb. 8.

Bei chronischer Wurzelhautentzündung ist oft mit medikamentöser Behandlung durch den Wurzelkanal keine Heilung zu erzielen, wenn die Kanäle zu eng sind, oder wenn sie bei früherer Behandlung gefüllt sind. Die Wurzelspitzenresektion scheint in solchen Fällen indiziert. Nun ist aber der Erfolg der Wurzelspitzenresektion abhängig von der Wurzelfüllung, je besser die Wurzelfüllung, um so weniger Rezidive nach Wurzelspitzenresektionen.

Außerdem aber ist an den Molaren, besonders an den beiden letzten Molaren, oberen sowie unteren, gerade da, wo so oft die Wurzelbehandlung erfolglos ist, die Wurzelspitzenresektion entweder nur sehr schwer oder überhaupt nicht ausführbar. In all diesen Fällen, gleichgültig, ob es sich um Period. chron. mit Fistelbildung, besonders auch bei bestehender palat. Fistel ausgehend von einem oberen Molaren, oder ob es sich um Periodontitis, Periostitis abscendens (akuter Nachschub) handelt, ist die Replantation indiziert. Bei Periost. abscendens wird nach der Extraktion der Abszeß breit gespalten, wenn er bukkal bezw. labial liegt, und exzidiert, wenn er palatinal liegt, und die Wunde mit Jodoformgaze tamponiert. Der Zahn wird behandelt und sofort wieder replantiert.

Patientin, 34 Jahre alt, kommt am 5. September 1910 in Behandlung wegen Fistel über $\underline{6}$ bukkal. Mehrfache Wurzelbehandlung sei erfolglos geblieben. Ich bohrte eine alte Amalgamfüllung aus, konnte aber die Wurzelkanäle nicht finden und führte deshalb die Replantation aus. Die Wurzelkanäle füllte ich von oben mit Amalgam. Abb. 9 zeigt den Granulationsherd an der medialen bukkalen Wurzel $\underline{6}$. Am 2. August 1911 stellte sich die Patientin wieder vor. Der Zahn stand reaktionslos und vollständig fest und gebrauchsfähig im Kiefer.

Ende Oktober 1911 ließ ich eine Röntgenaufnahme machen, die das Bild Abb. 10 ergab. Der Herd ist nicht mehr zu sehen, der durch die Verkürzung der Wurzel entstandene Hohlraum ist vollständig verschwunden. Resorptionsvorgänge sind nicht zu erkennen.

Patient Dr. G., 32 Jahre alt. Es besteht eine Fistel, ausgehend von der palatinalen Wurzel $\underline{7}$. Patient wünscht Beseitigung der Fistel. Die Wurzelkanäle sind vom Pulpenkavum her nicht zugänglich, da sie bei einer anderweitigen früheren Wurzelbehandlung anscheinend mit Zement gefüllt worden sind. Am 16. Juli 1910 replantierte ich $\underline{7}$. Die Wurzelkanäle füllte ich vom Foramen apicale aus mit Amalgam. Ende September 1911 sah ich den Patienten wieder. Zahn fest, Fistel ausgeheilt. Die Röntgenaufnahme ergab das Bild Abb. 11. Es zeigt, daß der Zahn reaktionslos ohne Resorptionsvorgänge im Kiefer steht.

Patient T., 23 Jahre alt. kommt in Behandlung wegen eines palatinalen Abszesses, ausgehend von $\underline{6}$. Der Patient will den Zahn unter allen Umständen entfernt haben, geht aber schließlich auf meinen Vorschlag, ihn zu replantieren, ein. Das Röntgenbild

(Abb. 12) zeigt einen Granulationsherd um die palatinale Wurzel. Operation am 23. September 1911.

Der palatinale Abszeß wird exzidiert, die Wunde mit Jodoformgaze tamponiert, dann wird der Zahn entfernt ohne Anästhesie. Die palatinale Wurzel wird bis zu einem Drittel abgetragen, da sie wegen ihrer großen Krümmung dem Wiedereinsetzen Schwierigkeiten macht. Die Wurzelkanäle sind von der Wurzelspitze her mit Amalgam gefüllt worden. Der Zahn wurde durch eine Zelluloidschiene fixiert. Nach vier Wochen war der Zahn vollständig fest. Die Wunde war vollkommen verheilt. Die Schiene wurde abgenommen. Um feststellen zu können, innerhalb welcher Zeit sich ein Hohlraum, wie er z. B. nach Abtragung von zwei Dritteln der palatinalen Wurzel entstanden war, regeneriert, ließ ich den Patienten öfters röntgen. Abb. 13, sofort nach der Operation aufgenommen, zeigt deutlich den Hohlraum, der durch Abtragung der palatinalen Wurzel entstanden ist. Abb. 14 zeigt die Aufnahme nach 3 Monaten.

Student St. will den tiefzerstörten periodontitischen ⌈6 entfernt haben. Der Zahn wurde im August 1909 entfernt, die Wurzelkanäle vom Foramen apicale aus mit Amalgam gefüllt, der Zahn für ein Inlay vorbereitet und wieder eingesetzt. Im September 1911 ließ ich eine Röntgenaufnahme machen (Abb. 15). Das Bild zeigt, daß innerhalb von drei Jahren keine Resorptionsvorgänge eingetreten sind. Der Zahn ist völlig fest und leistet dem Patienten beim Kauen die besten Dienste. Am 29. April 1912 ergab die Röntgenaufnahme das Bild Abb. 16. Der Zahn steht vollständig fest und gebrauchsfähig im Kiefer.

Die Bedeutung der Erhaltung des Sechsjahrmolaren ist bekannt. Leider hindert oft das Verhalten der jugendlichen Patienten eine sorgfältige Behandlung, besonders eine Wurzelbehandlung. In solchen Fällen kann die Replantation in ihre Rechte treten.

Patient St., 12 Jahre alt, kommt zu Herrn Prof. Williger in Behandlung wegen chronischer Periodontitis an ⌈6. Die distale Wurzel ist bei der Wurzelbehandlung perforiert worden. Der Zahn wird entfernt, die distale Wurzel bis zur Perforationsstelle abgeschnitten und, nachdem beide Wurzelkanäle vom Foramen apicale aus mit Amalgam gefüllt sind, replantiert. Der Patient mußte sich einer Regulierung unterziehen. Der replantierte Zahn trug $1^1/_2$ Jahre den Ring und Anglebogen und ist genau so fest wie vor der Replantation.

Patientin, 9 Jahre alt, kommt in Behandlung wegen Pulpitis in dem ziemlich zerstörten 6. Der Versuch, eine Wurzelbehand-

lung auszuführen, scheitert an der Ängstlichkeit der Patientin. Die Mutter verlangt die Entfernung des Zahnes. Nachdem ich den Zahn entfernt hatte, schlug ich der Mutter vor, den Zahn wieder einsetzen zu lassen, wozu ich ihre Einwilligung erhielt. Ich machte nun außerhalb des Mundes Wurzelbehandlung, füllte den Zahn und setzte ihn wieder ein. Die kleine Patientin ließ sich den Zahn wieder einsetzen, ohne sonderlich über Schmerzen dabei zu klagen. Mitte April 1909. Das Röntgenbild Abb. 17 ist am 20. August 1911 aufgenommen. Der Zahn steht vollständig gebrauchsfähig im Kiefer und leistet der Patientin zum mindesten bis zum vollendeten Durchbruch des 12jährigen Molaren beim Kauen die besten Dienste und wird für die gleichmäßige Entwicklung des Kiefers nur von Vorteil sein.

Wenn man in Betracht zieht, daß oft eine vollständige Reinigung alveolarpyorrhöischer Zähne, besonders bei Molaren erhebliche Schwierigkeiten macht, zuviel Zeit und Geduld von seiten des Patienten und des behandelnden Zahnarztes erfordert, so liegt es nahe, an eine Behandlung zu denken, die in einer Sitzung eine vollständige Behandlung des kranken Zahnes ermöglicht. Diese Möglichkeit bietet nur die Replantation. Gewiß kommt bei der Replantation alveolarpyorrhöischer Zähne noch eins in Frage: der Alveolarfortsatz ist geschwunden. Aber meine behandelten Fälle zeigen, daß auch solche Zähne allein durch das feste Bindegewebe(?), das sich um sie gelegt hat, festgehalten werden. Sie sind nicht als Fremdkörper von der Natur behandelt worden, sie sind reaktionslos stehen geblieben. Ich habe in sieben Fällen replantiert, und zwar fünf obere Molaren, einen oberen seitlichen und einen unteren seitlichen Schneidezahn und erzielte sehr gute Erfolge.

Patient U., 53 Jahre alt, kommt in Behandlung wegen Alveolarpyorrhöe. Das Röntgenbild (Abb. 18), aufgenommen am 10. September 1911, zeigte, daß bei $\underline{6}$ die Alveole schon tief zerstört war. Am Zahnhalse und an der Wurzel des Zahnes waren schwarze, feste Konkremente abgelagert, der Zahn war stark gelockert, so daß mir eine Behandlung innerhalb des Mundes aussichtslos erschien. Nachdem ich zur Anfertigung einer Zelluloidschiene Abdruck genommen hatte, entfernte ich den Zahn. Bis an die Wurzelspitze und zwischen den Wurzeln waren starke Ablagerungen von harten Konkrementen zu finden. Ich behandelte den Zahn, reinigte die Wurzelkanäle von den zerfallenen Nervmassen, füllte mit Gutta-

perchapoints, reinigte die Wurzeloberflächen und setzte den Zahn wieder ein. Die Befestigung erfolgte durch eine Zelluloidschiene (Abb. 19 u. 20) vom seitlichen Schneidezahn bis zum Weisheitszahn.

Nach 5 Monaten ließ ich eine Röntgenaufnahme herstellen. Die Aufnahme ergab das Bild Abb. 21.

Der Zahn war fester geworden; der Patient konnte auf dieser Seite wieder kauen.

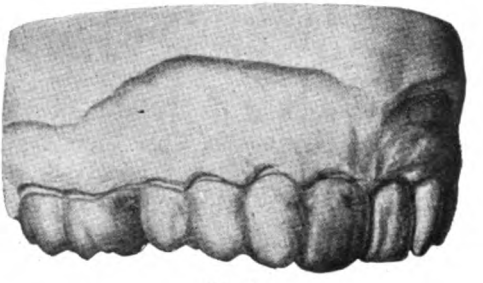

Abb. 19.

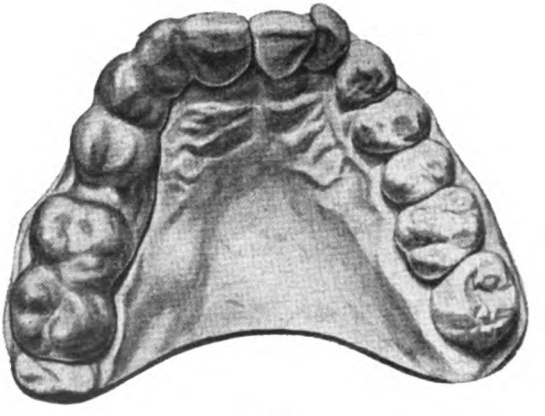

Abb. 20.

Vorgeschichte: Patient merkt seit einem halben Jahre, daß die Zähne locker werden und eitern. Er könne nicht kauen, vor allem müsse er beim Kauen sehr vorsichtig sein, wegen seines 2|, der so lose sei, daß er herauszufallen drohe. Das Zahnfleisch blute beim Reinigen der Zähne und beim Essen. Patient habe immer üblen Geschmack und glaube aus dem Munde zu riechen, trotzdem er die

Zähne fleißig spüle und die Zähne morgens und abends bürste. Er sei nie krank gewesen, fühle sich auch sonst sehr gesund.

Befund: Kräftiger, gesund aussehender Mann, 38 Jahre alt. Die vorhandenen Zähne sind intakt, einige tragen Amalgamfüllungen.

$$\frac{6\,5\,4\,3\,2\,1 \mid 1\,2\,3\,4\,5\,\;7}{6\,5\,4\,3\,2\,1 \mid 1\,2\,3\,4\,\;6\,7}$$

Das Zahnfleisch ist von dunkelroter Farbe, die Papillen sind verdickt und bluten bei leisester Berührung. Bei $\frac{3\,2\,1 \mid 1\,2\,3}{4\,3\,2\,1 \mid 1\,2\,3\,4\,5}$ entleert sich bei Druck von der Wurzelspitze nach dem Zahnhalse zu reichlich Eiter, die Zähne sind gelockert, es besteht starker Foetor ex ore. $\underline{2}\,|$ ist so stark gelockert, daß man glaubt, er müsse bei leisester Berührung herausfallen.

Behandlung: 1. März 1911. Der Versuch zu reinigen, scheitert an der Ängstlichkeit des Patienten, „bei einer Behandlung müsse der Zahn aus dem Kiefer gedrückt werden". Ich erkläre dem Patienten, daß nur eine Möglichkeit besteht für Erhaltung des Zahnes, nämlich Replantation. Der Patient ist hiermit einverstanden. Ich entferne dann den Zahn mit der Zange, reinige ihn peinlichst von Zahnstein, kratze das Periodontium ab und fülle den Wurzelkanal mit Jodoformzement und Guttaperchapoint. Dann kratze ich mit dem scharfen Löffel die Alveole aus, spüle den Zahn mit physiologischer Kochsalzlösung ab und setze ihn wieder ein. Die Befestigung erfolgt mit Ligatur. Ich lege Aluminiumbronzedraht um $\underline{3\,2\,1}\,|$ (Abb. 22).

2. März 1909. Zahn $\underline{2}\,|$ sehr lose, keine Eiterung. Ich lege Herbstsches Regulierungsband um $\underline{3\,2\,1}\,|$.

6. März 1909. Zahn steht reaktionslos im Kiefer. Auf meinen Vorschlag, mittels einer Schiene den Zahn zu befestigen, geht der Patient nicht ein mit der Begründung, er sei zufrieden, daß der Zahn ihm in der jetzigen Weise wieder zum Kauen diene, das Aussehen spiele keine Rolle, die Gefahr, bei der Anfertigung einer Schiene könne der Zahn wieder herausfallen, sei zu groß.

Erst auf meine schriftliche Bitte stellte sich der Patient am 19. August 1911 wieder vor. Er sei nicht mehr gekommen, weil alles gut sei, er könne kauen, spüre keine Eiterung und $\underline{2}\,|$ sei ganz gebrauchsfähig.

Abb. 23 zeigt die Röntgenaufnahme nach $2^3/_4$ Jahren.

Herr Bergeat: Nach Kenntnisnahme und genauer Beobachtung der vorgeführten Bilder ersehen wir durchweg eine Resorption der Wurzel, selbst des die Wurzel umgebenden Knochengewebes. Es sind in der Heidelberger Klinik viele Replantationen gemacht worden, und der kosmetische und oft auch funktionelle Erfolg war ein guter. Im Interesse unserer Patienten ist daher wohl eine Replantation anzuraten und auch

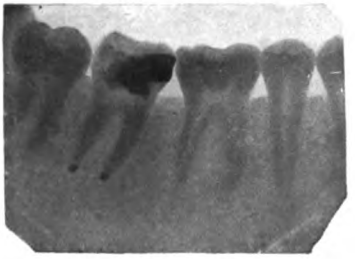

Abb. 1.

Abb. 2.

Abb. 3.

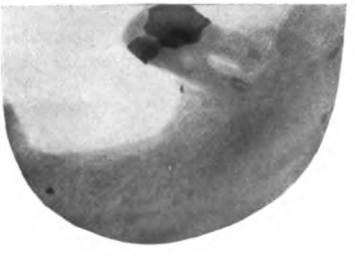

Abb. 4.

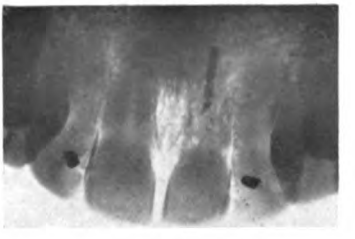

Abb. 5.

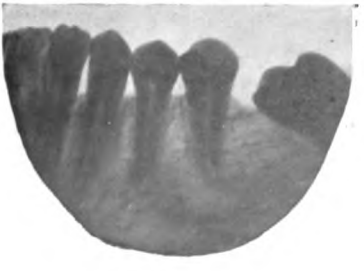

Abb. 6.

Abb. 7.

auszuführen, aber wir dürfen über die Veränderung an der Wurzel und des periapikalen Knochengewebes nicht im ungewissen sein.

Herr Arnheim: Ich beschäftige mich seit 4 Jahren mit der Replantation von Zähnen und habe bisher immer die Wurzelkanäle exakt gefüllt. Nur im Notfalle fülle ich nur die Wurzelspitze aus. Wie verhält sich nun das Amalgam im letzten Falle, wenn die Resorption der Wurzel, die ja zweifellos eintritt, über den Amalgamverschluß hinaus eingetreten ist.

Herr Cieszyński: Die Einheilung der replantierten Zähne findet nach den Grundsätzen der Eintreibung von Fremdkörpern in den Knochen statt; daher haben wir Resorption und gleichzeitige Apposition zu beobachten. Prof. Lepkowski (Krakau) betont, daß es wichtig ist, daß der implantierte Zahn die Form der Alveole völlig wiedergibt und die Umgebung nicht reizt. Statt der Replantation empfiehlt er die Implantation in die durch Extraktion geschaffene Wunde und zwar von Wurzeln aus Gold mit Porzellankronen, die mittels Gußverfahren nach einem genauen Abguß der extrahierten Wurzeln modelliert werden und daher die ursprüngliche Form wiedergeben. Zur besseren Retention werden vor dem Einsetzen Kerben eingeschnitten, in die die sich neubildende Spongiosa hineinlagert und den Zahn gleichsam verankert. Über seine eigene Erfahrung berichtet C. nicht, weil seine diesbezüglichen Beobachtungen noch nicht abgeschlossen sind.

Herr Neumann (Schlußwort): An keinem der von mir gezeigten Bildern ist ein „Granulom" zu erkennen, die Entstehung des Granulationsherdes bei dem zweiten Bikuspidaten, der versehentlich entfernt worden war und dann replantiert wurde, habe ich ausdrücklich betont. Sie ist entstanden im Anschluß an den durch die Entfernung des Zahnes erfolgten Pulpentod, dessen Folgen nicht eingetreten wären, wenn die Patientin meinen Rat, sich den Zahn bald behandeln zu lassen, befolgt hätte.

Resorptionserscheinungen sind nur an dem replantierten Sechsjahrmolaren zu sehen. Es sind nur die Resorptionserscheinungen, nicht aber die Appositionserscheinungen von dem Herrn Kollegen erwähnt worden, Wesentlich ist es doch, daß trotz Resorptionserscheinungen, selbst so erheblichen, wie sie an dem letzten von mir gezeigten Röntgenbild zu erkennen sind, die Festigkeit und Gebrauchsfähigkeit des Zahnes nicht beeinträchtigt wird.

In meinem ausführlich erscheinenden Vortrage habe ich die Indikationsstellung und Berechtigung der Replantation dargestellt.

Ich habe deshalb oft von unten mit Amalgam gefüllt, weil im klinischen Betriebe — aus dem einige Fälle stammen — ein sehr schnelles Arbeiten wegen Zeitmangels der Patienten geboten war, Ich habe im Manuskript betont, daß natürlich resorbierbare Füllungsmaterialien zum Füllen der Wurzeln vorzuziehen sind.

Den letzten Vortrag hielt Fräulein **Hoffmann** über

Ein neues Gußverfahren.

Es handelt sich um Anwendung der Saugkraft, des negativen statt des positiven Druckes. Die Saugwirkung wird durch eine Wasserstrahlpumpe erzielt. Genauere Beschreibung mit Abbildung enthält die Zahnärztliche Wochenschrift vom 18. Mai 1912.

Herr Linkmann: Saugluft zum Gießen zu benutzen ist nach meiner Erfahrung nicht so brauchbar, da das Gold weniger fest kondensiert, und höherstehende Ausläufer des Gußmodells werden oft fehlerhaft.

Herr Bergeat. Ergänzende Bemerkungen zur Regulation des Saugluftdruckes und der Herstellungsdauer von Gußstücken.

Fräulein Hoffmann entgegnet Herrn Linkmann, daß sie stets guten Erfolg mit dem Apparat erzielte.

Der 2. Vorsitzende, Herr Prof. Dieck, schließt hierauf die Versammlung.

Buchbesprechungen.

Kurzgefaßtes Lehrbuch und Atlas der Krankheiten der Mundhöhle, des Rachens und der Nase. Von Dr. **L. Grünwaldt** in München. Dritte, vermehrte Auflage. Teil II[1]): Atlas. München 1912. I. F. Lehmann. Preis M 10,—,

Lehmanns Atlanten zu loben, hieße Eulen nach Athen tragen; wie die anderen Werke dieses Verlages, so zeichnen sich auch in diesem Atlas die Bilder durch ihre Naturtreue, Schärfe und Übersichtlichkeit aus. Wir finden 57 farbige Tafeln, enthaltend 104 makroskopische und 37 histologische Abbildungen. Sehr zweckmäßig scheint uns, daß der begleitende Text gegenüber den Bildern gedruckt ist und zwar in Form von kurzgefaßten Krankengeschichten und deutlich hervorgehobenen Diagnosen. So finden wir die äußeren und inneren Mundkrankheiten, die Krankheiten der Zunge, des Gaumens, des Rachens und des Nasenraumes in Wort und Bild veranschaulicht. Besonders aufmerksam machen möchten wir auf die reiche Auswahl der luetischen Erkrankungen dieser Organe.

Die histologischen Bilder über Entzündungen in der Nase, Rachenerkrankung und Geschwülste sind alle wohlgelungen und bilden einen Hauptvorzug des Atlas. Ferner möchten wir noch das Register erwähnen, das eine schnelle Orientierung ermöglicht. — Durch alle diese Vorzüge scheint uns dieses Werk sehr empfehlenswert; für den Zahnarzt und Studierenden der Zahnheilkunde, der doch oft Veranlassung hat, eine Erkrankung des Mundes oder des Rachens diagnostizieren zu müssen, ist das Buch sehr wertvoll. So wird auch die dritte Auflage viele Freunde finden, die in ihrer Praxis das Werk nicht missen wollen.

K. Parreidt.

Die Technik der Harnuntersuchung und die Anwendung in der zahnärztlichen Praxis. Ein Leitfaden zum Selbstunterricht für Zahnärzte und Studierende. Von **Georg Guttmann.** Mit 15 Abbildungen im Text und 3 farbigen lithogr. Tafeln. Zweite verbesserte Auflage. Berlin 1912. Hermann Meußer.

Das kleine Buch von Guttmann hat, wie vorauszusehen war, einen solchen Anklang in der Fachwelt gefunden, daß sich eine neue Auflage

[1]) Ausführlicher Text als Teil I des Werkes soll in 6 Wochen erscheinen.

als notwendig erwiesen hat. Der Verf. hat die Gelegenheit benutzt, den Inhalt zu vermehren und zu verbessern. Von den Zusätzen hebe ich hervor das Verfahren zur quantitativen Eiweißbestimmung nach Kwilecki, den Apparat nach Steiner und das Lohnsteinsche Gärungssaccharometer.

Ich gebe mich mit dem Verf. der berechtigten Hoffnung hin, daß das Buch auch in seiner neuen Gestalt einen weiteren Freundeskreis finden wird. *Williger* (Berlin).

Über die Anwendung der Hyperämie als Heilmittel in der Zahnheilkunde mit besonderer Berücksichtigung einer neuen Methode. Von **Alfred Lichtwitz**, prakt. Zahnarzt in Guben. H. 7 der Sammlung von Vorträgen aus dem Gebiete der Zahnheilkunde, herausgegeben von Wilhelm Pfaff. Leipzig 1911. Dycksche Buchhandlung. 42 S. Preis M 1,—.

In fünf Kapiteln wird die Anwendung der Hyperämie, besonders der Bierschen Stauungshyperämie und der Wärme in ihren verschiedensten Formen zur Schmerzlinderung oder Heilung besprochen. Im wesentlichen finden wir in ihnen nichts Neues, Wissenbereicherndes. Nur möchte ich hervorheben, daß der Verf. auch bei der Anwendung der Antiphlogistine so epochemachende Erfolge, wie sie das Zirkular beschreibt, nicht gesehen hat. Im letzten Kapitel bespricht er die Arsen-, die Jodwirkung, die Anwendung von Hochfrequenzströmen und die Massage. *Frohmann.*

Zentralblatt für die gesamte innere Medizin und ihre Grenzgebiete (Kongreßzentralblatt), Offizielles Organ des Deutschen Kongresses für innere Medizin. In seinem Auftrage herausgegeben vom derzeitigen Redaktionskomitee W. His, Friedrich Müller, C. von Noorden, J. Schwalbe. Redaktion: Dr. von Domarus. Bd. I, H. 1, S. 1—80. Berlin 1912. Julius Springer. Preis kompl. M 32,—.

Dieses neue Unternehmen, das referierende Organ des Kongresses für innere Medizin, soll vor allem den Bedürfnissen des wissenschaftlichen Arztes dienen. Es soll neben der deutschen auch die ausländische Literatur berücksichtigen und ausschließlich referieren, nicht kritisieren und nicht die Ansichten bestimmter Schulen bevorzugen. Doch sollen nur solche Arbeiten Platz finden, die neue Tatsachen, Beobachtungen und Forschungsergebnisse enthalten; die Erwähnung jedes unbedeutenden oder referierenden Aufsatzes würde auf eine Bibliographie von geringem Werte hinauslaufen, da sie ungeheuren Ballast mitschleppte. Die aufgenommenen Referate sollen zwar knapp, aber doch so ausführlich sein, daß sie alles Wesentliche enthalten und daß der Leser mit ihnen arbeiten kann, d. h. nicht in jedem Falle gezwungen sein soll, die Originalarbeit selbst nachzulesen. Originalien und vorläufige Mitteilungen wird dieses neue Zentralblatt nicht enthalten.

Die Zahnheilkunde ist nur insoweit mit berücksichtigt, als sie selbst Beziehungen zur allgemeinen Pathologie und Therapie und zur Chirurgie

als Grenzgebiet hat. So finden wir ein Referat über Spirochäten der oberen Luft- und Verdauungswege; und ferner ein Referat über „Schilddrüse und Zähne" nach der Arbeit von Kranz, die im Januarheft 1912 der Monatsschrift für Zahnheilkunde erschienen ist. *J. Parreidt.*

Riedels Berichte. Riedels Mentor 1912. J. D. Riedel, Aktiengesellschaft, Berlin N 39.

Die Einteilung des Berichts ist die gleiche wie im Vorjahre, er ist wiederum in vier Teile eingeteilt. Der erste Teil enthält „Wissenschaftliche Arbeiten und analytische Mitteilungen", der zweite „Pharmako-therapeutische Übersicht über die wichtigsten Arbeiten des Jahres 1911", der dritte den „Mentor für die Namen, Zusammensetzung, Eigenschaften und Anwendung neuer Arzneimittel, Spezialitäten und technischer Produkte", und der vierte „Riedels pharmazeutische Spezialpräparate".

Zahnärztliche Literatur ist mit einer Ausnahme, nämlich beim Givasan (Paste) nicht vertreten, wodurch sich diese Berichte unvorteilhaft von Mercks Berichten abheben, die überhaupt bei weitem reichhaltiger sind.

Im Teil III findet sich bei den Adrenalin-Kokain-Tabletten folgender merkwürdiger Satz: Anwendung: Zu der Zahntechnik zur Pulpen- und Dentinanästhesierung ohne Einspritzung.

Der Bericht wird an alle Interessenten gratis gesandt. *Lichtwitz.*

Auszüge.

Dr. **L. Landgraf** (Budapest): **Welche Rolle spielen Konstitution und vitale Energie in der Alveolarpyorrhöe?** (Österreichische Zeitschrift für Stomatologie, 1911, 4. Heft.)

In dem Widerstreit der Meinungen über die Pathogenese der Alveolarpyorrhöe behaupten die einen, die Hauptursache derselben sei eine konstitutionelle Allgemeinerkrankung, wie z. B. Diabetes, Gicht, Arteriosklerose, Herz- und Nierenleiden und dergl.; sie sei kein selbständiges Leiden.

Die andern halten die Krankheit für ein rein lokales Leiden, das häufig auch bei gesunden Menschen vorkomme und nur durch örtliche Reize mechanischer, chemischer, thermischer und infektiöser Natur hervorgerufen werde.

Die dritte Autorengruppe, welche die meisten Anhänger hat, nimmt eine vermittelnde Stellung ein. Sie betont die Notwendigkeit lokaler Reize, die aber nur beim Vorhandensein eines Allgemeinleidens wirksam seien.

L. bekennt sich als Anhänger der zweiten Gruppe und begründet seine Ansicht, sehr geschickt und plausibel, wie folgt.

Der Verlauf und das klinische Verhalten einer pyogenen Infektion am Zahnfortsatz gestaltet sich bei einer nachgewiesenen Herabsetzung der vitalen Energie, z. B. bei Diabetes, Leukämie usw. ganz anders als die

Alveolarpyorrhöe. Der zeitliche und klinische Ablauf des Krankheitsprozesses bei solchen Allgemeinleiden ist stürmischer und schwerer. Die Erkrankung hält sich nicht bloß an die Wurzelhaut des Zahnes, sondern breitet sich rapid nach allen Richtungen hin aus, unaufhaltsam und schrankenlos, mit Neigung zu geschwürigem Zerfall, ohne Heiltrieb, auch wenn der befallene Zahn extrahiert wird. Beim etwaigen Ausheilen des Allgemeinleidens, z. B. bei Merkurialismus oder Skorbut, heilen im Munde spontan alle krankhaften Erscheinungen schnell aus, Geschwüre überhäuten sich und lockere Zähne werden wieder fest.

Wie anders gestaltet sich dagegen das Symptomenbild der Alveolarpyorrhöe! Ihr Verlauf ist ein viel Jahre lang dauernder und zeigt keine Neigung zu Geschwürsbildungen oder Zerfall. Nur im Bereich der Eitertaschen, längs der Wurzelhaut des Zahnes finden sich Granulationen, die langsam weiterkriechen, bis sie die Wurzelspitze erreicht haben. Sobald der Zahn ausgefallen oder künstlich entfernt ist, tritt in der kürzesten Zeit Spontanheilung ein, solange er aber im Kiefer verbleibt, ist sie unmöglich. Die meisten der betroffenen Patienten haben kein Krankheitsgefühl bis auf das an den befallenen Zähnen, sondern sind gesund und arbeitsfähig und können, mit oder ohne Zähne, ein hohes Alter erreichen.

Die Annahme einer verminderten Vitalität des Alveolarfortsatzes bei Alveolarpyorrhöe ist demnach nur ein Verlegenheitsbehelf in dem Bestreben, eine plausible Erklärung des Krankheitsprozesses zu suchen. Die große Mehrzahl der Fälle kommt tatsächlich zustande, ohne daß eine Herabsetzung der lokalen wie der allgemeinen Vitalität nachweisbar ist.

Einfach und ungezwungen lassen sich die Erscheinungen der Alveolarpyorrhöe erklären durch die Eigenart der anatomischen Verhältnisse und die Möglichkeit der steten Reinfektion. Die Kalkkrusten auf der Wurzel in Verbindung mit dem in die Zahnfleischtaschen eindringenden Infektionsmaterial wirken unablässig als entzündlicher Reiz auf das Periodontium, wodurch die Heilung und Behandlung erschwert wird. Und wenn auch die Behandlung von bestem Erfolge begleitet war, so sind wir doch in Anbetracht der eigenartigen anatomischen Verhältnisse außerstande, eine Neuinfektion und damit ein Rezidiv zu verhüten. Auf diese Art bekommt die Alveolarpyorrhöe sowohl in ihrem Verlaufe wie auch bei ihrer Behandlung jene Eigenart, wie wir sie sonst bei Lokalleiden auf konstitutioneller Basis zu sehen gewohnt sind.

In der Tat ist die Alveolarpyorrhöe eine vorwiegend lokale Krankheit, die aber natürlich gelegentlich auch bei einem Gicht- oder Zuckerkranken vorkommen kann. Vielleicht sind die Ernährungsbedingungen für die Mundbakterien bei solchen Kranken andere, die Mundflora erleidet vielleicht bezüglich der Art und Virulenz der Bakterien tiefgreifende Veränderungen, wodurch auch die Entstehungsbedingungen für die Alveolarpyorrhöe wesentlich verändert sein können. Doch ist darüber noch nichts Sicheres bekannt.

Die kritische Analysierung der lokalen Reize, die Ursache und Wirkung sorfältig abschätzt, wird einen klaren Einblick in die Wirkung er-

möglichen, welche der betreffende Reiz jeweils ausübt, sei er eine Artikulationsstörung oder Zahnstein oder der marginale Detritus als chemisch-parasitärer Reiz. Dr. *Woldemar Richter* (Leipzig).

H. Leger-Dorez: Locket-Crown. Dent à verrou. Travaux en or coulé sous pression de vapeur. (Le Laboratoire 1911, 7 mai.)

An der Hand von 10 Abbildungen beschreibt der Verf. einen Riegelzahn, den er besonders zum Ersatz des 6 Jahr-Molaren verwendet. Der Zahn wird in 2 Teilen hergestellt, die durch einen Stift im Munde miteinander verbunden werden. Der Zahn (eine kleine nur aus Metall bestehende Brücke) sitzt durch Klemmen zwischen den Nachbarzähnen mit kleinem Klammeransatz.

[Nach Ansicht des Ref. ist hier große Vorsicht nötig. Nach den Abb. handelt es sich um eine nicht festsitzende Brücke, die aber wiederum vom Patienten allein nur mit sehr großer Mühe entfernt werden kann. Es ist daher zu fürchten, daß die Nebenzähne bald durch diesen Ersatz zerstört werden]. *Lichtwitz.*

Jul. Haas: Die Goldeinlage. (Deutsch. Zahnärztl. Zeitung. X. Jahrg. 1911. Nr. 20.)

Verf. bringt im allgemeinen nichts Neues. Anerkennenswert ist, daß er die Extension for prevention, die erbarmungslose Beseitigung gesunden Zahnbeins nicht unbeschränkt angewandt wissen will. Statt des die Zahnwände schwächenden Schwalbenschwanz-Ausschnittes an der Kaufläche und der mühevollen Stufenbohrung empfiehlt er eine zapfenförmige Vertiefung am Grunde der Kavität anzulegen, also einen etwas vergrößerten Retentionspunkt, wie er bei den gehämmerten Goldfüllungen angewendet wird. Wenn er aber meint, daß zur Ausführung der klassischen Kavitätenform nach Black häufig die Möglichkeit fehlt, so ist dem doch zu erwidern, daß bei genügender Separation — über die übrigens Verf. sich mit keinem Worte äußert — die exakte Blacksche Kavitätenform sich überall anbringen läßt. Was das Gießen selbst anbelangt, so erwähnt er den Preßguß, den er wegen seiner Mängel mit Recht verwirft, und das horizontale Schleuderrad, dem allein er volle Anerkennung zollt. Wo bleibt das vertikale Schleuderrad nach Sachs? Daß das definitive Einsetzen der Goldgußfüllung in die Kavität mittels Hebelung — Stützpunkt an dem Nachbarzahn oder der entgegengesetzten Zahnreihe — erfolgen soll, weil durch die Gewalt des Einhebelns widerstandleistende Unebenheiten überwunden werden, erscheint mir bedenklich; es können dabei leicht Teile des Zahnrandes abbrechen, was Verf. selbst erwähnt, wo er von der Verankerung von Brücken durch Inlays warnt. Hier tritt doch auch eine Art Hebelwirkung ein. Die Schlußbemerkung des Verf., daß nun die Folienfüllung zu neun Zehntel vor dem Inlay kapitulieren wird, ist in dieser allgemeinen Form doch wohl zu optimistisch. Gewiß werden große und größte Füllungen immer durch Inlay hergestellt werden, dagegen wird bei mittleren und kleineren Kavitäten die bisherige gehämmerte Füllung stets bevorzugt werden. *Frohmann.*

Dr. **R. Hagemann** (Greifswald): **Über die intravenöse Äthernarkose.** (Münchener Medizinische Wochenschrift Nr. 28. S. 1497 ff.)

In dem Bestreben, die allgemeine Narkose nach allen Richtungen gefahrlos zu gestalten, hat zuerst Burkhardt 1909 Versuche mit intravenösen Gaben unternommen. Dabei ist bemerkenswert, daß sich für intravenöse Narkose lediglich Äther, nicht aber Chloroform eignet.

Im Januar dieses Jahres hat Kümmel in Hamburg über gute Erfahrungen mit intravenösen Äthernarkosen berichtet, und nunmehr hat Hagemann, angeregt durch seinen Chef, Prof. König, im ganzen elf intravenöse Äthernarkosen ausgeführt. Nach Hagemann eignet sich die intravenöse Äthernarkose für kachektische Individuen, besonders kommt sie auch in denjenigen Fällen in Frage, in denen Tumoren in der Mundhöhle die Indikation zur Operation abgeben.

In den von Hagemann mitgeteilten Fällen handelt es sich unter anderem um die Resektion des Unterkiefers wegen bestehender Zyste. (Man nahm an, daß es sich gleichzeitig um einen malignen Tumor handele.) In einem weiteren Falle wurde die Resektion der Zunge wegen Karzinom vorgenommen. In den übrigen Fällen handelte es sich um Kieferkarzinome und Lippenkarzinome.

Hagemann ist der Meinung, daß die intravenöse Äthernarkose weniger gefährlich ist als die Inhalationsnarkose, und ist mit seinen Ergebnissen nicht unzufrieden.

Im übrigen muß, was Dosierung, Technik und dergl. anlangt, auf das Original der Arbeit Hs. hingewiesen werden.

Dr. *G. Fritzsche* (Leipzig).

Zahnarzt **Otto Fraenkel** (Berlin): **Givasan. Ein Beitrag zur modernen Mundpflege und Mundtherapie.** „Deutsche Zahnärztliche Wochenschrift". Jahrgang XIV. Nr. 22.

Ref. bedauert die kurzen, aber immerhin beachtenswerten Mitteilungen Fraenkels erst gelesen zu haben, nachdem der von ihm verfaßte Artikel „Über einige Versuche mit Givasan" (Monatsschr. 1911, S. 691) schon im Druck war, sonst hätte er sie noch mit zitieren können.

Fraenkel erwähnt die Arbeiten von Aufrecht, Bernstein, Jacobson, Anger, Boss, Dietrich, Lechtmann, Müller-Stade, Nobel, Rosa, Ruttloff und Sander. Mitgeteilt werden im ganzen zwanzig Fälle, in denen das Mittel sich gut bewährt hat. Indikationen waren: Pyorrhoea alveolaris, Gingivitis, Zahnsteinbildung, Stomatitis ulcerosa.

Dr. *G. Fritzsche* (Leipzig).

Kleine Mitteilungen.

Gaze-Äther-Methode. In Nr. 17 der Münch. med. Wochenschr. berichtet v. Brunn, daß in Tübingen in der chirurgischen Klinik (Prof. Perthes) auf Veranlassung des Verfassers die Gaze-Äther-Methode regelmäßig angewendet wird und sich als das einfachste Verfahren der Äthernarkose erwiesen hat. Das Gesicht wird mit einer 8—12fachen Schicht Verbandmull bedeckt. Diese Kompresse muß so groß sein, daß sie über Nase, Mund und Kinn reicht. Auf diese Gazeschicht wird langsam Äther aufgetropft. Nach einer Minute wird eine zweite Gazelage von gleicher Dicke auf die erste gelegt. Auf sie wird dann der Äther etwas rascher aufgetropft. Auf diese Weise tritt ohne irgendwelches Erstickungsgefühl in kurzer Zeit die Narkose ein. Durch die Dicke der Gazelage und Regelung der Tropfenzahl vermag man sich den individuellen Verhältnissen anzupassen. Bei Kindern und Frauen kommt man mit geringerer Dicke der Gazeschicht aus als bei Männern. Erwachsenen wird vor Einleitung der Narkose Pantopon-Skopolamin eingespritzt. Die Narkose tritt überraschend schnell ein. Auch der Ätherrausch läßt sich leicht nach dieser Methode ausführen. *J. P.*

Bromural in der zahnärztlichen Praxis. Williger berichtet in der Deutschen Zahnärztlichen Zeitung (1912, Nr. 12) über das Bromural (in der Monatsschrift befindet sich eine Mitteilung über dasselbe Mittel aus dem Zahnärztlichen Institut in Berlin). Die Bromuraltabletten bestehen aus 0,3 Bromural und 0,2 Milchzucker. Sie riechen deutlich nach Baldrian. In etwas Wasser zerfallen sie schnell, lösen sich aber nicht auf. Man gibt sie den Patienten innerlich, indem man sie in wenig Wasser zerfallen und etwas Wasser nachtrinken läßt. Der Geschmack ist schwach bitter. Die Dosis beträgt für Kinder bis zu 12 Jahren 0,3 oder eine Tablette, für ältere Kinder und Erwachsene 0,6 oder zwei Tabletten.

Ungefähr 20—30 Minuten nach dem Einnehmen tritt Müdigkeitsgefühl auf. Kinder pflegen sogar einzuschlafen. Gegen Schmerz werden die Patienten durch das Müdigkeitsgefühl gewissermaßen abgestumpft und lassen sich daher die zur Lokalanästhesie notwendigen Nadelstiche ruhig gefallen. Bei Kindern leistet Bromural die allerbesten Dienste. In manchen Fällen hat W. auch den die Kinder begleitenden Müttern Bromural gegeben, wenn sie nämlich durch unverständiges Gebaren ihre ängstlichen Kinder noch mehr aufregten. Dann wurden beide ruhig.

Leo Krebs (Zahnärztl. Rundschau 1912, Nr. 13) gibt das Bromural (1—2 Tabletten) vor dem Füllen. Die Patienten empfinden dann den Schmerz beim Bohren keineswegs wie sonst. Vor dem Injizieren zur örtlichen Betäubung empfiehlt er es ebenso, wie vor allgemeiner Betäubung, da es das Exzitationsstadium bedeutend herabsetzt. *J. P.*

Implantation von Elfenbein zum Ersatz von Knochen und Gelenkenden. König berichtete im 41. Kongreß der Deutschen Gesellschaft für Chirurgie (Münch. Mediz. Wochenschr. 22. 4. 12) über Ersatz des exartikulierten linksseitigen Unterkiefers, bei einer 69jährigen Frau, durch Elfenbein, das eingeheilt ist. Mit dem einen Ende artikuliert das Elfenbeinstück im Gelenk, am andern Ende ist es mit dem Kiefer organisch verbunden. Es ist der dritte Fall, der auf diese Weise mit Erfolg behandelt worden ist. *J. P.*

Für die Schriftleitung verantwortlich: Hofrat Jul. Parreidt in Leipzig.
Verlag von Julius Springer in Berlin W. — Druck von E. Buchbinder in Neuruppin.

Der Entlastungsbügel (Transversalbügel) für Brückenarbeiten im Oberkiefer und Unterkiefer, sowie Brückenarbeiten im allgemeinen, unter dem Gesichtspunkte der Druckwirkungen im Munde.

Von

Zahnarzt **Otto Riechelmann** in Straßburg.

Wenn ich heute das Thema der Entlastungsbügel im Oberkiefer und Unterkiefer (vgl. Deutsche Monatsschrift für Zahnheilkunde, 1911, Heft 2) etwas ausführlicher behandle, so geschieht das aus drei Gründen. Erstens, weil der Wert der Entlastungsbügel noch lange nicht genug gewürdigt wird, zweitens will ich dem Wunsche des preußischen Komitees für Fortbildungskurse nachkommen und ein ausführliches Referat meines in Frankfurt abgehaltenen Fortbildungskurses bringen, und drittens soll dieser Aufsatz gleichzeitig meine Antwort sein auf die Arbeit von Kollegen Rumpel, „Die mechanisch-statistischen Betrachtungen über den Transversalbügel der Unterkieferprothesen", welche im 1. Heft 1912 der Zahnärztlichen Wochenschrift erschienen ist. Zunächst möchte ich vorschlagen, die Bezeichnung dieser Bügel im Ober- und Unterkiefer mit Transversalbügel in Entlastungsbügel umzuändern, da dadurch die Bestimmung und der Zweck dieser Bügel besser zum Ausdruck kommt. Bryan hat s. Z. von einem Überbogen, wenn ich mich nicht irre, gesprochen, ein Ausdruck, der zu sehr an den Über-Menschen erinnert und abgesehen davon auch nicht den Kern der Sache trifft. Also richtiger Entlastungsbügel.

Bevor ich auf die entlastende Wirkung dieser Bügel komme, muß ich Allgemeinbetrachtungen über Kronen- und Brückenarbeiten und über die Druckverhältnisse im Munde bringen und versuchen, eine Einteilung der Kronen- und Brückenarbeiten, untergeordnet unter diesen Gesichtspunkt der Druckverhältnisse, aufzustellen. Ich weiß dabei im voraus, daß ich bei einer ganzen Reihe von Punkten auf gegenteilige Ansichten oder Widerspruch der Kollegen stoßen

werde, halte es aber im Interesse der Sache für notwendig, darauf näher einzugehen.

Es wird wohl kaum noch ein Gebiet unserer Wissenschaft geben, was bisher so fast ausschließlich die Frucht empirischer Versuche und Erfahrungen ist wie gerade die Kronen- und Brückenarbeiten. Sonst wäre es auch nicht zu erklären, daß wir einerseits schöne Dauererfolge bei Patienten beobachten können, anderseits aber, und dies leider häufiger, schwere Mißerfolge feststellen und uns oft gezwungen sehen, Brücken nach verhältnismäßig kurzer Zeit entfernen zu müssen, weil sie unsachgemäß angefertigt waren. Aus unsern und den Fehlern anderer sollen wir aber möglichst zu lernen suchen, um in Zukunft bessere Erfolge zu haben und nicht, wie es jetzt schon zum Teil geschehen ist, den so idealen Ersatz der Kronen- und Brückenarbeiten in Mißkredit zu bringen. Denn es hält oft recht schwer, einen Patienten, der im Laufe der Jahre die verschiedensten Brücken in seinem Munde kennen gelernt hat, die alle, weil unsachgemäß, nach kurzer Zeit wieder entfernt werden mußten, und der im Laufe der Zeit ein kleines Vermögen dafür bezahlen mußte, doch noch von dem Wert einer sachgemäßen Brücke zu überzeugen. Jeder der verschiedenen Brückenverfertiger hatte bona fide sein System als ideal gerühmt, es darf einen daher nicht wundern, wenn nach solchen Erfahrungen der Patient das Vertrauen zu den Brückenarbeiten völlig verliert.

Alle diese Fälle beweisen, daß es notwendig ist, für Brücken allgemein gültige Regeln aufzustellen, und sie nicht mehr, wie bisher, als Domäne einiger Spezialisten darin zu betrachten. Die Fälle, wo grobe Fehler in der Vorbereitung der Träger oder in der technischen Ausführung den Mißerfolg bedingen und die Unfähigkeit des Verfertigers dokumentieren, will ich ganz ausschalten. Erwähnen muß ich noch die eine traurige Tatsache, daß eine Reihe von Kollegen, die beim Techniker arbeiten lassen, einfach ein Gips- oder Stentsmodell des nicht vorbereiteten Mundes einschicken und verlangen, daß der Techniker ihnen hiernach die Brücke fix und fertig stellt. Daß derartige Brücken das System als solches in Mißkredit bringen müssen, liegt auf der Hand, und daß die betreffenden Kollegen unsern Stand schwerer schädigen, als wenn ein anderer einmal etwas mehr als standesgemäß annonciert, läßt sich ebenfalls nicht leugnen.

Doch abgesehen von diesen krassen Fällen können wir zwei Fehler konstatieren, die häufig gemacht werden. Der erste ist die Schonung einer lebenden Pulpa und gesunden Krone des für die Brücke notwendigen Pfeilers aus falscher Gefühlsduselei, infolgedessen

ungenügendes Zurechtschleifen der Brückenträger, Durchbeißen der Kronendeckel, weites Abstehen der Kronenringe am Zahnhals und darauf Karies mit ihren Folgeerscheinungen. Häufig ist der Patient selbst schuld daran, indem er die Opferung einer Zahnkrone nicht zuläßt, dann entstehen sog. Kompromißbrücken, indem der Zahnarzt oft gegen seine Überzeugung Konzessionen macht, wodurch die dauernde Brauchbarkeit der Brücke von vornherein in Frage gestellt ist. Ich stehe hier auf dem Standpunkt, wenn es mir nicht gelingt, den Patienten zu meiner Ansicht zu bekehren, lieber auf die Anfertigung der Brücke ganz zu verzichten, als gegen meine Überzeugung eine Kompromißbrücke zu fertigen, an der weder ich selbst noch der Patient Freude haben kann. Es ist dabei eine bekannte Erscheinung, daß das Gedächtnis der Patienten meist recht schlecht funktioniert, wenn man sie bei eingetretenem Mißerfolg darauf hinweist, daß man sie vorher auf diese Möglichkeit infolge ihrer damaligen Weigerung ausdrücklich aufmerksam gemacht hat.

Der zweite Fehler besteht in der nicht genügenden Berücksichtigung der Kaudruckverhältnisse resp. im Mißverhältnis zwischen Belastung und Tragkraft der Pfeiler. Wenn es wo nottut, daß unsere empirischen Erfahrungen auf wissenschaftliche Basis gestellt werden, so ist dies bei der Frage der Regelung der Druckverhältnisse im Munde bei Brückenarbeiten der Fall. Denn nirgends wird soviel gesündigt wie gerade auf diesem speziellen Gebiete.

Es erschließt sich hierbei ein noch weites, dankbares Feld der wissenschaftlichen Betätigung, da wir in einer ganzen Reihe grundlegender Fragen noch im Dunkeln tappen. Es sind wohl in den letzten Jahren wichtige Arbeiten erschienen, welche die Frage des Kaudrucks oder deren Grenzgebiete behandeln. Ich erwähne hier die Arbeiten von Godon (Paris): Betrachtungen über die mechanische Wirkung des Kiefers und die Anwendung auf die praktische Zahnheilkunde. In seinen Kräfteparallelogrammen und Polygonen zeigt er in dankenswerter Weise die Gesetze vom Gleichgewicht der Kräfte beim Kaudruck in normaler Okklusion und zeigt auch die pathologischen Veränderungen, die bei Störung des Gleichgewichtes der Kräfte eintreten müssen. So hochinteressant und wertvoll seine Ausführungen sind, so fehlt ihnen doch die genügende Berücksichtigung des seitlichen Kaudrucks, also lingual-labial und umgekehrt oder in linguo-vestibularer Richtung (wie Godon es bezeichnet), der bei jeder Art von Ersatz von der größten Bedeutung ist. Denn gerade die Ausschaltung der schädigenden Wirkung des seitlichen Kaudruckes soll ja bei Brücken durch zweckentsprechende Maßnahmen erreicht werden. Inwieweit hierbei der Zungen- und Wangendruck noch in

Betracht zu ziehen ist, halte ich für nebensächlich, da sowohl der Zungen- wie der Wangendruck im Verhältnis zum Kaudruck nur minimal sein kann, da die Schließmuskeln des Mundes nach E. Weber bei einem Gesamtquerschnitt von 40 qcm eine Spannung von 400 kg besitzen.

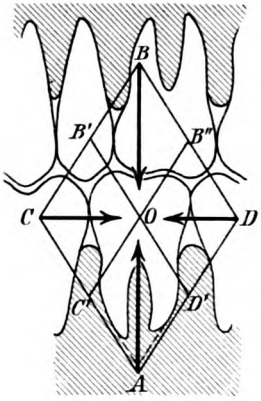

Abb. 1.

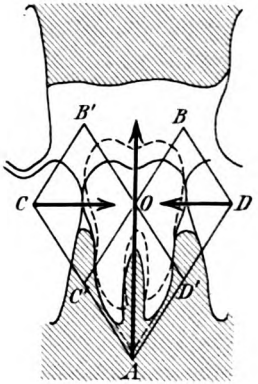

Abb. 2.

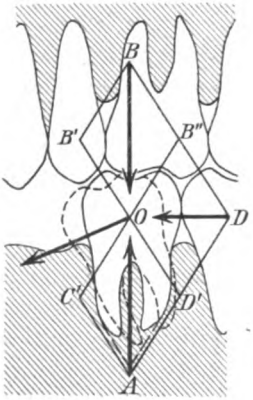

Abb. 3.

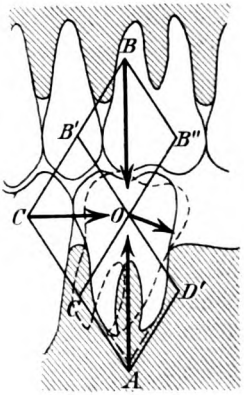

Abb. 4.

Die Ausführungen von Godon (Zahnärztliche Zeitschrift für Orthodontie, Nov. 1907) sind so interessant, daß ich an Hand der mir von ihm gütigst überlassenen Klischees die Gesetze über das Artikulationsgleichgewicht der Zähne in den Kieferbögen bringen will (Abb. 1—4).

Abb. 1—4 zeigen die Partie der Kieferbögen, welche wir als Ausgangspunkt unserer Betrachtung gewählt haben, d. h. den ersten oberen und unteren Molaren in Okklusionsstellung mit der normalen dentalen Artikulation — dabei ist zu berücksichtigen, daß die leichte Trennung der Kauflächen in der Figur in Wirklichkeit nicht existiert, sondern nur der Deutlichkeit der Zeichnung wegen eingefügt ist.

Um zu zeigen, daß der als Beispiel gewählte erste untere Molar sich in vollständiger Gleichgewichtslage befindet, konstruiert man mit den Kräften, welche dabei beteiligt sind, eine Reihe von Parallelogrammen und man erhält alsdann die Resultanten, welches die Diagonalen dieser Parallelogramme sind.

Es ist klar, daß die Linien C'O und D'O, welche die wirkenden Kräfte repräsentieren, die auf die mesialen und distalen Seiten der Wurzelpartie des Zahnes wirken, genügen, um das Parallelogramm AC'OD zu konstruieren, dessen Diagonale AO die Resultante aller auf die Wurzelpartie des Zahnes wirkenden Kräfte ist.

Ebenso repräsentieren die Linien B'O und B"O die Kräfte, welche auf die Okklusalfläche des Zahnes wirken, und gestatten die Konstruktion des Parallelogrammes BB'OB". Dessen Diagonale OB ist als Resultante der Kräfte, welche auf die Okklusalfläche des Zahnes wirken oder die interarkade Artikulation der Zähne. Diese beiden Resultanten AO und BO sind genau einander entgegengesetzt und heben sich also auf.

Ebenso kann man, wenn man die Kräfte in Betracht zieht, welche auf die Approximalflächen der Zähne wirken, B'O und C'O sowie B"O und D'O, in derselben Weise die beiden Parallelogramme CB'OC' und DB"OD' konstruieren, deren Diagonalen CO und DO die Resultanten der auf die Approximalseiten wirkenden Kräfte sind.

Es können also die verschiedenen Kräfte, die auf die verschiedenen Seiten des Zahnes wirken, in mesio-distaler Richtung auf die vier Resultanten AO, BO, CO und DO zurückgeführt werden, welche aber die Diagonalen des Parallelogramms ACBD sind, welches ein geschlossenes Polygon bildet. Alle diese Resultanten heben sich gegenseitig auf und der Körper ist in vollständigem Gleichgewicht (Abb. 1).

Wenn wir jetzt voraussetzen, daß die beiden Antagonisten, welche die interarkade Artikulation des Zahnes bilden, teilweise durch Karies oder ganz durch Extraktion verschwunden sind, und so die Kräfte, welche auf die Okklusalebene wirken, ausgeschaltet sind, so ist das Polygon ACBD offen in B'OB" und das Gleichgewicht ist unterbrochen, denn die Resultante der vorhandenen wirkenden Kräfte ist die Diagonale AO; der Zahn wird also in der Richtung AO fortgedrückt (Abb. 2).

Wir können uns einen anderen Fall denken, in welchem der nebenstehende Zahn teilweise durch Karies oder ganz durch Extraktion verloren gegangen ist.

Da die Kräfte, welche auf die mesiale Seite des Zahnes wirken, nicht mehr vorhanden sind, so ist das Polygon ACBD in B'OC offen, und das Gleichgewicht ist nach der mesialen Seite hin aufgehoben, denn die Resultante der gegenwärtig tätigen Kräfte ist die Diagonale DO verlängert. Der Zahn dreht sich also um den mittleren Teil der alveolo-dentalen Artikulation, der als Stützpunkt dient (Abb. 3).

Endlich können wir uns einen dritten Fall denken, in welchem der Zahn, welcher an der distalen Seite stand, in ähnlicher Weise verloren gegangen ist.

Die Kräfte, welche an der distalen Seite tätig waren, sind nicht mehr vorhanden, infolgedessen ist das Polygon ACBD offen in B"OD', und das

Gleichgewicht ist nach der distalen Seite hin unterbrochen, denn die Resultante der tätigen Kräfte ist die Verlängerung der Diagonale CO. Der Zahn dreht sich also um die distale Partie der alveolo-dentalen Artikulation, die noch fortbesteht und einen Halt gewährt (Abb. 4).

Dann kommen in Betracht die verdienstvollen Arbeiten von Gysi und Eltner über das Artikulationsproblem und die Bewegungen des Kiefergelenkes. Denn es bedeutet einen großen Unterschied in der Belastung der Pfeiler einer Brücke, ob der Biß bei richtiger Artikulation ungehindert übereinander gleiten kann, oder ob er dabei auf Widerstände stößt. Ist letzteres der Fall, so werden wir immer an verschiedenen Folgeerscheinungen den entstandenen Schaden feststellen können. Außerdem ist es bei Brücken mit ungenügenden

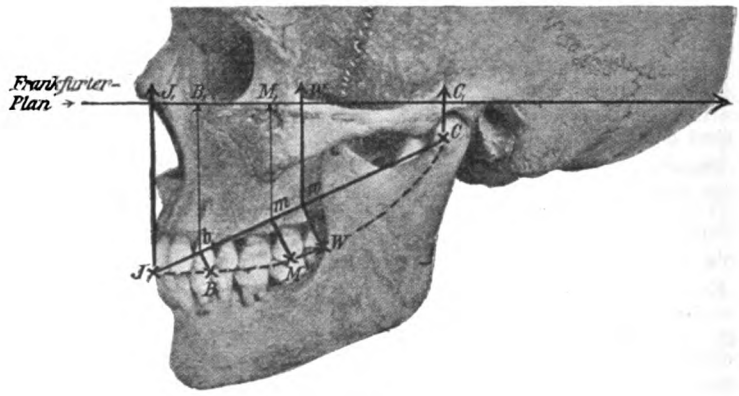

Abb. 5.
Der Frankfurter Plan entspricht einer Linie, deren Verlauf vom untern Orbitalrand zur Oberkante des Meatus gedacht ist, und auf welche die verschiedenen Zähne wie Incisivi, Bikuspis 1 und Weisheitszahn projiziert sind. $I_1 W_1 = {}^1/_2 I_1 C_1$.

Pfeilern von größtem Wert, daß bei Bißverschiebungen, also beim Kauen, immer drei Fixierungspunkte, zwei hinten und einer vorn, in der senkrechten Druckebene gegeben sind, weil dadurch die wagerechte Druckkomponente in ihrer schädigenden Wirkung geschwächt ist. Ferner sind zu erwähnen die Arbeiten von Karolyi und Loos (Wien), letzterer: Einiges über den Zusammenhang zwischen Artikulation und Kiefergelenk, Wießner, Über die Einwirkung mechanischer Energie auf die Zähne, und andere wertvolle Arbeiten mehr.

Weiter kommt in Betracht die verdienstvolle Arbeit von Eckermann über die Physiologische Bedeutung der Kieferbelastung und ihre Ermessung. Eckermann hat sich einen Gnathodynamometer konstruiert, wobei er von dem Standpunkt ausging, nicht die durch Zusammenbeißen angewandte Kraft zu messen, sondern, was auf

dasselbe hinauskommt, die Kraft der hart zusammengebissenen Kiefer zu entlösen. Da der Unterkiefer als einarmiger Hebel aufzufassen ist, ergaben die nach dem Frankfurter Plan gemachten Messungen als Resultat, daß der Hebel vom Kiefergelenk bis zum Weisheitszahn halb so lang ist wie der Hebel vom Gelenk bis zu den Inzisiven (Abb. 5 u. 6). Da die Kraft sich im umgekehrten Verhältnis zur Länge des Hebels verhält, so wird die am Weisheitszahn wirkende Kraft doppelt so groß sein wie die an den Inzisiven. Da dieses Verhältnis, wie durch Messungen festgestellt ist, bei allen Menschenschädeln konstant ist, so läßt sich als gnathodynamometrisches Gesetz aufstellen: Der Kaudruck beim Weisheitszahn bei normaler Okklusion ist doppelt so groß wie der bei den Inzisiven. Die von Eckermann gefundenen Werte einer Anzahl von Messungen ergeben bei den Inzisiven für Männer eine Belastung von 25—40 kg, bei Frauen 20—30 kg, für die Weisheitszähne würden also die doppelten Werte Geltung haben. Wenn nun auch, wie Eckermann selbst zugibt, die Untersuchung von 200 Fällen, die er durchgeführt hat, nicht genügt, um endgültige Werte zu zeitigen, so können wir uns doch an Hand der von ihm gefundenen Resultate ein annäherndes Bild von der Stärke des Kaudrucks machen. Und zwar halte ich das Ergebnis der Messungen Eckermanns für viel wahrscheinlicher als die von Black und andern gefundenen Werte, wobei ich auch überzeugt bin, daß sich mit dem Eckermannschen Gnathodynamometer infolge seiner Einfachheit und des Fehlens von Federn einwandfreiere Resultate erzielen lassen, ohne aber selbst zu einer Nachprüfung der Eckermannschen Werte vorläufig in der Lage zu sein.

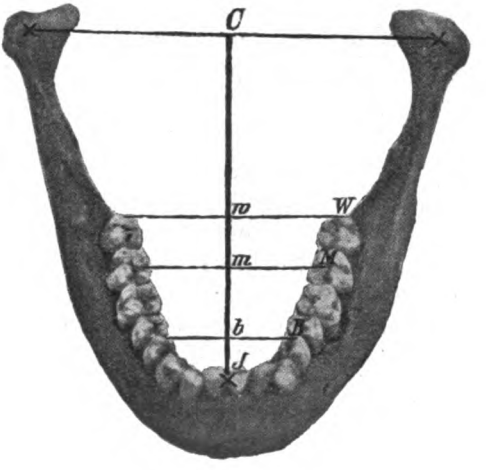

Abb. 6.
Das gleiche Verhältnis im Unterkiefer, aus der Perspektive gesehen.

Daß die Kenntnis der Belastungswerte für unsere gesamte Prothetik von größter Bedeutung ist, ist selbstverständlich, in er-

höhtem Maße für den Brückenersatz. Wenn wir nun für letzteren den naheliegenden Vergleich aus der Natur heranziehen, den Bau einer Brücke über einen Fluß oder Graben, so genügt es dafür nicht, zu wissen, wie stark die Belastung dieser Brücke sein wird. Außer der Maximalbelastung und Spannung der Brücke muß der Brückeningenieur die Tragkraft der Pfeiler und die Stärke der Fundamente kennen — also die relative Festigkeit der Wurzeln und ihrer Widerlager im Kiefer — und muß diese verschiedenen Momente gegenseitig zahlenmäßig in Einklang bringen. Er hat dabei uns gegenüber den großen Vorteil, daß er seine Pfeiler und Fundamente beliebig verstärken kann, was wir im Munde leider nicht können, da wir auf die relative Widerstandskraft der Pfeiler und Kiefer angewiesen sind. Anhaltspunkte über die relative Festigkeit haben wir 1. in dem anatomischen Bau der Wurzeln und des Kiefers, 2. der Stärke der bindegewebigen Fasern der Wurzelhaut, 3. dem äußern Atmosphärendruck und 4. dem Verhältnis zwischen Durchmesser und Länge der Wurzeln. Über den anatomischen Bau können wir uns schon durch Augenschein ein annäherndes Bild machen, das wir durch Röntgenaufnahme ergänzen können, der äußere Atmosphärendruck ist bekannt, das Verhältnis zwischen Durchmesser und Länge der Wurzel können wir durch Messungen feststellen, indem wir die Länge durch Sondieren des Wurzelkanals finden, wobei wiederum in zweifelhaften Fällen das Röntgenbild zu entscheiden hat. Den Durchmesser der Wurzeln resp. den Radius derselben können wir mit Hilfe meiner Maßringe finden und dann das Verhältnis vom Durchmesser zur Länge der Wurzeln berechnen. Doch gerade darüber, welche Kraft die bindegewebige Insertion des Periodontiums darstellt, wissen wir nichts, obwohl sie von der größten Bedeutung für die relative Festigkeit der Zähne und Wurzeln ist.

Andererseits aber sucht der Ingenieur genau wie wir nach entlastenden Momenten, wenn Fundament und zwei Pfeiler sich als zu schwach erweisen, und baut zur Entlastung je nach Bedarf noch einen, zwei oder mehr Pfeiler in den Fluß oder Graben. Er hat dafür ganz genaue Berechnungen und auch baupolizeiliche Vorschriften. Über den Wert solcher baupolizeilichen Vorschriften für den Mund ließe sich noch streiten, nicht aber darüber, daß wir erst nach Kenntnis der in Zahlen ausgedrückten Stärke der Belastung, der normalen Widerstandskraft der Pfeiler und deren Widerlager im Kiefer und dem nach den physikalisch-mechanischen Gesetzen zwischen beiden bestehenden Verhältnis unter Berücksichtigung der physiologisch-kompensatorischen Kräfte für unsere Patienten Brücken von dauerndem Werte schaffen können. Wir müssen wissen, wie

hoch bei normaler Okklusion der Druck auf einen Zahn gesteigert werden darf, um noch physiologisch zu wirken, und wir müssen die Grenze kennen lernen, wo dieser Druck sich aus einem physiologischen in einen pathologischen verwandelt. Erst wenn wir diesen Druck zahlenmäßig kennen, können wir zur Feststellung der Belastung von den einfachsten bis zu den kompliziertesten Brücken übergehen.

Doch dazu müßten wir durch Messungen festgestellt haben, wie stark die Widerstandskraft des einzelnen Zahnes oder seiner Wurzel gegen mechanische Einflüsse ist. Man müßte messen, welche Kraft ist nötig, um einen Zahn zu extrahieren, um das Extrem der pathologischen Krafteinwirkung zu haben. Sodann, welche Kraft ist nötig, und wie lange und in welcher Richtung muß sie wirken, um einen gesunden Zahn zu lockern. Ich verhehle mir durchaus nicht die großen Schwierigkeiten, die für diese Messungen zu überwinden sind. In der Privatpraxis lassen sich diese Messungen überhaupt nicht vornehmen, weil das Material, Einrichtung und Zeit dazu fehlen. Sie ließen sich nur in einem Institute durchführen, dem großes Patientenmaterial und außerdem verschiedene Meßapparate zur Verfügung stehen. Ganz abgesehen davon ließe sich an Lebenden nur die zur Extraktion nötige Kraft unter lokaler Anästhesie messen, dauernde Belastungsproben sind am Lebenden natürlich ausgeschlossen. Die Belastungsproben müssen also an frischen Leichen[1]) gemacht werden, wären also auch nur an einem Institute möglich, wo ein Zusammenarbeiten zwischen dem zahnärztlichen und pathologisch-anatomischen Institut stattfinden kann. Inwieweit Leichen mit Zersetzungserscheinungen oder solche, welche schon längere Zeit in Karbol oder Alkohol gelegen haben, für unsere Zwecke brauchbare Resultate geben, entzieht sich ganz meiner Beurteilung. Da bei dem Mangel an Leichen für die Studierenden der Medizin es sowieso sehr schwer ist, irgend ein frisches Präparat zu erhalten, so werden diese Schwierigkeiten, für unsere Zwecke Versuchsmaterial zu bekommen, noch bedeutend steigen. Ein gangbarer Weg, da Tierversuche kein richtiges Vergleichsmaterial abgeben, wäre vielleicht der, daß die Versuche an Leichen, bei denen die anatomischen Nerv- und Gefäßpräparate schon gemacht sind und die infolgedessen leichter zu

[1]) Anm. d. Schriftl.: An der frischen Leiche hat das Gewebe des Alveolarfortsatzes stark an Elastizität verloren, so daß Versuche mit Belastungsproben nicht die Ergebnisse liefern würden, wie sie für den Lebenden zutreffen. Versucht man Zahnextraktionen an der frischen Leiche, so ist man erstaunt, wie schwer die Zähne herausgehen, verhältnismäßig viele brechen beim Versuch ab.

erhalten sind, durchgeführt werden. An einigen frischen Leichen müßten dann die Versuche so gemacht werden, daß die Schädel halbiert würden, und die eine Hälfte in frischem Zustande den Untersuchungen unterworfen würde, während die andere Hälfte erst längere Zeit in Karbol oder Alkohol aufgehoben und dann erst untersucht würde. Die eventuelle Differenz der Resultate bei frischen und bei präparierten Kiefern würde die nötigen Anhaltspunkte geben zur Korrektur der bei der ersten Gruppe gefundenen Zahlen.

Ich habe, soweit meine Zeit es mir erlaubte, an einigen Leichen Versuche angestellt, indem ich folgendermaßen vorging. Ich habe bei einzelnen Kiefern verschiedene feste Brücken gefertigt, die ich mit starken Ösen beiderseits versehen hatte; durch diese konnte ich einen gebogenen starken Eisendraht fixieren, der an den im Schraubstock fixierten Kiefer in seiner Verlängerung, entweder nach der labialen oder nach der lingualen Seite als Hebelarm wirkte. Durch Belastung und Messung der Länge des Hebelarms zur Länge der Wurzel und dem Winkel, in dem die Wurzeln nachgegeben haben, festzustellen durch die in den Kiefern in der Richtung der normalen Achse der Zähne verankerten Kontrollstifte, läßt sich die relative Festigkeit der Zähne mit Brücken feststellen. Die Feststellung der Kraft, die zur Extraktion nötig ist, wird schon etwas komplizierter, da die Extraktion zumeist aus Luxation nach zwei Seiten und dem fast gleichzeitigen Zug besteht. Hier muß man erst die Hebelwirkung nach der labialen und lingualen Seite feststellen und dann den Zug messen, der außer der Zerreißung der Wurzelhaut noch den Atmosphärendruck der äußeren Luft zu überwinden hat. Ich habe mir da folgendermaßen geholfen. Der Kiefer wurde wieder in den Schraubstock eingespannt. Dann hatte ich mir eine Bügelschraube konstruiert, durch welche die Arme unserer Extraktionszangen, wie bei einer Extraktion im Munde, um den zu extrahierenden Zahn fest und unnachgiebig zusammengepreßt werden. An den Bügel war in der Verlängerung der Zangenarme ein starkes Eisenband vernietet, das graduiert und entsprechend belastet als Verlängerungshebel der Zange wirkte. Hiermit ließe sich die labiale und linguale Luxation feststellen, indem man entsprechend der Seite den Kiefer im Schraubstock einspannt. Zur Feststellung des letzten Zuges habe ich neben dem Schraubstock, höher als der eingespannte Kiefer, einen starken Eisenarm festgeschraubt, an dem gelenkig eine Eisenstange befestigt ist, deren längerer Arm als Hebelarm graduiert ist, während der kürzere Arm in der Senkrechten über dem Zahn durch beweglichen Arm mit Haken unter das Zangenschloß greift und bei Belastung des langen Hebelarms den senkrechten Zug auf den gelockerten Zahn ausübt.

Wie ich vorher schon erwähnt habe, fehlt in der Privatpraxis außer dem genügenden Material vor allem die Zeit, diese Versuche richtig durchzuführen, so daß meinen bisherigen Versuchen nur ein problematischer Wert zuzuschreiben ist, weil es mir auch nicht möglich war, frische Leichen zu Versuchszwecken zu erhalten. Ich möchte daher vor allem die Anregung geben, daß an Instituten solche Versuche in größerer Anzahl vorgenommen werden. Die Resultate würden selbstredend, je nach Geschlecht, Alter, Rasse usw. verschieden und sicher starken Schwankungen unterworfen sein, jedoch könnten durch allgemeines Zusammenarbeiten bei genügendem Material allgemein gültige Werte gefunden werden, die als Norm und Basis für unsere Prothesen dienen müßten. Erst die Erfahrung, die wir dann mit den auf Grund dieser Berechnungen gefertigten Prothesen gesammelt haben, würden zu einwandfreien, zahlenmäßigen Gesetzen führen, die wir zum Wohle der Menschheit für die Anfertigung von Prothesen aufstellen könnten. Auch die Orthodontie würde aus diesen Messungen die größten Vorteile ziehen, da es gerade für sie von größter Wichtigkeit ist, zu wissen, welche Widerstände bei dem einzelnen Regulierungsfall zu überwinden sind. Dementsprechend würde sie die Art und Stärke ihrer Regulierungsapparate, der Zug- und Druckwirkungen, einrichten. Wir sollen nicht handwerksmäßig hier Platten und dort Brückenersatz fertigen, sondern uns in jedem Fall überlegen, welche schädigende Wirkungen, und in welcher Stärke können oder müssen durch die eine oder andere Art von Ersatz eintreten, und wie können wir diese schädigende Wirkung nach Möglichkeit verhüten, beseitigen oder abschwächen. Daß wir mit jeder Form von Ersatz ungünstigere Verhältnisse haben im Parallelogramm der Kräfte als bei normaler, geschlossener Zahnreihe, ist selbstverständlich. Aber gerade deshalb ist es doppelt notwendig, daß wir zahlenmäßig die physiologische Grenze der verschiedenen mechanischen Kräfte kennen, und Belastung und Entlastung in physiologischen Ausgleich bringen. Dadurch können wir dann auch feststellen, bis zu welcher Grenze die Anfertigung einer Brücke am Platze ist und wann statt dessen der Ersatz durch Platte gewählt werden muß, wobei hier selbstverständlich die Frage der sozialen Verhältnisse des Patienten auszuschalten ist. Wir würden dadurch auch, um dies nebenbei noch zu erwähnen, unsern gerichtlichen Sachverständigen eine Basis für die Beurteilung strittiger Fälle geben, was heute bei den oft himmelweit auseinandergehenden persönlichen Ansichten der Sachverständigen ein großer Gewinn wäre.

Wenn ich nun unter Ausschaltung der Plattenprothese versuchen will, im allgemeinen unsere Kronen und Brückenarbeiten unter den

Gesichtspunkt der Belastung und Entlastung unterzuordnen, so bin ich mir wohl bewußt, nur Unvollkommenes bringen zu können, einerseits, weil nach dem vorher Gesagten noch für eine ganze Reihe von wichtigen Fragen die wissenschaftliche Grundlage fehlt, und andererseits, weil dieses Gebiet viel zu groß ist, um es im Rahmen eines Aufsatzes auch nur einigermaßen erschöpfend zu behandeln. Wenn ich es trotzdem wage, so geschieht es, um zu unserem Bau der Zahnheilkunde einen kleinen Baustein zu liefern und vielleicht Veranlassung zu geben, daß von Berufeneren in dieser wichtigen Frage die Schlußsteine gefügt werden.

Wenn wir die Brückenarbeiten unter dem Gesichtspunkt der Belastung und Entlastung betrachten, so ergeben sich nach unseren empirischen Erfahrungen ohne weiteres zwei Hauptgruppen: die eine, bei welcher die Pfeiler für die Brücke in genügender Anzahl und Stärke vorhanden sind, um Schwebe- oder abnehmbare Sattelbrücken zu fertigen, die andere, wo dies nur ungenügend der Fall ist, und wo wir nach anderen entlastenden Momenten suchen müssen. Während wir in Gruppe 1 als Unterabteilungen festsitzende und abnehmbare Brücken einfügen, werden wir bei Gruppe 2 nur abnehmbare gelten lassen können, wie ich später ausführen werde. Ich will versuchen, nach unseren empirischen Erfahrungen die hauptsächlichsten Fälle zu bringen und zu ordnen, wie folgt, wobei naturgemäß außer der Belastung auch rein technische Momente berücksichtigt werden müssen.

1. Brücken mit Pfeilern in **genügender** Anzahl und Stärke.
   - A. Festsitzend.
     - a) Mit einem Pfeiler,
       1. mit einem angelöteten Zahn,
       2. mit zwei and mehr angelöteten Zähnen.
     - b) Mit zwei und mehr Pfeilern,
       als Schwebebrücke:
       1. wenn die Pfeiler parallel sind oder parallel gemacht werden können,
       2. wenn die Möglichkeit einer Reparatur im Munde gegeben ist,
       3. wenn die Entfernung der Pfeiler voneinander nicht zu groß ist.
   - B. Abnehmbar, wenn
     - a) die Pfeiler zur Schwebebrücke zu schwach, aber zur Sattelbrücke stark genug sind,
     - b) die Pfeiler nicht parallel sind oder nicht parallel gemacht werden können,
     - c) der Biß ganz ungünstig ist.
2. **Abnehmbare** Brücken mit Pfeilern in **ungenügender** Anzahl und Stärke,

A. wenn einseitig Pfeiler vorhanden sind, die aber selbst als Sattelbrücke zu schwach sind, und wo ein Zahn der geschlossenen andern Seite zur Entlastung herangezogen werden muß:
   a) im Oberkiefer, b) im Unterkiefer;

B. wenn wohl beiderseits Pfeiler vorhanden sind, die aber einseitig, selbst als Sattelbrücken, zu schwach sind und die durch Entlastungsbügel gegenseitig gestützt werden müssen;
   a) im Oberkiefer, b) im Unterkiefer;

C. wenn einseitig genügend Pfeiler vorhanden sind, dagegen auf der anderen Seite nur ein vorderer oder ein hinterer Pfeiler steht:
   a) im Oberkiefer, b) im Unterkiefer;

D. wenn vordere Pfeiler stehen, dagegen beiderseits die hinteren Pfeiler fehlen:
   a) im Oberkiefer, b) im Unterkiefer;

E. wenn die hinteren Pfeiler stehen, dagegen die vorderen sämtlich fehlen:
   a) im Oberkiefer, b) im Unterkiefer.

Ich komme nun zu den Fällen, wo ein Zahn dazu benutzt wird, einen zweiten Zahn zu tragen, Fälle, die die Bezeichnung als Brücke eigentlich nicht verdienen. Nehmen wir zunächst die Frontzähne, wo am häufigsten derartiger Ersatz gemacht wird, so ist als wichtiger schädigender Faktor das Drehmoment um die Achse des Trägerzahns zu beachten. Nehmen wir an, die Wurzel von | 1 hätte einen Stiftzahn, an welchem der fehlende | 2 angelötet ist, so haben wir folgendes Bild: Sowohl | 1 wie | 2 haben normalerweise einen Druck von 20—30 kg (wenig gerechnet) auszuhalten. | 1 hat also in diesem Fall den doppelten normalen Druck auszuhalten, was er zur Not auch auf die Dauer nach unseren empirischen Erfahrungen leisten könnte. Nun tritt aber hinzu, daß der angelötete | 2 bei Belastung als Hebel auf | 1 wirkt und hierdurch das schädigende Drehmoment auslöst. Und zwar setzt sich der Drehhebel zusammen aus der Breite des angelöteten Zahnes plus Radius des Trägerzahndurchschnittes, dem als entlastendes Moment nur der halbe Durchmesser des Trägerzahnes entgegen steht. Nach dem Satz: die Länge des Hebels steht im umgekehrten Verhältnis zur Kraft, muß schon in diesem relativ günstigen Fall eine schädigende Wirkung eintreten, insofern als | 1 um seine Achse gedreht und | 2 aus der Zahnreihe herausgedrängt wird. Je breiter der angelötete Zahn ist, desto stärker wird die schädigende Hebelwirkung sein. Wenn also | 1 mit angelötetem | 2 schon schädigend wirkt, so muß es erst recht eintreten, wenn an | 1 der | 1 befestigt ist oder gar an | 2 der mittlere Schneidezahn oder Eckzahn. Wenn wir eine besonders starke Eckzahnwurzel als Träger für einen seitlichen, schmalen Schneidezahn

haben, so ist es in diesem einen Fall möglich, daß die relative Festigkeit der Eckzahnwurzel genügt, um ohne eigene Schädigung den Hebel des seitlichen Schneidezahns zu paralysieren. In der Regel wird bei Frontzähnen immer noch ein zweiter Zahn zum Tragen herangezogen werden müssen, sei es durch eine palatinale Klammer, über deren Wert sich noch sehr streiten läßt, oder durch Einlagefüllung in den zweiten Zahn, oder am sichersten dadurch, daß auch der zweite Träger als Stiftzahn benutzt wird. Etwas verändert wird das Bild, wenn wir von den Frontzähnen auf die Prämolaren und Molaren übergehen. Hierbei kommt zu dem Drehmoment um die Achse des Trägerzahnes noch das Kippmoment dazu, d. h. das Verlagern des Trägerzahnes in der Richtung des angelöteten Zahnes. Was Godon in seinem Parallelogramm der Kräfte für einen einzelnen Zahn schon ausgeführt hat, wird hier in verstärktem Maße auftreten, wenn nicht der Kontaktpunkt des angelöteten Zahnes mit seinem Nachbarzahn stark ausgebildet ist. Nehmen wir an, an dem zweiten Prämolaren wäre der erste befestigt, so haben wir erstens das Kippmoment und zweitens das Drehmoment. Letzteres jedoch nicht so stark wie bei den Frontzähnen, weil der entsprechende Höcker des Gegenzahnes bei richtiger Artikulation einen Teil des Drehmoments ausschaltet, jedoch nur, wenn der angelötete Prämolar auch richtig als Prämolar mit zwei artikulierenden Höckern modelliert ist und nicht, wie es in diesem Fall häufig geschieht, als Eckzahn eingeführt ist. In letzterem Fall wird natürlich das Drehmoment ebenso stark vorhanden sein wie bei den Frontzähnen, sogar noch stärker, weil der Druck bei den Prämolaren stärker ist als bei den Frontzähnen. Dieser stärkere Druck in Verbindung damit, daß der Durchmesser der Prämolarenwurzel nicht größer ist als beim Eckzahn oder mittleren Schneidezahn, führt auch hier zu dem Ergebnis, daß ein Prämolar nicht imstande ist, ohne eigene Schädigung einen anderen Prämolaren zu tragen.

Selbst der erste Molar, der den größten Durchmesser hat, wird durch einen angelöteten Prämolaren immer etwas geschädigt werden, da der Radius seines Durchmessers immer kleiner sein wird als der Hebel des angelöteten Zahnes, wobei immer zu beachten ist, daß, je näher der Zahn dem Weisheitszahn steht, desto größer auch der darauf lastende Druck ist. Daher ist es auch ganz unzulässig, was ich öfters beobachtet habe, daß an dem ersten Molar ein zweiter befestigt wird, ganz abgesehen davon, daß dies wegen der Unmöglichkeit der Reinigung vom hygienischen Standpunkt aus zu verwerfen ist. Wenn wir also hier resümieren, so ist es mit geringen Ausnahmen immer zu verwerfen, wenn ein einzelner Zahn als

alleiniger Träger eines zweiten Zahnes benutzt wird. Wir müssen also, wenn wir nicht schädigende Druckwirkungen in Kauf nehmen wollen, immer einen zweiten Zahn in irgend einer Form als entlastendes Moment dazuziehen, als Klammer, Einlagefüllung, Stiftzahn, oder Krone. Es hängt natürlich dann ganz vom einzelnen Fall ab, welchen Zahn wir zur Entlastung heranziehen. Für den ersten Prämolar z. B. den zweiten Prämolar und den ersten Molar als Träger, für den zweiten Prämolar den ersten Molar und den zweiten Molar oder statt des letzteren den ersten Prämolaren usw. Für den Ersatz des ersten Molaren dürften der erste und der zweite Prämolar genügen. Ganz unsinnig sind natürlich die Fälle, die wohl jedem in der Praxis zur Beobachtung gelangt sind, daß an einem einzelnen Zahn zwei oder drei andere auf einem Sattel befestigt sind. Solche Brücken können naturgemäß nur einen sehr kurzen Bestand haben, meist genügt ein Vierteljahr, den Trägerzahn vollständig zu lockern. Ebenso zu verwerfen ist folgender Fall, der neben vielen andern sich in meiner Sammlung befindet. Es sollten 5 4 | ersetzt werden, dann erhielten 6 | festsitzende Krone, und 3 Bandklammer, während 5 4 auf Sattel fest mit 6 verbunden waren. In diesem Fall war nach kurzer Zeit 6 so zerstört, daß er nicht mehr erhalten werden konnte, während 3 durch tiefe Zahnhalskaries geschädigt war.

Weitaus günstigere Resultate sind zu verzeichnen, wenn zwei Pfeiler zu einer Brücke verwendet sind. In diesem Falle können wir eine Schwebebrücke fertigen, wenn die Pfeiler parallel sind, oder parallel gemacht werden können. Denn nur dann ist es möglich, die Kappen oder Ringe der Pfeiler mit allseitig tadellosem Randschluß zu gestalten, der die Dauer des Erfolges sichert. Was nun hier die Belastung anbetrifft, so läßt sich heute, wo wir nur auf empirische Erfahrungen fußen und ein zahlenmäßiges Verhältnis zwischen Belastung und Entlastung noch nicht kennen, nur soviel sagen, daß wir uns vor Überlastung hüten müssen. Zwei kräftige Pfeiler können zwei Zwischenglieder ohne Gefahr tragen, z. B. Eckzahn und erster Molar die beiden Prämolaren, es wird auch noch angehen, drei Zwischenglieder auf zwei feste Endpfeiler zu setzen wie von Eckzahn bis zweiten Molar; doch dürfte dies die höchst zulässige Grenze sein. Mehrbelastung, Eckzahn, Weisheitszahn, würde für eine Schwebebrücke eine Überlastung bedeuten, doch wie gesagt, können wir darüber erst definitiv urteilen, wenn wir die belastenden und entlastenden Größen genau kennen.

Bei größerer Belastung werden wir uns also nach entlastenden Momenten umsehen müssen und in diesem Fall den Kiefer des Zwischenstücks mitbelasten, indem wir, statt die Brücke schwebend

zu gestalten, sie durch breiten Sattel fest auf dem Kiefer aufsitzen lassen. Hierbei stehe ich auf dem prinzipiellen Standpunkt, solche Sattelbrücken nur abnehmbar zu gestalten und zwar am besten so, daß der Patient in der Lage ist, das Herausnehmen und Einsetzen selbst zu besorgen. Nur wenn das in Ausnahmfällen technisch undurchführbar wäre, halte ich eine abnehmbare Brücke für angebracht, die der Zahnarzt in größeren Zwischenräumen abnehmen kann. Der Grund liegt darin, daß festsitzende Sattelbrücken vom hygienischen Standpunkt nach meiner Überzeugung unbedingt zu verwerfen sind wegen der Unmöglichkeit der Reinigung und den daraus entstehenden Folgen. Wer wie ich (und ich bin überzeugt, daß die meisten Kollegen schon in der gleichen Lage waren) häufig Gelegenheit hatte, festsitzende Sattelbrücken, die einige Zeit getragen waren, entfernen zu müssen, der wird sich durch seinen Gesichts- und Geruchssinn mit einem Gefühl des Ekels davon überzeugt haben, welch ein Sammelsurium von abgestoßenen Epithelzellen, in Zersetzung und Fäulnis übergegangenen Speiseresten, Schleim usw. sich auf dem Grund der Sättel befindet. Selbst bei festsitzenden Schwebebrücken, die zum Durchspülen eingerichtet sind, und vom Patienten peinlich sauber gehalten werden, werden wir immer, wenn wir mit einem Wattebausch abwischen, einen erheblichen Belag nachweisen können. Ich habe bei meinen abnehmbaren Sattelbrücken durch verschieden langes Tragen ohne Herausnehmen der Brücke immer feststellen können, daß trotz festen Abschlusses und für Mundverhältnisse absoluter Festigkeit, sich doch immer Speisereste unter die Sättel setzen, während die Entlastungsbügel im Oberkiefer verhältnismäßig frei blieben. Dagegen ist es mir mehrfach passiert, daß etwas sensitive Patienten beim Herausnehmen einer solchen festen Brücke infolge des von derselben ausgehenden Gestankes mit einem leichten Ohnmachtsanfall darauf reagierten und nachher erklärten, eine solche Unsauberkeit wollten sie nie mehr in ihrem Munde haben. Ein derartiger Fall müßte doch die Begeisterung eines jeden Anhängers von festen Sattelbrücken für diese Art von Ersatz dämpfen.

Nun bleibt es aber nicht bei einem einzelnen solchen Fall, sondern diese Fälle summieren sich mit der Zeit und ergeben einen so hohen Prozentsatz von Mißerfolgen bei festen Sattelbrücken, daß selbst der begeistertste Anhänger dieses Ersatzes stutzig werden muß. Wenn man dabei bedenkt, daß es technisch ganz unmöglich ist, den beim Einsetzen überquellenden Zement unter den Sätteln ganz zu entfernen, so muß dieser doch unbedingt zu Reizzuständen führen. Unbestritten ist, daß jede feste Sattelbrücke einen unangenehmen Mundgeruch hervorruft. Wenn aber dann noch Fälle

beobachtet werden, wo infolge solcher Brücken schwere Ostitiden der Kiefer aufgetreten sind, so dürfte meiner Meinung nach der Stab über diese Art des Brückenersatzes gebrochen sein.

Die Anfertigung dieser Brücken wäre noch eher zu entschuldigen, wenn wir technisch nur diese Art des Brückenersatzes ausführen könnten. Nun sind wir aber doch in der glücklichen Lage, durch die verschiedensten Arten wie Federstifte, Schrauben, Schieber usw. wohl jede Sattelbrücke, die wir festsitzend herstellen können, auch abnehmbar zu gestalten und zwar trotz der Abnehmbarkeit doch genau so fest und stabil wie die festsitzenden. Ich gebe zu, daß die Anfertigung der abnehmbaren Brücke an das technische Können des Einzelnen bedeutend höhere Anforderungen stellt als die gleiche Brücke festsitzend herzustellen. Aber das darf für uns doch kein Hinderungsgrund sein, sondern im Gegenteil ein Ansporn, wenn es sich um das Wohl unserer Patienten handelt. Denn Salus aegroti suprema lex esto. Ich dächte doch, daß folgende Überlegung von allen gebilligt werden muß. Wenn wir zur Erreichung eines Zieles — also hier einer Sattelbrücke — zwei Wege haben, von denen der eine — festsitzend — eine Reihe von Vorteilen, aber auch eine bedenkliche Anzahl von Nachteilen für den Patienten hat oder auch eventl. nur haben könnte, der andere — abnehmbar — aber die gleichen Vorteile besitzt, die Nachteile des ersten Weges aber völlig ausschließt, so muß doch die Entscheidung ohne weiteres zugunsten des zweiten Weges ausfallen, auch wenn dieser für die Verfertiger die doppelte oder dreifache Arbeit macht. Unsere heranwachsende Jugend sollte sich doch immer und immer wieder klar machen, daß neben der selbstverständlichen wissenschaftlichen Ausbildung die völlige Beherrschung von erstklassiger Technik — darunter verstehe ich, daß der Betreffende sie selbst arbeiten kann — ein Haupterfordernis und Prüfstein einer modernen Praxis ist. Unverständlich ist mir die oft geäußerte Ansicht angehender Zahnärzte, die sagen, wozu sollen wir selbst Technik arbeiten, dazu halten wir uns später einen Techniker oder lassen beim Techniker arbeiten. Wer nicht selbst Technik gearbeitet hat und ihr nicht in die feinsten Wege gefolgt ist, der ist auch niemals imstande, Technik arbeiten zu lassen, weil er sie nicht versteht und nicht richtig angeben kann.

Ich betone nochmals, ich bin entschiedener Gegner festsitzender Sattelbrücken und mache Sattelbrücken prinzipiell nur abnehmbar und zwar seit mindestens zwölf Jahren mit bestem Erfolg. Anderseits ziehe ich festsitzende Schwebebrücken in allen den vorher angeführten Fällen, wo die Möglichkeit dafür gegeben und ein richtiges Verhältnis zwischen Belastung und Entlastung vorhanden ist, den

abnehmbaren Brücken vor. Ich stoße daher durchaus nicht einseitig das Feldgeschrei „Hier abnehmbar“ ins Horn des Streites, sondern suche genau zu unterscheiden, wo festsitzend und wo abnehmbar am Platze ist. Nach dieser nach meiner Überzeugung notwendigen Abschweifung zurück zum Thema.

Wenn also die Entfernung der beiden Pfeiler zu groß oder ihre relative Festigkeit nicht genügend erscheint, werden wir statt der festsitzenden Schwebebrücke eine abnehmbare Sattelbrücke fertigen und dadurch, daß wir den Kiefer auf breiter Basis zum Mittragen heranziehen, in diesen Fällen noch günstige Dauererfolge erzielen. Wir werden auch dann eine abnehmbare Brücke der festsitzenden vorziehen, wenn die Pfeiler derartig divergieren, daß wir sie nicht parallel bekommen können, oder wenn der Biß so ungünstig ist, daß wir trotz Gußverfahren, Schachtsystem usw. häufige Reparaturen befürchten müssen.

Während in den bisher angeführten Fällen die Pfeiler in genügender Anzahl und Stärke vorhanden waren, kommen wir nun zu den Fällen, wo dies nicht der Fall ist und wo wir bis vor wenig Jahren noch den Standpunkt vertraten, daß hier die Möglichkeit einer Brücke nicht mehr gegeben sei und dafür der Plattenersatz treten müsse. Auch hier sind wir auf empirischem Wege dazu gekommen, in diesen Fällen die andere, feste Seite des Kiefers zur Entlastung herbeizuziehen und zwar durch den von Bryan angegebenen Überbogen, der von mir als Entlastungsbügel wesentlich modifiziert und zuerst auch auf den Unterkiefer übertragen worden ist. Als Übergang haben wir wohl die Fälle zu betrachten, wo wohl auf der Brückenseite zwei Eckpfeiler vorhanden sind, aber allein, selbst für Sattelbrücke, zum Kaudruck zu schwach sind, und wo zur Entlastung auf die andere, intakte Kieferseite gegriffen werden muß. Ich glaube zwar nicht, daß Bryan gerade bei einem solchen Fall auf seinen Überbogen kam, da sich jedoch dieser Fall logisch als Übergang zum Entlastungsbügel in der Reihe der Brückenfälle ergibt, will ich diese Fälle zunächst besprechen, während ich das ausführliche Eingehen auf die druckentlastende Wirkung der Entlastungsbügel mir für die Fälle vorbehalte, wo einseitig der zweite Pfeiler fehlt.

Es wird das Verständnis erleichtern, wenn ich an Hand konkreter Fälle, die jeweils für eine Gruppe gelten, die Besprechung vornehme. Nehmen wir an, es wäre 3—8 zu ersetzen mit den ungenügenden Pfeilern 3 und 8. In diesem Fall werden wir den Entlastungsbügel in der Gegend von 6— nach der linken Seite hinüber führen, wo wir ihn an einem uns dazu geeignet erscheinen-

den Zahn mit Sattelklammern befestigen, oder besser, indem wir den Trägerzahn entkronen und mit einem zur andern Seite parallelen, in die neue Krone versenkten Federstift verankern. Den Entlastungsbügel werden wir von dem zum Kaudruck schwächsten Punkt der Brücke ausgehen lassen und müssen da von Fall zu Fall entscheiden, welches der schwächste Punkt ist.

Bei dieser Art von Brücken ist die entlastende Wirkung des Bügels ohne weiteres klar, ebenso wenn wir auf beiden Seiten ungenügende Eckpfeiler haben und die Sättel der beiden Brücken durch Bügel verbinden wie z. B. 8—3 | 3—8. Hierbei würden 3 | 3 Richmondkappen mit parallelen Federstiften erhalten, 8 | 8 Kronen mit umfassenden Sattelklammern, während der Entlastungsbügel von 6 zu 6 führt, weil hier die Summe der einwirkenden Kräfte die schwächste Stelle trifft.

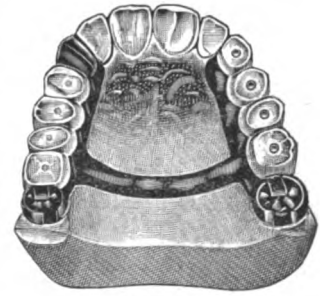

Abb. 7.

Ganz anders wird jedoch das Bild, wenn auf einer Seite genügende Pfeiler vorhanden sind, während auf der anderen Seite nur der vordere Pfeiler zur Verfügung steht, der hintere Pfeiler jedoch fehlt. Hier ist es notwendig, sich über die Richtung, Wirkung und Stärke des Druckes klar zu werden, auch darüber, inwieweit die Entlastung durch Bügel wirken kann, und wie der letztere gelagert sein muß.

Hierbei muß ich schon jetzt auf die von Rumpel im Januar dieses Jahres in der Zahnärztlichen Wochenschrift erschienene Abhandlung zu sprechen kommen und versuchen, die Ansicht Rumpels zu widerlegen. Obwohl er die Lagerung meines Entlastungsbügels nur im Unterkiefer bespricht und die direkte Verbindung der Brückenteile nach Robinson empfiehlt, muß ich diese Besprechung doch schon jetzt bei Fällen im Oberkiefer vornehmen, um mich später nicht unnötigerweise zu häufig wiederholen zu müssen. Zunächst muß ich Kollegen Rumpel meinen Dank aussprechen, daß er überhaupt dieses Thema der Entlastungsbügel behandelt hat, weil sie trotz ihrer vorzüglichen Wirkung noch viel zu wenig bekannt sind und weil nur durch Prüfung der verschiedenen, auch gegenteiligen Ansichten diese wichtige Frage der Lösung näher gebracht werden kann. Jedoch geht Rumpel nach meiner Meinung von einem zur Klärung der Frage ungünstigen Falle und zweitens von falschen Voraussetzungen aus und kommt daher auch zu falschen Schlüssen. Ich habe z. B. nicht behauptet, daß die Einmündungsstellen des Bügels

in die beiden seitlichen Prothesenhälften stets so angeordnet werden müssen, daß der Bügel in seiner ganzen Länge als Hebel aufgefaßt stets größer ausfällt, als das von der Einmündungsstelle des Bügels in die beiden seitlich distalwärts ragende Prothesenstück, das den Hebelarm für die schädlich wirkende transversale Kaudruckkomponente darstellt. Das ist eine irrige Auffassung von Rumpel. Ich habe damals gesagt, ich wolle den Versuch einer Erklärung machen, und habe behauptet, daß ich, durch Verlagerung der Einmündungsstellen des Bügels in den Prothesenkörper **hinter** die festen Stütz- oder Drehpunkte, die Hebelwirkung unterbreche resp. aufhebe, und

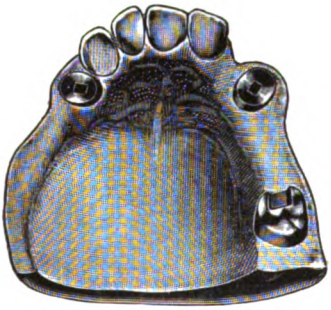

Abb. 8a.

Abb. 8b.

Abb. 8c.

daß ich, je weiter zurück ich die Einmündungsstellen verlege, um so günstigere, druckentlastende Wirkung erziele. Heute, nachdem ich mich seit meiner damaligen Veröffentlichung eingehend weiter mit dieser Frage beschäftigt habe, glaube ich auf der Grundlage unserer empirischen Erfahrungen die Lösung dieser Frage bringen zu können. soweit sie auf dieser Grundlage möglich ist. Um dies zu beweisen, will ich nicht von dem für die druckentlastende Wirkung des Bügels ungünstigen Rumpelschen Fall ausgehen, wenn beiderseits die hinteren Stützpunkte fehlen, sondern von dem Fall, wenn auf einer Seite genügend Stützpunkte vorhanden sind, auf der anderen aber nur der vordere, während der hintere fehlt.

Ich bin, wie ich seinerzeit schrieb, von den Verhältnissen im Oberkiefer ausgegangen, und habe diese auf den Unterkiefer entsprechend modifiziert übertragen. Denn der Widerstand des festen Oberkiefers muß gleich der Kraft des beweglichen Unterkiefers sein, da Widerstand gleich Kraft ist (Abb. 8a, b, c). Nehmen wir also folgenden Fall im Oberkiefer und schematisieren ihn für die druckentlastende Wirkung des Bügels. Es sind noch vorhanden 1 | 123 und

die Wurzeln von 7 3 | 4, 3 | 4 haben Richmondkappen mit parallelen Federstiften, 7 | Krone mit umfassender Sattelklammer erhalten, die Brückenteile sind als Sättel massiv und breit aufliegend gegossen und durch Entlastungsbügel von 6 | nach | 7 verbunden (Abb. 9). Zeichnen wir diesen Fall schematisch, so würden C und D den Federstiften in 3 | 4 entsprechen, B der Krone mit umfassender Sattelklammer von 7 | und A würde der Endpunkt des freiragenden Brückenteils sein, während die Verbindung EF (s. Abb. 10) den Entlastungsbügel markiert. Nach unseren empirischen Erfahrungen nehmen wir an, daß B und D stark genug sind, um den auf ihnen und dem dazwischen

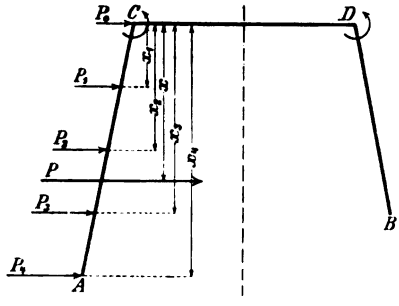

Abb. 9.
Schema mit Bügel nach Rumpel-Robinson.

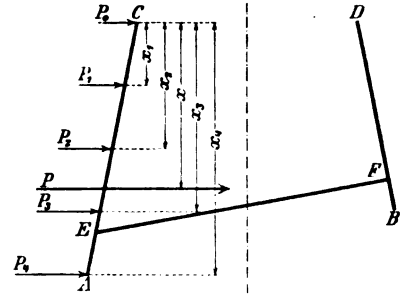

Abb. 10.
Schema mit Bügel nach Riechelmann.

liegenden Sattel lastenden Druck ohne eigene Schädigung auszuhalten, daß hier also der Kaudruck physiologisch wirkt. Auf der andern Seite haben wir als einzige Stütze und daher Drehpunkt C, können daher nicht mehr von einem physiologischen, sondern müssen von einem pathologischen Kaudruck reden, den AC auf C ausübt. Nehmen wir nun einen Druck auf CA von außen oder innen an, und zwar ohne Verbindung EF, so ist es klar, daß dieser Druck als wagerechte Kaudruckkomponente den Drehpunkt C in kürzester Zeit lockert, da dem Hebel CA als Gegenhebel nur der Radius der Wurzel von 4 | gegenübersteht. Schalten wir nun das Moment aus, das eine Verbindung von C und D, wie sie Robinson-Rumpel im Unterkiefer legen, im Oberkiefer für die Zunge störend sein muß, und legen wir diesen als Verbindungsbügel nach Robinson-Rumpel auch in diesem Fall im Oberkiefer an, so können wir, da die Druckverhältnisse für beide Kiefer gleich sind, die Verschiedenheit der druckentlastenden Wirkung zwischen meinem Bügel und dem von Robinson-Rumpel schon im Oberkiefer ersehen. Ich bemerke dazu, daß diese Ausführungen nur theoretisch aufzufassen sind, da ich

überzeugt bin, daß Rumpel gleich mir im Oberkiefer den Bügel nur in der angegebenen Lagerung EF verwenden wird. Nehmen wir nun die starre Befestigung nach Rumpel durch Bügel CD an, wobei ich bezweifle, daß es einen wirklich starren Bügel ohne geringste Durchbiegungsmöglichkeit gibt, so erhalten wir die Krafteinwirkung in folgender Weise. Da der Kaudruck bei den Schneidezähnen halb so groß ist wie bei den Weisheitszähnen, so will ich schematisch den Druck einzeichnen, wobei die Länge des Abstandes der Stärke der einwirkenden Kraft entspricht. Wir hätten also eine Kraft, die von C nach A stetig steigt und die bei A ungefähr doppelt so groß ist wie bei C. Es würde also auf CA die Summe dieser verschiedenen Kräfte einwirken, die wir als P bezeichnen. Die neuere Definition für Druck ist folgende. Druck ist eine andauernde Zufuhr mechanischer Energie zu einem Körper und ist parallel zu stellen der andauernden Zufuhr von thernischer Energie (Wärme) oder elektrischer Energie (Elektrizität). Der Stoß ist momentane Zufuhr mechanischer Energie und ist parallel der plötzlichen Erwärmung oder dem elektrischen Schlag. Diese Definition ist zur Erklärung der druckentlastenden Wirkung der verschiedenen Bügel äußerst wertvoll.

Bei starrer Verbindung CD wird also die wagerechte Kaudruckkomponente als drehendes Moment direkt auf C und D einwirken, ohne daß eine Entlastung von seiten der festen Stützpunkte D und B erfolgen kann. Denn die ganze Zufuhr der mechanischen Energie wird ohne Unterbrechung direkt nach C und zugleich durch die starre Verbindung nach D geleitet, und wird bei beiden ein starkes Drehmoment auslösen. Eine kompensatorische Kraft tritt nur in ganz geringem Maße nachträglich ein dadurch, daß D infolge der Brückenverbindung durch B gestützt wird. In gleichem Maße, nur in umgekehrter Richtung wird die Drehwirkung auf C und D erfolgen, wenn der Druck von innen nach außen auf AC lastet.

Legen wir aber den Entlastungsbügel nach meinen Angaben von E nach F in direkter Verbindung, so haben wir folgendes Bild. Da sehen wir ohne weiteres die Zufuhr der mechanischen Energie bei E sich brechen, ein Teil der Energie wird direkt auf die entlastende Seite DB geleitet, der andere Teil bleibt auf AC noch übrig. Inwieweit diese Verteilung stattfindet, werden wir nachher sehen. Das Drehmoment, das bei starrer Verbindung CD direkt auf die Punkte CD gleichmäßig einwirkte, bleibt auf C allein beschränkt, während D ganz aus seinem Wirkungskreis entrückt ist. Untersuchen wir, welche entlastenden Momente in F dem hinübergeleiteten Druck entgegen stehen, so finden wir, daß zunächst der Bügel selbst einen

Teil des Druckes auffängt und auf den Gaumen überträgt, 2. die relative Festigkeit von D und B, 3. die entlastende Kraft des Kiefers durch Auflage des Sattels und 4. bei richtiger Artikulation den Druck des Gegenkiefers in der senkrechten Achse zur seitlichen Kaudruckkomponente. Nach unseren empirischen Erfahrungen ist die Summe dieser vier entlastenden Momente stark genug, um als Gegendruck in F den seitlichen Kaudruck auf AC aufzuheben und den pathologischen Druck auf AC in einen physiologischen zu verwandeln.

Wenn wir nun untersuchen, in wieweit die Verteilung der auf AC einwirkenden Zufuhr mechanischer Energie stattfindet, wenn der Entlastungsbügel von E nach F führt, und welcher Punkt des freiragenden Prothesenteils durch Einmünden des Bügels die beste entlastende Wirkung gibt, so kommen folgende Erwägungen aus der Mechanik in Betracht. Wie wir wissen, wirkt als Druck auf AC die Summe der Einzelkräfte, die auf jeden einzelnen Zahn lasten, und zwar ist dieser Druck von den Inzisiven nach den Weisheitszähnen zu steigernd so, daß auf dem Weisheitszahn die doppelte Kraft lastet, wie auf dem Schneidezahn. Gelingt es uns, von der Summe dieser Kräfte die Mittelkraft P zu finden und den genauen Punkt x, wo diese Mittelkraft angreift, so wird ein an diesem Punkt einmündender Bügel die gesamte auf AC ruhende Kraft auf die andere Seite hinüberleiten, und auf C wird nur der normale Druck, der so wie so auf ihm lastet, übrig bleiben, vorausgesetzt, daß der Bügel stark genug ist und sich bei Druck nicht verbiegt. Ich glaube, daß sowohl der flachovale für den Oberkiefer, wie auch der ovale für den Unterkiefer von mir angegebene Bügeldraht zu diesem Zweck genügend stark und starr ist, vor allem auch, weil die Legierung von 18 kar. Gold mit Platiniridium für genügende Festigkeit Gewähr leistet. Sollte sich herausstellen, daß er für besondere Fälle noch nicht stark genug sei, so ist es ja ein Leichtes, ihn weiter zu verstärken. Einen absolut starren Bügel gibt es nicht. Also ein Bügel, der in der Wirkungsstelle der Mittelkraft einmündet, wird die gesamte Kraft des seitlichen Kauschubs, weil da die Summe der einzelnen Drucke liegt, auf die andere Seite übertragen.

Diese Mittelkraft und ihren Einwirkungspunkt können wir aber heute rechnerisch feststellen, während wir uns bisher auf Hypothesen stützen mußten. Durch den Gnathodynamometer von Eckermann können wir für jeden einzelnen Fall den Inzisivendruck messen oder kennen ihn durch vergleichende Tabellen und können hieraus die Einzelkräfte berechnen, die auf jeden einzelnen Zahn einwirken, wie ich am besten an dem Beispiel im Oberkiefer zeigen kann.

Es bedeute P die Mittelkraft = der Summe aller Einzelkräfte,

$$\text{also } P = P_1 + P_2 + P_3 + P_4$$

x sei der Hebelarm, an dem P angreift

x_1, x_2, x_3 x_4. die Hebelarme der Kräfte P_1, P_2, P_2 und P_4 so ergibt sich:

$$Px = P_1 x_1 + P_2 x_2 + P_3 x_3 + P_4 x_4$$

$$x = \frac{P_1 x_1 + P_2 x_2 + P_3 x_3 + P_4 x_4}{P}$$

Da P_1, P_2, P_3, P_4 bekannt sind, oder sich feststellen lassen, so ist auch P als ihre Summe bekannt. x_1, x_2, x_3, x_4 stellen wir fest, indem wir die Projektion von P_1, P_2, P_3 und P_4 abmessen. Setzen wir nun in unsere Gleichung nach dem vorliegenden Schema Zahlen ein, wobei wir willkürlich annehmen, daß der auf C lastende Druck 20 kg beträgt und bei A bis auf 40 kg steige, so haben wir folgende Werte:

$$P_0 = 20,\ P_1 = 25,\ P_2 = 30,\ P_3 = 35,\ P_4 = 40 \text{ kg}$$

$$\text{also } P = 130 \text{ kg}$$

$$x_1 = 3{,}4,\ x_2 = 6{,}8,\ x_3 = 10{,}2,\ x_4 = 13{,}7 \text{ mm}$$

$$x = \frac{850 + 2040 + 3570 + 5480}{130} = 92$$

x wäre also 92 mm von der Projektionslinie auf C entfernt. Die Einwirkungsstelle der Mittelkraft auf den frei ragenden Prothesenteil liegt also dort, wo die auf x errichtete Senkrechte den Prothesenteil trifft.

Alle Punkte, die vor oder hinter x liegen, werden ungünstiger wirken. Die davor liegen, werden außer der geringeren Kraftübertragung auf die Entlastungsseite eine Hebelwirkung auf C nach außen ausüben und zwar um so stärker, je weiter der Einmündungspunkt von x nach C rückt, d. h. liegt die Einmondungsstelle so, daß der hintanragende freie Teil der Prothese den größeren Hebelarm darstellt, so wird außer dem Drehmoment, das etwas verringert ist, ein Heraushebeln von C stattfinden mit dem Hebelpunkt bei E. Wenn E mit C zusammenfällt, wie bei Rumpel-Robinson, so fällt jegliches Entlastungsmoment weg, die ganze Belastung wird als Drehmoment auf C und D wirken. Je mehr sich Punkt E der Mittelkraft nähert, desto geringer wird das Drehmoment und die Hebelwirkung auf C nach außen; sobald E den Punkt der Mittelkraft überschreitet, wird die Hebelwirkung nach außen ganz verschwinden, während dafür das Drehmoment um C wieder steigt. Wenn E mit A zusammenfällt, wird die Hebelwirkung auf C nach

außen ganz wegfallen, dafür aber das Drehmoment auf C etwas steigen und zwar um soviel, wie weniger Kraft auf die andere Seite übertragen wird im Vergleich zur Mittelkraft.

Hierzu gelten noch folgende Erwägungen. Wir nehmen an, wir wollen einen schweren Eisenträger stützen, der mit dem einen Ende aufliegt, so brauchen wir dazu die geringste Kraft, wenn wir ihn unter dem anderen Ende unterstützen, gleichgültig, ob der Träger selbst dabei noch eine Last zu tragen hat oder nicht. Anders ausgedrückt findet die geringste Kraftübertragung auf die Unterstützungspunkte dann statt, wenn diese Punkte an den beiden Enden des Trägers liegen. Wenn wir nun diese mechanischen Gesetze auf die Mundverhältnisse übertragen, so können wir sie folgendermaßen formulieren. Da die Last auf den freien Prothesenteil dann ganz auf die Entlastungsseite übertragen wird, wenn der Entlastungsbügel im Angriffspunkte der Mittelkraft ansetzt, so werden wir den Bügel in diesem Angriffspunkt der Mittelkraft dann legen, wenn die entlastenden Momente auf der Gegenseite stark genug sind, die Mehrbelastung durch die ganze andere Seite ohne eigene Schädigung auszuhalten. Vor allem wird dies auch für den Fall gelten, wenn C, also der einzige Träger der zu entlastenden Seite, so schwach ist, daß er einen Überdruck nicht verträgt. Ist jedoch C besonders kräftig und kann ruhig einen Überdruck vertragen, während die entlastenden Momente auf der andern Seite verhältnismäßig schwach sind, so werden wir E möglichst mit A zusammenfallen lassen. Dadurch erreichen wir, daß nur ein Teil der Kraft und zwar der größere Teil durch den Entlastungsbügel auf die andere Seite übertragen wird, während der übrigbleibende Teil der Kraft als Drehmoment auf C wirkt. Wir sehen also hieraus, daß wir es durch entsprechende Lagerung des Bügels vollständig in der Hand haben, die Kraft des seitlichen Kaudrucks zu verteilen, wie wir wollen, und daß wir von Fall zu Fall nach Prüfung der relativen Festigkeit der Pfeiler und der übrigen entlastenden Momente die Lagerung des Entlastungsbügels einrichten müssen. Ich halte diese Gesetze für grundlegend zum Bau der Brücken mit Entlastungsbügeln und glaube, daß unsere Erfolge von der richtigen Anwendung dieser Gesetze abhängen. Nur müssen wir vorher noch die relative Festigkeit der verschiedenen Zähne und der Widerlage im Kiefer zahlenmäßig feststellen, bevor wir einwandfreie Berechnungen anstellen können. Auch auf der entlastenden Seite werden wir den Bügel in der Einwirkungsstelle der dort wirkenden Mittelkraft einmünden lassen, können aber auch hier, je nach Bedarf, die Krafteinwirkung beliebig verteilen.

Die gleichen Verhältnisse finden wir im Unterkiefer, wie ich an folgendem Falle erläutern will, jedoch mit dem einen Unterschiede, daß der Bügel den anatomischen Verhältnissen im Unterkiefer entsprechend nicht in der direkten Verbindung EF geführt werden kann, sondern wegen der dazwischen liegenden Zunge dem Verlauf des Unterkiefers folgen muß. Außerdem darf er nicht wie im Oberkiefer fest auf der Schleimhaut aufliegen, weswegen wir

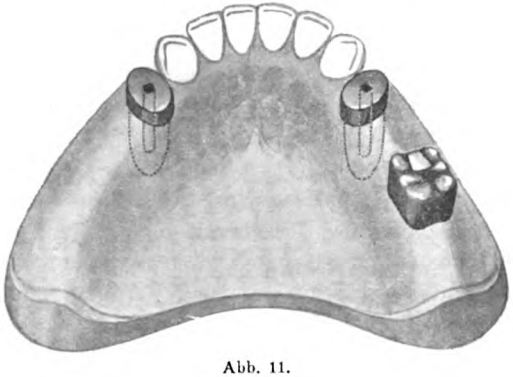

Abb. 11.

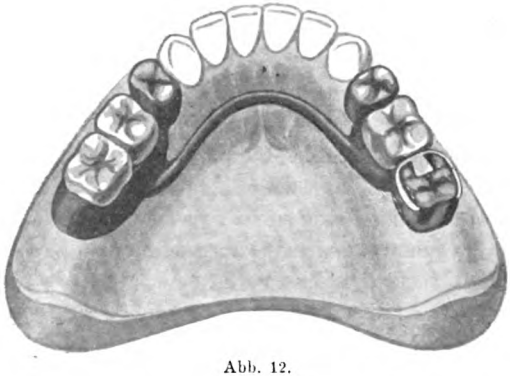

Abb. 12.

hier auch die weichen Partien des Gaumens auf dem Modell radieren, sondern muß überall mindestens 1 mm davon abstehen, wobei noch ein genügender Abstand vom Zungenbändchen gewährt werden muß (Abb. 11 u. 12) (vgl. meine Arbeit in der Monatsschrift 1911).

Im Unterkiefer sind noch vorhanden 3 2 1 | 1 2 3 und die Wurzeln von $\overline{4}\,|\,4\,\overline{7}$. $\overline{4}\,|\,4$ erhalten erhöhte Richmondkappen mit Hülsen und parallelen Federstiften, $\overline{7}$ Vollkrone mit umfassender Sattelklammer.

Der Entlastungsbügel ist von $\overline{6}$ nach 6 geführt. Schematisieren wir auch diesen Fall, so haben wir folgendes Bild.

Die Punkte CDB würden $4 \mid \overline{4}\ 7$ entsprechen, EF meinem Entlastungsbügel und CD dem Bügel Rumpel-Robinson. In diesem Fall ist DB gewiß stark genug, um den auf ihnen und dem Zwischenstück lastenden Druck zu kompensieren. Der Hebel AC ohne irgendwelche Verbindung von C, müßte C in kürzester Zeit lockern, wegen des Mißverhältnissns von Hebel und Entlastung.

Nehmen wir auch hier die starre Verbindung C nach D nach Rumpel an, so haben wir auch hier bei Belastung des Hebelarmes AC durch die seitliche Kaudruckkomponente eine direkte gleichzeitige Druckeinwirkung auf C und D. Sowohl beim Rumpelschen wie bei meinem Bügel wird die Wirkung des Bügels immer der direkten Verbindung der Einmündungsstellen des Bügels in die Prothesenteile entsprechen trotz des Bogens oder Umwegs, den der Bügel zur Umgehung der Zunge machen muß, wobei zuzugeben ist, daß ein längerer Bügel wegen seiner größeren Durchbiegungsmöglichkeit etwas ungünstiger wirken muß als ein kürzerer Bügel gleicher Stärke. Dies läßt sich jedoch durch Verstärkung des Bügels wieder ausgleichen.

Wir bestimmen uns auch hier P als Mittelkraft und x als deren Hebel und lassen Punkt E den Entlastungsbügel bei x einmünden. Nehmen wir nun den Entlastungsbügel EF an, so wird er genau so entlastend wirken wie in dem eben im Oberkiefer angeführten Falle. Dann wird auch hier die Zufuhr der mechanischen Energie, die P auf AC ausübt, in E auf die andere Seite übertragen.

Als entlastende Momente sind da wieder vorhanden, 1. die relative Festigkeit von D und B, 2. die entlastende Kraft des Kiefers durch Auflage des Sattels und 3. bei richtiger Artikulation der Druck des Gegenkiefers in der senkrechten Achse zur seitlichen Kaudruckkomponente, während im Unterkiefer die Entlastung durch Auflage des Bügels auf den Kiefer fehlt, da hier ja der Bügel vom Kiefer abstehen muß. Wir haben also hier im Unterkiefer die gleichen Verhältnisse wie im Oberkiefer, es gilt also das gleiche auch über die Lagerung des Bügels, was ich für den Oberkiefer angeführt habe, und ich glaube bewiesen zu haben, daß in diesen angeführten Fällen die Lagerung des Bügels nach meinen Angaben richtiger ist als nach Rumpel-Robinson. Der von mir aufgestellte Satz besteht also zu Recht, daß wir die beste entlastende Wirkung des Bügels erzielen, wenn wir ihn in der Einwirkungsstelle der Mittelkraft in den freiragenden Prothesenteil einmünden lassen. Gleichmäßig belastende Wirkung erhalten wir, wenn wir den Bügel hinter

der Einwirkungsstelle der Mittelkraft einmünden lassen, wie ich auch am Oberkiefer ausgeführt habe. Dementsprechend müssen wir auch den Bügel in folgendem Fall legen, wobei ich diesen Fall im Unterkiefer gleichzeitig für den im Oberkiefer mitgelten lasse.

Nehmen wir an, es stünden noch $\overline{3\,2\,1}\,|\,1\,2\,3$ und die Wurzeln von $\overline{7}\,|\,\overline{4}\,\overline{7}$. Aus irgend einem Grunde, sei es weil der Patient die Opferung von $\overline{3}|$ verweigert, was im Oberkiefer bei Sängern u. a. vorkommen kann, müssen wir auf Mitbenutzung von $\overline{3}|$ zur Brücke verzichten, so werden wir die Brücke folgendermaßen fertigen. $|\overline{4}$ erhält erhöhte Richmondkappe mit Federstift, desgleichen werden, wenn möglich, $\overline{7}\,|\,\overline{7}$ mit Dreiviertelkronen versehen, in die, parallel zu 4, an den massiven Kauflächen ebenfalls Federstifte befestigt sind. $|\overline{5\,6}$ auf massivem Sattel aufruhend mit $|\overline{4\,7}$ verbunden und $\overline{6\,5\,4}|$ ebenfalls auf massivem Sattel aufruhend, mit dem Deckel von $\overline{7}|$ verbunden, während $\overline{4}|$ nur Kontaktpunkt mit $\overline{3}|$ hat.

Wir werden auch hier von A als Drehpunkt aus die Einwirkungsstelle der Mittelkraft berechnen:

$$P = P_3 + P_2 + P_1 + P_0$$
$$Px = P_3x_1 + P_2x_2 + P_1x_3 + P_0x_4$$
$$x = \frac{P_3x_1 + P_2x_2 + P_1x_3 + P_0x_4}{P}.$$

Da in diesem Fall der feste Drehpunkt A mindestens doppelt so stark ist als C — ein zwei- resp. dreiwurzliger Molar im Vergleich zu einem ersten Prämolaren —, also in der Mehrzahl der Fälle eine stärkere Belastung ertragen kann, so werden wir in den meisten Fällen den Bügel vor x, also näher nach C einmünden lassen, weil im Unterkiefer die Lagerung des Bügels so bequemer ist und $\overline{7}|$ eine Überbelastung verträgt. Nur wenn A schwach ist, werden wir x als Ein mündungsstelle des Bügels nehmen (Abb. 13 u. 14).

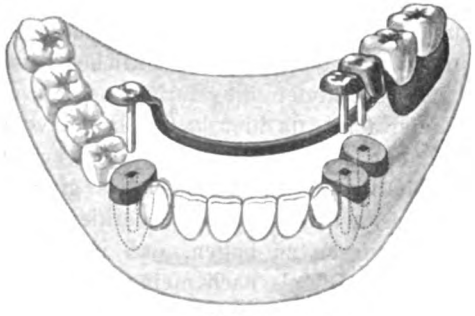

Abb. 13.

Interessant und instruktiv ist folgender Fall, durch den ich s. Z. zum erstenmal zur Anwendung meines Bügels im Unterkiefer kam und den ich erst dieser Tage wieder nachzukontrol-

lieren Gelegenheit hatte. Es standen im Unterkiefer $\overline{3\,2\,1}\,|\,1\,2\,3\,4\,5\,6\,7\,8$ und die Wurzel von $\overline{5\,4}|$. Da diese kräftig waren, versuchte ich folgende Brücke. $\overline{5\,4}|$ erhalten erhöhte Richmondkappen mit parallelen Hülsen und massiven Kauflächen mit parallelen Federstiften, woran $\overline{7\,6}$ breit im Sattel aufruhend befestigt waren. Da ich im Zweifel war, ob $\overline{5\,4}|$ auf die Dauer dem seitlichen Kaudruck auch gewachsen wären, kontrollierte ich die Brücke in kurzen Zwischenräumen und konnte zu meinem Bedauern feststellen, daß schon nach einem Vierteljahr $\overline{5\,4}|$ stark gelockert waren. Ich half mir dann so, daß ich $|\overline{4}$, der stark gefüllt war, ebenfalls mit erhöhter Richmondkappe versah. Die massive Kaufläche, die einen zu $\overline{5\,4}|$ parallelen Federstift trug, verband ich durch meinen Bügel mit dem freiragenden Prothesenteil, indem ich bei $|\overline{7}|$ den Bügel einmünden ließ. Nach kurzer Zeit wurden $\overline{5\,4}|$ wieder vollkommen fest, und jetzt funktioniert diese Brücke seit $3^1/_2$ Jahren tadellos.

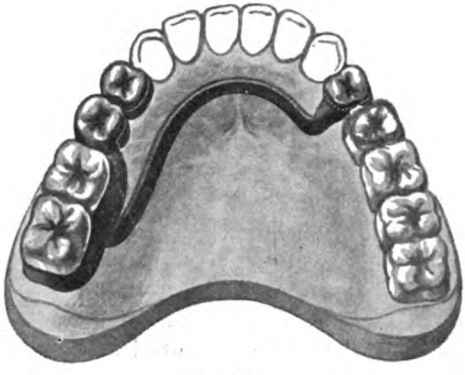

Abb. 14.

Es gibt nun selbstredend noch eine große Menge von Fällen, wo wir mittels Entlastungsbügel bei drei Pfeilern ausgezeichnete Resultate erzielen können. Überhaupt ist die Grenze der Möglichkeit von Brücken durch den Entlastungsbügel soweit hinausgeschoben, wie wir es noch vor wenig Jahren kaum zu träumen wagten. Nur dürfen wir auch hier nicht in den Fehler fallen, dem Entlastungsbügel Unmögliches zuzutrauen. Es zeigt sich auch hierbei wieder, wie überaus notwendig es für uns ist, die relative Festigkeit der Pfeiler und die entlastenden Momente durch den Kiefer erst festzustellen, um auf dieser Kenntnis fußend Belastung und Entlastung richtig beurteilen und einrichten zu können. Es ist daher dringend anzuraten, vorläufig lieber einen Stützpunkt zuviel zu nehmen als einen zu wenig.

Soviel, glaube ich, können wir heute schon mit ziemlicher Sicherheit sagen, daß wir günstige Erfolge erzielen, wenn wir drei feste Stützpunkte, auf beide Kieferseiten verteilt, haben und den Entlastungsbügel so legen, daß er je nach Bedarf im Mittelpunkt der Kraft oder möglichst weit von dem dritten Stützpunkt entfernt

in den freiragenden Teil der Brücke einmündet. Doch auch bei schon durch Alveolarpyorrhöe gelockerten Zähnen können wir diese Brücken mit Entlastungsbügeln anwenden und beobachten hierbei regelmäßig, daß, wenn der zerstörende Prozeß der Alveolarpyorrhöe nicht zu weit vorgeschritten ist, die vorher stark gelockerten Pfeiler durch den festen Verband der Brücke wieder so fest werden wie sie lange Jahre vorher nicht gewesen sind. Diese Beobachtung bestätigt unsere neue Theorie von dem Wesen der Alveolarpyorrhöe, wonach primär eine Überlastung der betr. Zähne im Parallelogramm der Kräfte vorhanden war, die erst sekundär das bekannte Bild der Alveolarpyorrhöe mit Zahnsteinablagerung und Vereiterung der Zahnfächer mit epithelialer Einstülpung der Gewebe hervorrief. Es ist hochinteressant, diesen Zusammenhang zwischen Überlastung und Alveolarpyorrhöe auf dem rückwärtigen Wege festzustellen, indem man durch Beseitigung der Überlastung den Prozeß der Alveolarpyorrhöe zum Heilen bringt. Es würde den Rahmen dieses Aufsatzes überschreiten, wollte ich mich eingehender mit dieser Frage beschäftigen; ich hoffe, später darauf näher eingehen zu können.

Wenn wir außer dem Bügel die übrigen entlastenden Momente einer Kritik unterziehen, so zeigt sich als Hauptentlastungsmittel das Mittragen des Kiefers durch aufliegende Sättel. Wie stark dieses Entlastungsmoment ist, läßt sich rechnerisch nicht feststellen. Durch die Erfahrung wissen wir, daß ihm eine ganz bedeutende entlastende Rolle zufällt, so daß wir selbst in an und für sich ungünstigen Fällen doch noch gute Resultate erzielen. Hiermit komme ich auf die Fälle, wo die hinteren Stützpunkte beiderseits fehlen. Ich kann mich hierbei nach den bisherien Ausführungen kurz fassen (Abb. 15 u. 16). Nehmen wir den Fall, den ich s. Z. in meiner Arbeit über den Transversalbügel im Unterkiefer zu dem Versuch der Erklärung der Druckentlastung des Bügels verwandt hatte. Es stehen im Unterkiefer noch $\overline{2}\,\overline{1}\,|\,\overline{1}\,\overline{2}$ und die Wurzeln von $\overline{3}\,|\,\overline{3}$. Letztere erhalten Richmondkappen mit parallelen Federstiften, die Sättel der Brücke von $\overline{7}$—$\overline{4}$ und $\overline{4}$—$\overline{7}$ werden breit aufliegend gegossen und durch Entlastungsbügel von $\overline{6}$ nach $\overline{6}$ verbunden. In diesen Fällen werden wir, da die entlastenden

Abb. 15.

Momente der anderen Seite nur schwach sind, unser Augenmerk drauf richten, nach Möglichkeit das Drehmoment auf $\overline{3}$ und $\underline{3}$ auszuschalten durch Lagerung des Bügels beiderseits in die Wirkungsstelle der Mittelkraft. Ganz ausschalten werden wir es hierbei nie können, weil eben die entlastenden Momente nicht stark genug sind. Jedoch zeigt die Erfahrung, daß trotzdem die Erfolge gut sind, auf wie lange, müssen wir abwarten. Als entlastende Momente wirken 1. die breite Auflage der Sättel, also Mittragen des Kiefers und 2. bei richtiger Artikulation der Druck des Gegenkiefers in der senkrechten Achse. Wenn die seitliche Kaudruckkomponente auf die eine Seite wirkt, so wird der Druck auf die andere Seite zuerst übertragen, bevor $\overline{3}\,|\,\underline{3}$ belastet werden. Wenn nun auf der anderen Seite eine Fixierung des freiragenden Prothesenteils durch den senkrechten Druck auf den Kiefer erfolgt, so kann dieser als zweiter fester Punkt in gewissem Sinne gelten. Denn wir dürfen uns den Kaudruck nicht als nur in einer Richtung wirkend vorstellen, obwohl ich bisher diesen

Abb. 16.

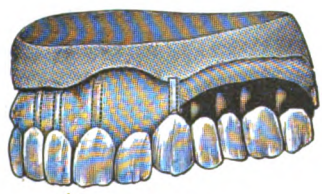

Abb. 17.

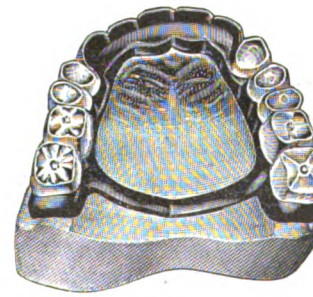

Abb. 18.

ausschließlich, weil schädigend, behandelt habe, sondern als eine schnelle Aufeinanderfolge des Drucks in den verschiedensten Richtungen und daß seitlicher und senkrechter Druck sowohl gleichzeitig wie auch kurz hintereinander erfolgen können. Das Gleiche wird

wechselseitig auf der einen Seite eintreten, wenn die andere Seite belastet wird. Die oben angegebene Brücke wird jetzt seit 3 Jahren getragen, ohne daß irgend welche schädigende Wirkung auf $\overline{3 \mid 3}$ zu beobachten wäre, also ein Beweis, daß selbst in diesen ungünstigen Fällen der Erfolg des Entlastungsbügels ein guter ist; leider ist dieser Patient vor kurzem gestorben (Abb. 17 u. 18). Ein gleicher Fall im Oberkiefer wird seit $1^1/_2$ Jahren ebenfalls mit bestem Erfolg getragen. Auch hier ist die Lagerung entsprechend dem vorigen Fall.

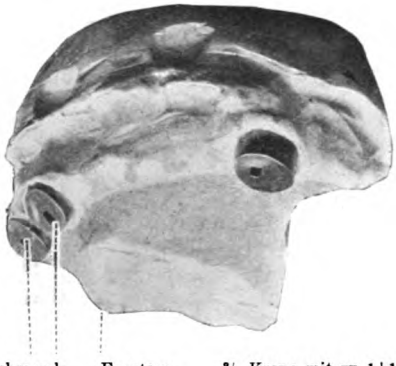

Abb. 19.

Auf der Grenze der Brückenmöglichkeit liegt folgender Fall, der seit $^3/_4$ Jahre getragen wird, ohne daß bisher die geringste Überlastung der Pfeiler zu konstatieren ist. Es sind nur noch vorhanden 8 1 | 1, von denen 1 | 1 durch frühere Stiftzähne stark nach vorn geneigt sind. In der Gegend von | 6 befindet sich von einer früheren Periostitis u. Ektraktion her eine starke, unter sich gehende Exostose, die ich, da die drei Pfeiler für eine ganze Brücke des Oberkiefers in Hinsicht auf ihre Tragkraft Bedenken erwecken, mit zur Entlastung herangezogen habe. 1 | 1 erhalten Richmondkappen mit parallelen Federstiften, 8 |, $^3/_4$ Krone mit massiver Kaufläche und zu 1 | 1 parallelen Federstift, während die Exostose dadurch zum Halt herangezogen wurde, daß ich bukkal einen bei | 7 im Gelenk beweglichen Bügel anbrachte, der in die Mulde der Exostose sich anschmiegte und bei | 3 mittels Schnappschloß, wie wir es bei Medaillons kennen, fixiert wurde. Der dadurch erzielte Halt war recht bedeutend und konnte für einen zweiten festen Stützpunkt dieser Kieferseite gelten. Deswegen ist hier der Entlastungsbügel nicht in die Einwirkungsstelle der Mittelkraft gelegt, sondern mündet am Ende des freien Prothesen-

teils ein, da sowohl die Entlastungsseite nicht besonders stark ist, also ein Überdruck darauf untunlich wäre, und anderseits der bewegliche Bügel als zweiter fester Punkt der Seite gelten kann. Diese Brücke wird seit einem $^3/_4$ Jahre zur größten Zufriedenheit getragen, irgendwelche Überlastung der Pfeiler ist nicht zu konstatieren, der seitliche Kaudruck ist also ohne schädigende Wirkung. Dagegen ist es hier interessant, die Wirkung des Drucks in der senkrechten Achse zu verfolgen.

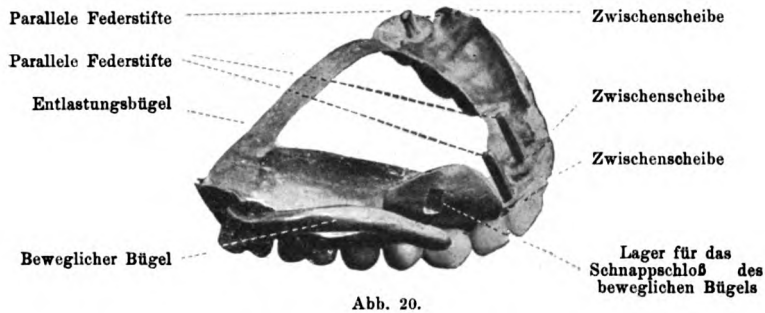

Abb. 20.

Es ist bekannt, daß jede Prothese sich mit der Zeit einbeißt, das beobachten wir bei ganzen Plattenprothesen im Ober- und Unterkiefer und in verstärktem Maße bei Brücken sowohl bei festsitzenden Schwebebrücken wie bei abnehmbaren Sattelbrücken. Der Grund dafür ist in der Mehrbelastung zu suchen, die ein Eintreiben der Wurzeln in den Kiefer und eine Pressung des Kiefertegments durch die Sättel verursacht. Welche Veränderungen dabei der Kiefer, das Periodontium, das Kiefertegment erleiden, ob dabei eine Resorption des Knochens stattfindet, darüber wissen wir heute noch nichts. Und es wäre doch hochinteressant, durch Tierversuche diese Veränderungen festzustellen, da die Kenntnis dieser Faktoren nicht nur für die gesamte Prothetik, sondern auch für die Orthodontie von großem Werte ist. Ebenso interessant ist es, zu sehen, ob diese Untersuchungen eine Bestätigung bringen der Forschungen von Julius Wolff, wonach die Strukturen der Gebilde des Organismus nicht nur unter normalen, sondern auch unter pathologischen Verhältnissen durch die Funktion dieser Gebilde bestimmt werden. Also bei dieser Brücke konnte ich nach $^1/_4$ Jahr feststellen, daß die vorher scharfe Artikulation der Molaren und Prämolaren soweit nachgelassen hatte, daß ein Zwischenraum von ca. 1 mm entstanden war, während auf $\underline{1 \mid 1}$, die vorher vom Biß gar nicht getroffen wurden, scharfer Aufbiß im Gold sich zeigte. Dies erklärt sich

dadurch, daß außer der Brücke im Oberkiefer auch noch eine Brücke im Unterkiefer getragen wurde von $\overline{7-4}$ und $\lfloor\overline{3-7}$, wobei die Verankerung in parallelen Federstiften in $\overline{4}\lfloor\overline{34}$ bestand, die hinteren Pfeiler beiderseits fehlten, und dafür der Entlastungsbügel von $\overline{6}$ nach $\lfloor\overline{6}$ gelegt war. Durch den Umstand, daß sowohl im Oberkiefer wie auch im Unterkiefer Brücken getragen wurden, die sich jederseits einbissen, ist der große Zwischenraum von ca. 1 mm bei den Molaren zu erklären. Hätten im Unterkiefer die eigenen Zähne gestanden, so hätten diese die entstehende Differenz des Einbeißens der oberen Brücke mit der Zeit durch eigene Verschiebung im Parallelogramm der Kräfte nach oben wieder ausgeglichen. Ich konnte mir in diesem Fall durch Abschleifen der unteren eigenen Inzisiven die Artikulation wieder normal herstellen und glaube auch, daß ein weiteres Einbeißen nicht erfolgt. Seither habe ich mir in diesen Fällen so geholfen, daß ich je nach der Stärke des Drucks

Abb. 21.
Innenansicht der eingesetzten Brücke.

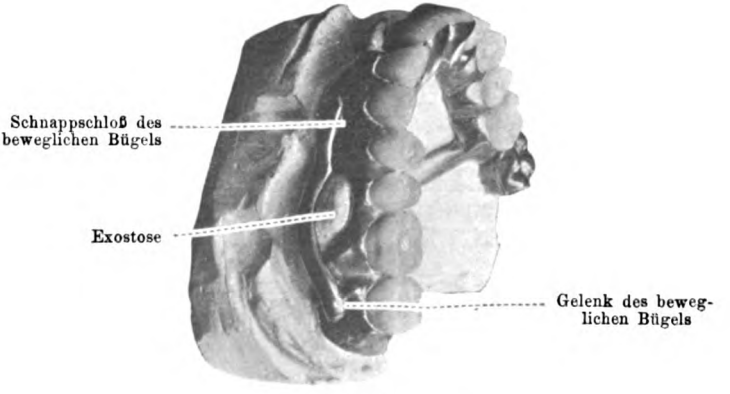

Abb. 22.
Seitenansicht der eingesetzten Brücke.

und der Festigkeit des Kiefertegments Zwischenscheiben von verschiedener Dicke von 0,1—0,3 mm auf die Richmondkappen resp. ¾ Kronen legte und auf dem Modell die Brücke auf die Zwischenscheiben fertig stellte. Auch beim Einpassen und Einsetzen der Brücke wurden die Zwischenscheiben belassen, beim ersten Herausnehmen der Brücke aber entfernt. Dadurch kann die Brücke sich um die Stärke der weggelassenen Scheiben tiefer auf die Pfeiler senken und so ins Kiefertegment einbeißen. Die damit gemachten Erfahrungen sind so günstig, daß ich in solchen Fällen immer die Zwischenscheiben verwenden werde. Wir vermeiden dadurch auch, daß eine solche Brücke — ich nehme das letzte Beispiel — auf 1|1 reiten kann, wenn das Einbeißen in den Kiefer erfolgt ist. Einen weiteren schädigenden Faktor kann die senkrechte Kaudruckkomponente bei Zähnen ausüben, die Sattelklammer tragen, wenn dabei nicht die Vorsicht gebraucht ist, die Klammer den Zahn ganz umfassen zu lassen, um das Ausweichen des Zahnes zu verhüten. Wir finden noch häufig in Lehrbüchern der zahnärztlichen Technik eine ganze Reihe von Brücken mit Sattelklammern und ähnlichen Befestigungen empfohlen, bei denen die Wirkung des senkrechten Kaudrucks nicht berücksichtigt ist, sonst könnten sie in dieser Art nicht empfohlen sein.

Nehmen wir an, ein hinterer, freistehender Pfeiler einer Prothese oder Brücke trage mesial eine Sattelklammer, deren Arme nur bis zur Hälfte des Zahnes reichen, oder, wie es auch schon empfohlen ist, nur eine Sattelauflage ohne Klammer, so genügt ein Blick auf die Zeichnungen von Godon über das Gleichgewicht des Kräfteparallelogramms, um zu sehen, daß die einseitige Überlastung durch den Sattel ein Nachvornekippen und nachträgliches Zurückweichen des Zahnes hervorrufen muß, da der Sattel auf der nach vorn geneigten Unterlage wie eine schiefe Ebene wirkt. Dies können wir verhüten, wenn wir die Klammer von drei Seiten den Zahn oder die Krone umfassen lassen.

Es würde zu weit führen, wenn ich nun noch eine Reihe von Fragen wie die unter dem Gesichtspunkt der Druckverhältnisse günstigste technische Verankerung eines Zahnes ist, welchen Wert haben Einlagefüllungen als Brückenpfeiler usw. behandeln wollte; ich glaube, das Wichtigste über die gestellte Frage gebracht zu haben. Wenn ich daher kurz rekapituliere, so sind folgende Sätze aufzustellen: 1. ist es unbedingt erforderlich, unsere empirischen Erfahrungen über Brückenbau, Belastung und Entlastung auf wissenschaftliche Basis zu stellen. Dazu ist es 2. notwendig, daß durch entsprechende Versuche die relative Festigkeit der Zähne und ihrer

Widerlager im Kiefer zahlenmäßig festgestellt wird. Dann erst sind wir in der Lage, zum Kaudruck einwandfreie Prothesen und Brücken zu fertigen. Doch können wir schon heute durch die Entlastungsbügel die Möglichkeit des Brückenbaus ungeahnt vergrößern und erweitern, wobei die Lagerung des Bügels durch die von mir gefundenen Gesetze bestimmt ist.

Literatur.

Eckermann, Physiologische Bedeutung der Kieferbelastung und ihre Ermessung. — Eltner und Gysi, Über das Artikulationsproblem. — Godon, Betrachtungen über die mechanische Wirkung des Kiefers und die Anwendung auf die praktische Zahnheilkunde. — Loos, Einiges über den Zusammenhang von Artikulation und Kiefergelenk. — Riechelmann, Der Transversalbügel im Unterkiefer für Platten und Brückenarbeiten. — Rumpel, Die mechanisch-statischen Betrachtungen über den Transversalbügel der Unterkieferprothesen. — Wiessner, Die Einwirkung mechanischer Energie auf die Zähne. — Wolff: Wechselbeziehungen zwischen der Form und der Funktion der einzelnen Gebilde des Organismus.

Menschenzähne als Schmuck.

Von

Dr. phil. **Carl Seyffert** in Leipzig.

(Mit 1 Tafel.)

Zu den ältesten Kulturgütern, die wir Menschen besitzen, gehört der Schmuck. Sicher ist er älter als die Kleidung, die erst aus ihm entstanden ist; er ist dem primitiven Menschen auch wichtiger als die Kleidung, bedeutet er doch in erster Linie eine Auszeichnung für den Träger.

Wenn sich heute bei uns nur die Frauen mit Schmuck behängen, der Mann es aber, abgesehen von ganz wenigen Ausnahmen, wie z. B. Orden, besonderen Amts- und Berufstrachten, für unter seiner Würde hält, sich zu schmücken, so war das ursprünglich doch anders. Ehedem waren es, und bei den Naturvölkern sind es heute noch immer ganz besonders die Männer, die den meisten und schönsten Schmuck zu tragen pflegen. Der Mann schmückt sich mit den für ihn sonst nicht nutzbaren, aber doch gut erhaltbaren Teilen des Wildes, das er oft nach aufregendem Kampfe unter den größten Anstrengungen und Gefahren erlegt hat. An seinem Schmuck sollen alle seine Stammesgenossen ihm ansehen, was er

geleistet hat; er wird dadurch in ein glänzendes Licht gesetzt, wird dadurch aus der Masse herausgehoben. Ihm gelten vor allen Dingen die bewundernden Blicke der Frauen und Mädchen, die seine Werbung viel eher erhören, als die der Ungeschmückten, d. h. nicht Ausgezeichneten[1]).

So ist nach Karl von den Steinen[2]) die Trophäe die älteste Art von Schmuck, älter als z. B. der Blumenschmuck. Aber diese dem erbeuteten Wilde abgenommenen Teile sollen nicht allein Trophäe sein, mit der sich der Jäger zu seinem Ruhme schmückt, sondern auch der Aberglaube spielt dabei eine große Rolle. Glaubt man doch einmal dadurch die Eigenschaften des Tieres auf sich selbst übertragen zu können: seine Kraft und seinen Mut, sein scharfes Auge, seine Schnelligkeit usw.; dann aber auch, sich schützen zu können gegen die Angriffe anderer Tiere, die ihrerseits wieder das erlegte Tier fürchten. Und dann in übertragenem Sinne sollen sie den Träger schützen gegen allerlei Gefahren, gegen böse Geister, gegen Krankheit und Tod, dienen also als Amulett.

Wir können also von zwei Arten von Schmuck sprechen:

1. Schmuck als Trophäe, also Renommierschmuck.
2. Schmuck als Zauber, also Zauberschmuck;

der letztere zerfällt wieder in Übertragungs- und in Schutz- oder Abwehr-Zauberschmuck[3]).

Die Teile der Jagdbeute, die für den Schmuck in Frage kommen, sind Krallen, Hörner, Zähne, Schnäbel, Felle oder Teile derselben, wie Schwänze, Ohren, Federn, auch Knochen und ganze Körperteile.

Werden sie als Auszeichnung getragen, so haben sie für den Träger dadurch, daß sie ihn zu etwas Besonderem machen, einen Wert, d. h. Geldeswert, sie werden also auch zum Reichtum für den Träger und dienen ihm als äußeres Abzeichen desselben.

Uns soll hier nur der Schmuck aus Zähnen interessieren. Auf der ganzen Erde spielen die Zähne eine große Rolle als Schmuck und haben vielfach Geldeswert. So in Afrika die Elefantenzähne, auf Neu-Guinea Eberhauer und Hundeeckzähne, Potwalzähne auf Samoa, den Fidschi- und Gilbertinseln, Känguruhzähne in Australien, Affenzähne in Südamerika, Bären-, Hirsch- und Renntierzähne bei

---

[1]) Vergl. bei den Tieren die schön gefärbten und geschmückten Männchen im Gegensatz zu den unscheinbaren Weibchen; z. B. das „Hochzeitskleid" mancher Vogelarten.

[2]) Unter den Naturvölkern Zentralbrasiliens. II. Aufl., Berlin 1897, S. 181 ff.

[3]) Vgl. dazu auch den interessanten Aufsatz von E. Selenka, Der Schmuck des Menschen. Berlin 1900.

den Arktikern. Das kostbarste Wild ist aber der Mensch. Da, wo es Menschenjagd gibt, und das ist in jedem Erdteile der Fall, gilt es als ein besonderer Ruhm, einen Menschen erlegt zu haben und sich mit den Resten, die von der Kannibalenmahlzeit übrig bleiben, schmücken zu können. Ganze menschliche Schädel, Unterkiefer, Zähne, Haare, Ohren, Finger, Knochen werden als Schmucksachen getragen.

Wir wollen uns nun im folgenden mit Schmuckgegenständen aus menschlichen Zähnen beschäftigen.

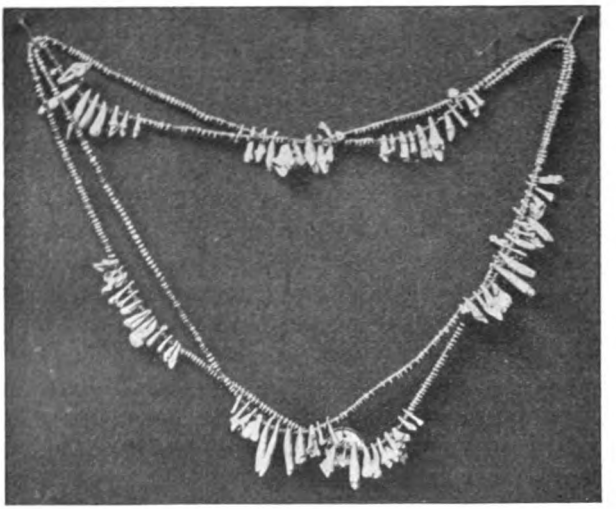

Abb. 3[1]).

Menschliche Zähne als Schmuck, sei es als Trophäe, sei es als Amulett, finden wir in erster Linie bei allen noch dem Kannibalismus huldigenden Völkern. Bei allen diesen unkultivierten Wilden werden wir freilich eine scharfe Scheidung zwischen Trophäe und Amulett nicht durchführen können, die beiden Begriffe erscheinen hier untrennbar; daß wir dagegen bei kultivierten Völkern, ja selbst bei uns noch heute einen reinen Zauberschmuck aus Menschenzähnen finden, werden wir später sehen.

Die zahlreichen Belegstücke in unsern völkerkundlichen Museen und in der ethnographischen Literatur weisen uns nach Indonesien und der Südsee, nach Amerika und Afrika.

Zu den gefürchtetsten aller Menschenjäger gehören die Dajak auf Borneo. Dort wird ein junges Mädchen ihren Geliebten nicht

[1]) Die im Text fehlenden Abbildungen siehe auf der Tafel.

eher erhören, als bis er ihr eine ganze, und zwar stattliche Anzahl menschlicher Schädel aufweisen kann. Wie man diese Schädel als Trophäe am Gürtel trägt, so verfertigt man sich auch aus den Zähnen derselben verschiedenartigen Schmuck. Gleich zierlich wie kunstvoll sind die Halsringe und Armbänder. Meist sind drei Reihen von Menschenzähnen in horizontaler Richtung nebeneinander mit dünnen Schnüren an Rotangstreifen befestigt. Abb. 1 (Tafel) stellt einen Halsring, Abb. 2 (Tafel) ein Armband dar, beide Stücke entstammen dem Museum für Völkerkunde in Leipzig[1]).

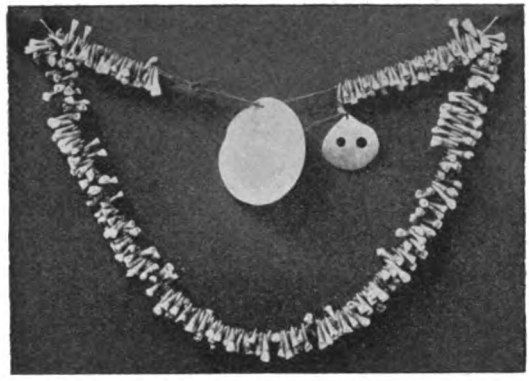

Abb. 4.

Auch sind die Zähne mittels Rotang- und Pflanzenfaserschnüren an einem starken Messingdraht befestigt, wie bei einem Exemplar im Kgl. ethnographischen Museum in Dresden, das 226 Zähne aufweist[2]). Eine andere sehr schöne Halskette im Leipziger Museum, ebenfalls von Borneo-Dajaken zeigt Abb. 3[3]). Sie besteht aus einer Doppelkette von schwarzen und weißen Muschelscheibchen, die mehrfach unterbrochen werden von Zähnen, darunter auch menschlichen. Heute sind diese Zierrate seltener geworden; an ihre Stelle sind jetzt Perlen getreten[4]).

---

[1]) Abb. 1: SAs 1418; Abb. 2: SAs 1419.

[2]) Kat. Nr. 1730. Ferner z. B. auch Kgl. ethnogr. Museum München: Gr. 484. Ferner: Katalag des ethnogr. Reichsmuseum, Leiden 1909, Bd. I, Borneo, S. 38, Taf. III, Fig. 8.

[3]) SAs 6399.

[4]) Ling Roth, The Natives of Sarawak and British North Borneo. London 1896, Bd. II, S. 76.

Am Utanata-River in Holländisch-Neu-Guinea tragen die Eingeborenen „um den Hals als absonderlichen Schmuck an einem Bande aufgereihte Menschenzähne“ [1]).

Eine wundervolle Halskette von Neu-Pommern zeigt uns Abb. 4 [2]). Auf eine Faserschnur sind ca. 300 Menschenzähne, meist Schneidezähne aufgereiht, ferner eine ovale Muschelscheibe und eine kleine, zwiefach durchbohrte Perlmutterscheibe. Im Völkermuseum in Frankfurt a. M. [3]) befindet sich ein kleiner Anhänger von den Französischen Inseln, im Norden von Neu-Pommern: vier kleine Holz-

Abb. 6.

röllchen, zwei menschliche Schneidezähne und ein Tigerzahn sind auf einen Grasring aufgereiht. Ein Hängeschmuck von Neu-Mecklenburg besteht aus einem Wirbelknochen, an dem Perlschnüre mit je einem Menschenzahn hängen [4]). Von den englischen Salomoninseln [5]) stammen die beiden Ohrgehänge, die Abb. 5 (Tafel) darstellt, aus zierlich eingelegter Perlmutterarbeit und Muschelscheibchen, sowie der schöne Gürtel aus dem Dresdener Museum [6]) aus bunten Muschelscheibchen mit dem Anhänger von Früchten und sechs Menschenzähnen (Abb. 6).

---

[1]) Krieger, Neu-Guinea. Berlin 1899. S. 376.
[2]) Leipziger Völkermuseum Me 3340.
[3]) Coll. Wanderer.
[4]) Mus. Leipzig Me 9669.
[5]) Leipziger Völkermuseum Me 2800 a b.
[6]) Kat. Nr. 5337.

Abb. 1.

Abb. 2.

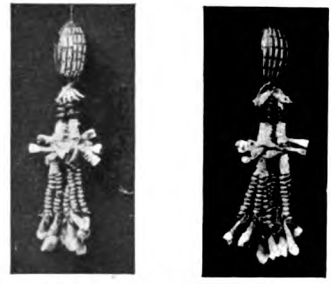

Abb. 5.



Abb. 7.



Abb. 9.

Abb. 8.



Abb. 11.

Abb. 13.

Abb. 14.

Verlag von Julius Springer in Berlin.

Als Anzeichen für Menschenfraß findet sich der menschliche Zahn zur Verzierung auch an einigen ethnographischen Objekten. So werden die kurzen Holzkeulen von den Fidschiinseln mit eingesetzten Backzähnen verziert, wie Abb. 7 (Tafel) zeigt, ein Exemplar aus dem Museum zu Leipzig[1]).

Interessant ist auch die zweizinkige hölzerne Gabel von den Fidschiinseln, die bei kannibalischen Mahlzeiten Verwendung findet (Abb. 8)[2]) (Tafel).

Der Griff ist mit sechs menschlichen Backzähnen verziert und deutet dadurch an, welchem Gebrauch die Gabel dient. Wenn es sonst bei den Naturvölkern auch nicht Sitte ist, sich beim Essen einer Gabel zu bedienen, so ist doch auf Grund mannigfacher abergläubischer Vorstellungen überall eine große Scheu vor dem toten Menschen vorhanden; vor einer Berührung mit ihm muß man sich sehr hüten, da er unrein ist. Deshalb darf auch das Menschenfleisch nicht mit den Händen berührt werden.

Als einen besonderen Schmuck, vielleicht für die Priester, die die Menschenopfer darzubringen hatten, dürfen wir die Halsketten mit Menschenzähnen von der Insel Tahiti ansehen. Im Berliner Völkermuseum befindet sich eine solche Kette[3]) aus aufgereihten braunen und weißen Muschelscheibchen mit menschlichen Backzähnen und Hundezähnen. Abb. 9 (Tafel) stellt eine solche Kette von Tahiti dar, die sich im Museum für Völkerkunde in Rostock befindet[4]). Sie besteht aus einer Reihe von Muschelscheibchen, zwischen denen bunte Glasperlen und getrocknete Früchte eingereiht sind; an einer gedrehten Faserschnur außerhalb dieser Kette hängen 20 menschliche Back- und Schneidezähne.

Eine ganz besondere Bewandtnis hat es mit den Halsbändern von Menschenzähnen, und zwar besonders von Schneidezähnen, auf den Gilbertinseln. Sie sind nämlich hier ein reiner Andenkenschmuck, eine Art Ahnengalerie. Aug. Krämer[5]) erzählt von einem Gilbertinsulaner, dem er eine solche Kette abkaufen wollte: „Mit Rührung zeigte er mir die Eck- und Schneidezähne, welche er erst kurz vorher dem Schädel seiner Großmutter entnommen hatte,

---

[1]) Me 6270. Auch Kgl. ethnogr. Museum, München 5196.

[2]) Leipzig, Me 6397.

[3]) VI 391.

[4]) Wurde mir von Herrn R. Siegelmann in Rostock zum Photographieren in liebenswürdigster Weise zur Verfügung gestellt.

[5]) Hawai, Ostmikronesien, Samoa. Stuttgart 1906. S. 314/315. Abbildungen siehe daselbst, Bild 50, Fig. 5 und 6.

um sie der Zahngalerie einzuverleiben, dann zeigte er mir seinen Vater und Urgroßvater, seinen Onkel und viele andere, welche ich mit Andacht betrachtete.“ Halsbänder aus Schneidezähnen sind in unsern Museen eine Seltenheit und auch an Ort und Stelle sehr kostbar, während man lange Ketten aus Backzähnen, die auch als Leibschnur getragen werden, für geringen Preis haben kann. Das Exemplar, das Abb. 10 darstellt, befindet sich im Leipziger Völkermuseum[1]), es besteht aus 65 Zähnen. Andere Exemplare im Berliner[2]) und Dresdener Museum[3]) haben deren 96, 116, ja sogar 300

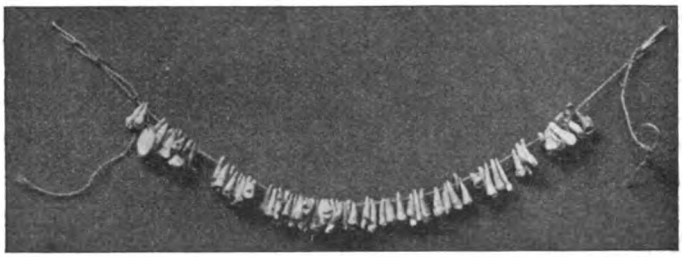

Abb. 10.

Stück aufzuweisen. Das letztere im Berliner Museum ist ganz besonders wertvoll, da nur ganz wenig Backzähne darunter sind.

Wenn in Amerika, besonders im tropischen Amerika, der Zahnschmuck eine noch so bedeutende Rolle spielt, so sind es doch immer Tierzähne, die dazu verwendet werden. Georg Friederici, der beste Kenner der amerikanischen Literatur, führt allerdings in seinem Werke „Skalpieren und ähnliche Kriegsgebräuche in Amerika“[4]) eine ganze Anzahl von Belegen für die Zahntrophäe in Amerika an. Er sagt dort: „. . . so hatten auch die Zahntrophäen ihr Hauptverbreitungsgebiet in Süd- und Zentralamerika, während sie in Nordamerika offenbar nur ganz sporadisch vorkamen. In Brasilien und Guyana finden sie sich am häufigsten, aber auch in Yucatán, Santa Marta, Neu-Granada, Venezuela, unter den Maynasvölkern, den Moxos, Guaraní und Pampas waren sie zu finden. Im Inkareich erinnert vielleicht das Zahnausschlagen als Strafe an eine alte Trophäe dieser Art. Gewöhnlich wurden diese Menschenzähne

[1]) Mi 403.
[2]) VI 5632 und VI 8278.
[3]) Kat. Nr. 18640.
[4]) Braunschweig 1906. S. 94/95.

in der Form von Halsbändern von den Weibern der Sieger getragen. Bei den Mundrukú hatte man Ehrenbinden mit Feindesbackzähnen, deren Verleihung dem tapfern Krieger gewisse Privilegien gewährte[1]). Solche Binde war also ein Kriegsorden, der immer ehrlich verdient war." Trotz aller dieser Belege will es mir doch scheinen, als hätten Menschenzähne als Schmuck in Amerika nicht die große Bedeutung gehabt. Soweit ich in Erfahrung bringen konnte. vermag keines unserer bekannten größeren Museen Belegstücke aufzuweisen, selbst das Berliner Museum nicht. Es ist nicht ausgeschlossen, daß es sich vielfach um Affenzähne gehandelt hat, die von den alten Autoren für Menschenzähne angesehen wurden. Dem Dresdener Museum z. B. wurde einmal eine schöne alte Chaco-Sammlung angeboten, bei der sich auch „Halsbänder aus Menschenzähnen" befinden sollten, es waren aber alles Affenzähne.

Karl von den Steinen[2]) sah bei den Bororó Zahntrophäen: „sie hatten auch brasilianischen Gefangenen Zähne ausgezogen und sich damit behängt."

Daß auch die Nordamerikanischen Indianer menschliche Zähne als Schmuck tragen, beweist ein Halsband der Navaho, das aus Perlen, Menschenzähnen und einem menschlichen Unterkiefer besteht[3]).

Ein besonders reiches Material von Schmucksachen mit Menschenzähnen steht uns von Afrika zur Verfügung. Auch hier sind es die dem Kannibalismus huldigenden Stämme, besonders die im Flußgebiet des Kongo. So berichtet Stanley[4]) über die Bewohner der Landschaft Rubungu am Oberlaufe des Kongo: „Der abscheulich schlechte Geschmack dieser Urbewohner zeigte sich aber auch noch in ihren Halsbändern, welche aus Menschen-, Gorilla- und Krokodilzähnen bestanden. Diese waren in vielen Fällen in solchen Massen umgehangen, daß vom Halse nur wenig oder auch gar nichts zu sehen war." Auch von den Bewohnern von Urangi berichtet er, „daß Menschenzähne hier ein beim Volke beliebter Schmuck für den Hals seien"[5]). Den Frauen ist es verboten, diesen Schmuck zu tragen, nur die Krieger dürfen sich damit schmücken, und „plus un guerrier a des dents d'homme pendant à son cou, plus il est fièr et plus il

[1]) Eine Abbildung findet sich bei Barbosa Rodriguez in der Revista da Exposição Anthropologica (Rio de Janeiro 1882), S. 45.

[2]) A. a. O., S. 366.

[3]) „Globus", Illustrierte Zeitschrift für Länder- u. Völkerknude. 94. Bd. 1908, S. 194.

[4]) Durch den dunkeln Weltteil. Leipzig 1891. II. Bd., S. 260.

[5]) Ebenda, S. 264.

est admiré, car le nombre de ces dents est un indice du chiffre de ses victimes“[1]). Es ist hier die Rede von den Ababua an den Quellflüssen des Itimbiri im Uëlle-Distrikt. Ein solcher Halsschmuck findet sich im Völkermuseum zu Leipzig[2]). Ein anderes sehr schönes Exemplar daselbst (Abb. 11) (Tafel) stammt von den Mongalla im belgischen Kongogebiet[3]). Ein seltenes Schmuckstück, ebenfalls bei den Mongalla gefunden, ist ein lederner Armstulp im Ethnographischen Reichsmuseum zu Leiden, auf dessen Außenseite eine ganze Anzahl menschlicher Zähne aufgeheftet sind[4]) (Abb. 12). Bei den Nachbarn der Mongalla, den Bangalá, tragen die Männer eiserne Ringe, in welche die Zähne der getöteten und verschmausten Feinde eingesetzt sind[5]). Einen ähnlichen Reif aus Kupfer, von den Bateke, besitzt das Berliner Museum für Völkerkunde[6]). Es ist ein Armring aus Kupfer, etwa von der Form eines Siegelringes, in den oben ein menschlicher Backzahn als „Stein“ eingesetzt ist. Ebenda findet sich ein Halsband der Bassonge am Lubilasch[7]), das von Eidechsenhaut gefertigt ist, in welche eine Anzahl menschlicher Backzähne eingesetzt sind. Als weiteres kannibalisches Abzeichen

Abb. 12.

[1]) Le Congo illustré. IIième Année. 1893, S. 162. Ferner: Collection des Monographies ethnographiques. Bd. VII: Les Ababua. Bruxelles 1911. S. 168.

[2]) MAf 7554. Ferner: Le Congo illustré, II. S. 163: Colliers d'incisives humaines.

[3]) MAf 7568. Ferner: Publikation vom S'Rijks Ethnographisch Museum, Leiden: Pl. 34. Abb. 5: Halszieraad: Menschenoogtanden (Foreteeth of men). Inv.-Nr. 958/42. Halskette mit 35 an den Wurzeln durchbohrten Zähnen.

[4]) Publ. vom S'Rijks Mus. Leiden. Pl. 35, Abb. 11: Armsieraad, stuck dierenhuid met daraan bevestigde menschentanden (Armlet, piece of animalskin, with teeth of men fixed to it) Mongalla. Invent. Nr. 958/43.

[5]) Coll. des Monogr. ethnogr. Bd. I. Bruxelles 1907: Les Bangalá, S. 133.

[6]) III C 3972.

[7]) III C 1776.

hängt daran noch ein kleines Fetischhorn mit Büscheln von Menschenhaaren gefüllt (Abb. 13) (Tafel).

Weitere derartige Hals- und Armzierate aus dem Kongobecken kennen wir z. B. noch von den Sanga aus Banzyville[1]), vom Ubangi[2]), vom Stanley Pool[3]), aus dem Äquatordistrikt von den Mobenge[4]), von den Bagombe am Mongallafluß[5]), den Akula[6]) zwischen Kongo, Ubangi und Mongalla, den Mundja[7]) im französischen Kongogebiet westlich vom Ubangiknie, den Bagoko und Bakuku[8]) an der Aruwimi-Mündung, wie auch vom Unterlauf des Kongo[9]) u. a. m.

Auch aus andern Gebieten Afrikas sind uns Schmucksachen mit Menschenzähnen bekannt. Im Nilquellengebiet sind es die dem Kannibalismus stark frönenden Mombuttu und Niam Niam. Bei den ersteren trägt man „des diadèmes et des colliers, dont les possesseurs se montrent très fièrs“[10]); die Niam Niam „tragen voll Ostentation die Zähne der von ihnen Verspeisten, auf Schnüren gereiht, wie Glasperlen am Halse“[11]). Im Berliner Museum[12]) befindet sich eine Halskette aus Unyamwesi, angeblich vom Sultan Mirambo stammend. Gelbe Perlen und menschliche Zähne, meist Backzähne, sind abwechselnd auf eine Schnur gereiht, in der Mitte hängt eine dreieckige Muschelscheibe (Abb. 14) (Tafel). Dr. Boehm spricht von dem „wilden Mtemi von Sakagula, der ein Kollier von den Zähnen erschlagener Feinde trägt“[13]).

Von den Aschanti in Westafrika stammt ein Armband im Berliner Museum[14]), das aus zwei Schnüren besteht, an deren einer ein

---

[1]) Le Congo illustré. 3ième Année 1894. S. 94.

[2]) Mus. Berlin III C 4001 b, 4001 c, III C 4110 c.

[3]) Mus. Berlin III C 4100 a.

[4]) Le Congo illustré. 3ième Année 1895. S. 86.

[5]) Ebenda, 2ième Année 1893. S. 162.

[6]) Ebenda.

[7]) Coll. des Monogr. ethnogr. Bd. VIII, 1911. S. 161; auch bei Boyd Alexander, From the Niger to the Nile. London 1908, Bd. II, S. 213: „bunches of human theeth hang from their ears . . .“

[8]) Le Congo illustré. 2ième Année 1893. S. 162.

[9]) Publication vom S'Rijks Ethnogr. Mus. Pl. 34, Abb. 3, 6.

[10]) Coll. des Monogr. etnogr. Bd. IV: Les Mangbetu. S. 193 (mit zahlreichen weiteren Literaturbelegen).

[11]) Georg Schweinfurth, Im Herzen von Afrika. Leipzig 1878. S. 235.

[12]) III E 13540.

[13]) Von Sansibar zum Tanganjika. Leipzig 1888, S. 88.

[14]) II C 14484.

durchbohrter menschlicher Backzahn aufgehängt ist. Dem Kgl. ethnographischen Museum in Dresden[1]) entstammt ein Halsschmuck aus Kamerun ohne nähere Herkunftsangabe: 106 Menschen- und Pinselohrschweinszähne sind auf eine Schnur aufgereiht (Abb. 15). Mansfeld[2]) bildet den Häuptling Egba, einen Ekoi vom Crossfluß im Ossidinge-Bezirk (Kamerun) ab, der eine Mütze trug, auf der ca. 200 menschliche Backzähne und zwei Leopardenzähne[3]) auf genäht waren. Die Backzähne rühren von Sklaven her, die ver-

Abb. 15.

mutlich beim Tode seines Vaters und Großvaters geopfert worden waren.

Wenn es sich bei allen bisher besprochenen Objekten im wesentlichen um einen Renommierschmuck handelte, so trägt man doch Menschenzähne, wie wir schon sahen, auch gern als Zauberschmuck. So am Tschuapa und Lulongo, Nebenflüssen des Kongo[4],) als „schützenden Zauber gegen böse Geister, Verzauberungen, Hexereien in Gestalt von kleinen Figuren, Tier- und Menschenzähnen". Bei den Wahehe in Deutsch-Ostafrika „hat ein tüchtiger Zauberer eine Zaubertasche (mgololo) voller Ingredienzen . . . . zahlreiche menschliche Zähne"[5]). Im Ossidinge-Bezirk in Kamerun: „als einzige Reliquie vom Körper

---

[1]) Kat. Nr. 21419.

[2]) Urwalddokumente. Berlin 1908. S. 206. Abb. auf Taf. XXII.

[3]) Leopardenzähne spielen in Afrika eine große Rolle als Zaubermedizin. Vgl. dazu Seyffert, Die Ausrüstung eines Elefantenjägers der Baia nebst einigen Bemerkungen über die Elefantenjagd in Kamerun. Zeitschr. f. Ethnol. 1911.

[4]) Francois, Tschuapa und Lulongo. Leipzig 1888. S. 174.

[5]) E. Nigmann, Die Wahehe. Berlin 1908. S. 30.

des Toten scheinen hier Zähne in Betracht zu kommen. Wenn ein alter Mann einen Zahn verliert, hebt man denselben auf; nach dem Tode des Mannes wird der Zahn durchbohrt und vom Sohne an einer Schnur am Halse oder am Handgelenk getragen“[1]). Als einen Fetisch müssen wir auch ein Stück im Berliner Völkermuseum ansehen, das von den Bassonge stammt[2]); es ist eine runde braune Frucht an einem geflochtenen Bastfaden, in die Frucht ist ein menschlicher Backzahn eingelassen.

Wie einzelne Zähne, so dienen auch ganze menschliche Unterkiefer als Schmuck und zugleich als Amulett. Ganz besonders häufig finden wir sie in Afrika, vor allen in Togo[3]). Auf den Hermit-Inseln im Bismarck-Archipel (Südsee)[4]) werden sie als Amulett für einen guten Fischfang vom Fischer im Nacken getragen. Auch gegen das Verschlagenwerden auf See hilft dieses Amulett. An dem einen Exemplar sind Menschenzähne und Büschel von Menschenhaaren besonders angebunden (Abb. 16 u. 17). Auf den Andamanen tragen die Hinterbliebenen die Unterkiefer zum Andenken an den Toten um den Hals[5]).

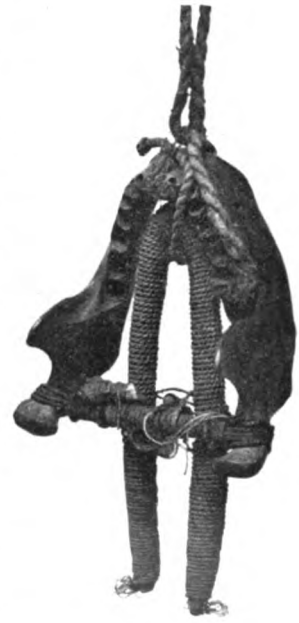

Abb. 16.

Einen eigentümlichen Schmuck finden wir bei den Eingeborenen der Insel Sariba (Moresby-Archipel, British Neuguinea), die Armbänder aus menschlichen Unterkiefern als Andenken an Verstorbene tragen[6]). Der Unterkiefer ist durch einen starken Blattstreifen, der seine beiden Äste verbindet, zu einem Armband umgebildet worden; ein paar leere Schalen von nußartigen Früchten hängen daran, die wie Kastagnetten klappern, wenn man den Arm, über den man das Schmuckstück ge-

---

[1]) Mansfeld, a. a. O., S. 202.
[2]) III C 1984 (Slg. Dr. Pogge).
[3]) Museum zu Leipzig: z. B, MAf 3575. MAf 16832 u. a. m.
[4]) Museum zu Leipzig: Me 2702, 2703, Me 2775, 2776.
[5]) Mus. Leipzig SAs 2123, 2124.
[6]) Krieger, Neuguinea. Berlin 1899. S. 273.

streift hat, bewegt und schüttelt. Man sieht, wie vielseitig der Papua in der Verwertung eines lieben verstorbenen Anverwandten ist und wie sinnig er ein Andenken zu tragen versteht[1]).

Auf der Insel Tahiti werden die Kinnbacken der überwundenen Feinde an einem gemeinsamen Sammelplatze in einer Art von Einzäunung als Trophäe aufgehoben[2]).

Bezugnehmend auf einen früheren Artikel[3]) möchte ich als besonders bemerkenswert konstatieren, daß an allen den von mir

Abb. 17.

untersuchten Objekten meist Zähne von ganz vorzüglicher Qualität Verwendung gefunden haben und nur verschwindend wenige kariös waren.

Wenden wir uns nun zuletzt dem Zahnschmuck zu, der bei uns getragen wird. Nur ganz kurz sei daran erinnert, daß Jäger oft Hirsch- oder Gemszähne an der Uhrkette oder als Schlips-

---

[1]) Rich. Semon, Im Australischen Busch und an den Küsten des Korallenmeeres. Leipzig 1903. S. 425. Abb. S. 436, Fig. 24.

[2]) Versuch über die Insel Otaheiti in der Südsee. Frankfurt und Leipzig 1783, S. 72/73.

[3]) Seyffert, Die Pflege der Zähne bei den Naturvölkern. Dtsch. Monatsschr. f. Zahnhlkde. 1911, H. 11.

nadel tragen, ein ausgesprochener Renommierschmuck. Aber auch Menschenzähne werden getragen. So tragen oft die Eltern die ersten ausgefallenen Milchzähne ihrer Kinder an der Uhrkette oder in Ringe gefaßt. Wir können darin eine reine Pietät sehen, einen Andenkenschmuck, wie man ja gelegentlich auch Haarlocken zu tragen pflegt.

Von viel größerer Bedeutung sind aber auch bei uns heute noch Schmucksachen aus menschlichen Zähnen, die als Amulette oder als Talismane getragen werden.

Die Vorbedingungen für die Wirksamkeit dieser Zahnamulette sind, daß sie ungesucht gefunden und am Körper getragen werden, und zwar müssen es möglichst die Zähne eines Toten sein, am besten eines gewaltsam Getöteten[1]). Ein solcher Zahn gilt als ein ganz besonders wirksames Mittel gegen Zahnschmerzen. Wer z. B. in England einen auf einem Kirchhof gefundenen und möglichst sehr alten Zahn an einem Bindfaden um den Hals trägt, bleibt von Zahnschmerzen verschont[2]). In Schwaben hingen sich diejenigen, die mit schlechten Zähnen gestraft waren, den Zahn eines Toten, den sie in der Mitternachtsstunde aus einem Beinhaus geholt, um den Hals und rieben die kranken Zähne damit[3]). Der Zahn eines im Kriege Gefallenen oder gewaltsam Getöteten heilt Zahnschmerzen[4]), wenn man ihn in der Tasche trägt, in Oldenburg und im Vogtland[5]). In Steiermark trägt man um den Hals den Zahn eines Gehängten gegen Zahnweh[6]). Wer im westlichen Böhmen unbeabsichtigt auf einem Friedhof den Zahn eines Toten findet, diesen Tag und Nacht bei sich trägt und dann wieder an seinen Ort zurückträgt oder wer den Zahn einer Leiche nur mit dem schmerzenden Zahn in Berührung bringt, und dazu drei Vater unser betet, ist vom Zahnweh befreit[7]). In Schwaben nimmt man den hohlen Zahn eines Toten, steckt

---

[1]) Näheres darüber siehe bei: Adolf Wuttke, Der deutsche Volksaberglaube der Gegenwart. Berlin 1869. — Rich. Andree, Votive und Weihgaben des katholischen Volkes in Süddeutschland. Braunschweig 1904. — Hovorka und Kronfeld, Vergleichende Volksmedizin. Stuttgart 1908. — Knortz, Der menschliche Körper in Sage, Brauch und Sprichwort. Würzburg 1909.

[2]) Knortz, a. a. O., S. 137.

[3]) Ebenda, S. 139.

[4]) Wuttke, a. a. O., S. 125.

[5]) Ebenda, S. 127.

[6]) Hovorka u. Kronfeld, a. a. O., S. 846.

[7]) Ebenda, S. 847.

eine Laus hinein, verklebt ihn mit Wachs und hängt ihn in einem Stück Tuch oder Seide um den Hals als Mittel gegen Zahnschmerzen[1]). Zähne, die im 7. Jahre ausfallen, soll man aufheben; trägt man sie später bei sich, so stillen sie das Zahnweh[2]).

Übrigens hatten auch schon die alten Römer Zahnamulette: ein Zahn, einem Toten vor der Beerdigung ausgezogen, schützt nach Plinius vor Zahnweh.

Auch gegen andere Leiden sind die Zahnamulette wirksam. So gegen Kopfschmerzen im Harz[3]). Zähne aus der Kinnlade eines gewaltsam Getöteten bildeten im Mittelalter einen kräftigen Talisman gegen den Verlust der Zeugungskraft und gegen solche Krankheiten, die von Hexen verursacht waren[4]). Das bedeutendste leisten sie aber in Tirol: werden sie in der Geisterstunde aus der Gruft geholt, so machen sie den Burschen, der sie bei sich trägt, vom Militär frei![5])

Kurz möge hier auch der Zähne Erwähnung getan sein, die sich unter den Votivgaben befinden. Es handelt sich bei ihnen allerdings nicht um Schmuck einer Person, sondern der Kirche, des Altars, event. einer Marien- oder Heiligenfigur. Ausgerissene Zähne von Menschen sind unter den Votivgaben eine ganz gewöhnliche Erscheinung. Einzeln oder zu kleinen Bündelchen vereinigt hängen sie an den Opferstätten, zuweilen in Silber gefaßt und mit einer Öse zum Aufhängen versehen. Kariöse Stellen zeigen die Schmerzen an, die der Besitzer durch sie erlitt. Sie sind erst geopfert, wenn der Schmerz vorüber ist. Daneben gibt es aber auch Nachbildungen von Zähnen oder ganzen Gebissen in Wachs oder Eisen, bisweilen versilbert oder vergoldet, als Bittgabe, daß der Heilige den Spender von Zahnschmerzen befreien möge[6]).

---

[1]) Hovorka u. Kronfeld, a. a. O., S. 847.

[2]) Ebenda, S. 835.

[3]) Wuttke, a. a. O., S. 127.

[4]) Hovorka u. Kronfeld, a. a. O., S. 138.

[5]) Wuttke, a. a. O., S. 127.

[6]) Andree, a. a. O., S. 121/122. Abbildungen auf Taf. XVII, Fig. 68. — Hovorka u. Kronfeld, a. a. O., S. 855, Abb. 126.

Über die Indikation der gegossenen Goldplattenprothese und die Verwendbarkeit des Aluminiums sowie seiner Legierungen [1]).

Von

Dr. **Paul Schaefer**, Zahnarzt in Breslau.

Obwohl allseitig anerkannt wird, daß die Einführung des Gußverfahrens in die Zahnheilkunde einen großen Fortschritt für die Präzisionstechnik gebracht hat, stehen doch noch viele Praktiker den gegossenen Platten ganz ablehnend oder wenigstens sehr skeptisch gegenüber. Sie begründen ihr Verhalten einfach damit, daß den gegossenen Plattenprothesen Eigenschaften fehlen, welche von einem guten und brauchbaren Ersatz gefordert werden müssen. Um aber die Frage zu beantworten, ob die gegossene Platte der gestanzten vorzuziehen sei, ist es notwendig, das Für und Wider der Meinungen kritisch zu prüfen bezw. Vor- und Nachteile der gegossenen Prothese gegeneinander abzuwägen.

Gleich bei Beginn der Ära des Gußverfahrens glaubte man allenthalben, daß letzteres ein totgeborenes Kind sei; denn alles, was gegossen ist, so sagten sich viele, muß brüchig und somit für unsere Zwecke unbrauchbar sein. Bei dieser Erwägung wurde in der Eile ganz übersehen, daß die schlechte Eigenschaft des gegossenen Eisens nicht unbedingt und in gleichem Umfange beim gegossenen Golde vorhanden sein müsse. Und in der Tat lehrte uns die Erfahrung, daß gegossenes Gold zwar brüchiger ist als gestanztes, aber immerhin noch biegefest genug ist, um allen in der Praxis gestellten Anforderungen vollauf zu genügen.

Anders verhält es sich schon mit der Elastizität, welche dem gegossenen Golde zwar bis zu einem gewissen Grade zukommt, leider jedoch nicht in demjenigen Maße eigen ist, welches aus praktischen Gründen erwünscht, mitunter sogar notwendig ist. Schon durch unvorsichtiges Umgehen mit einer Platte kann sich diese mehr oder minder stark verbiegen; ist sie aber genügend elastisch, so wird sie stets in diejenige Lage zurückkehren, welche ihr ursprünglich gegeben war. Sehr häufig ist es auch nötig, die Platte beim Einsetzen

[1]) Nach einem Vortrage, gehalten anläßlich des Stiftungsfestes im Provinzialverein Brandenburger Zahnärzte am 5. Mai 1912.

über stark geneigte Zähne hinwegzuschieben, sie sozusagen einschnappen zu lassen. Bei einer gegossenen Platte ist dies gegebenenfalls unmöglich, es sei denn, daß sie an den die Zähne streifenden Stellen ausgefeilt wird. Daß die gegossene Platte nicht so elastisch sein kann, wie die gestanzte, ist aus physikalischen Gründen begreiflich. Durch das Walzen und Stanzen werden einmal die Goldmoleküle eng aneinander gepreßt, in zweiter Linie aber auch abgeplattet und somit Eigenschaften erzeugt, welche für die Erreichung großer Elastizität von Bedeutung sind.

Ein weiterer und m. E. berechtigter Einwand gegen die gegossene Platte ist der, daß sie zu schwer ausfällt sowie zu ihrer Herstellung einen größeren Goldverbrauch erfordert als die gestanzte. Gewiß soll zugegeben werden, daß wir bei Verwendung geeigneter Technik und vor allem sauberer Modellierung recht dünne Platten gießen können, und trotzdem besteht obige Einrede zu recht. Wollen wir z. B. eine Platte von 0,3 mm Stärke gießen, so würde es mit Rücksicht auf die nachfolgende Ausarbeitung notwendig sein, die Platte dicker, etwa 0,4 mm stark, zu modellieren. Es unterliegt keinem Zweifel, daß bei der Bearbeitung eine ansehnliche Goldschicht verloren geht; die Platte wird trotz aller Sorgfalt auch nicht überall gleichmäßig dick ausfallen und wiegt deshalb nach Fertigstellung stets mehr als eine gleichgroße Platte, die aus 0,3 mm starkem Goldblech gestanzt wurde. Diese Erscheinung fällt um so mehr in die Wagschale, als ja gegossenes Gold infolge der nicht eng aneinander gepreßten Moleküle spezifisch leichter ist als gewalztes. Diesbezügliche von mir vorgenommene Wägungen haben folgendes ergeben: Wenn 100 Volumeneinheiten gestanzten Goldes 100 g wiegen, so haben die gleichen Volumeneinheiten gegossenen Goldes nur ein Gewicht von 99,3 g.

Viel Mühe und Arbeit macht auch das Ausarbeiten an sich. Jede gegossene Platte muß an der lingualen Seite mit Stichel, Steinen und Schmirgelpapier bearbeitet werden, um dann die übliche Maschinenpolitur zu erfahren. Diese Manipulation kosten viel Zeit und sind daher als ein erheblicher Nachteil anzusehen, weil die gestanzte Platte nur an den Lötstellen einer Ausarbeitung bedarf.

Gewissermaßen entschädigt werden wir für diesen Zeitaufwand durch die Tatsache, für den Guß keine Stanzen zu brauchen, deren Herstellung, besonders nach der altbewährten Methode aus Zink und Blei, viel Umstände macht. Weiterhin können wir Zähne und Metallkauflächen sofort angießen, erreichen einen hermetischen Anschluß der Schutzplatte an den Zahn, vermeiden das oft ver-

hängnisvolle „Werfen" der Platte und haben auch noch den ideellen Vorteil, sichtbare Lötstellen zu vermeiden.

Die schönsten Eigenschaften der gegossenen Platte sind in ihrem tadellosen Sitz und der damit verbundenen Saugkraft zu finden. Wer einmal Gelegenheit hatte, eine ganze Goldgußprothese für den Oberkiefer herzustellen und sich über den festen Sitz derselben zu freuen, der wird die gegossene Platte nie ganz missen wollen. Sie saugt sich dermaßen fest, daß man eine gewisse Gewalt anwenden muß, um sie vom Gaumen abzuziehen. Voraussetzung für bestes Gelingen ist natürlich, daß die Platte direkt auf das Modell gegossen wird. Dasselbe gewinnen wir durch Ausgießen des Gipsabdruckes mit Einbettungsmasse für Gußzwecke. Als solche hat sich mir eine Zusammensetzung aus Gips und fein gemahlenem Silbersand zu gleichen Teilen am besten bewährt. Das Negativ suche man nach dem Abziehen wieder zusammenzusetzen, um es zur Erlangung eines Kontrollmodells nochmals und zwar mit Gips auszugießen.

Fassen wir das Gesagte kurz zusammen, so ergibt sich folgendes: Die gegossene Goldplatte ist nicht so elastisch und leicht wie die gestanzte. Der Goldverbrauch zur Herstellung der gegossenen Platte ist größer. Der Aufwand an Zeit ist für beide Arbeitsmethoden ziemlich gleich, wenn man auf der einen Seite die Ersparnis der Anfertigung von Stanzen und event. des Lötens, anderseits die langwierige und viel Geschicklichkeit erfordernde Ausarbeitung der Platte sowie das bisweilige Mißlingen des Gusses berücksichtigt. Dagegen steht die gegossene Platte durch ihr schönes Aussehen, vor allem aber durch ihren tadellosen Sitz der gestanzten weit voran. Nach Abwägung dieser Vor- und Nachteile halte ich die gegossene Platte indiziert für Unterkieferpiecen, bei welchen Stärke und Schwere aus bekannten Gründen nur von Vorteil sind, sowie für ganze und solche partielle obere Prothesen, bei denen wir auf eine Klammerbefestigung verzichten müssen.

Bisher haben wir ausschließlich des Goldes gedacht, welches das vorzüglichste Material für den Guß ist und wahrscheinlich auch bleiben wird. Aus Gründen, die bald erörtert werden sollen, ist es aber bisweilen notwendig, statt des Goldes ein anderes Material zu verwenden. Als solches kommen Aluminium und seine Legierungen in Betracht, über die ich auf Grund eigener Erfahrung kurz berichten möchte: Das Aluminium (Atomgewicht 27,4, spezifisches Gewicht 2,7) war vor Einführung des Gußverfahrens sozusagen aus der Mode gekommen. Schuld daran war in erster Linie die Tatsache, daß wir kein geeignetes Lot hatten und auch bis heute nicht

haben. Infolgedessen war man auf die Kombination des Aluminiums mit Kautschuk angewiesen, auf eine Arbeitsmethode, welche viel Nachteiliges mit sich brachte. Außerdem existierte kein Reinaluminium. Ein solches wurde zwar im Handel angeboten, erwies sich aber bei genauerer Untersuchung mehr oder minder stark vermischt mit anderen Stoffen, speziell mit Eisen und Silizium. Die Folge davon war, daß die Platten sich nicht als widerstandsfähig genug erwiesen. Seitdem wir aber Zähne und Klammern direkt angießen können und über Reinaluminium im wahren Sinne des Wortes verfügen, ist dieses Material wieder sehr beachtenswert.

Wenn ich gewisse Aluminiumlegierungen dem Aluminium vorziehe, so geschieht es darum, weil sie widerstandsfähiger als Aluminium allein zu sein scheinen Am bekanntesten unter den Aluminiumlegierungen ist wohl das Magnalium, das sich zu 12—15 % aus Magnesium und zu 85 bezw. 88 % aus Aluminium zusammensetzt. Eine ähnliche Legierung, deren genaue Zusammensetzung vom Fabrikanten geheim gehalten wird, scheint auch das Uranit[1]) zu sein, das sich ebenfalls sehr gut gießen und schweißen läßt. Magnalium und Uranit sind genügend hart, um dem Kaudruck Widerstand zu leisten, werden von organischen Säuren, Licht und Luft so gut wie gar nicht angegriffen, behalten ihre silberweiße Farbe auch beim Tragen im Munde, sind spezifisch leichter als Kautschuk und diesem in hygienischer Beziehung bei weitem überlegen. Leider besitzen sie nicht die geringste Elastizität und Biegefestigkeit. Es ist deshalb notwendig, die Platten ziemlich dick, in der üblichen Kautschukplattenstärke, herzustellen. Weiterhin haben beide Legierungen durch den Gehalt an Aluminium einen nachteiligen Einfluß auf Platin, der sich in einer Körnelung der Krampons kundtut. Namentlich wenn Reparaturen vorzunehmen sind, die Masse also wiederholt erhitzt wird, fallen die Zähne glatt an derjenigen Stelle ab, wo der Krampon aus dem Zahnkörper tritt. Trotz der angeführten Nachteile möchte ich die Aluminiumlegierungen für diejenigen Fälle empfehlen, in welchen Kautschuk nicht vertragen wird und man des Preises wegen von der Verwendung des Goldes Abstand nehmen muß. Bei der Verarbeitung der Aluminiumlegierungen bitte ich folgendes noch zu beachten:

Da wir, wie schon oben erwähnt wurde, kein geeignetes Lot für Aluminiumlegierungen haben, müssen sowohl Zähne als auch

[1]) Uranit wird in zwei Farben von O. Schlickeiser, Berlin, in den Handel gebracht: Uranit, weiß und leicht, ist geeignet für den Plattenguß, Uranit, gelb und schwer, für den Brückenguß; das letztere läßt sich auch löten.

Klammern angegossen werden. Um die nachteilige chemische Einwirkung des Aluminiums auf die Platinkrampons auszuschalten, sind diese zweckmäßig vorher mit einer ganz dünnen Schicht Antifluxpaste (De Trey) zu bepinseln, nachdem letztere durch Terpentinöl verflüssigt ist. Man vermeide es, leichtkarätige Goldkammern zu verwenden, weil diese unter dem Einflusse der Aluminiumlegierungen sehr spröde werden. Für unechte Klammern eignet sich Nickelin- oder Uranitdraht. Da die Aluminiumlegierungen ziemlich dickflüssig sind, müssen die Gußkanäle mindestens 2 mm weit sein. Die Form darf und braucht nicht so stark erhitzt zu werden wie für den Goldguß, weil die genannten Legierungen schon bei 700° C schmelzen. Der geeignete Augenblick für den Guß ist gekommen, wenn die Gußkanäle in der Tiefe etwas rotglühend erscheinen. Zwecks Erreichung einer leichteren Passage für das geschmolzene Metall sind stets mehrere Gußstifte in angemessenen Abständen möglichst parallel und stets in der Längsrichtung des Objektes zu montieren. Diese Maßnahme erweist sich auch insofern als zweckmäßig, als bei gelegentlicher Verstopfung eines der Gußkanäle immer noch ein anderer disponibel ist. Nach dem Guß halte man den Stempel ca. 2 Minuten auf der Form fest, weil die Aluminiumlegierungen nicht so rasch erstarren als Gold. Darauf warte man ruhig ab, bis die Platte ganz erkaltet ist. Das Ablöschen in Wasser ist unter allen Umständen zu vermeiden, weil die silberweiße Farbe des Metalls hierbei verloren geht. Ferner hüte man sich, die Legierungen mit Salzsäure in Berührung zu bringen, weil Aluminium bekanntlich von derselben aufgelöst wird. Zum Abkochen des Uranitmetalls ist eine Mischung aus zwei Teilen Salpetersäure, einem Teil Schwefelsäure und drei Teilen Wasser am geeignetsten. Die Ausarbeitung ist die gleiche wie bei den Kautschukstücken; zum Anrühren des Bimssteins und der Schlemmkreide verwende man Seifenwasser. Zur Herbeiführung von Hochglanz ist Putzpomade am Platze; nach Anwendung derselben erfolgt eine Abspülung des Objektes mit Benzin, und darauf das Einlegen in Sägespäne.

Reparaturen sind in der gleichen Weise auszuführen wie bei Kautschukplatten. Schwalbenschwänze werden eingesägt, die Räume zwischen den Bruchstücken mit Wachs ausgefüllt, ein oder zwei Gußstifte angebracht usw. Kleinere Reparaturen können auch durch Schweißen bewirkt werden.

Daß auch Magnalium und Uranit zur Herstellung von Gußfüllungen, Kronen- und Brückenarbeiten sowie Retentionsapparaten mit Erfolg verwendet werden können, braucht wohl nicht noch besonders betont zu werden.

Zur Atrophie der Pulpa bleibender Zähne.

Von

Guido Fischer in Marburg.

Im Juniheft der Dtsch. Monatsschr. f. Zahnhlkde. 1912 berichtet Brasch über die Atrophie der Pulpa und kommt zu dem Ergebnis, daß die Ursache der Atrophie nicht in Vorgängen außerhalb, „sondern in der Pulpa selbst" zu suchen sei.

„Wenn die Pulpa als Zahnbildnerin in Tätigkeit tritt, so geschieht das gleichsam auf ihre Kosten, da das Pulpakavum dadurch kleiner wird und ihre Existenzbedingungen verschlechtert werden. Man könnte sich vielleicht also vorstellen, daß die Pulpa, da ihre Funktion so herabgesetzt ist, einer Inaktivitätsatrophie verfällt. . . . Wenn ich nun auch nicht glaube, daß die Inaktivitätsatrophie allein immer die Veränderungen der Pulpa hervorruft. so schafft sie doch m. E. eine Labilität des Gewebes, die es ermöglicht, daß geringe Reize und Schädigungen hier dauernde Veränderungen zurücklassen."

Die verschiedenen Schädigungen (Traumen mit Gelegenheitsursachen, Karies, Periodontitis, allgemeine Ernährungsstörungen, Stoffwechselkrankheiten des Seniums) „wirken" nach Brasch „nur in dem Sinne, daß sie die physiologische Hinfälligkeit der Pulpa noch mehr verstärken. Es besteht sicher die Möglichkeit, daß es durch Inaktivität und Hinfälligkeit allein schon zur Atrophie kommt, indem die Pulpa ihre Kraft erschöpft hat; dafür sind die hier veröffentlichten Fälle ein Beweis". Brasch schließt seinen Aufsatz mit dem Resultat, durch seine „Untersuchungen den Beweis für die physiologische Begründung der Atrophie erbracht zu haben".

Damit bestätigt also Brasch im wesentlichen meine Ausführungen, die ich bereits im 2. Heft der Ergebnisse, Jahrgang 1910 über die Atrophie der Pulpa veröffentlicht habe. Auf S. 650 meiner Monographie habe ich mich zu folgenden Resultaten bekannt:

An den Schluß sämtlicher das Gewebe der Pulpa befallenden Prozesse möchte ich die Atrophie setzen, jene Entartung der Pulpasubstanz, die nicht immer Entzündungsvorgänge voraussetzen muß, sondern häufig infolge regressiver Ernährungsstörungen zustande kommen kann. Jede Struktur im Organismus zerstört sich von selbst, wenn sie nicht mehr den Bedingungen entspricht, unter welchen sie entstanden ist, und deren sie daher auch zu ihrer Erhaltung bedarf.

Teils aus Ungunst der anatomischen Verhältnisse der Wurzelkanäle, teils durch lokale oder Allgemeinleiden (Chlorose z. B.) bedingte Gewebsveränderung, teils durch die mit dem Alter sich einstellende Herabsetzung der Leistungsfähigkeit können die Pulpazellen mehr und mehr inaktiviert und so ihrem allmählichen Schwunde überliefert werden.

So schwindet in der Zahnpulpa mit Vorliebe die Zellmasse, während die Interzellularsubstanz nicht nur erhalten bleibt, sondern meist und zwar in beträchtlichem Maße vermehrt wird. Vorhandene Zellen erscheinen stark verkleinert und plasmaarm.

Solange die histologische Struktur der Pulpa nur in dieser Volumabnahme zum Ausdruck kommt, handelt es sich um die reine senile Atrophie, einen physiologischen Altersprozeß.

Zeigen aber die Elementarbestandteile in der Zeit des Eintrittes des Schwundes Änderungen ihrer Struktur und schließen sie pathologische Bestandteile ein, so liegt eine degenerative frühzeitige Atrophie vor, wie z. B. bei Zähnen, die vorzeitig außer Funktion gesetzt wurden und einer Inaktivitätsatrophie erlegen sind.

Nicht selten treffen wir ein Gewebe an, welches den Typus eines trägen Organes zeigt und meist einem lange außer Funktion gestandenen Zahne anzugehören pflegt. Die Interzellularsubstanz ist stark vermehrt und mit spärlichen spindelförmigen Zellen besetzt (Fig. 92). Wir haben einen Zustand vor uns, in welchem die Zellen der Pulpa aller Wahrscheinlichkeit nach nicht mehr fähig sind, eine Metaplasie oder besser eine Differenzierung zu Odontoblasten einzugehen. Es kann wohl noch zur Bildung niederer Dentikel kommen, niemals aber zur Entstehung hochentwickelter Neugebilde. Der Turgor des Gewebes scheint mehr und mehr nachzulassen, und die Pulpa wird schließlich zu einem Werkzeug äußerer Einflüsse, die nur noch Verkalkungen der Interzellularsubstanz herbeiführen können (Fig. 92). Dabei hat die Pulpa häufig den Verlust ihrer geordneten Odontoblastenschicht zu beklagen und ist somit jeder Reizwirkung von außen schutzlos ausgesetzt. In diesen Stadien der regressiven Metamorphose fand ich interessanterweise mehrere Pulpen von Weisheitszähnen, die zur Zeit der Extraktion keinerlei Funktion im Gebiß verrichteten, sei es durch das Fehlen der Antagonisten, sei es durch ihre verlagerte Stellung außerhalb des Zahnbogens. Sie ließen deutlich ein zellarmes Bindegewebe mit stark vermehrter Interzellularsubstanz erkennen, trotzdem die Zähne selbst noch jugendlichen Personen entstammten, Alterserscheinungen mithin auszuschließen waren. In ihnen waren keine hochstehenden kanalisierten Dentikel nachweisbar, wohl aber zahlreiche niedere Dentikel und verschiedene Petrifikationen.

Es läßt sich somit die Folgerung rechtfertigen, daß die Zahnpulpa zeitlebens eine dauernde Veränderung ihrer Struktur erleidet, indem dieselbe, kurz nach ihrer Entwicklung aufs reichste ausgestattet und gekräftigt, eine je nach den individuellen Anlagen des Gesamtorganismus wechselnde Funktionstüchtigkeit entfaltet, dann aber stufenweise abwärts schreitet, um schließlich früher oder später dem Prozeß der Atrophie anheimzufallen. Das scheint die Tatsache genügend zu erklären, daß es nicht leicht gelingen dürfte, eine in allen Teilen völlig wohlgebildete, normale Pulpa zu Gesicht zu bekommen.

Bei völlig ausgewachsenen Zähnen können die Blutgefäße der Pulpa nur durch das enge Foramen apicale ein- und austreten, so daß sich deswegen Zirkulations- und Ernährungsstörungen viel leichter und häufiger hier als in anderen Organen einstellen müssen, weil bei einwurzeligen Zähnen die Ausbildung eines kollateralen Kreislaufes gänzlich ausgeschlossen und bei mehrwurzeligen Zähnen mindestens sehr erschwert ist.

Die fortgesetzte Anlagerung neuer Dentinsubstanz im Inneren des Dentingehäuses ist meiner Ansicht nach ein rein physiologischer durch die Funktion bedingter Prozess, der nicht als pathologisch, wie es Römer versucht, aufgefaßt werden kann. Im Gegenteil bleibt die gleichmäßige

Dentifizierung aus, dann hat man mit Recht eine frühzeitige Degeneration jener Zelle anzunehmen, mithin auch der Pulpa selbst, welche die Elfenbeinmasse anzulegen haben, der Odontoblasten. Gerade hier würde ein pathologischer Prozeß vorliegen. Wenn Römer ferner den eigentümlich netzartigen retikulären Bau an vielen atrophischen Pulpen „aus der Behinderung der Schrumpfung infolge Anheftung an die Pulpakammerwände" erklärt, so dürfte auch diese Auffassuug nicht haltbar sein."

Aus meinen Ausführungen dürfte unzweifelhaft hervorgehen. daß sich die atrophischen Erscheinungen der Pulpa weniger in Vorgängen außerhalb, als in der Pulpa selbst begründet finden. Schon durch „Inaktivität und Hinfälligkeit allein" kann es zur Atrophie kommen. Allerdings wird man auch chronische Entzündungen mit Ödembildung anzunehmen haben, und ich glaube kaum, daß Brasch einwandfrei nachgewiesen hat, daß die Vakuolen in den Odontoblasten immer durch Ansammlung gasförmiger Körper, nicht durch Flüssigkeitsstauungen entstehen. Der angeführte Gasblasenversuch unter Wasser scheint mir nicht exakt genug, um diese Frage mit Sicherheit zu entscheiden.

Da Brasch diese meine sehr ausführliche Arbeit über die spezielle Pathologie der Pulpa nicht berücksichtigt hat, so halte ich ich mich für verpflichtet, meine dort niedergelegten Grundsätze den Braschschen Ausführungen gegenüberzustellen, um zu beweisen, daß ich zwei Jahre vor ihm mich im gleichen Sinne ausgesprochen und vor allem die physiologische Begründung der Atrophie bereits gegeben hatte.

Erwiderung auf Herrn Prof. Fischers vorstehenden Artikel.

Von

H. Brasch.

Daß ich als erster an eine Atrophie auf physiologischer Grundlage gedacht habe, habe ich nie behauptet, wie schon daraus hervorgeht, daß ich gleich zu Beginn meiner Arbeit erwähne, daß Römer in seinem 1909 erschienenen Atlas festgestellt hat, „daß die senile Atrophie relativ früh beginnen könne, und bei wegen gedrängter Zahnstellung extrahierten 6jähr. Molaren zu finden sei". Ich glaube aber nachgewiesen zu haben, daß in der Pulpa selbst hauptsächlich die Ursache für die Atrophie zu suchen ist, während Fischer die „Ungunst der anatomischen Verhältnisse", „lokale oder Allgemeinleiden" und Veränderungen durch das Alter für gleichwertig hält.

Ferner folgert Fischer den allmählichen Verfall der Pulpa in Atrophie daraus, daß er bei außer Funktion gesetzten Zähnen, auch jugendlicher Personen, Veränderungen degenerativer Natur gefunden hat. Das sind aber „Vorgänge außerhalb des Zahnes", die ich bei meiner Erklärung der Atrophie ausdrücklich ausgeschaltet habe. Schließlich ficht Fischer Römers mir sehr einleuchtende Erklärung der retikulären Atrophie ebenso wie den Gasblasenversuch an, und stellt zum Schluß seiner obigen Entgegnung die Behauptung auf, „daß man auch chronische Entzündung und Ödembildung anzunehmen habe". Das ist nun aber der Kernpunkt der ganzen Frage der Atrophie: denn für diese schon lange von Fischer aufgestellte Behauptung — chron. Entzündung und Ödem — fehlt die Grundlage in Form systematischer Untersuchungen. Diese wollte ich in meiner Arbeit bringen. Meine Untersuchungen haben aber die Fischersche Behauptung **nicht** bestätigt, sondern im Gegensatz dazu ergeben, daß es sich um physiologisch-funktionelle Zustände handelt.

M. E. habe ich also in meiner Arbeit Fischers Theorie: Atrophie auf Grund chronischer Entzündung und Ödembildung — widerlegt, und kann daher natürlich keineswegs zugeben, daß ich, wie F. eingangs behauptet, seine Ausführungen bestätigt hätte.

Buchbesprechungen.

Ärztliche Sachverständigentätigkeit auf dem Gebiete der Zahnheilkunde. Von Prof. Dr. **Gottlieb Port** (Heidelberg). Mit 15 Abbildungen im Texte. Sonderabdruck aus: Handbuch der Ärztlichen Sachverständigentätigkeit; herausgegeben von Prof. Dr. Paul Dittrich, Prag. Wien und Leipzig 1912. Wilhelm Braumüller.

Von Jahr zu Jahr wächst auch außerhalb zahnärztlicher Kreise die Erkenntnis, daß die Zahnheilkunde eine außerordentlich große Zahl von Berührungspunkten mit der Gesamtmedizin aufzuweisen hat, eine Tatsache, die erfreulicherweise auch dadurch in die Erscheinung tritt, daß seit Jahren der Zahnarzt zur Unterstützung und Beratung auf einer immer größer werdenden Zahl von Spezialgebieten der Allgemeinmedizin von deren Vertretern hinzugezogen wird.

Dieser Erkenntnis hat auch der Herausgeber des groß angelegten Handbuches der ärztlichen Sachverständigentätigkeit Ausdruck verliehen, indem er unserem Spezialfache einen außerordentlich breiten Raum gewährt und Port zur Bearbeitung dieses Kapitels gewonnen hat.

Die Bedeutung des Gebisses für das Wohlbefinden des Gesamtorganismus hat natürlicherweise zu einer hohen Bewertung von Verletzungen der Zähne und der Kiefer geführt, wodurch auch der sachgemäßen Ausführung der therapeutischen Maßnahmen medikamentösen, chirurgischen oder technischen Charakters weitgehendste Beachtung geschenkt wird. Daß infolgedessen Verletzungen oder Kunstfehler leicht zu zivilrechtlichen Schadensersatzansprüchen oder strafrechtlicher Verfolgung wegen Körperverletzung führen, wird jedem einleuchten. Die zahnärztliche Sachverständigentätigkeit kann aber außer zu diesen eben erwähnten Fällen auch gerichtsärztlich dann in Anspruch genommen werden, wenn es sich darum handelt, den Charakter von Bißspuren — ob von menschlicher oder tierischer Herkunft — festzustellen. Auch für die Entdeckung von Verbrechern oder Identitätsbestimmung von Lebenden oder Leiden hat die Untersuchung des Gebisses schon vielfach wertvolle Aufschlüsse gegeben.

Für die Abgabe eines Gutachtens nach allen diesen Richtungen hin ist natürlich die genaue Kenntnis aller einschlägigen Fragen Grundbedingung, und es ist eine Achtung gebietende Leistung Ports, alle in Frage kommenden Punkte genau beschrieben und durch überaus interessante Beispiele illustriert zu haben. *Curt Proskauer* (Breslau).

Anatomie des menschlichen Gebisses. Mit besonderer Rücksicht auf die Bedürfnisse der Zahnersatzkunde. Von **E. Mühlreiter.** Dritte, revidierte Auflage. Mit 74 Figuren in Holzschnitt. Leipzig 1912. Arthur Felix. 169 S., Preis M 5,— geb. M 6,—.

Ein gutes Buch, das oft zitiert wird, ist in neuer Auflage erschienen. Wir begrüßen es lebhaft. Die neue Auflage enthält mancherlei Vervollkommnungen.

Im allgemeinen Teile ist viel Vergleichendanatomisches enthalten. Bei Erwähnung des Foramen dentale wird angeführt. daß es manchmal doppelt vorhanden sei; die noch weitere Teilung ist nicht erwähnt, wahrscheinlich weil sie nur mikroskopisch festzustellen ist, und die mikroskopische Anatomie ist nicht Aufgabe des Buches. Was aber äußere Beschaffenheit der Zähne, ihre Flächen, ihre Beziehung und Richtung zueinander, Größenverhältnisse usw. betrifft, so hat man seine Freude an der Beschreibung. Durch Hinweise auf vergleichend Anatomisches, Anthropologisches, auf Anomalien usf. kommt etwas Abwechslung in den sonst trockenen Gegenstand, und unsere Aufmerksamkeit wird angeregt. Echt wissenschaftliche Behandlung des Stoffes tritt uns entgegen. Und die anatomische Wissenschaft ist durch das Buch wesentlich bereichert worden, obwohl es, wie der Titel besagt, mit besonderer Rücksicht auf die Bedürfnisse der Zahnersatzkunde geschrieben worden ist. Was nun diese betrifft, so kann leider die Brückenarbeit nicht viel auf die feinere Anatomie der Zähne Rücksicht nehmen; sie hat genug damit zu tun, daß der Ersatz genau paßt und dauerhaft ist, die Ästhetik kommt jetzt noch zu kurz. Für die Kronenarbeit kann man sich an den schönen, genau

nach der Natur gezeichneten Holzschnitten — es ist nichts schematisch — eine deutliche Vorstellung machen, wo abzuschleifen ist. Für die Orthodontie ist Mühlreiter mit der Konstruktion des elliptischen und des parabolischen Zahnbogens ein guter Führer. Bei Herstellung ganzer Zahnreihen, wo die neueren, komplizierten Artikulatoren gutes Passen und gutes Aussehen ermöglichen sollen, muß man sicher künftig mehr Rücksicht nehmen auf die Anatomie der natürlichen Zähne, ihre Neigung zueinander, ihre Abnutzung, Krümmung des Zahnbogens usf., wie es Mühlreiter zeigt.

Die Ausstattung des Buches ist nicht luxuriös, aber vornehm, wie es einem wissenschaftlichen Werke angemessen ist. Möge die neue Auflage sich viel neue Freunde erwerben. *J. Parreidt.*

Leitfaden der anorganischen und organischen Chemie. Für Studierende der Medizin, Tiermedizin und Zahnheilkunde, der Technik und Handelswissenschaft. Von Dr **Georg Frerichs**, a. o. Professor an der Universität Bonn. Mit 20 Textabbildungen. Stuttgart 1912. Ferdinand Enke. 480 S.

Eine eingehende kritische Besprechung eines derartigen Werks ist naturgemäß nur dem Spezialfachmann möglich. Für den zahnärztlichen Referenten muß ein Vergleich mit gleichartigen bereits anerkannten Werken dieses Gebietes genügen.

Zum Vergleiche wurde die elfte Auflage des ebenfalls besonders für Mediziner bestimmten „Repetitorium des Chemie" von Arnold herangezogen. Stichproben ergaben erklärlicherweise eine weitgehende Übereinstimmung in den hauptsächlichsten Punkten. Nur fehlen beim Arnold Abbildungen, die für event. Experimente dienlich wären. Angenehm ist auch bei Frerichs, daß bei jedem Stoff usw. eine kurze geschichtliche Einleitung vorhanden ist. Ein besonderes Eingehen auf zahnärztliche Zwecke konnte freilich nicht konstatiert werden.

Die Ausstattung des Werkes ist gut, die Schreibweise klar und übersichtlich. Für alle diejenigen, die sich ein vollständiges chemisches Lehrbuch zulegen wollen (was unbedingt anzuraten ist), dürfte die Anschaffung des Werkes zu empfehlen sein. *Lichtwitz.*

Die Aufklappung der Kieferschleimhaut und ihre Indikation. Von **Kurt Riesenfeld.** Mit 28 Abbildungen. Sammlung von Vorträgen aus dem Gebiete der Zahnheilkunde. Herausgegeben von W. Pfaff. H. 8. Leipzig 1912. Dycksche Buchhandlung. 56 S., Preis M 2,80.

R. würdigt in seiner Einleitung das Verdienst Partschs, der uns durch die „Schleimhautaufklappung" eine Behandlungsmethode schenkte, die, wissenschaftlich begründet, die schönsten Früchte bereits getragen hat und immer tragen wird. Für alle, die die Indikationen und das Wesen der Aufklappung noch nicht kennen, hat R. eine Zusammenstellung der in Frage kommenden Gesichtspunkte gegeben. Die Aufklappung hat den Zweck, unter möglichster Schonung der Weichteile und

nicht zum mindesten auch des Knochens, an Krankheitsherde, die am oder im Kieferknochen liegend, durch die Bedeckung der Schleimhaut sich dem Auge entziehen, heranzukommen, um sie dann zielbewußt behandeln zu können. R. gibt vier Indikationen für die Schleimhautaufklappung an:

1. Ausmeißelung frakturierter und retinierter Zähne;
2. Resektion der Wurzelspitze;
3. Ausräumung von Granulationshöhlen;
4. Eröffnung von Zysten.

Ad 1 schlage ich vor, auch noch die Behandlung retinierter Zähne hinzuzufügen. Um an retinierten Zähnen möglichst sicher und leicht eine Zugkraft anbringen zu können, muß die Krone vorerst durch einen möglichst breiten Aufklappungsschnitt freigelegt sein.

Abschnitt 2 und 3, Resektion der Wurzelspitze und Ausräumung von Granulationshöhlen würde ich unter einer Rubrik anführen und zwar unter Behandlung fistulöser Prozesse, einerlei ob sie von zurückgebliebenen Wurzelresten, retinierten Zähnen, Sequestern, Granulationsherden, infizierten Zysten oder erkrankten Wurzelspitzen usw. herrühren. Gerade die Wurzelspitzenresektion ist ja meist mit einer Ausräumung von Granulationen verbunden.

In dem Abschnitt „Die Wurzelresektion" gibt R. ferner einen historischen Überblick über die bis jetzt geübten Operationsmethoden. Er nennt die Indikationen und empfiehlt als bestes das von Partsch und seiner Schule geübte Verfahren. Ich möchte an dieser Stelle gleich R. betonen, daß wir an dem deutschen, von Partsch geprägten Worte der Schleimhautaufklappung festhalten sollen. Es besteht ja leider manchmal die Sucht, eine bereits angegebene Methode durch eine andere Benennug mit einem anderen Namen verknüpft zu sehen. Jedenfalls ist der Ausdruck „Maxillotomie" kein glücklich gewählter, und er sollte, da man unter diesem Namen etwas anderes verstehen muß, aus der Literatur wieder verbannt werden. — Daß die Wurzelbehandlung vor Beginn der Schleimhautaufklappung und vor Wegnahme der Wurzelspitze einwandfrei abgeschlossen sein muß, ist so selbstverständlich, daß man sich immer wieder wundern muß, daß anders verfahren wird (s. z. B. Victor Frey: Randbemerkungen zur Frage der Schleimhautaufklappung. Festschrift des Vereins Österreichischer Zahnärzte 1911). R. gibt schließlich die Gründe an, die Partsch für einen primären Verschluß der Schleimhaut nach erfolgter Operation eintreten lassen. Auch für die Zystenoperation, die im letzten Abschnitt besprochen wird, kommt der Aufklappungsschnitt in Anwendung. An Stelle des zur Ausführung des Bogenschnittes bestimmten, sichelförmig abgebildeten Skalpells dient besser ein bauchiges Messer. „Die Aufklappung der Kieferschleimhaut" habe ich, abgesehen von der oben schon genannten Behandlung retinierter Zähne, noch mit bestem Erfolge bei Empyemoperationen, bei Neurektomien und bei der Entfernung eines Odontoms angewandt. *G. Hesse.*

Carolinum. Neunzehnter Jahresbericht 1911. Frankfurt a. M. 1912. Druck von Mahlau u. Waldtschmidt.

Der Betrieb des Carolinums hat eine weitere Ausdehnung erfahren, so daß für die Schulzahnklinik ein Assistent nötig wurde.

Hervorgehoben wird, daß die Verbindung des Institutes mit dem städtischen Krankenhause von großem Nutzen war, aus dem 341 Patienten zahnärztliche Behandlung fanden.

Im Institut waren als Praktikanten 7 approbierte Zahnärzte und 12 Studierende in höheren Semestern tätig. Diese erhebliche Anzahl veranlaßte den Vorstand, recht zweckmäßige Zulassungsbedingungen aufzustellen.

Die Leistungen des Institutes sind ganz erheblich, der Segen für die unbemittelte Bevölkerung Frankfurts muß ein sehr großer sein.

Lichtwitz.

Physiologisches Praktikum. Chemische und physikalische Methoden. Von Prof. Dr. **Emil Abderhalden,** Direktor des physiologischen Institutes der Universität Halle. Mit 271 Figuren im Text. Berlin 1912. Julius Springer. 284 S. Preis M 10,—, geb. M 10,80.

Das vorliegende Werk ist zunächst für junge Mediziner bestimmt, die gewisse Vorkenntnisse besonders in Chemie und Physik besitzen; es will ergänzend wirken, aber nicht etwa den Lehrer ersetzen. Es würde zu weit führen, wollten wir auf den reichen Inhalt des Buches hier näher eingehen. Soweit der Studierende der Zahnheilkunde sich ebenso wie der Mediziner über seine Kenntnis der Physiologie ausweisen muß, ist das Buch auch für ihn mit bestimmt.

Das gut ausgestattete Buch, dessen Lektüre durch eine große Zahl recht anschaulicher Zeichnungen erleichtert wird, sei nicht nur angehenden Ärzten und Zahnärzten, sondern allen denen empfohlen, die für physiologische Fragen Interesse haben. Dr. *Günther Fritzsche* (Leipzig).

Auszüge.

Stabsarzt a. D. Dr. **Woldemar Richter,** Zahnarzt: **Die genetischen und funktionellen Beziehungen zwischen Nase und Gebiß.** (Archiv für Laryngologie. 24. Bd. 3. Heft.)

Der Autor führt in seiner ziemlich umfangreichen Arbeit folgendes aus. Nase und Gebiß seien zwei Organe, die sehr voneinander abhängen, nicht nur bei Krankheitsprozessen, sondern in entwicklungsgeschichtlicher und funktioneller Hinsicht. Da der Oberkieferknochen derjenige Schädelteil sei, der eben so viel Beziehungen zum Gebiß wie zur Nase und deren Adnexen habe, so beziehe sich die nachfolgende Besprechung im besonderen auf diesen Knochen.

Über die anatomischen Besonderheiten läßt der Verf. die von Zuckerkandl gemachten Angaben gelten.

Bei der Geburt sei nur die orbitale Partie ausgebildet, dagegen sehr gering das suborbitale oder supraalveolare Stück des Gesichtsschädels. Der Autor schließt sich der Ansicht Zuckerkandls an, daß das Tiefersteigen von Nasenboden und Gaumen einerseits durch die Vergrößerung der Alveolarfortsätze bewirkt werde, andererseits die Folge von Resorption am knöchernen Nasenboden und gleichzeitiger Apposition am oralen Teil des Oberkiefers sei. Diese Vorgänge schritten mit der Dentition vorwärts, führten zu ungewöhnlichem Wachstum und hörten erst auf, wenn diese beendet sei. Als weiterer Grund für ein starkes Höhenwachstum des Obergesichtsschädels sei die Anlage der Highmorshöhle anzusehen. Zur Zeit der Milchbezahnung habe diese pneumatische Höhle nur die Größe eines Kirschkerns. Mit der zweiten Dentition wachse dieselbe. An Stelle der spongiösen Masse inmitten des Oberkieferkörpers trete ein Hohlraum, dessen Wachstum abhängig sei von dem Heraustreten der bleibenden Molaren und Prämolaren aus dem Alveolarfortsatze. Es bliebe später eine zur Nasenhöhle gelegene dünne Wand bestehen, die neben ihrer Bedeutung für die Nase später eine der Hauptstützen des Gebisses gegen den Kaudruck werde. Verfasser erwähnt hier, daß die Größe der Highmorshöhle abhängig sei von dem regelmäßigen Eindringen der Atmungsluft von der Nase her. Mit der regulären Atmung gehe die Resorption von innen her vor sich, bis die Substantia compacta der äußeren Knochenpartien die weitere Vergrößerung hindere. Die Resorptionsvorgänge in der Nase seien zum Teil die Folge de rfortschreitenden Dentition und andererseits brächten die sich über Jahre hinziehenden Dentitionsvorgänge stets Veränderungen des Nachbarorgans mit sich, da sich ja Gebiß und Nase so eng an ein und denselben Knochen anlehnen. So fänden sich in der Entwicklung Wechselbeziehungen, welche vom Autor kurz als die genetischen angesprochen werden im Gegensatz zu den mit der Intensität des Kaudruckes einhergehenden funktionellen Beziehungen.

Ein durch den Gebrauch geschaffenes gut geordnetes Gebiß sei gleich zu rechnen einer genügend breiten Anlage des harten Gaumens und führe weiter durch die Funktion zu fortdauerndem „Wachstum der Nasenhöhlen, durch die dann die gute Wegsamkeit und Funktion der Nase ermöglicht wird". Weiter spricht der Autor über den architektonischen Aufbau des Gesichtsschädels und seine innere als Widerstand gegen den Kaudruck eingerichtete Struktur, zu deren Studium er neben der Betrachtung frontaler Durchschnitte durch den Schädel auch zweckmäßig durch die Anschauung des Schädels im Röntgenbilde geführt wird. Auf einem guten Röntgenbilde, das eine Kopfaufnahme in occipito-frontaler Durchstrahlung wiedergibt, treten die den Kaudruck im wesentlichen tragenden Knochen deutlich hervor. Der Autor sagt von den im Bilde sichtbaren Zähnen, dem Zahnfortsatz und Gaumen, sie bilden eine „festgefügte Einheit, eine dicke Gebißplatte", welche durch kompakte Knochenpfeiler

gestützt würde, die unschwer auffindbar seien und vom Autor als „Gebißturm" bezeichnet werden.

Die den Gebißturm bildenden 5 Knochentrabekeln seien:

1. In der Mitte das Septum nasi. 2. und 3. jederseits ein Knochenzug, welcher von der Sutura nasofrontalis ausgehend sich über den Processus frontalis des Oberkiefers bis zu den Eckzähnen hinziehe. 4. und 5. eine Verdickung, welche von der Stirnbein-Jochbeinnaht ausgehend über die kompakten äußeren Augenhöhlenränder und das Jochbein und über die Crista zygomatico-alveolaris hinweg zum Zahnfortsatz der Molaren zöge (temporales Stützpaar).

Auch von der Rückseite betrachtet weise das Gesichtsskelett 5 Knochenzüge auf: in der Mitte die Nasenscheidewand, seitwärts davon die Processus pterygoidei des Keilbeins, und weiter lateral die Jochbögen. Das Ganze stelle von allen Seiten betrachtet einen Turm dar. Der Autor belehrt den Leser weiter: „Bei normaler Breite werden deshalb auch die von der Schädelbasis nach unten zusammenlaufenden Stützwände normal weiten Abstand voneinander haben und eine geräumige gut luftdurchlässige Nasenhöhle zwischen sich fassen". Umgekehrt sei ein ebenmäßiges Gebiß nur bei gut gebauter richtig funktionierender Nase vorzufinden.

Ferner bespricht der Verf. die genetische und funktionelle Abhängigkeit beider Organe voneinander in pathologischen Fällen.

Bei den pathologischen Veränderungen beider Organe könne nur schwer über das Primäre entschieden werden, ob dieses etwa in der mangelhaft entwickelten Nase oder in dem anomalen Gebiß nebst engem Gaumen zu suchen sei.

Der Autor zählt hier einige zu Nasenstenosen führenden Nasenleiden auf:

1. knöcherne Entwicklungsfehler (enge knöcherne Partien der Nase, Septumdeviation, Vergrößerungen und Mißbildungen der Muscheln, knöcherner Verschluß der Choanen.

2. Störungen seitens der Weichteile (Verdickungen der Schleimhäute durch entzündliche Anschwellung, polypöse Gebilde).

3. Vergrößerung der Luschkaschen Rachentonsille, adenoide Vegetationen, Hypertrophie der Gaumenmandel.

Alle aufgeführten nasalen Störungen führten zu mehr oder minder starker Verlegung der Nasenwege und zwängen zu dauernder oder zeitweiser Mundatmung, deren üble Einwirkung auf die Entwicklung des Körpers bekannt sei. Der Autor bespricht nun den Einfluß der Mundatmung auf den Oberkieferknochen spez. die morphologische Wirkung der Nasenstenose auf Nase, harten Gaumen und Gebiß. Hier schiebt er besonders den äußeren mechanischen Kräften, wie Lippen-Wangen-Zungendruck und dem Zuge der Kiefermuskulatur, welche bei Mundatmung andere Wirkungen hervorriefen, die Hauptschuld an der Störung der Artikulation bezw. Okklusion zu. Hierbei glaubt der Verf. die geringeren anomalen Formen des Unterkiefergebisses herleiten zu dürfen aus der Unterstützung, welche die kompakte Basis des Unterkiefers dem Zahnbogen gewährt,

während das obere, auf dem höhlenreichen also zierlicheren Obergesichtsskelett ruhende Gebiß wegen mangelnder starker Stützen Deformationen mannigfacher Art aufwiese.

Der Verf. teilt die Bißanomalien ein in:

1. Dentale Anomalien (fehlerhafte Stellung der Zähne innerhalb des Zahnbogens).

2. Alveolare Anomalien (verschiedenartige Verschiebung des Alveolarfortsatzes gegen den Kieferkörper).

3. Maxillare Anomalien (falsche Lagerung des ganzen Kieferkörpers zum übrigen Gesichtsskelett und zur Schädelbasis).

Der Autor erwähnt hier weiter die günstige Einwirkung, welche die Korrektur der eben erwähnten Anomalien auf Gesichtsausdruck und Funktion der Nase habe. Speziell die daraus hervorgehende Verbreiterung der Gaumenpartien bezw. des Nasenbodens sei beachtenswert.

Bei der Erörterung der Frage des hohen und schmalen Gaumens erwähnt der Autor zuerst die verschiedenen Gesichtspunkte, von denen die Zahnärzte und die Rhinologen bei der Betrachtung dieses pathologischen Zustandes ausgehen. Die Zahnärzte gingen meist nur auf die Folgen der Mundatmung und die dadurch entstehenden Bißanomalien ein, ohne Berücksichtigung der Ursachen und Arten der Nasenstenosen. Die Rhinologen berücksichtigten natürlich umgekehrt die verschiedenen Arten der Nasenverengerung und kümmerten sich mehr um den Hochstand und die Enge des harten Gaumens als um die Bißdeformitäten.

Verf. verbreitet sich weiter über die zahlreichen Ansichten der Rhinologen bezüglich der ursächlichen Momente für den hohen Gaumen, die alle auszuführen hier viel zu weit führen würden. Jedenfalls sollten mechanische Momente nicht allein als Erklärung dienen, sondern eine Reihe entwicklungsgeschichtlicher Punkte. Dann der Einfluß der Erblichkeit und Rasseneigentümlichkeit. Der Verf. erwähnt hier vor allem die Unterschiede in der Ausbildung der Oberkieferregion bei Chamäprosopie und Leptoprosopie und verweist bezüglich der Anlage der knöchernen Stützen des Gesichtsskeletts auf eine frühere Arbeit „Die mathematische Konstruktion des menschlichen Gesichtsschädels und Gebisses“ (Deutsche Monatsschrift für Zahnheilkunde 1909), in der er eingehend auf den Zusammenhang der Schädelformen und der Kieferstellung hingewiesen hat.

Nachdem der Verf. hier eine interessante Ansicht B. Fränkels über die Entstehung der Nasenverengerung (sowohl in Höhe wie Breite) erwähnt hat, welche dahin geht, daß ähnlich wie bei der Rhinitis atrophicans die Schleimhaut für das Schwinden des Knochens schuldig angesehen wird, man auch umgekehrt die hyperämische Schleimhaut für die mangelhafte Resorption der Knochen des Naseninneren verantwortlich machen könne, sagt er selbst, daß wir uns die Entstehung einer dauernden Nasenstenose folgendermaßen zu denken hätten: entweder durch die Vergrößerung der adenoiden Vegetationen etabliere sich eine diffuse Verdickung und chronische Schwellung der Weichteile, die eine Verdickung der knöchernen Unterlage und eine mangelhafte Pneumazität der Nebenhöhlen

nach sich ziehe, oder es erscheine nicht ausgeschlossen, daß die primären Nasenschwellungen sekundär die adenoide Vegetation zum stärkeren Wachsen anrege. Der Autor folgert aus dem Vorhergehenden: „Somit können wir einen Circulus vitiosus zwischen Nasenschwellungen und adenoiden Vegetationen als höchst wahrscheinlich annehmen".

Der Boden für eine Entwicklungsstörung der unteren Abschnitte des Oberkieferknochens sei in jedem Falle gegeben, sobald die normale Ventilation der Nase während der Wachstumszeit längere Zeit aufgehoben ist. Nicht eine bestimmte Stenose ziehe eine bestimmte Art der Bißanomalie nach sich, nur die Mundatmung schlechthin übe einen Einfluß auf harten Gaumen und Zahnfortsatz aus; die Ursachen der Stellungsfehler einzelner oder mehrerer Zähne lägen ausschließlich im Gebiß.

Angesichts der Tatsache, daß Nase und Gebiß in genetischer und funktioneller Hinsicht in Wechselwirkung stehen, nicht nur bei normaler Entwicklung, sondern auch bei pathologischen Fällen, hätten wir nach zwei Richtungen hin Anhalte für Diagnose und Therapie. Für den Patienten sei es stets von Vorteil, wenn bei der Behandlung seines speziellen Leidens sich Rhinologe und Zahnarzt in Verbindung setzten und Hand in Hand arbeiteten. Der Autor ist der Ansicht, daß zuerst der Nasenarzt die Ursache der Nasenstenose beseitigen solle. Bei jenen Fällen diffuser, hochgradiger Verengerung der Nase, wo alle intra- und retronasalen Operationen nicht ausreichten, wäre eine orthodontische Behandlung angezeigt. *Zielinsky.*

Prof. Dr. **Franz Trauner. Studie zum Thema: Die Ursachen des Wanderns der Zähne nach vorne zur Kiefermitte.** (Österreich.-Ungar. Vierteljahrsschrift für Zahnheilk. 1911. Heft 2.)

Der Verf. betrachtet das Eingehen auf das gestellte Thema als eine Beschäftigung mit einem Teile des Artikulationsproblems, welches schon so viele Bearbeiter gefunden habe, das aber noch immer nicht in all seinen Teilen als gelöst anzusehen sei. Er unternimmt es deshalb, den Leser[1]) vor Unterbreitung seiner eigenen Ideen mit denjenigen Ansichten bekannt zu machen, welche im Zusammenhang mit dem Thema oder in Anlehnung an dasselbe in den Arbeiten anderer Verf. ausgesprochen werden.

Es ist nicht Absicht des Referenten, auf die auszugsweise gebrachten Äußerungen der anderen Verf. einzugehen. Diese Ansichten von der Gruppierung der Zähne zu normalen, der Rasse entsprechend geformten Zahnbögen werden teils auf innere physiologische Momente, d. h. früh im Kiefer sich abspielende Vorgänge zurückgeführt, teils begründen sie sich auf äußere physiologische oder äußere rein mechanische Momente. Die frühen, vor Durchbruch der Zähne im Kiefer sich abspielenden Vorgänge werden von allen Forschern anerkannt und mehr oder weniger eingehend beschrieben. Die äußeren Ursachen aber für die Einstellung der im Durch-

[1]) Eigentlich Hörer, die Arbeit wurde zuerst als Vortrag auf der gemeinsamen Jahresversammlung der European Orthodontia Society und der Orthodontischen Gesellschaft in Wien, Oktober 1910, gebracht.

bruch befindlichen Zähnen sind so mannigfaltig und so differenzierter Natur, daß nur ein tiefes und langes Studium der vielen Vorgänge einen Forscher in den Stand setzen könnte, alle diese physiologischen und anatomischen Tatsächlichkeiten einzeln hervorzuheben, desgl. die als passiv-mechanische oder als aktiv-dynamische anzusehenden Veränderungen und aufbauenden Wirkungen zu überschauen und in einem lückenlosen Gesamtbilde wiederzugeben. Deshalb setzt sich auch die Forschung über das Artikulationsproblem meist aus Einzelforschungen nach einer bestimmten, dem Autor gerade besonders geläufigen Richtung zusammen.

Eine Illustration dieses Gesamtbildes über den Aufbau des menschlichen Gebisses sucht der Verf. zuerst durch die Nebeneinanderstellung anderer Ansichten zu geben, und fügt denselben dann seine eigene Forschung über die Aneinanderreihung der einzelnen Zähne gegen die Kiefermitte hinzu.

Verf. geht zuerst von den Anschauungen Godons aus. Es handele sich hier um theoretische Ansichten über Zahnbewegung, welche sich aus der gegenseitigen Belastung und Stütze der oberen Zähne gegen die unteren aus dem Parallelogramm der Kräfte herleiten ließen. Es ginge aus diesen Erwägungen hervor, daß Zähne bei Nichtvorhandensein eines Nachbars sowohl nach distal als nach mesial umkippen sollen. Derartige Distalkippungen kämen nach des Verfs. Meinung im Molarengebiet jedoch nicht vor, und wären selbst auf künstlichem Wege an den unteren Molaren ausgeschlossen.

Da mit Ausnahme der Prämolaren bei allen Zähnen die Neigung bestände, sich soweit nach mesial zu begeben, als es den Raumverhältnissen und Widerstandsverhältnissen entspräche, so müßte der Grund für dieses Bestreben nicht außerhalb des Zahnes — wie Godon meint — sondern im Zahne selbst verborgen liegen.

Der Verf. geht deshalb auf die anatomische Form der Zähne zurück und erwähnt die schon von Mühlreiter angegebenen drei Generalmerkmale der bleibenden Zahngattungen: das Krümmungs-, Winkel- und Wurzelmerkmal.

1. Das Krümmungsmerkmal sei derartig an der Bukkal- resp. Labialseite des Zahnes ausgeprägt, daß seine stärkste Erhöhung auf dem mesialen Teil der Krone läge. Praktisch gesprochen hieße das: „der Zahn ist in seiner vordern Hälfte tiefer und massiger als in seiner rückwärtigen; der Schwerpunkt der Krone liegt daher vor der mesio-distalen Halbierungslinie".

2. Das Winkelmerkmal sei besonders ausgeprägt an den Schneidezähnen und zwar hätten dieselben einen mesial spitzeren, vorspringenden Winkel an der Schneidekante, während die distale Kante abgerundet sei. Analog fände sich bei den ein- und mehrhöckerigen Zähnen eine mehr konkave mesiale Approximalfläche gelehnt gegen eine mehr konvexe ihres Nachbarzahns. Dadurch käme eine Art kugelgelenkige Kontaktartikulation zustande, sodaß bei Platzstreitigkeiten der Zähne doch eine exakte Ein-

stellung möglich sei, die bei planen Berührungsflächen nicht eintreten könnte.

3. Das Wurzelmerkmal sei so aufzufassen, daß die Wurzel eines Zahnes von der eigentlichen Längsachse stets nach der Seite abweiche, welcher der betreffende Zahn angehört. Die Krone stände also nicht konzentrisch über der Wurzel, sondern so, daß der Schwerpunkt mesial läge. Der Verf. sagt: „Krümmungs- und Wurzelmerkmal sind der theoretische Ausdruck für die praktische Tatsache, daß der Schwerpunkt der Zähne der zweiten Dentition in ihrer mesialen Hälfte liegt". Trauner schlägt für dieses körperliche Verhalten der Zähne das Wort „Vorderlastigkeit" vor und spricht demzufolge von mehr oder weniger vorderlastigen Zähnen.

Die Vorderlastigkeit würde durch ein viertes Merkmal, welches einer Beobachtung des Verfs. entspricht, unterstützt, und darauf beruhe, daß besonders bei den unteren Molaren die Kronenfläche von mesial nach distal abfalle. Verf. erwähnt ausdrücklich, daß den Milchzähnen ihrer abweichenden Bauart wegen die Vorderlastigkeit fehle, sie ständen auch nicht immer gedrängt, sondern seien Verschiebungen physiologischer Natur gegeneinander unterworfen.

Trauner stellt sich die Wirkungsweise der Vorderlastigkeit aus zwei Faktoren zusammengesetzt vor: der erste Faktor läge in der Einstellung des Zahnes für sich seiner Schwere nach. Der zweite Faktor bestände in dem Hinzutreten einer Belastung des Zahnes durch seine Antagonisten, welche die Hebelwirkung des schon der eigenen Schwere folgenden Zahnes bedeutend erhöht.

Der Autor sagt: „Der Druck des oberen Zahnes auf dem unteren erfolgt nicht in vertikaler Richtung, sondern nach unten vorne" und weiter: „Der vorderlastige Bau des unteren Molars gibt demselben an und für sich das Bestreben nach mesial zu sinken, resp. zu wandern."

Der obere Molar erhielte durch den unteren natürlich auch einen nach oben und vorn gerichteten Druck; seiner Vorderlastigkeit wegen könnte er eigentlich sich mit seiner Krone distal wenden, was aber das frühere Erscheinen des Antagonisten vereitele.

Die Neigung der unteren Molaren nach lingual, der oberen nach bukkal hat der Verf. auch beobachtet, möchte sich jedoch über dessen Zustandekommen noch kein abschließendes Urteil gestatten.

Von den Eckzähnen gelte im wesentlichen das von den Mahlzähnen Angenommene; sie wiesen bei ihrer Einstellung einen starken Wanderungsdrang nach mesial auf und würden nur durch die Zwischenkiefersutur und dadurch, daß die Schneidezähne schon eingestellt seien, an einem übermäßigen Wandern nach der Mitte gehemmt. Die Eckzähne wiesen alle Merkmale der Vorderlastigkeit auf und seien mit ihrer langen Wurzel an ihrem Platze ein Hauptpfeiler des Gebisses. Den Schneidezähnen wohne sicherlich die Tendenz zur Mesialverschiebung inne, dieselbe würde jedoch durch das Hinzutreten von Lippen und Zungendruck etwas kompliziert. Eine Ausnahme machten die Prämolaren. Sie wären gar nicht

vorderlastig gebaut und hätten deshalb mehr die Neigung zu öfterem Kippen und Wandern nach distal.

Der Verf. empfiehlt am Schlusse seiner mit einer anerkennenswerten Beharrlichkeit durchgeführten Ideen, man möge sich durch die eingehendere Betrachtung jeder Zahngattung von deren Widerstandskraft gegenüber mechanischen Apparaten eine annähernde Vorstellung machen, wenn es sich darum handele, von ihnen aus Verschiebungen innerhalb des Gebisses vorzunehmen. *Zielinsky.*

Alfr. Lichtwitz: Über Trigemin. (Ashs Wiener Vierteljahrsschr., 1911, III.)

Der Verf. weist auf die guten Dienste hin, die ihm das Trigemin in vielfacher Hinsicht geleistet hat. In manchen Fällen von Pulpitis, wo das Freilegen der Pulpa nicht angängig war, und bei Periostitis, wo manchmal der Schmerz trotz Trepanation des Zahnes nicht sofort aufhörte, hat er Trigemin mit Erfolg verwendet. Während hier aber die Anwendung des Medikamentes nur auf einen verhältnismäßig kleinen Teil von Fällen beschränkt bleibt, erscheint mir der Gebrauch des Trigemin bei dem vom Verf. erwähnten Dolor post extractionem bei weitem wichtiger. L. macht eine Scheidung zwischen Dolor post extractionem und Zahnlückenschmerz, obwohl diese bloß in der Bezeichnung verschiedenen Krankheitsbilder sowohl in ihrem Entstehen als in klinischem Verlauf und Schmerzäußerung völlig zusammenfallen. L. verwendete das Trigemin in Kapseln von 0,25 g, wovon er oft bis zu drei Kapseln verordnet.

K. Riesenfeld.

Dr. **Reimers** (Osnabrück): **Beitrag zur Technik der Lokalanästhesie in der Rhino- und Laryngologie.** (Münch. med. Wochenschr. Nr. 33, S. 1779.)

Dr. Reimers war früher Anhänger des Kokains, hat es aber verlassen zugunsten des Alypins, mit dem er ausgezeichnete Resultate aufzuweisen hat. Wenngleich der Artikel in erster Linie für Laryngologen geschrieben ist, so kann man doch anderseits manchen Wink für die zahnärztliche Praxis entnehmen. Dr. Reimers schreibt u. a.: „Bei Anbohrung der Kieferhöhle vom Alveolarfortsatz aus lege ich einen kleinen mit 20%igem Alypin-Suprarenin getränkten Wattebausch an die Stelle des gewählten Eingriffes, lasse ihn 10 Minuten liegen und injiziere dann eine 2%ige Alypin-Suprareninlösung". Wissenswert wäre es freilich, wieviel Gramm R. injziert. — Auf die Lektüre des Originals sei hiermit aufmerksam gemacht. Dr. *G. Fritzsche.*

Juljan Zilz (Gyulafehérvár): **Atypische Formen der schwarzen Haarzunge auf trophoneurotischer Basis.** (Archiv für Zahnheilkunde 1911, H. 2.)

Auf Grund eingehender kritischer Beobachtung der einschlägigen Literatur sowie zweier Fälle der eigenen Praxis kommt der Verf. zu der

Ansicht, daß die schwarze Haarzunge ausschließlich als Ausdruck trophoneurotischer Störungen anzusehen ist, und daß alle die Befunde von Pilzen und Mikroben zwischen den gewucherten und pigmentierten Pap. filiformes nur als zufällige Nebenbefunde anzusprechen sind.

Das Auftreten erfolgt ganz plötzlich und zwar ausschließlich bei durch Krankheit geschwächten oder neuropathisch veranlagten Individuen. Die vom Verf. angewandte Fibrolysinbehandlung zeitigte sehr gute Erfolge, so daß schon nach ca. 3 Tagen die schwarzen Flecke fast verschwunden waren. *Lichtwitz.*

Curt Proskauer: Allokain. (Zeitschrift für Zahnheilkunde 1911, Nr. 17.)

„Wenn wir uns auch über einen Mangel an guten Lokalanästheticis durchaus nicht beklagen können. und schon unzählige mehr oder minder brauchbare Präparate den Markt überschwemmen, so erfordert es doch die Billigkeit, neu auftauchenden Fabrikaten die ihnen auf jeden Fall zukommende Beachtung nicht zu versagen."

So beginnt P. seine Arbeit, und unter diesem Gesichtspunkte soll sie auch aufgefaßt werden.

Das Allokain setzt sich zusammen aus Novokain, Alypin, L. Suprarenin synth. und Spuren von Thymol sowie dem Lösungsmittel. Durch die Mischung von Alypin und Novokain soll eine schnellere Anästhesiewirkung erzielt werden.

Die klinische Erfahrung hat gelehrt, daß für Extraktionen usw. im Oberkiefer eine Wartezeit von 3 Minuten, für Operationen im Unterkiefer eine solche von 5 Minuten ausreichte.

P. fand es geradezu erstaunlich, wie schnell und sicher sich die Anästhesie einstellt, und er hat zufriedenstellende Resultate mit diesem Lokalanästhetikum erzielt. *Lichtwitz.*

Dr. **Artur Scheuer** (Teplitz): **„Rhodalzid".** Seine Wichtigkeit für die Zahnheilkunde und seine Zukunft für die innere Medizin. (Prager Med. Wochenschr. 1912, Nr. 2.)

Das Rhodalzid wird aus den Rhodanverbindungen dargestellt, die aus der Kleberschicht des Getreides und der Hülsenfrüchte gewonnen werden. Es gleicht in Farbe und Aussehen geriebenem Grahambrote mit feinen Salzkristallen untermischt, zu Pastillen gepreßt. Es wird leicht und gern genommen und schmeckt nicht unangenehm salzig."

B. teilt zwei Fälle aus seiner Praxis mit. In dem ersten war durch Anwendung von Rhodalzin nach einer Woche bedeutende Herabsetzung der Empfindlichkeit des Zahnbeins beim Exkavieren zu bemerken; außerdem war der zähflüssige Speichel in dünnflüssigen verwandelt. Das 12jährige Mädchen litt zugleich an einem chronischen Ekzem, gegen das sie schon langwierige Kuren, zuletzt eine 8wöchige Arsenkur vergebens durchgemacht hatte; durch das Rhodalzid war nach 4 Wochen das Ekzem verschwunden, ob für immer, kann noch nicht gesagt werden.

Im zweiten Falle handelte es sich um die Basedowsche Krankheit, die in zwei Wochen wesentlich gebessert wurde. Der Puls fiel von 120 auf 86, und nach weiteren 14 Tagen war auch der Exophthalmus bedeutend geringer. *J. Parreidt.*

Kleine Mitteilungen.

Berichtigung. In dem Nachtrag zu meinem Vortrag über die Behandlung der Kieferhöhleneiterung (Juliheft der Monatsschrift) ist durch einen von mir nicht veranlaßten Irrtum angegeben, daß Herr Kalisch (Breslau) mit dem Rhinologen Prof. Hinsberg gemeinschaftlich Kieferhöhleneiterungen auf ihren Ursprung untersuche. In meinem Manuskript hatte ich **Hübner** (Breslau) geschrieben. Es ist mir aber selbst insofern ein Irrtum untergelaufen, als Herr Kollege Hübner seine Mitteilung nicht in der Diskussion, in welcher Herr Kalisch (Brandenburg) das Wort genommen hat, sondern in einer späteren Privatunterredung gemacht hat. *Williger.*

Internationale zahnärztliche Vereinigung. Die diesjährige Versammlung der F. D. I. findet den 28. und 29. August in Stockholm im Schwedischen Zahnärztehause statt (im Anschlusse daran tagen am 30. und 31. August die Schwedische Zahnärztliche Gesellschaft und der Verein der Zahnärzte Schwedens).

Aus der Tagesordnung der Internationalen Vereinigung seien folgende Teile herausgehoben: Die Verleihung des Millerpreises, die Vorbereitungen zum 6. Internationalen Kongreß in London, August 1914, Beratung einer Internationalen Standesordnung, Errichtung eines Adressenverzeichnisses der Zahnärzte der ganzen Welt, die Herausgabe einer Internationalen Bibliographie der zahnärztlichen Bücher mit Hilfe des Instit. Internat. de Bibliographie de Bruxelles.

Hinsichtlich des Millerpreises sei bemerkt: Die von den einzelnen Ländern vorzuschlagenden Kandidaten haben der Tagung der F. D. I. ihre wissenschaftlichen Arbeiten nebst einem Lebenslauf vorzulegen, damit das gesamte Exekutiv-Komitee vor der Abstimmung über die Verleihung des Preises Einsicht in die Gesamtleistungen der Betreffenden nehmen kann.

Zahnärztliches Institut Würzburg. Am 29. Juni wurde das neue Institut eingeweiht, das aufs zweckmäßigste eingerichtet ist und Raum für eine große Zahl Studierender darbietet. Der Direktor des Instituts, Herr Prof. Dr. med. Michel wurde zum Hofrat ernannt.

G. Paulson †. Am 27. Mai 1912 starb der praktische Zahnarzt G. Paulson in Frankfurt a. M. Er war 1835 geboren, ist also 77 Jahre alt geworden. Als 20jähriger Goldarbeiter lernte er bei Zahnarzt Wehner in Frankfurt die Zahntechnik. 1869 wurde er in Kassel als Zahnarzt approbiert. In Frankfurt hat er dann bis 1902 als Zahnarzt praktiziert, seitdem privatisiert. Im Frankfurter Verein war er wiederholt Vorsitzender; im Central-Verein seit 1902 Korrespondierendes Mitglied. *J. P.*

Für die Schriftleitung verantwortlich: Hofrat Jul. Parreidt in Leipzig.
Verlag von Julius Springer in Berlin W. — Druck von E. Buchbinder in Neuruppin.

Diagnostik und Therapie der Erkrankungen der Pulpa und des Periosts.

Bericht über die 49. Jahresversammlung des zahnärztlichen Vereins zu Frankfurt a. M. (20.—21. April 1912).

Erstattet von

Dr. med. **Hans Bade,** Schriftführer des Vereins.

Vorwort.

Der diesjährigen Jahresversammlung, die in Rücksicht auf das im Jahre 1913 stattfindende 50jährige Stiftungsfest des Vereins in kleinerem Rahmen als bisher von statten gehen sollte, sah man in den Kreisen des Vereins mit einer gewissen Spannung entgegen. Man hatte es zum ersten Male unternommen, der Tagung das Thema vorzuschreiben und die Redner zu wählen. Der Gedanke schwebte bereits in den Reihen der Zahnärzte in der Luft, das Vorbild anderer größerer Kongresse hatte gezeigt, daß seine Ausführung bei dem dauernden Zunehmen aktueller Fragen eine Notwendigkeit geworden ist. Der Frankfurter Verein hat seit einer Reihe von Jahren die Freude, alljährlich die Besten und Tüchtigsten seines Standes bei sich begrüßen zu können. Seit dem Jahre 1910 besitzt Frankfurt in dem Carolinum eine würdige Stätte für seine wissenschaftlichen Sitzungen. — Somit glaubte man es wagen zu können, daß man in dieser Änderung früherer Gewohnheiten die Führung übernahm und das Experiment machte. Der Versuch gelang. Aus der Liste der Teilnehmenden — zum Vergnügen waren die Auswärtigen nicht nach Frankfurt gekommen, da das Vergnügungsprogramm absichtlich stiefmütterlich behandelt war — wird man ersehen, daß wir recht viele Kollegen (67) bei uns sehen konnten. Vom Anfang bis zum Schluß herrschte in den Sitzungen eine gespannte Aufmerksamkeit und Ruhe. Es kamen alle 6 Referenten — drei am Vorabend, drei am Vormittage — nacheinander zu Wort. Erst nachdem man die verschiedenen Ansichten und Leitsätze der Referenten vernommen hatte, wurde die Diskussion zugelassen. Bei der Diskussion konnte man die erfreuliche Beobachtung machen, daß sie sich nun nicht — wie sonst so oft bei dem Thema „Wurzelbehandlung" — ins Uferlose verlor, sondern streng beim Thema blieb. Nur eine Empfindung hatte man wohl allgemein, die ich der Mit-

teilung wert halte, nämlich, daß das Thema bereits zu weit gestellt worden war. Herrenknecht brachte dies auch in der Diskussion zum Ausdruck.

Wenn andere Provinzial- und Lokalvereine — der Central-Verein ist ja schon auf dem besten Wege, unsere guten Erfahrungen selber zu versuchen, indem er dem Antrag Sachse-Treuenfels zustimmte — unserem Beispiele folgen und Referierthemata zur Klärung von wichtigen Fragen durch Mitwirken von Theoretikern und Praktikern in ihren wissenschaftlichen Sitzungen behandeln wollen, dann mögen sie unsere Erfahrung beherzigen, daß es besser ist, kleine, aber feste und behauene Steine anstatt großer unvollkommener Quadern zu liefern, die gar schlechte Bausteine abgeben und der Kritik nicht standhalten, wenn man sie zum Aufbau unserer Wissenschaft verwerten will; darum möglichst eng begrenzte Themata.

Ich bin der Ansicht, daß es hier nicht die Aufgabe des Berichterstatters ist, den Kern eines jeden Vortrages herauszuschälen, das möchte ich jedem Kollegen selbst überlassen. Durch die Nebeneinanderstellung verschiedener Meinungen an der Hand dieses in sich geschlossenen Berichtes ist es wohl möglich, manche wertvolle Anregung zu erhalten.

Eine absolute Klärung der Frage der Wurzelbehandlung konnte auf unserer Tagung natürlich nicht erwartet werden. Wir wissen aber — und das ist der Haupterfolg unserer Aussprache —, wo noch die wunden Punkte sind. Wenn diese von den streng wissenschaftlich denkenden Arbeitern unseres Faches aufgegriffen und der weiteren Klärung zugeführt werden, dann dürfen wir wohl auch von den zahnärztlichen Tagungen eine Förderung erhoffen, die letzten Endes dem Praktiker zugute kommen wird.

Der I. Vorsitzende Herr Borchardt (Frankfurt a. M.) eröffnete die Tagung mit folgender Ansprache.

Hochansehnliche Versammlung! Zur 49. Jahresversammlung und zur Feier des Stiftungsfestes des Zahnärztlichen Vereins zu Frankfurt a. M. heiße ich Sie im Auftrage des Vorstandes herzlich willkommen.

Es ist mir eine Genugtuung und ein Beweis, daß das Ansehen, welches unser Verein seit Jahren genießt, stets im Steigen begriffen ist, da wir auch dieses Mal eine so stattliche Anzahl von Kollegen und Freunden wiederum in unserem Kreise begrüßen können, und ich kann Ihnen nebst unserem Dank für Ihr Erscheinen auch die Versicherung geben, daß dieses Interesse unseren Verein mit Stolz erfüllt und uns zu rastlosem weiteren Streben anspornt.

Im abgelaufenen Vereinsjahr war unser Verein, der nun auf 90 Mitglieder angewachsen ist, stets auf allen ihm obliegenden Gebieten rege tätig. Von der Überzeugung ausgehend, daß zu dem guten Gedeihen unseres Standes und zur Fortentwicklung unsrer Wissenschaft auch eine gute Basis gehört, waren wir bei der Bearbeitung schwerwiegender wirtschaftlicher Fragen, die durch die Gesetzgebung des verflossenen Jahres aufgerollt wurden, ich erwähne hier nur die Auslegung der uns betreffenden Paragraphen der Reichsversicherungsordnung, die bevorstehende

Gründung der Zahnärztekammern u. a. m., bestrebt, zugunsten unseres Standes und speziell nnserer Mitglieder tätig zu sein und den Vereinsbund und den Wirtschaftlichen Verband nach Kräften zu unterstützen. Zu einer besseren Erreichung dieses Zieles für unsere lokalen Verhältnisse haben wir ein Zusammengehen mit dem hiesigen „Verband für freie Zahnarztwahl" beschlossen, und hegen die Hoffnung, daß dieses probeweise Abkommen gute Früchte zeitigen und zu einem dauernden Bündnis in beiderseitigem Interesse führen wird; bei dieser Gelegenheit möchte ich auch nicht verfehlen, dem strebsamen hiesigen „Verband für freie Zahnarztwahl", der jetzt auf sein 15jähriges Bestehen mit Genugtuung zurückblicken kann, unsere besten Wünsche für eine weitere erfolgreiche Tätigkeit hier zu übermitteln. Unser gemeinsames Ziel soll es sein, alle standeswürdigen Kollegen zu sammeln, denn „Einigkeit macht stark", das gilt besonders für uns. Aber die Standespolitik allein ist es nicht, die uns zusammenhält, es ist besonders unsere Wissenschaft, der wir auch den größten Teil unserer allmonatlich stattfindenden Sitzungen widmen, und mit Freude kann ich hier konstatieren, daß wir durch Unterstützung seitens der Mitglieder und Freunde unseres Vereins stets in der angenehmen Lage waren, unsere Tagesordnungen durch Vorträge neuen und wissenswerten Inhalts interessant und anziehend zu gestalten. Auch unsere Fortbildungskurse boten uns eine besondere Auslese hervorragender Vorträge durch die Besten unseres Faches, und ich möchte nicht versäumen, unserem geschätzten korrespondierenden Mitgliede, Herrn Stadtarzt Sanitätsrat Dr. König, unseren Dank für seine opferwillige Mitarbeit sowohl bei der Aufstellung des Programms für unsere Fortbildungskurse, als auch für seine unermüdliche Tätigkeit in dem vom Verein gegründeten Komitee für die Schulzahnpflege auszusprechen. Es ist unser Wunsch, daß er auch fernerhin uns seine bewährte Hilfe zuteil werden lassen möge. Nicht minderen Dank schulden wir aber auch der verehrlichen Verwaltung der so musterhaft eingerichteten Freifräulein von Rothschildschen Stiftung „Carolinum", die uns in so entgegenkommender Weise ihre Räume stets zur Verfügung stellt.

Wenn wir in diesem Jahre von der gewohnten Art eines abwechslungsreichen Programms Abstand genommen und ein einziges Thema gewählt haben, das wir einer ausgiebigen Bearbeitung für wert fanden, so hoffen wir hiermit den stillen Wünschen vieler entsprochen zu haben. Gerade diese große und wichtige Frage, die uns täglich beschäftigt, das Problem, auf dem sich die ganze moderne Zahnheilkunde aufbaut: Die Diagnostik, Pathologie und Therapie der Pulpa- und Periosterkrankungen mit ihren Folgeerscheinungen, sie ist es, die uns zu dem großen Erfolge geführt hat, die uns gelehrt hat, so viele Zähne vor dem Untergang zu bewahren, und in ihrem Siegeszuge ist sie nutzbringend für die ganze Menschheit geworden. Gerade weil sie uns über das empirische Arbeiten der vielen Kurpfuscher auf unserem Gebiete erhoben hat und in ihrer fortschrittlichen Entwicklung uns zu ungeahnten Erfolgen geführt hat, verdient sie es, besonders behandelt zu werden, und wenn wir heute die

große Auszeichnung genießen, die ersten Forscher auf diesem Gebiete in unserer Mitte zu sehen, so können wir Ihnen nicht genug dankbar sein, daß Sie sich der Mühe unterzogen haben, durch Vortrag und regen Austausch der Meinungen unserer Absicht entgegenzukommen, die vielerlei strittigen Fragen aufzuklären und dadurch dem Fortschritt unserer Wissenschaft zu dienen zum Nutzen unseres Standes und der zahnleidenden Menschheit.

Zum Schlusse möchte ich Ihnen noch die Mitteilung machen, daß wir im kommenden Jahre bei Gelegenheit der Feier unseres 50. Stiftungsfestes das Vergnügen haben werden, den „Central-Verein Deutscher Zahnärzte" bei uns begrüßen zu können. Da nun der Central-Verein auch eine Änderung in seinen wissenschaftlichen Sitzungen herbeiführen will, hoffe ich, daß ein ergebnisreicher Verlauf unsere Tagung vielleicht mustergültig für unseren größten wissenschaftlichen Verein werden wird.

In dieser Erwartung eröffne ich unsere Tagung und erteile das Wort Herrn Prof. Dr. Römer zu seinem Referate.

Über Pulpitis und Periostitis ex carie dentium.

Projektionsvortrag von

Prof. Dr. Römer.

(Autorreferat.)

Römer (Straßburg) beginnt die Reihe der Vorträge mit Beschreibung und Demonstration der pathologisch anatomischen Veränderung der Zahnpulpa bei den verschiedenen Formen der Pulpitis und führt in Lichtbildern die Hauptresultate seiner Untersuchungen vor. Er gibt dabei folgende Einteilung der Entzündungsformen:

A. Pulpitis acuta:

1. Pulpitis simplex, 2. Pulpitis purulenta, 3. Pulpitis gangraenosa.

B. Pulpitis chronica.

1. Pulpitis ulcerosa, 2. Pulpitis granulomatosa.

So verschiedenartig auch die einzelnen Formen der Pulpaentzündung im anatomischen Bilde erscheinen, so lassen sich, wie der Vortragende zeigt, doch zwischen sämtlichen Formen Übergänge nachweisen, die zu der Annahme berechtigen, daß eine Form aus der anderen in einer bestimmten Reihenfolge sich entwickelt.

Als Pulpitis simplex bezeichnet Römer diejenige Form des akuten Pulpitis, bei welcher noch keine erheblicheren Gewebsläsionen und vor allem noch keine Einschmelzung des Pulpagewebes nach-

weisbar ist. Ad. Witzel bezeichnete diese Form als „primäre Hyperämie“ und Walkhoff als „kongestive Hyperämie“. Römer wählte für die Bezeichnung Irritationshyperämie oder entzündliche Hyperämie, und zwar aus dem Grunde, weil eine kongestive Hyperämie an und für sich nicht pathologisch zu sein braucht und sich gewöhnlich in physiologischen Grenzen hält, indem das Blut durch das erweiterte Strombett mit erhöhter Geschwindigkeit fließt. Die Irritationshyperämie aber, welche das erste Stadium der akuten Pulpenentzündung darstellt, ist eine pathologische. Sie entwickelt sich sehr bald, nachdem die ersten Strömungen der Zirkulation, welche in der kongestiven Hyperämie ihren Ausdruck finden, eingesetzt haben, indem die Geschwindigkeit des Blutstromes in den erweiterten Gefäßen abnimmt und eine pathologische Exsudation aus den Gefäßen sich einstellt. Zunächst sieht man in den Venen, in welchen man bei normaler Zirkulation einen axialen roten Strom und eine blutzellenfreie plasmatische Randzone unterscheiden kann, infolge der Stromverlangsamung mehr oder weniger zahlreiche Leukozyten in dieser plasmatischen Randzone auftreten. Diese Leukozyten rollen nun entweder weiter oder setzen sich an der Venenwand fest. Allmählich kommt es zu einer stärkeren Anhäufung der Leukozyten an den Wänden der Venen und Kapillaren, und damit beginnt die pathologische Exsudation, indem seröse Flüssigkeit und weiße Blutkörperchen aus den Gefäßen austreten. Diese Exsudation ist die Folge einer Veränderung der Gefäßwände, wodurch eine Erhöhung der Adhäsion des Blutes und der Gefäßwand mit Vermehrung des Reibungswiderstandes, sowie eine erhöhte Durchlässigkeit der Gefäßwand herbeigeführt wird. Infolge dieser erhöhten Durchlässigkeit der alterierten Gefäßwände kommt es einerseits zum Austritt seröser Flüssigkeit in die Maschen des Pulpagewebes und anderseits zur Auswanderung der Leukozyten aus den Gefäßen. Diese Auswanderung ist ein aktiver Vorgang, der durch amöboide Bewegung der Zellen zustande kommt, und geschieht in der Weise, daß die weißen Blutkörperchen zunächst einen Fortsatz durch die Kittleisten der Endothelzellen hindurchschicken und dann mit dem übrigen Zellleib dem Fortsatz nachkriechen, bis die ganze Zelle schließlich außerhalb der Gefäßwand liegt. Die ausgewanderten Leukozyten haben gewissermaßen die Funktion von Polizeisoldaten, indem sie die in das Gewebe eingedrungenen Bakterien bekämpfen und dadurch unschädlich zu machen suchen, daß sie dieselben durch amöboide Bewegungen umfließen, in ihren Zellleib einschließen, auffressen und verdauen. Man nennt diesen Vorgang Phagozytose. Infolge des bakteriellen Reizes, dann auch infolge der pathologischen

Exsudation aus den Gefäßen kommt es zu einer Gewebsläsion, auf welche die Bindegewebszellen der Pulpa dadurch reagieren, daß sie sich durch Teilung rascher vermehren und an Zahl erheblich zunehmen.

Die Leukozyten, welche man bei der Pulpitis simplex ausgewandert findet, sind größtenteils mononukleäre und nur zum kleinen Teil polynukleäre, während diejenigen, die man bei der Pulpitis purulenta sieht, zum allergrößten Teil polynukleäre sind, die letzteren werden gewöhnlich als Eiterkörperchen bezeichnet. Bemerkenswert ist bei der Pulpitis simplex die Bildung verschieden großer und breiter Schichten sekundären Dentins zum Schutze gegen die verdringende Karies.

Die Pulpitis simplex ist die einzige Entzündungsform der Zahnpulpa, welche günstige Aussicht auf Heilung hat. Bei der Heilung erfolgt die Resorption der pathologischen Exsudats durch den Lymph- und Blutstrom, sobald die eingedrungenen Bakterien vernichtet sind; die Vernichtung der Bakterien aber erfolgt teils frei in der Gewerbsflüssigkeit, indem die bakteriziden Substanzen auftreten, teils durch Phagozytose, wobei die Bakterien teils noch lebend, teils abgestorben von den Phagozyten aufgenommen und verdaut werden.

Wenn aber diese Ausheilung der entzündeten Pulpa nicht eintritt, sondern die eingedrungenen Bakterien andauernd neue Generationen erzeugen und sich so vermehren, daß die Schutzvorrichtungen der Pulpa zu ihrer Bekämpfung nicht mehr ausreichen, dann kommt es zur Einschmelzung des Gewebes und zu der zweiten Form der akuten Pulpaentzündung, der Pulpitis purulenta.

Der pathologische Vorgang ist folgender: Die Blutströmung in der entzündeten Partie verlangsamt sich immer mehr, so daß in den Venen außer den weißen auch rote Blutkörperchen in die plasmatische Randzone übertreten und der Unterschied zwischen Axialstrom und Randzone ganz verloren geht. Infolge der zunehmenden Verlangsamung der Zirkulation vermehren sich in den kleinen Venen und Kapillaren die weißen Blutkörperchen so stark, daß sie schließlich das ganze Gefäßlumen ausfüllen. Dadurch vollzieht sich die Zirkulation in den Gefäßen immer unregelmäßiger und kommt schließlich da und dort zur Stockung und zum vorübergehenden oder bleibenden Stillstand. Wir haben dann den Zustand, welchen man als Stase oder Blutstockung bezeichnet, indem es infolge der hochgradigen Stauung zum Stillstand der Zirkulation kommt, wobei aber das Blut nicht geronnen ist, sondern nur die Blutkörperchen, dicht aneinandergepreßt, das stark erweiterte Gefäßlumen ausfüllen. Die Leukozyten,

welche man jetzt massenhaft aus den Gefäßen austreten sieht, sind fast ausschließlich polynukleäre mit drei oder vier Kernen.

Da infolge der hochgradigen Ernährungsstörung die Gefäßwände immer mehr lädiert werden, treten auch rote Blutkörperchen vielfach in das Gewebe aus. Schließlich löst sich die Gefäßwand gänzlich auf, und man sieht dann das Pulpagewebe im Bereich dieser Zone von ungeheuren Mengen Eiterkörperchen durchsetzt. Hierbei gehen die Pulpazellen, welche sich zuerst durch den entzündlichen Reiz auffallend stark vermehrt haben, immer mehr zugrunde, bis schließlich das ganze Feld nur aus Eiterkörperchen besteht und total verflüssigt wird. So entsteht der Pulpaabszeß. An Präparaten, die mit Osmiumsäure gefärbt sind, zeigt der Vortragende, daß die markhaltigen Nervenfasern noch in unmittelbarster Nähe des Abszeßherdes erhalten sind. Die Exsudation von seröser Flüssigkeit aus den Blutgefäßen in der Peripherie des Abszeßherdes ist dabei viel erheblicher als bei der Pulpitis simplex und greift auch auf die Zone der Odontoblastenschicht über. Da die Pulpa ringsum von starren Zahnbeinwänden eingeschlossen ist und nirgends hin ausweichen kann, so werden natürlich durch die starke pathologische Sekretion der Blutgefäße auch die zahlreichen Nervenfasern erheblich komprimiert und gereizt, woraus sich wieder die enorme Schmerzhaftigkeit erklärt, die man gerade bei dieser akuten Pulpitis purulenta beobachtet. Diese Schmerzen sind bekanntlich bei den meisten Menschen so enorm, daß sie zu den allerheftigsten gehören, welche ein erkranktes Organ dem Menschen bereiten kann. Hat eine eitrige Einschmelzung des Pulpagewebes einmal eingesetzt, dann ist eine Restititio ad integrum ausgeschlossen und der Versuch einer konservativen Behandlung in der Regel aussichtslos.

Wenn außer eitererregenden Spaltpilzen auch solche in das Pulpagewebe eindringen, welche die Entwicklung von Fäulnisgasen verursachen, dann kommt es zu Pulpitis gangraenosa oder putrida. Die Form dieser akuten Pulpaentzündung ist dadurch charakterisiert, daß das Pulpagewebe in eine schmierige, grauschwärzliche, äußerst übelriechende Masse verwandelt wird und der Prozeß auffallend so schnell auch den jauchigen Zerfall der Wurzelpulpa herbeiführt. Das von Gangrän befallene Pulpengewebe verliert vollständig die Affinität zu Farbstoffen und erscheint im mikroskopischen Bilde als schmutzig-grauviolette Masse, in der keine Einzelheiten mehr erkennbar sind. An der Grenze des gangränösen Zerfalls findet man stets eine ca. 100—102 μ breite Zone von Eiterkörperchen, welche einen Grenzwall gegen die fortschreitende Gangrän zu bilden scheinen. Das angrenzende Pulpengewebe zeigt hochgradige In-

filtration mit Leukozyten und partielle eitrige Einschmelzung. Bemerkenswert ist die Verschiedenartigkeit der Färbung jener Leukozyten, welche den Grenzwall bilden und derjenigen, die im eitrig infiltrierten Pulpengewebe sichtbar sind. Während die letzteren bei der Färbung mit Alaunhämatoxilin und Prikofuchsin die gewöhnliche blauschwärzliche Farbe zeigen, erscheinen die im Grenzwall befindlichen auffallend grünlich gefärbt, was wohl als ein Zeichen zu deuten ist dafür, daß dieser Leukozytenwall ebenfalls in gangränösen Zerfall überzugehen beginnt. Darum erscheint dieser Versuch der Pulpa, sich gegen den jauchigen Zerfall durch eine Demarkationszone zu wehren, unwirksam, indem die Pulpitis gangränosa acuta in den meisten Fällen auffallend schnell zur totalen Verjauchung des Gewebes bis zum Foramen apicale führt.

Der Weg, welchen die Mikroorganismen nehmen, durch welche die verschiedenen eben geschilderten Formen der akuten Pulpenentzündung hervorgerufen werden, ist in den weitaus meisten Fällen das kariöse Zahnbein durch die Dentinkanälchen hindurch. Dabei ist bemerkenswert, daß eine Infektion der Pulpa nicht bloß erfolgen kann bei Caries profunda, nachdem der größte Teil des Krondentins erweicht oder aufgelöst ist, sondern auch schon bei der sogenannten Fissurenkaries durch die ganze Dicke der Dentinschicht hindurch, selbst wenn der über der Pulpenkammer liegende Teil noch ganz hart und intakt erscheint. Zum Beweise zeigt Römer einige Präparate, darunter einen ersten oberen Prämolaren eines siebenjährigen Knaben, der eben im Durchbruch befindlich war und dessen Wurzeln noch nicht entwickelt waren. Dieser ließ nur Verfärbung und Karies eines Schmelzgrübchens erkennen, darunter aber zeigte sich bereits die ganze Dentinschicht bis zur Pulpakammer infiziert und die Pulpa selbst im Zustande einer beginnenden eitrigen Einschmelzung.

Während ein großer Teil der akuten Pulpenentzündung zur totalen Nekrose der Pulpa führt, indem sich aus der Pulpitis simplex eine Pulpitis purulenta oder Pulpitis gangraenosa entwickelt und die Pulpa mehr oder weniger schnell durch eitrige Einschmelzung oder jauchigen Zerfall zugrunde geht, entsteht in vielen Fällen aus der akuten Pulpitis simplex eine chronische Pulpitis, wenn die Gewebszellen der Pulpa eine besonders große vitale Energie besitzen, und wenn dem pathologischen Sekret, dem Exsudat, die Möglichkeit gegeben ist, aus der Pulpakammer zu entweichen. Bei allen Formen der chronischen Pulpitis kann man daher irgend eine Kommunikation der Pulpakammer mit der Mundhöhle konstatieren. Bald beschränkt sich diese Kommunikation nur auf kleine Spalten in der kariös zer-

klüfteten Dentindecke, bald sieht man einen kleineren oder größeren Teil der Pulpaoberfläche nach Zerstörung des Daches ganz frei liegen. Die pathologisch-anatomischen Veränderungen sind dabei außerordentlich verschieden. Im großen und ganzen lassen sich aber zwei Hauptgruppen unterscheiden, nämlich erstens eine Pulpitis ulcerosa, bei der man einen geschwürigen Zerfall der freigelegten Pulpaoberfläche konstatieren kann, und eine Pulpitis granulomatosa, bei welcher sich die freiliegende Kronenpulpa in Granulationsgewebe umwandelt und in der Form eines Polypen aus der Öffnung der Pulpakammer herauswächst.

Die Pulpitis chronica ulcerosa ist charakterisiert durch eine Gewebsdegeneration, welche in einem allmählich fortschreitenden Zerfall der freigelegten Pulpaoberfläche besteht. Je größer die vitale Energie der Gewebszellen ist, um so länger behauptet sich das Pulpagewebe im Kampfe gegen die andringenden Schädlichkeiten, die nicht nur in bakterieller Invasion, sondern auch in direkter Reizung durch den Kauakt und Einpressen von Mundsäften und Nahrungsartikeln bestehen. In diesem hartnäckigen Kampfe führt die Pulpa alle ihr zu Gebote stehenden Schutzvorrichtungen ins Feld, bevor sie unterliegt und durch allmählich in die Tiefe greifenden ulzerösen Zerfall zugrunde geht. Darum gehört diese Form der Pulpaentzündung zu den allerinteressantesten, und die anatomischen Bilder sind so mannigfaltig, wie bei keiner anderen Form der Pulpitis.

Römer zeigt nun eine größere Anzahl von solchen Pulpen mit chronisch ulceröser Entzündung und Gewebsdegenerationen verschiedenster Art und verschiedensten Grades, Verkalkungen, Dentikelbildungen, enorme Gefäßerweiterungen, Gefäßrupturen, auch Russelsche Körperchen im Gewebe der Pulpa, welche große Ähnlichkeit haben mit Blastamyzeten und Fruchtträgern von Schimmelpilzen, wie man sie öfters im kariös zerklüfteten Zahnbein und auch an den Wänden der eröffneten Pulpakammer antrifft. Schließlich zeigte er noch zwei Objekte von Pulpitis chronica ulcerosa, welche deswegen von ganz besonderem zahnärztlichen Interesse sind, weil sie beweisen, daß sogar Pulpen, welche bereits schwere Gewebsläsionen durch den chronisch entzündlichen Prozeß erlitten haben, doch noch einer spontanen Ausheilung fähig sind. In dem einen Präparat zeigt Römer eine Pulpa mit einer ziemlich großen Abszeßhöhle, welche durch derbes Bindegewebe von dem übrigen Pulpengewebe abgekapselt ist, und deren Eiter vollständig resorbiert erscheint; und in dem zweiten Präparat sogar eine Pulpa mit zwei Abszessen,

welche die gleiche Abkapselung durch Bindegewebe und Resorption des Eiters zeigen.

Berücksichtigt man die verschiedenen Arten von Schutzvorrichtungen, welche eine Pulpa im Kampfe gegen die eindringenden Schädlichkeiten entfalten kann, und die man gerade bei diesen mannigfachen Formen der Pulpitis chronica ulcerosa beobachtet, so muß man die Möglichkeit zugeben, daß viele Pulpen, die in Entzündung geraten sind, wieder ausheilen können, wenn sie durch geeignete zahnärztliche Behandlung in ihrem Kampfe um ihre Existenz unterstützt werden, vorausgesetzt, daß die Gewebsläsion und die Gewebsdegeneration nicht schon zu hochgradig geworden ist.

Die zweite Form, in welcher die chronische Pulpenentzündung zur Beobachtung kommt, ist die Pulpitis granulomatosa. Dieselbe ist dadurch charakterisiert, daß sich die Oberfläche der freigelegten Pulpa in Granulationsgewebe umwandelt und in Form eines Polypen aus der Pulpakammer herauswächst. In den meisten Fällen entwickelt sich die granulomatöse Form aus der ulzerösen, und zwar in der Weise, daß in der Ulzerationszone neue Kapillaren zu sprießen beginnen und die ulzerierende Oberfläche sich in Granulationsgewebe umwandelt, und letzteres der Öffnung der Pulpakammer entgegenwächst. Nachdem die Perforationsöffnung erreicht ist, wächst das Granulationsgewebe aus der Pulpakammer heraus und breitet sich außerhalb derselben als pilzförmiges Gewächs aus, an welchem man einen Kopf und einen Hals oder Stiel unterscheiden kann. Dieser Übergang der Pulpitis chronica ulcerosa in Pulpitis granulomatosa wurde von Römer an zwei Objekten anschaulich demonstriert. Dann wächst das Granulationsgewebe in Form eines gestielten Polypen immer höher und breiter, bis es schließlich die ganze kariöse Zahnhöhle ausfüllt und öfters auch noch mehr oder weniger weit über die Ränder derselben herausragt. Je weiter die Perforationsöffnung der Pulpakammer ist, um so breiter ist der Stiel oder Hals des Polypen, durch welchen der Kopf mit dem Gewebe der Kronenpulpa zusammenhängt. Das Granulationsgewebe stellt nichts anderes dar, als ein durch Zellproliferation entstandenes, von Leukozyten durchsetztes Keimgewebe und besteht im wesentlichen aus gewucherten Bindegewebszellen, neu gebildeten Blutgefäßen und massenhaften Leukozyten, welche aus den alten und den neugebildeten Gefäßen ausgewandert sind und fortgesetzt auswandern. Mit zunehmender Größe entwickelt sich durch die Tätigkeit der in Fibroblasten sich umwandelnden gewucherten Bindegewebszellen derbes Bindegewebe, das in der Form von mehr oder weniger breiten

Strängen von der Basis aus in den Kopf des Pulpapolypen hineinwächst. Die aus den Blutgefäßen auswandernden Leukozyten — man sieht fast nur polynukleäre Formen — sind einer weiteren Entwicklung nicht fähig, wandern an die Oberfläche des Polypen, den sie in ziemlich dicker Schicht ringsum bedecken, und gehen hier allmählich zugrunde. Polypen können aber auch noch auf andere Weise als durch Übergang der Pulpitis chronica ulcerosa in Pulpitis chronica granulomatosa entstehen, nämlich nach Fraktur eines Zahnes mit lebender Pulpa bei Extraktionsversuchen, wie der Vortragende an mehreren Objekten nachweisen kann.

Betrachtet man das Gewebe eines größeren Pulpapolypen bei etwas stärkerer Vergrößerung, so kann man in demselben fünf verschiedene Zonen unterscheiden. Die äußerste Schicht an der Oberfläche des Polypen besteht nur aus einer Anhäufung von polynukleären Leukozyten, die in einer Schicht von ca. 85—90 μ Dicke den Kopf des Polypen überziehen und sich ziemlich scharf von dem übrigen Gewebe abheben. Unmittelbar unter dieser Leukozytenschicht befindet sich eine schmalere Zone von Keimgewebe mit sprossenden Endothelzellen und sich neu bildenden Kapillaren. Daraus folgt eine breite Zone von Granulationsgewebe, in welcher eine ungeheure Menge von Kapillarschlingen sichtbar ist, die mit Leukozyten vollgepfropft erscheinen. Darauf folgt eine Zone mit stark erweiterten größeren Blutgefäßen und auf diese eine fünfte Zone, welche derbe Bindegewebszüge aufweist. Diese unterhalb der Leukozytenschicht gelegenen vier Zonen gehen ohne scharfe Grenzen ineinander über und setzen sich durch den Stiel des Polypen in das ursprüngliche Pulpagewebe fort. Dieses letztere zeigt sowohl im Kronen- als auch im Wurzelteil auffallend stark erweiterte Blutgefäße, die zuweilen einen Durchmesser bis zu 1000 erkennen lassen. Daneben zeigt das Gewebe der Kronenpulpa dieselben Veränderungen wie bei Pulpitis chronica ulcerosa, nämlich kleinzellige Infiltrationen von verschieden großer Ausdehnung und Dichtigkeit, sowie Verkalkungsherde, in denen man teilweise noch einen Zelleinschluß konstatieren kann. Dagegen fehlen Nervenfasern fast vollständig und sind in der Regel erst am Übergangsteil der Kronen und Wurzelpulpa anzutreffen. Im Kopf der Pulpapolypen sind überhaupt keine Nerven vorhanden. Dieser Umstand erklärt die auffallende Schmerzlosigkeit derselben bei Verletzungen. Infolge des enormen Blutgehalts aber kommt es häufig bei Verletzungen durch den Kauakt zu erheblichen Blutungen, und extrahiert man Zähne mit größeren Pulpapolypen, so sieht man, daß die Polypen nach der Extraktion sich wie ein entleerter Blutschwamm um mehr als ein Drittel des

Volumens verkleinert haben. Öfters entstehen Pulpapolypen auch nach Fraktur eines Zahnes, wenn bei Extraktionsversuchen die Zahnkrone abgebrochen und die Pulpa hierdurch freigelegt wird. Von den Zahnfleischpolypen, die man außerordentlich häufig in kariösen Höhlen antrifft, unterscheiden sich die Pulpapolypen im wesentlichen dadurch, daß die letzteren mit der Zahnpulpa zusammenhängen, während die Zahnfleischpolypen an irgend einer Stelle einen Zusammenhang mit dem Zahnfleisch erkennen lassen. Die klinische Diagnose ist deshalb in den meisten Fällen leicht zu stellen. Es kommen aber Fälle vor, wo die Diagnose auf erhebliche Schwierigkeiten stößt und manchmal überhaupt nur durch Autopsie nach Extraktion des Zahnes gestellt werden kann, wenn nämlich bei mehrwurzligen Zähnen an einer umschriebenen Stelle eine Perforation des Bodens der Pulpakammer stattgefunden hat, und ein Zahnfleischpolyp durch diese Perforationsstelle zwischen den Wurzeln durchgewachsen ist und als großer Polyp die kariöse Höhle ausfüllt.

Histologisch unterscheidet sich bekanntlich ein Zahnfleischpolyp von einem Pulpapolyp dadurch, daß der Zahnfleischpolyp mit Epithel bekleidet, der Pulpapolyp aber nur von einer Leukozytenschicht überzogen ist. Nun kommen aber nicht gerade selten auch Fälle zur Beobachtung, wo ein Pulpapolyp bei der mikroskopischen Untersuchung statt der Leukozytenschicht genau denselben Epithelüberzug erkennen läßt, den man sonst nur bei Zahnfleischpolypen beobachtet. Die Erklärung für diese Erscheinung konnte Römer sehr anschaulich an einem Objekte demonstrieren, welches eine Autotransplantation von Epithel von einem Zahnfleischlappen auf einen Pulpapolypen darstellte. Wenn nämlich in eine kariöse Zahnhöhle gleichzeitig ein Pulpapolyp und ein Zahnfleischpolyp hineinwächst, dann wird es vorkommen, daß beide Polypen durch den Kauakt verletzt werden und dadurch miteinander verkleben und schließlich verwachsen. Bei dieser Verwachsung kommt es dann zu einer Autotransplantation von Zahnfleischepithel auf den Pulpapolypen, und wenn dann später durch irgend einen Anlaß wieder eine Trennung des Zahnfleischlappens vom Pulpapolypen erfolgt, dann behält der Pulpapolyp diesen Epithelüberzug und präsentiert sich dann an der ganzen Oberfläche mit einem Epithelüberzug, der die charakteristischen Eigentümlichkeiten des Zahnfleischepithels zeigt.

Darauf zeigte Römer noch die Veränderungen, welche die Zahnpulpa erleidet, wenn man zur Abtötung derselben Arsenik auf dieselbe apliziert. Die erste Veränderung, welche die arsenige Säure (As_2O_3) in der Pulpa hervorruft, besteht in einer hochgradigen Erweiterung und Hyperämie der Blutgefäße, in denen sich große

Mengen von Blut ansammeln. Daher beobachtet man in der Regel nach Applikation der Arsenpaste auf entzündete Pulpen zunächst eine Zunahme der Schmerzen, besonders wenn die Paste auf eine nicht freigelegte Pulpa appliziert wird. Diese Hyperämie betrifft wesentlich die Kapillaren, deren Wanderung durch die arsenige Säure in eigenartiger Weise vergiftet und alteriert wird. Infolge dieser Alteration der Gefäßwände kommt es häufig zu multiplen und ausgedehnten Blutungen in das Pulpagewebe durch Bersten der stark gefüllten Kapillarschlingen. Auch die roten Blutkörperchen erleiden durch die Vergiftung mit Arsenik große Veränderungen, indem sie teils durch Plasmolysis zugrunde gehen und Blutkörperschatten entstehen, teils durch Plasmorrhexis absterben und bald eckige, bald stachlige, bald maulbeerartige Formen annehmen. Durch die Nekrose der roten Blutkörperchen in Verbindung mit der enormen Gefäßerweiterung und Verlangsamung der Blutströmung kommt es zu Gerinnungen innerhalb der Gefäßwände, die sich häufig bis zum Foramen apicale hin fortsetzen und sämtliche Blutgefäße der Pulpa befallen. Die sich bildenden Thromben sind teils rot, teils farblose und teils gemischte. Bei den roten Thromben ist die gesamte Masse der roten Blutkörperchen in die Gerinnung miteingeschlossen, während bei den farblosen die roten Blutkörperchen durch Plasmolysis zugrunde gegangen sind.

Infolge dieser enormen Ernährungsstörung und Stoffwechselunterbindung einerseits und infolge der Giftwirkung der arsenigen Säure anderseits gehen die Nerven der Zahnpulpa und die Pulpazellen verhältnismäßig schnell zugrunde, und zwar am schnellsten die Nervenfasern, weswegen selbst die heftigsten pulpitischen Schmerzen kurze Zeit nach Applikation der Arsenpaste zu verschwinden pflegen, vorausgesetzt, daß nicht größere Dentikel und Verkalkungsherde im Innern der Pulpakammer die Einwirkung der arsenigen Säure beeinträchtigen oder verhindern. An den Pulpazellen ist der beginnende Zelltod zunächst daran zu erkennen, daß ihre Kerne zusammenschrumpfen und sich in diesem Zustande intensiver mit kernfärbenden Farben imprägnieren. Man bezeichnet diesen Zustand als Pyknose. Danach zerfallen die Zellkerne in Klümpchen und Körner, ein Zustand, den man als Karyorrhexis bezeichnet, und schließlich lösen sie sich ganz auf, so daß die ganze färbbare Substanz, das sogenannte Chromatin, verschwindet und die Kerne überhaupt gar keinen Farbstoff mehr annehmen; man spricht dann von Karyolysis. Bemerkenswert ist, daß der Zelltod ganz allmählich von der Applikationsstelle nach der Wurzelspitze zu fortschreitet. Am längsten scheinen die Eiterkörperchen, die bei der

Entzündung vor der Applikation der Paste ausgewanderten Leukozyten, ihre Vitalität zu bewahren, denn man sieht dieselben noch gefärbt, wenn alle übrigen Zellen sich bereits im Zustande der Karyolysis befinden.

Zum Schlusse demonstriert der Vortragende noch den Übergang der Pulpitis in Periodontitis und Periostitis, indem er Schnitte durch Wurzelpulpa und Foramen apicale vorführt, welche alle Stadien der Periodontitis apicalis von der einfachen Hyperämie bis zur völligen Zerstörung der Periodontiums zeigen. Besonders interessant sind die Bilder, welche den Einbruch des Eiters in die Markräume des Fortsatzes demonstrieren. Hierbei treten an den Peripherien der einzelnen Knochenbälkchen in sehr großer Zahl Osteoklasten auf, die mit großer Geschwindigkeit die Knochensubstanz abbauen, ehe das Material durch die Überschwemmung mit Eiter und die dadurch bedingte Nekrose für den Organismus unbrauchbar wird.

Zur Therapie der Pulpakrankheiten.

Von

Professor Dr. **Boennecken.**

(Aus dem K. K. zahnärztlichen Institut der K. K. Deutschen Universität in Prag).

M. H.! Ich bin dem zahnärztlichen Verein zu Frankfurt a. M. zu Dank verpflichtet, daß er mich aufgefordert hat, ein Referat über die Therapie der Pulpakrankheiten zu erstatten. Ich bin dieser Aufforderung nachgekommen, nicht mit der freudigen Bereitwilligkeit des reichen Mannes, der aus seinem Überfluß mit vollen Händen spendet, sondern mit der zögernden Zurückhaltung des Minderbegüterten, der immer erst reiflich überlegen muß, ob der von ihm verlangte Wohltätigkeitsbeitrag seine eigenen Mittel nicht übersteigt. Zwar komme ich heute nicht ganz mit leeren Händen, ob aber das, was ich Ihnen bringe, die lange Reise von Prag nach Frankfurt gelohnt hat, werden Sie selbst entscheiden müssen.

Das ganze große Gebiet der Therapie der Pulpakrankheiten im Rahmen eines kurzen Referates abzuhandeln, ist natürlich untunlich. Ich will daher heute nur diejenigen Fragen in den Kreis meiner Betrachtung ziehen, die im Vordergrund des allgemeinen Interesses stehen und die in letzter Zeit Gegenstand lebhafter wissenschaftlicher Kontroverse gewesen sind.

M. H.! Das erstrebenswerte Ziel in der Therapie der Pulpakrankheiten ist eine durch wissenschaftliche Forschung und durch klinische Erfahrung gestützte einheitliche Methode der Wurzelbehandlung. So viele verschiedene Formen der Pulpitis auch die theoretische Wissenschaft konstruiert hat, für den Kliniker sollte es von dem Moment an, wo die Zerstörung der Vitalität der Pulpa beschlossen ist, nur eine einzige einheitliche Wurzelbehandlung geben, gleichgültig, ob eine akute oder eine chronische Form der Pulpaentzündung vorliegt, gleichgültig ferner, ob es sich um eine Pulpitis simplex, eine Pulpitis purulenta, oder um eine Pulpitis gangraenosa handelt.

Wenn ich nun im folgenden eine derartige einheitliche Wurzelbehandlung für alle Formen der Pulpitis in Vorschlag bringe, so bin ich mir bewußt, daß mein Plaidoyer für eine Vereinfachung der Pulpabehandlung in eine Zeit fällt, wo auf dem Gebiete der Therapie der Pulpakrankheiten die denkbar schroffsten Kontroverse herrschen. Niemals waren die Ansichten über die Möglichkeit der Totalexstirpation der Pulpa so divergierend, wie gerade heute, niemals der Antagonismus zwischen den Anhängern der Pulpaexstirpation und der Pulpaamputation so ausgesprochen, wie gerade jetzt.

Um nur die wesentlichsten Arbeiten des letzten Jahres zu zitieren, so behauptet Rhein[1]) (New-York) im September 1911, daß er bis auf ganz seltene Ausnahmen von abnorm gewundenen Kanälen stets imstande sei, alles organische Gewebe aus den Wurzelkanälen herauszubefördern. Feiler[2]) (Breslau) versichert im Oktober 1911, stets in der Lage zu sein, sämtliche Pulpareste aus den Wurzelkanälen zu entfernen und nicht mehr befürchten zu brauchen, Gewebsteile im Kanal zurückgelassen zu haben. 4 Monate später, im Februar 1912, schreibt Fischer[3]) (Marburg), „alle Pulpaexstirpationen erwachsener Zähne selbst im Schneidezahngebiet sind unsicher. Im Foramen apicale befindliche Kanalnetze bleiben stets zurück. Wir beherrschen keinen Wurzelkanal erwachsener Zähne und wir vermögen die Pulpa nicht restlos zu entfernen."

Wenn so hervorragende Forscher, wie die genannten, ihre durch experimentelle Untersuchungen gestützten, aber sich diametral wider-

---

[1]) Rhein, Scientific treatment of root-canals Dental Cosmos 1911.

[2]) Feiler, Korrosionspräparate und Wurzelbehandlung. Dtsch. Monatsschr. f. Zahnhlkde. 1911.

[3]) Fischer, Der heutige Stand der Wurzelbehandlung mit Rücksicht auf die feinere Anatomie menschlicher Wurzelkanäle, insbesondere vom Foramen apicale. Dtsch. Monatsschr. f. Zahnhlkde. 1912.

sprechenden Ergebnisse kurz hintereinander publizieren, so hat das für den großen Leserkreis der Zahnärzte etwas Entmutigendes und Verwirrendes. Dazu kommt noch, daß der Zahnarzt, insbesondere der Anfänger in der Praxis, wenn er zu seiner Belehrung sich in zahnärztlichen Kompendien oder Zeitschriften über die Therapie der Pulpakrankheiten informieren will, hier eine verwirrende Fülle von Behandlungsmethoden vorfindet, von denen jede einzelne nach des Autors Ansicht die bestexistierende ist. Etwas zur Milderung dieser Gegensätze beizutragen und den Nachweis zu versuchen, daß trotz großer theoretischer Meinungsverschiedenheiten eine einheitliche, auf sicherer bakteriologischer Grundlage ruhende Therapie der Pulpakrankheiten möglich ist, ist der Zweck dieses Vortrags.

M. H.! Das erstrebenswerte Ziel bei jeder Pulpabehandlung ist die Verhütung der apikalen Infektion, denn nur ein Zahn mit gesundem Periodont ist auf die Dauer funktionsfähig. Die beste Schutzwehr gegen die apikale Infektion bildet aber die gesunde Pulpa. Daher muß unser Bestreben darauf gerichtet sein, so lange wie möglich die Integrität der Pulpa dentis zu erhalten. Ich habe zu diesem Zweck mehrfach in früheren Vorträgen die heroische Kavitätendesinfektion mittels Thymol in Substanz empfohlen und kann auch heute wieder diese „Methode der indirekten Überkappung", wie sie Dependorf[1]) in seiner ausgezeichneten Monographie der Wurzelbehandlung nennt, aufs wärmste befürworten. In dem Thymol besitzen wir Zahnärzte glücklicherweise ein Antiseptikum, das für unsere Zwecke eigens geschaffen erscheint. Die Habilitationsschrift von Laubenheimer[2]), über die ich in meinem[3]) Buche über Pulpaamputation ausführlich referiert habe, hat den exakten Nachweis erbracht, daß das Thymol als Antiseptikum eine für uns Zahnärzte besonders glückliche Ausnahmsstellung einnimmt. Während nämlich das Thymol an desinfizierender Kraft nur vom Sublimat übertroffen wird, ist es trotzdem kein Reizmittel; es greift trotz höchster antiseptischer Qualitäten die tierische Zelle nur sehr wenig an, um so mehr aber das Eiweißmolekül der pflanzlichen Bakterienzelle. Das Thymol besitzt ferner eine für uns Zahnärzte sehr willkommene

---

[1]) Dependorf, Die Wurzelbehandlung bei erkrankter Pulpa und erkranktem periapikalem Gewebe. Ergebnisse der gesamten Zahnheilkunde, Wiesbaden 1910.

[2]) Laubenheimer, Phenol und seine Derivate als Desinfektionsmittel. Wien 1909.

[3]) Boennecken, Über Pulpaamputation. Leipzig 1912. Georg Thieme.

Eigenschaft, es wirkt anästhesierend. Röse[1]) und Hartmann[2]) konstatierten, daß Thymol auf die freiliegende und entzündete Pulpa gebracht, schmerzlindernd wirkt. Hartmann ließ Thymol in Substanz zu Ausheilungszwecken auf freiliegende Pulpen einwirken und stellte fest, daß Thymol die Pulpazellen nicht tötet. Miller[3]) machte die Beobachtung, daß die Schmerzen, welche durch Sublimat bei Applikation auf die amputierte Pulpa ausgelöst werden, durch Zusatz von Thymol vermieden werden konnten. Er empfahl das Thymol wegen seiner anästhesierenden Eigenschaften als Zusatz zur Arsenpaste. Ich benutze das Thymol seit nunmehr 20 Jahren als das souveräne Mittel für die Kavitätendesinfektion. Das Thymol ist das einzige Antiseptikum, das bei größter Desinfektionskraft keine Reizwirkung ausübt auf Pulpa und Periodont und sich daher für die allgemeine Anwendung in der konservierenden Zahnheilkunde wie kein zweites eignet.

Das Thymol wird in der Zahnheilkunde angewandt entweder in der Form einer konzentrierten alkoholischen Lösung oder in Substanz als Thymolpaste. Die Verordnungen lauten folgendermaßen.

Rp. Thymoli 10,0
Spir. vin. rectif. 20,0

und

Rp. Thymoli
Zinc. oxyd āā 5,0
Glycerini qu. sat. ut fiat pasta mollis.

Der Thymolalkohol findet Verwendung bei der Wurzelsterilisation und als Kavitätenantiseptikum bei Gold- und Porzellanfüllungen. Beim Verdunsten hinterläßt der konzentrierte Thymolalkohol einen feinen trockenen Niederschlag von Thymol auf den Wänden der Kavität. Weit mehr als der Thymolalkohol findet die Thymolpaste Verwendung. Bei jeder plastischen Füllung wird die Thymolpaste mit Hilfe eines dünnen Amalgamstopfers auf die Kavitätenwände verrieben und mit dem Warmluftbläser trocken geblasen. Auf die Thymoleinlage kommt eine Schicht Chloropercha und darüber die mit Zement unterlegte Füllung. Ein einfacher bakteriologischer Versuch erweist, daß innerhalb 24 Stunden eine über der lebenden Pulpa liegende mit Bakterien infizierte Dentinschicht durch eine

[1]) Röse, Über die Anwendung des Thymols bei Pulpitis. Österr.-Ungar. Vierteljahrsschr. f. Zahnhlkde. 1893.

[2]) Hartmann, Das Thymol und seine Verwendung in der Zahnheilkunde an Stelle des Arsens. Dtsch. Monatsschr. f. Zahnhlkde. 1892.

[3]) Miller, Lehrbuch der konservierenden Zahnheilkunde 1908.

Thymoleinlage sicher sterilisiert wird. Sie sehen hier ein Reagenzglas mit Nährgelatine (vgl. Abb. 1), beschickt mit einem kleinen Stückchen infizierten Dentins aus einem kariösen Molar mit Caries profunda. Um das Dentinstückchen herum ist eine üppige Bakterienkultur gewachsen. 24 Stunden später wurde die mit Thymolpaste ausgekleidete und mit Fletcher verschlossene Kavität unter Cofferdam gelegt, mit ausgeglühtem Exkavator die obere der Thymolwirkung direkt ausgesetzte Dentinschicht entfernt und aus der Tiefe des sichtbar infizierten, erweichten und leicht schneidbaren Gewebes ein kleines Dentinstück entnommen und in Nährgelatine gebracht. Der Befund war in allen Fällen immer gleich negativ; es findet kein Wachstum um das erweichte Dentinstück statt, es ist sterilisiert. Thymol besitzt, wie ich bakteriologisch nachweisen konnte, ein ausgesprochenes Diffusionsvermögen; es dringt in etwa 8 Tagen durch eine menschliche Pulpa von der Pulpakammer bis zur Wurzelspitze. Das Diffusionsvermögen des Thymols ist wesentlich geringer, als das des Formaldehyds, dessen Dämpfe bekanntlich in wenigen Stunden den Weg durch das Pulpagewebe zurücklegen; es ist aber viel größer, als das der Karbolsäure und des Sublimats, deren Diffusionsvermögen fast gleich Null ist. Die Frage, wie sich die lebende Pulpa gegenüber der Kavitätensterilisation durch Thymol verhält, muß auf Grund der hier allein maßgebenden klinischen Beobachtung in günstigem Sinne beantwortet werden. Die Pulpa reagiert bei kleinen und mittelgroßen Kavitäten überhaupt nicht auf die Thymoleinlage. Bei tiefen, bis fast an die Pulpa heranreichenden Kavitäten löst die Thymolauskleidung bisweilen eine leichte schmerzhafte Sensation aus, die 2—3 Stunden lang anhalten kann. Am Tage nach der Operation ist jedoch der Zahn stets schmerzfrei, vorausgesetzt, daß die Pulpa nicht bereits bakteriell infiziert war. Pulpareizungen, wie sie zum Bilde der Pulpahyperämie gehören, bilden keine Kontraindikation für die Thymolsterilisation der Kavitäten. Bei der Pulpahyperämie handelt es sich um eine einfache Kreislaufstörung; das Gewebe ist objektiv nicht verändert, es bestehen nur subjektive Symptome, indem die Pulpa auf jeden äußeren Reiz durch Schmerzanfälle reagiert, die bei ausgesprochener Hyperämie 1—2 Minuten

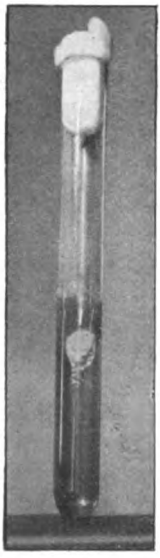

Abb. 1.
Bakterienkultur nach Übertragung eines Dentinstückchens bei Caries profunda auf Nährgelatine. 8 Tage alte Kultur.

lang anhalten können. Der Unterschied zwischen der Hyperämie und der Pulpitis incipiens ist der, daß es bei der Hyperämie noch nicht zur bakteriellen Infektion der Pulpazellen und zur Bildung eines Exsudats gekommen ist und daß daher spontane Schmerzen fehlen. Für die Pulpahyperämie, also für alle Fälle von Pulpairritation, bei denen es noch nicht zum Auftreten von spontanen Schmerzen gekommen ist, ist die Thymolsterilisation der Pulpadecke ein sicheres Prophylaktikum der Pulpainfektion. Nach Thymolauskleidung der Kavität warten wir unter Fletcherverschluß die Rekonvaleszenz der Pulpa ab, und erst nach einigen Tagen, wenn alle Symptome der Pulpareizung geschwunden sind, schreiten wir zur definitiven Füllung, wobei wir vorteilhaft die tiefste Schicht des Fletcherzements als reizlose Schutzdecke liegen lassen.

Ein Absterben der Pulpa nach Thymolsterilisation der Kavität ist nicht zu befürchten. Die Thymoleinlage übt bei Caries profunda einen leichten Reiz auf die Pulpa aus, die zur Bildung von Ersatzdentin und zur Verkalkung der der Pulpa benachbarten Dentinschichten anregt, ein Vorgang, der für die fernere Integrität der Pulpa nur von günstigem Einfluß sein kann. In vielen hunderten von Fällen habe ich vor Jahren bereits mit dem konstanten und mit dem Induktionsstrom die völlig intakte elektrische Erregbarkeit der Pulpa nach vorausgegangener Thymolbehandlung der Kavität konstatieren können.

Bei Kindern mit unvollkommen entwickelten Wurzeln ist die Erhaltung der Vitalität der Pulpa mit Hilfe der Thymolsterilisation des Dentins besonders erfolgreich. Speziell an den Vorderzähnen jugendlicher Individuen, wo die Kauterisation der Pulpa meist zu dauernder Entstellung durch Verfärbung der erkrankten Zähne führt, ist selbst bei ausgesprochenen Symptomen der Pulpareizung unbedingt die energische Thymolsterilisation der infizierten Dentinschichten, eventuell in wiederholten Einlagen vorzunehmen, um das in solchen Fällen so besonders wichtige Endziel, die Erhaltung der Pulpa, zu erreichen.

M. H.! Wir können also bei Caries profunda und bei bestehender Pulpahyperämie im Vertrauen auf die Thymolsterilisation die direkt über der Pulpa liegenden bereits bakteriell infizierten Dentinschichten unbesorgt zurücklassen und können dadurch in der täglichen Praxis manche Pulpa lebend erhalten, die sonst bei radikaler Exkavierung freigelegt und damit der Arsenpaste überliefert sein würde. Keineswegs soll durch diese Empfehlung einer Sorglosigkeit in der Exkavierung des erkrankten Dentins das Wort geredet werden. Alles erkrankte Dentin, das entfernt werden kann,

ohne die gesunde Pulpa freizulegen, soll und muß entfernt werden. Nur der letzte Exkavatorschnitt, der der Pulpa verhängnisvoll wird, kann unterbleiben.

Ist aber die Pulpa trotz größter Vorsicht freigelegt worden, dann ist es besser, von jedem Überkappungsversuch Abstand zu nehmen und die Pulpa sofort unter Kompressionsanästhesie zu entfernen. Alle Überkappungsversuche exponierter Pulpen sind unsichere Operationen. Meine eigenen Erfahrungen über die Endresultate der Überkappung freigelegter, nicht entzündeter Pulpen erstrecken sich in 20 Jahren über 244 Fälle. Hiervon gelangten 72 Fälle teils wegen pulpitischer Schmerzen, teils wegen Periodontitis infolge von konsekutiver Gangraena pulpae zur Nachbehandlung. Dies entspricht einer Mißerfolgsziffer von 29,5 %. Eine so ungünstige Statistik gibt mir Veranlassung, in allen Fällen von Pulpaexposition lieber gleich die Pulpa zu exstirpieren und die Wurzelfüllung vorzunehmen, als so lange zu warten, bis diese Operation nach monatelangen Beschwerden des Patienten durch die Notwendigkeit des Herausbohrens der Füllung und des Arbeitens an einem schmerzenden Zahn bedeutend komplizierter geworden ist.

Die Versuche, eine freigelegte und bereits entzündete, also bakteriell infizierte Pulpa durch konservierende Methoden lebend zu erhalten und auszuheilen, haben in meinen Aufzeichnungen eine noch ungünstigere Statistik. Ich verfüge allerdings nur über 34 eigene Beobachtungen. Von diesen 34 Fällen von Pulpitis superficialis incipiens, die mit verschiedenen Überkappungsmitteln, deren Aufzählung hier zu weit führen würde, behandelt wurden, gelangten 22 Fälle zur Nachbehandlung wegen Pulpitis totalis und Pulpagangrän. Es bedeutet dies eine Mißerfolgsziffer von 64,7 %, und dabei ist noch zu berücksichtigen, daß ein gewisser Prozentsatz des Patientenmaterials für die Statistik verloren gegangen ist, weil er, unbefriedigt mit dem Behandlungserfolg, in andere Hände übergegangen ist. Ich muß also auf Grund meiner Beobachtungen die Erfolge der Pulpaausheilungsversuche bei beginnender Pulpitis als höchst unsicher bezeichnen und stehe nicht an, mich ganz zu dem alten Adolf Witzelschen Standpunkt zu bekennen, jede Pulpa, die auch nur einmal geschmerzt hat, zu kauterisieren.

Für die Therapie der entzündeten Pulpa kommt nach wie vor als einzig zuverlässiges Anästhesierungsverfahren die altbewährte Ätzung mit arseniger Säure in Betracht. So glänzend die Resultate der Druckanästhesie bei der Devitalisation von Zähnen mit intakter Pulpa sind, bei der Pulpitis, insbesondere bei allen chronischen Formen der Pulpaentzündung läßt uns das Verfahren im Stich. Bei

ausgesprochener Pulpitis ist die Druckanästhesie eine schmerzhafte Operation, die die Geduld des Patienten und des Operierenden auf eine harte Probe stellt. Die Operationsmethode hat den Enthusiasmus, mit dem sie vor Jahren aufgenommen wurde, nicht gerechtfertigt und ist keinesfalls geeignet, das bewährte, weitaus schmerzlosere und zuverlässigere Verfahren der Arsenkauterisation zu verdrängen.

Die arsenige Säure wird behufs schmerzloser Kauterisation zweckmäßig in Verbindung mit Kokain und Nelkenöl angewandt, etwa in folgender Zusammensetzung:

Rp. Acid. arsenicosi
Cocaini muriatici $\overline{aa}$ 2,0
Eugenoli qu. satis ut fiat pasta.

Die Freilegung der entzündeten Pulpa ist durch exzessive Schmerzhaftigkeit der tieferen Dentinschichten häufig erschwert. In solchen Fällen genügt es, die arsenige Säure auf das Dentin zu applizieren. Arsen wirkt auf die Tomesschen Fasern ebenso nekrotisierend wie auf das Pulpagewebe. Am nächsten Tage können wir dann die Pulpa schmerzlos freipräparieren und das Kaustikum direkt auf das Pulpagewebe bringen. Wenn möglichst kleine Mengen des Ätzmittels ($^1/_4$—$^1/_2$ Stecknadelkopf) unter exaktem Fletscherverschluß angewendet werden, so kann bei reiner Pulpitis ohne Wurzelreizung eine Arseneinlage bis zu 8 Tagen liegen bleiben. Vorteilhafter ist es jedoch, die Ätzpaste nach 2 Tagen zu entfernen und bei ungenügender Tiefenwirkung eventuell eine zweite Arsenapplikation zu machen.

Nach gelungener Devitalisation und nach Entfernung der Kronenpulpa tritt nun die Frage an uns heran, was soll mit den kauterisierten Wurzelpulpen geschehen. In unserer ganzen Spezialwissenschaft gibt es kein Thema, das seit dem Erscheinen von Adolf Witzels berühmtem Werk: „Die antiseptische Behandlung der Pulpakrankheiten des Zahnes“ im Jahre 1879, also seit ca. 30 Jahren die wissenschaftliche Forschung mehr beschäftigt hat und dessen Entwicklung mit größerem Interesse von der gesamten zahnärztlichen Welt verfolgt wird, als die Frage der Nachbehandlung der kausterisierten Pulpa. Diese Kardinalfrage der operativen Zahnheilkunde beschäftigt in gleicher Weise den Theoretiker, der auf dem Wege der exakten Forschung die mannigfachen Rätsel der Pathologie der Pulpaentzündung zu lösen trachtet, wie auch den zahnärztlichen Praktiker, der Tag für Tag am Operationsstuhl das

Problem der Wurzelbehandlung in seinen, je nach der Eigenart des betreffenden Falles schier unendlich variablen Schwierigkeitsabstufungen technisch zu bewältigen hat.

Der leitende Gesichtspunkt für die Nachbehandlung der kauterisierten Wurzelpulpa muß das allgemein anerkannte chirurgische Prinzip sein: Alles nekrotische Gewebe ist aus dem Organismus zu entfernen.

M. H.! Wäre diese über allen Zweifel zu Recht bestehende chirurgische Forderung in den 58 Wurzelkanälen des menschlichen Gebisses mit derselben Sicherheit durchzuführen, wie bei jeder anderen chirurgischen Operation, so gäbe es keine Pulpaamputationsfrage. In der ganzen Chirurgie gibt es aber keinen zweiten Eingriff, bei dem die Anwendung des Prinzips der Entfernung des abgestorbenen Gewebes auf so große, ja direkt unüberwindliche Schwierigkeiten stößt, wie bei der Operation der Exstirpation der Pulpareste aus menschlichen Molarzähnen. Sie erlassen es mir wohl, den Nachweis für diese jedem Praktiker geläufige Tatsache hier nochmals zu erbringen; ich brauche wohl nicht näher auf die so außerordentlich verdienstvollen Preiswerkschen und Fischerschen Korrosionspräparate einzugehen, sie sind jedem von uns bekannt und zeigen mit unwiderleglicher Deutlichkeit, daß eine wirkliche Totalexstirpation der Pulpa nicht durchführbar ist. Die neueste Arbeit von Fischer[1]) über die Anatomie des Foramen apicale bringt neues Beweismaterial für die These der Unausführbarkeit der Totalexstirpation der Wurzelpulpa. Fischer zeigt an seinen schönen Präparaten, wie alle Wurzelpulpen am Foramen apicale sich, einem Delta an der Mündung eines Flusses vergleichbar, fächerartig verzweigen und in einzelnen Ästen durch verschiedene Kanalöffnungen in die Alveole treten. So weisen denn alle wissenschaftlichen Forschungen und klinischen Erfahrungen mit zwingender Notwendigkeit darauf hin, daß der Terminus technicus Pulpaexstirpation besser durch die Bezeichnung hohe Amputation ersetzt wird. Alle unsere Pulpaexstirpationen sind, wie ich vor 2 Jahren in meinem Buche betont habe, nichts anderes als hohe Amputationen. Im glücklichsten Falle gelingt es uns, die Pulpa im Foramen apicale zu amputieren, wobei aber die seitlichen Verästelungen des Pulpadeltas in der Wurzelspitze stets zurückbleiben. Die Fischerschen Untersuchungen über die Anatomie der Wurzel-

[1]) Fischer, Der heutige Stand der Wurzelbehandlung mit Rücksicht auf die feinere Anatomie menschlicher Wurzelkanäle, insbesondere am Foramen apicale (Dtsch. Monatsschr. f. Zahnhlkde. 1912).

spitze erklären uns auch die zahlreichen Mißerfolge unserer Exstirpationsbehandlung. Die Fälle von Pulpitis chronica apicalis und von Periodontitis chronica, die Beobachtungen von granulierender Periodontitis mit Wurzelresorption nach Pulpaexstirpation, über deren klinische Erscheinungen ich in meinem Buche über Pulpaamputation referiert habe, sie erhalten durch die neusten Fischerschen Untersuchungen ihre anatomische Unterlage.

Bei jeder Pulpaexstirpation lassen wir nicht nur den für das spätere Schicksal des Zahnes wichtigsten Teil der Pulpa, die Pars apicalis zurück, wir müssen auch notgedrungen die abgerissenen Odontoblastenfortsätze in den Dentinkanälchen zurücklassen, die als fäulnisfähige organische Substanz und als bakterielle Nährböden durchaus in Betracht zu ziehen sind. Bei jeder Pulpitisbehandlung werden wir gut tun, die an der Wurzelspitze und in den Dentinkanälchen zurückgelassenen Pulpareste als bakteriell infiziertes Gewebe anzusehen, wofür ich im folgenden eine Reihe von histologischen und bakteriologischen Belegen beibringen kann. Unsere Wurzelfüllungsmethoden, wie das Einführen von Guttaperchaspitzen oder das Einpumpen von halbflüssigen Zementen behindern in keiner Weise die Entwicklung von Bakterienvegetationen, und so spielen sich denn in dem Pulpaamputationsstumpf, der Pars apicalis pulpae trotz scheinbar gewissenhafter Wurzelfüllung alle Formen der Pulpaentzündung ab, von der Pulpitis simplex chronica bis zur Pulpitis gangraenosa. Und selbst den seltenen Fall vorausgesetzt, daß das zurückgebliebene Pulpagewebe steril gewesen, so ist es doch immer noch der Gefahr der hämatogenen Infektion ausgesetzt. Welcher Praktiker wüßte nicht von den schmerzhaften, glücklicherweise häufig spontan sich wieder zurückbildenden Wurzelaffektionen zu berichten, wie sie besonders im Frühjahr und im Spätherbst zur Zeit der Schnupfen- und Influenzaepidemien an toten Zähnen mit Wurzelfüllung auftreten, Affektionen, die sich ungezwungen als hämatogene Infektionen des an der Wurzelspitze zurückgelassenen schwach durchbluteten Pulpagewebes deuten lassen.

Die feinere Anatomie der Wurzelspitze, wie sie Fischer uns kennen lehrte, sollte also, um diesen springenden Punkt noch einmal zu betonen, jedem Praktiker die wichtige Tatsache vor Augen führen, daß es Pulpaexstirpationen in des Wortes eigenster Bedeutung überhaupt nicht gibt, sondern nur Pulpaamputationen.

Hieraus resultiert für die Praxis die Forderung, daß jede Wurzelfüllung eine Amputationsbehandlung ist und daß jeder Wurzelkanal mit einer wirksamen und zuver-

lässigen Amputationspaste gefüllt werden muß, einer Paste, der die wichtige Aufgabe zufällt, die im Kanal zurückgebliebenen Reste des bakteriell infizierten Pulpagewebes sicher zu sterilisieren und zu mumifizieren. Auf diese wichtigste aller Indikationen für die Wurzelbehandlung komme ich gleich noch näher zurück.

Vorher möchte ich zur Technik der Pulpaexstirpation noch einige Worte sprechen. Das allgemein chirurgische Prinzip von der Notwendigkeit der Entfernung des nekrotischen Gewebes aus dem Organismus verlangt von uns die Pulpaexstirpation überall dort, wo die räumlichen Verhältnisse des Mundes die Durchführung dieses Prinzips gestatten, also an allen Zähnen, wo die Lage der Kavität es erlaubt, mit unserer Extraktionsnadel in gerader Richtung in die Wurzelkanäle einzugehen. Diese räumliche Möglichkeit dürfte unter normalen Verhältnissen für alle Vorderzähne, alle Prämolaren und für die mesialen Kavitäten erster und zweiter Molaren vorhanden sein. Schon bei den distalen Kavitäten erster Molaren tritt die Notwendigkeit an uns heran, mit gebogener Extraktionsnadel zu arbeiten, was bei der Brüchigkeit dieses diffizilen Instruments seine großen Gefahren hat. Distale Kavitäten in zweiten Molaren, ferner alle Kavitäten in Weisheitszähnen, endlich die fazialen Kavitäten an Molaren und Prämolaren können überhaupt nicht schulmäßig durch Pulpaexstirpation behandelt werden, es sei denn, daß wir den größten Teil der Krone abtragen. Für alle Zähne, deren Wurzelkanäle von unserer Extraktionsnadel mühelos erreicht werden, das sind also die Frontzähne, die Prämolaren und die ersten und zweiten Molaren mit mesialen Kavitäten empfehle ich die Anwendung des chirurgischen Prinzips der Entfernung des nekrotischen Gewebes, und zwar mit Zuhilfenahme von Aqua regia.

Die Aqua regia-Behandlung, die ich vor 8 Jahren als Hilfsmittel für die Nachbehandlung kauterisierter Pulpen zwecks möglichst radikaler Entfernung der Pulpareste empfohlen habe[1]), hat sich derart bewährt, daß ich heute die methodische Anwendung des Königswassers zum Zweck der Entfernung und Devitalisierung von Pulparesten aus engen Wurzelkanälen für den größten Fortschritt halte, der in der Technik der Pulpaexstirpation seit Einführung der Donaldsonschen pulp canal cleansers gemacht wurde. Die Verwendung der Aqua regia zum Zweck der Pulpaexstirpation

[1]) Boennecken, Zur Therapie der Pulpakrankheiten. Österr. Zeitschr. f. Stom. 1904.

hat drei große, bisher von keiner andern Methode erreichte Vorteile.

1. Die starke Säure entkalkt die manchmal mikroskopisch kleinen Kalkkonkremente, die in jeder erkrankten Pulpa vorhanden sind und die in den engen Wurzelkanälen der Prämolaren und Molaren ein absolutes Verkehrshindernis für die eindringende Nervnadel bilden. Nach Einpumpen von Aqua regia werden die bukkalen Kanäle oberer Molaren und die mesialen Kanäle unterer Molaren in 1—2 Minuten für die feinste Nadel passierbar, vorausgesetzt, daß keine scharfe Wurzelknickungen, wandständige Dentikel oder ausdentifizierte Kanäle älterer Leute vorliegen.

2. Die Aqua regia devitalisiert die am Foramen apicale oder im Lumen enger Kanäle nach mißlungenem Extraktionsversuch zurückgelassenen lebenden Pulpareste und verhindert dadurch das Auftreten von pulpitischen Reizerscheinungen nach Wurzelbehandlung.

3. Die Aqua regia ist eins unserer stärksten Desinfektionsmittel, sie wird an desinfizierender Kraft, wie meine bakteriologischen Versuche, auf die ich später zurückkomme, zeigen, nur noch vom Thymol übertroffen.

Die Aqua regia besteht bekanntlich aus Salpetersäure NHO_3, Salzsäure ClH, und dem Einwirkungsprodukt dieser beiden Säuren aufeinander, dem Nitrosylchlorid NOCl. Das letztere zerfällt bei Berührung mit organischen Substanzen in Stickstoffoxyd NO und freies Chlor. Bringt man also Aqua regia in Wurzelkanäle, die Pulpareste enthalten, so bildet sich freies Chlor, das in statu nascendi bekanntlich eins unserer kräftigsten Antiseptika ist. Wir erreichen also bei der Ausräumung der Wurzelkanäle mit Aqua regia einen dreifachen Zweck.

1. Wir machen enge Kanäle passierbar für unsere Nervnadel.
2. Wir devitalisieren alles lebende Pulpagewebe.
3. Wir sterilisieren die Kanäle und deren Inhalt in kräftigster Weise.

Die Technik der Pulpaexstirpation mit Hilfe von Aqua regia ist folgende. Nach Säuberung der Kavität von allen kariösen und infektiösen Massen wird zunächst mit scharfem Rosenbohrer der Pulpakopf aus der Pulpakammer ausgebohrt. Hierdurch werden die Kanaleingänge freigelegt. Nunmehr erweitern wir mit entsprechend schwächerem Rundbohrer, meist unter Zuhilfenahme des Winkelstücks die Eingänge der Wurzelkanäle. Dies ist die einzige Aufgabe, die der Bohrer zur Unterstützung der Wurzelarbeit zu

leisten hat, um unseren Säuren, Alkalien und Antisepticis die Passage in die Kanäle zu erleichtern. Über den Kanaleingang hinaus den Bohrer in das Kanalinnere zu führen, oder gar zu versuchen, die Wurzel bis zum Apex aufzubohren, bedeutet ein Operieren im Dunkel unter beständiger Gefahr der Wurzelperforation. Ausgenommen von dieser Regel sind natürlich die zum Zweck des Stiftzahnersatzes notwendigen Bohrarbeiten. Nach diesen Vorbereitungen, bei denen die Warmwasserspritze zur Ausschwemmung von Gewebstrümmern reichlich Verwendung findet, wird zur eigentlichen Wurzelarbeit der Cofferdam angelegt. Aus den Kanälen wird nun zunächst in gewöhnlicher Weise mit feinsten Donaldson cleansers alles erreichbare Pulpagewebe extrahiert, wobei jedes stärkere Hineinpressen und jede schärfere Drehung der Nadel zu vermeiden ist.

Nachdem auf diese Weise in allen Kanälen mehr oder weniger hohe Pulpaamputationen vorgenommen sind, schreiten wir zur Anwendung der Aqua regia. Mit der Witzelschen Tropfpinzette bringen wir mehrere Tropfen der Säure in die leere Pulpakammer. Ich habe häufig anläßlich des von mir empfohlenen Formolbades der Wurzelpulpen bei der Pulpaamputation von kollegialer Seite die Entgegnung gelesen, man müsse bei solchen Operationen im Oberkiefer den Patienten auf den Kopf stellen. M. H.! Die Kollegen, die das geschrieben, haben eben niemals den einfachen Versuch gemacht, eine beliebige Zahl von Tropfen, sei es nun von Formalin, sei es von Aqua regia, oder von irgend einer andern Flüssigkeit mittels der Witzelschen Tropfpinzette in der Pulpakammer eines oberen Zahnes zu suspendieren.

Wenn man die Spitze der Pinzette an die Wandung der Pulpakammer andrückt und nun das Instrument öffnet, so haftet der Tropfen entgegen dem Gesetz der Schwere durch Adhäsion an der Wandung des Cavum pulpae. Auf diese Weise können wir die Pulpakammer oberer Zähne mit jeder beliebigen Flüssigkeit vollständig anfüllen. Mit feinen glatten Donaldson-Nadeln arbeiten wir nun das in der Pulpakammer suspendierte Königswasser in die Wurzelkanäle hinauf, wobei wir uns sofort überzeugen, wie mit der vordringenden Säure das Eindringen der Nadel leichter und leichter wird. Stößt die Säure auf lebendes Pulpagewebe, so wird dies karbonisiert, der Patient zuckt dabei leicht zusammen, ein Zeichen, daß die Aqua regia ihre Schuldigkeit getan hat. Wir suchen nun unter fortwährendem Einpumpen von Aqua regia uns langsam mit der glatten Nadel bis zur Wurzelspitze hinaufzuarbeiten. In weiten Kanälen armieren wir unsere Nervnadel zweckmäßig mit einer dünnen Watteschicht, um die Kanalwand in innigen Kontakt mit

der Säure zu bringen. Es genügt natürlich die allerkleinste Spur von Watte, damit die bekannte und berüchtigte Spritzenstempelwirkung der Nadel strengstens vermieden wird. Auch können wir in weite und mittelweite Kanäle nach der Säurebehandlung noch mehrmals mit der Extraktionsnadel hineingehen, um alle Gewebstrümmer aus dem Kanal herauszuholen. In engen Kanälen genügt es, die Pulpareste zu karbonisieren. Extrahieren lassen sich solche feinsten Gewebstrümmer aus engen Kanälen nicht wegen der Gefahr des Abbrechens unserer Extraktionsnadel. Übrigens werden diese zurückgelassenen organischen Reste durch die nachfolgende Neutralisation mit Natriumsuperoxyd direkt aufgelöst. Die Aufgabe der Aqua regia ist erfüllt, wenn alles lebende Pulpagewebe in den Kanälen verkohlt und gegen Nadelstich unempfindlich geworden ist und wenn alle extrahierbaren Gewebsreste aus den Kanälen entfernt sind.

Auf die Aqua regia folgt nun die Neutralisation mittels Natriumsuperoxyd. Das gelblichweiße Pulver wird mit der befeuchteten Nadel, an der es adhäriert, in die Kanäle gebracht. Das Natriumsuperoxyd, das wegen seiner hygroskopischen Eigenschaften stets in gut verschlossenen dnnklen Gläsern aufbewahrt werden sollte, ist ein kaustisches Alkali, welches Albuminate, also auch die Bakterienzellen sofort auflöst und den fettigen Inhalt des Kanals verseift. Der chemische Vorgang ist folgender. Zunächst werden die beiden Säuren, die Salpetersäure und die Salzsäure, neutralisiert nach folgender Formel:

$$2\,HNO_3 + Na_2O_2 = \underset{\text{Salpeters. Natron}}{2\,NaNO_3} + \underset{\text{Wasserstoffsuperoxyd}}{H_2O_2}$$

$$2\,ClH + Na_2O_2 = \underset{\text{Kochsalz.}}{2\,NaCl} + H_2O_2$$

Das Wasserstoffsuperoxyd bildet mit überschüssiger Salzsäure Chlor $H_2O_2 + 2\,HCl = 2\,H_2O + Cl_2$. Nach der Neutralisation wird der Wurzelkanal durch die Auflösung der Albuminate und durch die Verseifung des fettigen Inhalts wesentlich geräumiger, und wir haben jetzt nach einer höchstens 5 Minuten dauernden Wurzelarbeit die Kanäle in einem Zustand der Passierbarkeit und Sterilität, wie es mit keiner andern bisher beschriebenen Methode der Pulpaexstirpation erreicht werden kann. Natürlich sind auch dieser Methode die Grenzen ihrer Wirksamkeit gezogen. Stark gekrümmte oder abgeknickte Wurzeln, Kanäle mit wandständigen Dentikeln, abnorm enge Kanäle und ausdentifizierte Wurzelkanäle alter Leute sind auch für die Aqua regia nicht passierbar. Auch werden wir

niemals imstande sein, die von Fischer beschriebenen netzförmigen Verzweigungen der Pulpa an der Wurzelspitze zu entfernen. Ich kann mich daher nicht zu dem Standpunkt Feilers bekennen, daß wir mit Hilfe von Aqua regia stets in der Lage sind, sämtliche Reste aus den Wurzelkanälen zu entfernen und nicht zu befürchten brauchen, Gewebsteile im Kanal zurückgelassen zu haben. Die meisten der Feilerschen Korrosionspräparate beweisen direkt das Gegenteil, nämlich, daß wir selbst nach sorgfältigster Ausräumung der Kanäle am Phantom mit Zuhilfenahme von Aqua regia durchaus nicht in der Lage sind, mit unserer Wurzelfüllung, und das ist in



Abb. 2.
Korrosionspräparate nach Feilerscher Methode.
Nur 5 Ausgüsse sind vollständig, die übrigen 11 sind unvollständig.

diesem Falle der Metallausguß, in sehr engen Kanälen die Wurzelspitze zu erreichen. Die Mehrzahl seiner Metallausgüsse von bukkalen Wurzeln oberer Molaren und von mesialen Kanälen unterer Molaren sind auf der Hälfte, oder auf $^2/_3$ des Weges stecken geblieben und erreichen nicht die Wurzelspitze. Ich habe zur Nachprüfung eine Reihe von Korrosionspräparaten mit Woodmetall in der Weise, wie Kollege Feiler sie beschrieben, angefertigt und das Ergebnis dieser Präparate, die Sie nebenstehend (vgl. Abb. 2) sehen, ist, daß es uns in den ganz engen Kanälen nur ganz ausnahmsweise gelingt, selbst mit dem unter den Druck der Solbrigschen Presse gesetzten flüssigen Metall, die Wurzelspitze zu erreichen. Weniger das zurückgelassene Pulpagewebe, als die Kanalenge hindert das Eindringen des flüssigen Metalls bis zum Apex. So gelingt es beispielsweise selbst nach ganz unvollkommener Pulpaextraktion, in mittelweiten Kanälen das Woodmetall neben dem zurückgelassenen Pulpafaden bis zur Wurzelspitze zu treiben, so daß man aus dem gelungenen Metallausguß nicht einmal den Schluß ziehen kann, daß

alles Pulpagewebe aus dem Kanal beseitigt ist, weil das Metall sich in mittelweiten Kanälen seinen Weg an dem Pulpafaden vorbei bis zur Wurzelspitze erzwingt.

Die Feilerschen Präparate beweisen also weder, daß es gelingt, alle Pulpareste aus dem Kanal zu entfernen, denn selbst, wenn man absichtlich Pulpagewebe in mittelweiten Wurzeln zurückgelassen hat, gelangt man zu denselben Ausgüssen, noch beweisen sie, daß es stets möglich ist, in engen Kanälen bis zur Wurzelspitze zu gelangen. Herr Kollege Feiler wird natürlich, ebenso wie ich, nur seine besten und vollkommensten Ausgüsse demonstrieren, er wird aber ebenso wie ich eine große Zahl von Mißerfolgen bei der Anfertigung der Präparate zu verzeichnen gehabt haben. Aber selbst die vollkommensten Demonstrationspräparate beweisen eher das Gegenteil, daß es eben unmöglich ist, bei engen Kanälen, selbst unter Zuhilfenahme der besten technischen Hilfsmittel, und das so unendlich viel einfachere Arbeiten am Phantom vorausgesetzt, eine sichere Kanalreinigung bis zur Wurzelspitze vorzunehmen. Von den 13 in seinem Aufsatz abgebildeten Metallausgüssen oberer und unterer Molaren sind 8 unvollständig, das heißt, die Metallfäden erreichen die Wurzelspitze nicht; nur 5 Präparate können als leidlich vollständige Ausgüsse der Kanäle angesprochen werden. Meine Präparate führen zu ähnlichen Resultaten; von 16 Ausgüssen können nur 5 als vollständige Reproduktionen des Wurzelkanallumens angesprochen werden, die übrigen sind unvollständig. Also auch die Aqua regia-Behandlung, zweifellos unser bestes Exstirpationsverfahren, garantiert uns keine wirkliche Totalexstirpation, sondern nur eine möglichst hohe Amputation. Jede Wurzelbehandlung nach Arsenkauterisation muß daher prinzipiell eine Amputationsbehandlung sein, jede Wurzelfüllung muß, wie auch Baumgartner-Graz[1]) in seiner verdienstvollen Monographie der Wurzelbehandlung fordert, die Eigenschaft haben, das zurückgelassene infizierte Pulpagewebe zu sterilisieren, zu mumifizieren und möglichst dauernd in sterilem Zustand zu erhalten. Jeder Wurzelkanal muß also mit einer stark desinfizierenden und mumifizierenden, dabei nicht reizenden Amputationspaste ausgefüllt werden.

Außer dieser antiseptischen Vorratskammer, die den wichtigsten Bestandteil der Wurzelfüllung bildet, sollte der Kanal noch eine möglichst solide Ausfüllung des Innenraums und einen möglichst hermetischen Abschluß nach außen hin erhalten. Dies läßt sich

[1]) Baumgartner, Wurzelbehandlung und Wurzelfüllung. Österr.-Ungar. Vierteljahrsschr. f. Zahnhlkde. 1909.

am besten bewerkstelligen, indem wir nach Füllung des Kanals mit einer weichen Paste einen Paraffinstift in den Kanal versenken, den wir durch Einschmelzen mit der heißen Rumpelschen Nadel in möglichst innige Verbindung mit den Kanalwandungen bringen. Bei weiten Kanälen sind 2—3 Paraffinstifte, wie sie von Rumpel in guter Qualität hergestellt sind, in der Wurzel zu versenken. Bei ganz engen Kanälen gelingt es überhaupt nicht, einen Paraffinstift in das Kanallumen zu bringen, hier muß man sich damit begnügen, die Kanalmündung mit geschmolzenem Paraffin zu verschließen, oder den Kanal mit dünnem Chlorzinkzement zu füllen. Die

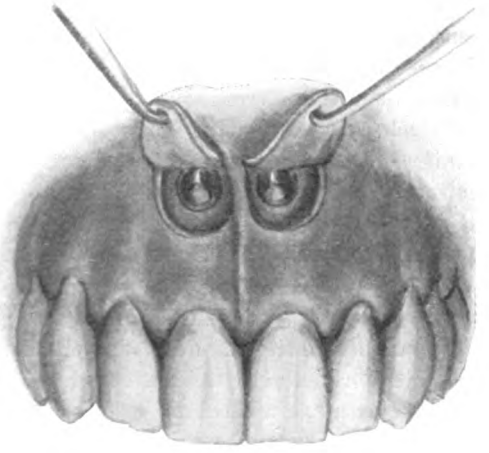

Abb. 3.
Zwei Wurzelzysten über den mittleren Schneidezähnen, hervorgerufen durch Guttaperchapoints.

Paraffinspitze stellt, wie bereits Trauner-Graz[1]) hervorgehoben hat, das ideale Wurzelfüllungsmaterial dar. Guttaperchaspitzen, Silberdraht und Elfenbeinspitzen bedeuten eine Gefahr für das Periodont, indem sie nur zu leicht durch das Foramen apicale durchgepreßt werden und hier eine Periodontitis chronica mit Granulom und Zystenbildung hervorrufen. In meinem Buche über Pulpaamputation illustrierte ich die Entstehung von Wurzelzysten nach Kanalfüllung mit Guttaperchaspitzen durch einen recht instruktiven Fall, der beide mittleren oberen Schneidezähne betraf. Ich bringe den Fall durch nebenstehende Abbildung (vgl. Abb. 3) nochmals in

[1]) Trauner, Wurzelfüllung von Zähnen, deren Wurzelwachstum nicht abgeschlossen ist. Österr.-Ungar. Vierteljahrsschr. f. Zahnhlkde. 1902.

Erinnerung. Die erwähnten Materialien haben ferner den Übelstand, daß sie schwer oder gar nicht aus dem Kanal entfernt werden können, falls eine Nachbehandlung erforderlich sein sollte. Hier ist Paraffin das Idealmaterial; es schließt den Kanal hermetisch ab und ist doch in wenigen Sekunden mit der heißen Nadel wieder entfernt, so daß eine neue Behandlung sofort vorgenommen werden kann. Der Paraffinverschluß muß daher als die reizloseste und speziell für die Gangraena pulpae mit Rücksicht auf die Rezidivbehandlung als die bequemste Form der Wurzelfüllung angesprochen werden. Daß es trotz der Handlichkeit des Materials in den meisten Fällen nicht gelingen wird, die Paraffinfüllung bis zum Apex zu bringen, ist praktisch ohne Bedeutung. Das Verlangen nach einer absolut dicht schließenden Wurzelfüllung ist theoretisch durchaus berechtigt, weil in einem derartig gefüllten Kanal kein Platz mehr vorhanden ist für fäulnisfähige Sekrete und Entzündungsprodukte. Dieser theoretischen Forderung steht aber erstens bei mehrwurzeligen Zähnen die praktische Unausführbarkeit und zweitens die tausendfältige Beobachtung gegenüber, daß Zähne, deren Kanäle entweder ganz leer oder nur zum Teil gefüllt sind, Jahre hindurch vollkommen reaktionslos bleiben, vorausgesetzt, daß der am Apex zurückgelassene Pulparest steril war, oder durch antiseptische Kanalbehandlung sterilisiert wurde. Für die Praxis ist nicht der absolute Randschluß der Wurzelfüllung das entscheidende, sondern die Sterilität des Kanals und des Kanalinhalts, mit andern Worten eine genügende Menge eines antiseptischen Füllungsmaterials, das die Unmöglichkeit des Auftretens von Fäulnisvorgängen im Kanal auf die Dauer garantiert.

Für diese Zwecke empfehle ich die auch zur Kavitätendesinfektion verwendete Thymolpaste. Die Thymolpaste ist, wie meine am Schluß dieser Arbeit mitgeteilten Versuche zeigen, ein Antiseptikum ersten Ranges, sie wirkt, wie ich in meinem Buch über Pulpaamputation feststellen konnte, diffundierend und mumifizierend, sie ist endlich reizlos, und ein eventuelles Durchpressen von Paste durch das Foramen ist unbedenklich. Ja bei bestehender Periodontitis chronica mit Fistelbildung habe ich oft nach dem Vorgang von Adolf Witzel die Thymolpaste absichtlich durch das Foramen apicale durchgetrieben und hiervon stets eine günstige Beeinflussung des chronischen Wurzelprozesses und die Ausheilung mancher Fistel beobachtet. Ich will indessen hier auf das Thema der Periodontitisbehandlung nicht näher eingehen, ich erwähne die Tatsache des

absichtlichen Durchpressens der Thymolpaste nur, um die völlige Reizlosigkeit und Unschädlichkeit des empfohlenen Wurzelfüllungsmaterials für das periodontale Gewebe zu illustrieren.

Die im Vorigen vorgetragene Behandlungsmethode stützt sich auf systematische bakteriologische Untersuchungen an infizierten Wurzelkanälen. Die Methode bedeutet die praktische Verwertung derjenigen Desinfektionsmittel, die sich beim bakteriologischen Versuch als die zuverlässigsten erwiesen haben. Ich empfehle diese Therapie, also Pulpaexstirpation, Ausräumung und Sterilisation der Kanäle mit Aqua regia und Natriumsuperoxyd, daran anschließend Trockenlegung der Kanäle mit Thymolalkohol, sofortige Wurzelfüllung mit Thymolpaste und Kanalverschluß mit Paraffin für alle Fälle von Pulpitis, wo die räumlichen Verhältnisse des Mundes eine Pulpaexstirpation gestatten. Ich empfehle diese Behandlung ferner als eine einheitliche Therapie der Pulpakrankheiten für alle Formen der Pulpitis von der Pulpitis simplex bis zur Pulpitis gangraenosa.

Für den bakteriologisch geschulten Kliniker haben alle Pulpitiden das gemeinsame Moment der bakteriellen Gewebsinfektion. Alle die verschiedenen Arten der Pulpitis, die die theoretische Forschung aufgestellt hat, sind vom klinischen Standpunkt aus nur Variationen eines und desselben Infektionsprozesses, dessen verschiedene Erscheinungsformen keine prinzipiellen, sondern nur graduelle Unterschiede zeigen. Bei der Pulpitis simplex sehen wir im mikroskopischen Bilde Kokken, Stäbchen und Spirillen in verhältnismäßig geringer Anzahl ziemlich gleichmäßig verteilt in den Bindegewebsspalten liegen; bei der Pulpitis purulenta finden wir in großen Haufen die charakteristischen Eitererreger, den Staphylococcus pyogenes aureus und albus, dazwischen große Mengen von Streptokokken; bei der Pulpagangrän endlich konstatieren wir außer den Eitererregern auch noch das große Heer der Saprophyten, welche das Pulpagewebe völlig durchsetzen und zur fauligen Einschmelzung bringen. Das allen Pulpitiden gemeinsame Moment ist die bakterielle Infektion. Schon im allerfrühesten Stadium der Pulpitis incipiens, wenn der Zahn erst ein einziges Mal eine Stunde lang spontan geschmerzt hat, sehen wir, wie meine Präparate zeigen, die Entzündungserreger im oberen Drittel der Wurzelpulpa. Die nebenstehende Abbildung (vgl. Abb. 4) zeigt das Pulpagewebe an der lingualen Wurzelspitze des zweiten oberen Molaren bei einem 20jährigen Studenten mit Pulpitis incipiens. Patient hatte seit 14 Tagen Schmerzen bei kalt und in der letzten

Nacht den ersten pulpitischen Anfall (1 Stunde lang spontane Schmerzen). Die Regio apicalis pulpae ist bereits infiziert mit Stäbchen, Kokken und Spirillen.

Charakteristisch für die Schnelligkeit der bakteriellen Invasion war ein Fall, den ich vor wenigen Wochen in meiner Klinik beobachtete. Einem 18jährigen Burschen wurde mittags 12 Uhr der obere mittlere Schneidezahn durch einen Faustschlag frakturiert. Patient kam 6 Uhr abends wegen Schmerzen in die Klinik. Die

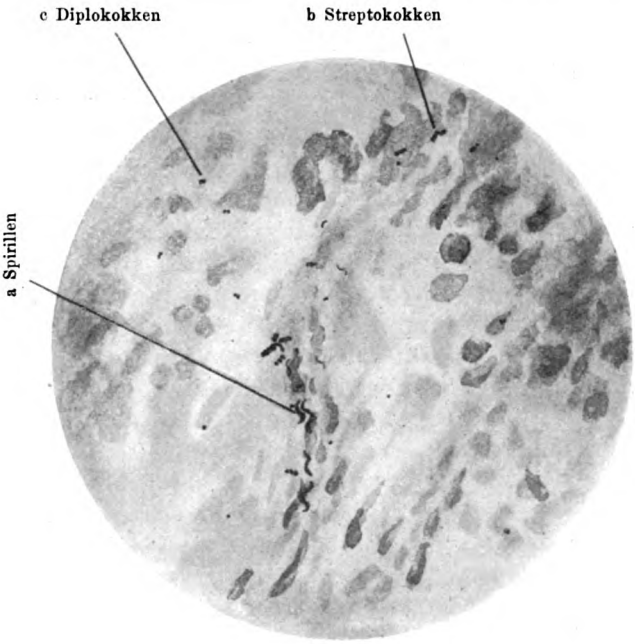

Abb. 4.

Pulpa von der lingualen Wurzelspitze des II. oberen Molaren rechts bei Pulpitis incipiens. Zahn hatte in der Nacht vor der Extraktion zum ersten Male eine Stunde spontan geschmerzt.
Färbung nach Gram. Vergr. 700.

Kronenpulpa lag in ganzer Ausdehnung frei und war lebhaft injiziert. Nach Extraktion des Zahnes wird die Pulpa unter allen Kautelen aus der Wurzel entfernt, mit ausgeglühter Schere in ein unteres, mittleres und oberes Drittel zerschnitten und die drei Teile auf Agar übertragen. Aus allen drei Objekten wuchsen nach 5 Tagen Bakterienkolonien heraus, und zwar Stäbchen und Kokken als Beweis, daß bereits in 6 Stunden die Mundpilze den Weg von der Expositionsstelle bis zum oberen Pulpadrittel zurückgelegt

hatten. In 6 weiteren Fällen von frischer Pulpitis, wo der betroffene Zahn nur einmal spontan geschmerzt hatte, wurde das obere Drittel der Pulpa in Alkohol gehärtet, in Paraffin eingebettet, geschnitten und nach Gram gefärbt. In allen Fällen fanden sich Kokken, Stäbchen und Spirillen in den Bindegewebsspalten. Wir müssen vom klinischen Standpunkt aus jede Pulpa, die auch nur einmal spontan geschmerzt hat, als septisch betrachten und von der Voraussetzung ausgehen, daß nicht nur der extrahierbare Pulpastrang, sondern auch das nicht extrahierbare Gewebe des Wurzelspitzendeltas und die zurückgelassenen Tomesschen Fasern in den Dentinröhrchen der Wurzel bakteriell infiziert sind.

Und selbst vorausgesetzt, daß wir bei Pulpitis incipiens nach durchgeführter Arsenkauterisation eine sterile Wurzelpulpa vor uns haben, so besteht doch für jeden bakteriologisch geschulten Zahnarzt kein Zweifel darüber, daß wir bei dem Versuch, die Wurzelpulpa zu extrahieren, mit unserer Nervnadel die Infektion in den Wurzelkanal hineintragen. Wir arbeiten in einem septischen Operationsfeld, in einer Kavität, die septisches Material enthält, an einer Kronenpulpa, deren Oberfläche durch die vorangegangene Entzündung, die nachfolgende Devitalisierung und die Bedeckung mit Wattebäuschchen zahlreiche Infektionserreger beherbergt, und so muß es wohl als sicher angenommen werden, daß wir mit unserer Nervnadel eine direkte Überimpfung von septischem Material in das Pulpagewebe der Wurzelspitze vornehmen, also die Infektion dorthin tragen, wo vorher vielleicht noch keine Infektion war. —

Es ist daher grundverkehrt, bei der Behandlung einer frischen Pulpitis nach Extraktion der Pulpa und nach Stillung der kleinen Blutung den Wurzelkanal sofort mit einem Guttaperchapoint oder mit Zement zu füllen. Auch das Auswaschen der Kanäle mit irgend einem schwachen Antiseptikum, wie Wasserstoffsuperoxyd oder 5 %iger Karbolsäure ist durchaus sinnwidrig. Jede Pulpitisbehandlung erfordert vielmehr eine methodische Sterilisation der Wurzelkanäle mit unsern stärksten und bewährtesten Desinfektionsmitteln und als solches kommt vor allen die Aqua regia in Betracht. Angesichts der ungünstigen Statistik, die die bisherige Pulpitisbehandlung mit Pulpaexstirpation bekanntermaßen hat (durchschnittlich $2^1/_2$ % Mißerfolge), angesichts des häufigen Ausgangs unserer Wurzelbehandlungsmethoden in Gangraena pulpae muß der Standpunkt für den Praktiker

bei der Pulpitisbehandlung einfach der sein, lieber etwas zu viel sterilisieren, als zu wenig. Die Aqua-regia-Behandlung hat eben den großen Vorteil, daß man mit ihr keinen Schaden stiften kann; ich habe im Gegenteil die Beobachtung gemacht, daß die Aqua regia bei der Behandlung der sog. frischen Fälle den Vorzug hat, daß man an der Amputationstelle der Pulpa einen Ätzschorf setzt, der die für gewöhnlich nach Pulpaamputation auftretende leichte periodontitische Reizung wesentlich mildert. Wenigstens habe ich und auch mein Assistent Herr Dr. Kerber, seitdem wir alle frischen Pulpitiden mit Aqua regia behandeln, die bekannte Wurzelempfindlichkeit nach Pulpaexstirpation nicht mehr in dem Maße beobachtet, wie früher, was ich der guten Versorgung des Amputationsstumpfes durch einen sterilen Ätzschorf zuschiebe. Als ein weiterer Vorzug der Aqua-regia-Behandlung ist die hämostatische Wirkung der konzentrierten Säure hervorzuheben. Dr. Kerber und ich haben in den letzten Jahren zumindest an 1000 Fällen von Pulpitis die Aqua-regia-Behandlung praktisch erprobt, und wir können übereinstimmend konstatieren, daß die Methode eminente Vorzüge und keine Nachteile besitzt. Die Besorgnis vor dem Einführen größerer Mengen von Aqua regia in die Wurzelkanäle, die Furcht vor Brüchigkeit und vor Verfärbung des behandelten Zahnes, sowie die Vorstellung, daß ein „zu viel" schaden könnte, muß ich in Übereinstimmung mit meinem Assistenten als unbegründet zurückweisen. Nicht ein „zu viel", nur ein „zu wenig" kann Schaden stiften.

Die vorgeschlagene Therapie stellt für die Behandlung der Pulpitis an allen Zähnen, wo die räumlichen Verhältnisse des Mundes die Durchführung der Pulpaexstirpation gestatten, das mit unsern heutigen Mitteln erreichbare Maximum an Sicherheit dar. Undurchführbar ist, wie schon erwähnt, das Eingehen mit den Donaldsonschen pulp canal cleansers bei distalen Kavitäten der ersten und zweiten Molaren und bei Weisheitszähnen. In solchen Zähnen ist zwar eine Gangränbehandlung zur Not möglich, nicht aber eine Pulpaexstirpation. Bei beiden Operationen sind eben die Voraussetzungen nicht die gleichen. Bei der Gangrän handelt es sich um einen völlig unempfindlichen Zahn, dessen Kanäle durch die septische Zerstörung des organischen Inhalts wesentlich weiter sind, als bei den frischen Fällen. Eine Gangränbehandlung kann man zur Not mit abgebogenen glatten Donaldsonnadeln auch von einer distalen Molarkavität aus vornehmen, bei dem Pulpaexstirpationsversuch aber ist die Gefahr des Abbrechens unserer empfindlichen Nervextraktoren so groß, daß es unverantwortlich wäre, einem starren Prinzip zur Liebe auch bei distalen Molarkavitäten die Pulpa-

exstirpation durchsetzen zu wollen. Bei der Pulpagangrän sind wir direkt gezwungen, auch unter den ungünstigsten räumlichen Verhältnissen die Behandlung unter allen Umständen durchzuführen, weil andernfalls der Zahn der Zange verfallen wäre. Unter gleichen Verhältnissen sind wir aber bei der Pulpitis simplex durchaus nicht gezwungen, die Ausräumung der Kanäle vorzunehmen, denn wir besitzen in der Pulpaamputation eine Operationsmethode, die zwar einen Notbehelf darstellt, die aber durch experimentelle Forschung und durch eine geradezu glänzende Statistik sanktioniert ist. Es ist mir demnach nicht recht verständlich, wie Herr Koll. Feiler (Breslau) mir daraus einen Widerspruch konstruiert, daß ich zu gleicher Zeit von der Unmöglichkeit der Kanalbehandlung in frischen Fällen und von der Möglichkeit der Kanalbehandlung in septischen Fällen rede. Ich darf wohl annehmen, durch das Vorausgeschickte diesen scheinbaren Widerspruch genügend aufgeklärt zu haben.

Pulpitiden in Molaren mit distalen Kavitäten, in Weisheitszähnen, in Prämolaren und Molaren mit bukkalen Kavitäten bleiben der Pulpaamputationsmethode reserviert, ebenso alle Pulpitiden in Milchzähnen und in den Zähnen älterer Leute, die das 60. Lebensjahr überschritten haben. Die Pulpaamputation als die einfachere und schonendere Operation bleibt ferner reserviert für die Pulpitis bei kranken und bettlägerigen Personen, bei Neurasthenikern und bei hysterischen Frauen und Mädchen. Es bleiben also die Indikationen für die Pulpaamputation, die ich vor zwei Jahren aufgestellt habe, erhalten; nur die Indikation der Unausführbarkeit der Pulpaexstirpation hat durch die Aqua-regia-Behandlung eine Einschränkung insofern erfahren, als man mit Hilfe dieser Methode auch bei unteren Schneidezähnen, bei ersten oberen Prämolaren und bei ersten und zweiten Molaren mit mesial gelegener Kavität die Pulpaexstirpation mit größerer Sicherheit ausführen kann, als dies früher der Fall war, immer natürlich mit der Einschränkung, daß das Wort Pulpaexstirpation als gleichbedeutend mit hoher Amputation anzusprechen ist.

Als Hilfsmittel zur Sterilisation und Mumifikation der Wurzelpulpen bei der Pulpaamputation hat sich das konzentrierte Formalin und das Thymol in Substanz aufs beste bewährt. Die Diffusionskraft beider Antiseptika und damit ihre Eignung zur Pulpaamputation ist durch bakteriologische Versuche sichergestellt. Auch meine im folgenden beim Kapitel der Pulpagangrän zu besprechenden Sterilisationsversuche infizierter Wurzelkanäle zeigen die große Überlegenheit des Thymols und des Formalins über alle andern Anti-

septika. Einen weiteren interessanten Beweis für die sterilisierenden und die diffundierenden Eigenschaftsn des Formaldehyds kann ich heute durch folgenden Versuch erbringen.

Gelatine- oder Agarkulturen von Diphtherie, Typhus, Cholera, Streptokokken und Staphylokokken, also von unsern widerstandsfähigsten pathogenen Mikroorganismen werden heute in den bakteriologischen Instituten in der Weise abgetötet, daß auf den Wattepfropfen des Reagenzglases, welches die Kultur enthält, einige Tropfen konzentrierten Formalins aufgeträufelt und über den Watteverschluß ein Gummihütchen gestülpt wird, in der Weise, wie Sie das auf nebenstehender Abbildung sehen (vgl. Abb. 5) Durch das gasförmige Formaldehyd werden sämtliche Mikroorganismen und Sporen bis in die untersten Tiefen der Gelatine, oder des noch festeren Agar-Agar in wenigen Minuten abgetötet. Zugleich wird der Nährboden durch die fixierende und härtende Wirkung der Formalindämpfe so starr, daß er nunmehr durch Erwärmen nicht mehr verflüssigt werden kann.



Abb. 5.
Gelatinekultur von Paratyphus, 4 Tage alt. Abgetötet durch Aufträufeln weniger Tropfen Formalin auf den Watteverschluß und Aufsetzen eines Gummihütchens.

Dieses einfache Experiment ist gewissermaßen ein Analogon zur Pulpaamputation. Auch bei dieser Operation schließen wir in der Pulpakammer konzentriertes Formaldehyd ein, dessen Diffusion durch das Pulpagewebe bis zur Wurzelspitze wir nach einigen Stunden chemisch und bakteriologisch nachweisen können. Nachdem nun, wie der nebenstehende Versuch zeigt, auch die widerstandsfähigsten Mikroorganismen bis in die tiefsten Schichten des festen Nährbodens durch gasförmiges Formaldehyd sicher abgetötet werden, dürfen wir wohl als bewiesen annehmen, daß die in der Wurzelpulpa und in den Dentinkanälchen vorhandenen lebenden Mikroorganismen durch die aus der Pulpakammer aufsteigenden Formoldämpfe sicher sterilisiert werden. Die Dauersterilisation besorgt dann das schwer und langsam diffundierende Thymol. Daß gasförmiges Formaldehyd selbst bei ausgesprochener Kanalenge imstande ist, durch ein für unsere Nadel unpassierbares Hindernis hindurch seine sterilisierende Wirkung zu entfalten, habe ich des öfteren durch den Versuch am Patienten feststellen können.

Bei Zähnen, die vor Jahren eine Pulpabehandlung durchgemacht hatten, traten neuerdings periodontale Reizungen auf. Die Kanäle waren hermetisch durch Zement oder durch abgebrochene Nervnadeln verschlossen. Mit Hilfe des Bohrers gelang es höchstens ein Drittel des Kanals von seiner Zementfüllung zu befreien, die beiden oberen Drittel der Wurzel blieben verschlossen. Trotzdem gelingt es, in solchen verzweifelten Fällen durch Einlagen von konzentriertem Formalin den Entzündungsprozeß an der Wurzelspitze günstig zu beeinflussen und im Verlauf mehrerer Sitzungen die Wurzelspitze zu sterilisieren. Die Formoldämpfe dringen, wie ich das vor zwei Jahren experimentell feststellen honnte, durch das Zement der Wurzelfüllung und erreichen die Wurzelspitze. Man sollte also selbst in diesen scheinbar hoffnungslosen Fällen immer noch den Versuch machen, durch Formalineinlagen in die Pulpakammer den Entzündungsprozeß an der Wurzelspitze durch verschlossene Kanäle hindurch zu beeinflussen. Ebenso empfehle ich nach Pulpaexstirpation bei der Behandlung ganz enger Kanäle, die wir trotz Aqua regia nur bis zur Hälfte eröffnen können, der zur Wurzelfüllung benutzten Thymolpaste einen Tropfen Formalin zuzusetzen, um so den Inhalt des engen Kanals durch das alle Widerstände überwindende Formaldehyd zu sterilisieren. Trikresolformalin erweist sich bei bakteriologischer Prüfung als ein wesentlich schwächeres Antiseptikum, dem auch die diffundierenden Eigenschaften des Formalins fehlen und das sich darum zur Pulpaamputation nicht eignet.

Die Amputationspaste stellt man sich am einfachsten dadurch her, daß man zu der als Wurzelfüllung empfohlenen Thymolpaste einen Tropfen konzentrierten Formalins hinzusetzt und nun diese dünne Paste mit einem etwas größeren Quantum Dermatolpulver zu einer festen Pille verarbeitet, die man mit der Pinzette oder einer Donaldsonnadel in die Pulpakammer bringt. Hauptsache ist das vorausgegangene „Formolbad" der Wurzelpulpen, die mit Hilfe der Witzelschen Tropfpinzette im Oberkiefer ebenso leicht wie im Unterkiefer zu applizieren ist.

Die klinischen Erfahrungen über die Pulpaamputation sind in den letzten zwei Jahren andauernd gute geblieben. Für die Praxis pauperum, also für die Kassenpraxis, ist die Pulpaamputation wegen ihrer Einfachheit und Billigkeit eine unentbehrliche Wohltat geworden. Ich habe genügendes Beweismaterial für die These, daß ein Zahnarzt, der mit der subtilen Technik der Pulpaexstirpation nicht völlig vertraut ist, bessere praktische Erfolge mit der Pulpaamputation erzielen wird als mit der Exstirpation.

Von einigen meiner klinischen und privaten Patienten, die ich in den letzten Wochen erreichen konnte, habe ich Röntgenaufnahmen

Abb. 6.
Stud. Ullrich. I_1 und I_2. Pulpaamputation. 9. II. 1911.

Abb. 7.
Frau B. M_2 links unten. Pulpaamputation. Februar 1902.

Abb. 8.
Stud. Ehre. C und P_1 r. oben. Pulpaamputation. 10. I. 1911.

Abb. 9.
Stud. Grahs. M_1, M_2 r. oben. Pulpaamputation. 8. IV. 1911.

Abb. 10.
Frau Prof. M. P_2, M_1, M_2 links unten. Pulpaamputation. Oktober 1897.

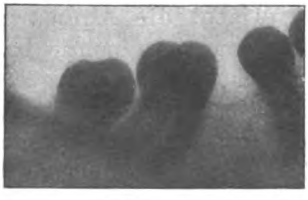

Abb. 11.
Frau Prof. M. M_2 r. unten. Pulpaamputation. 1898.

Abb. 12.
Frau N. M_1, M_2 links oben. Pulpaamputation. 1898.

der vor Jahren mit Pulpaamputation behandelten Zähne gemacht (vgl. Abb. 6—12). Es befinden sich darunter Fälle, die ich vor 12 und vor 15 Jahren behandelt habe, im ganzen 13 mit Pulpa-

amputation behandelte Zähne. Bei allen Patienten zeigte sich die Wurzelspitze im Röntgenbilde völlig intakt. Von den „perniziösen Abszessen", die nach Rhein (New-York) jeden Fall von Pulpaamputation begleiten, ist keine Spur zu sehen. Ich glaube mit Rhein an das Auftreten von Abszessen nach Pulpaamputation, aber nur in den Fällen, wo entweder Fehler in der Indikationsstellung begangen und purulente oder septische Fälle amputiert wurden, oder dort, wo man die Pulpaamputation mit untauglichen Mitteln vorgenommen hat, d. h. mit Antisepticis von unzulänglicher Diffusionskraft. Das wichtigste bei der Pulpaamputation ist die Diagnose des pathologischen Zustandes, in dem die Pulpa sich befindet. Wer bei Pulpitis in Fällen amputiert, bei denen die Pulpa bereits auf warm geschmerzt hat, wird stets Mißerfolge erleben. Bei richtiger Indikationsstellung aber, bei Verwendung von frischem konzentrierten Formalin und bei Ausfüllung der Pulpakammer mit Formolthymolpaste habe ich bis heute Abszesse an der Wurzelspitze nicht gesehen.

Die Therapie der Gangraena pulpae weicht im Prinzip in nichts ab von der Therapie der Pulpitis. Nur ist bei der Gangraena pulpae der Abschluß der Behandlung in einer einzigen Sitzung kontraindiziert, weil beinahe jeder Fall von Pulpagangrän durch periodontale Sekundäraffektionen kompliziert ist und weil man nie wissen kann, ob nicht an der Wurzelspitze bereits ein Granulom, eine kleine Zyste, oder ein chronischer Alveolarabszeß besteht. Das von Buckley empfohlene Trikresolformalin eignet sich vortrefflich als erste desodorierende und oberflächlich sterilisierende Einlage zum Beginn jeder Gangränbehandlung. Zur völligen Sterilisierung der Kanäle eignet sich jedoch das Trikresolformalin nicht, wie die ausgezeichneten Untersuchungen Mayrhofers[1]) zur Genüge erwiesen haben. Für die Sterilisierung der Wurzelkanäle bei Gangraena pulpae ist das souveräne Mittel die Aqua regia. Bei ihrer Anwendung auf die Fälle von Gangraena pulpae bringe ich eine kleine Abweichung von dem Schema der Therapie der Pulpitis in Vorschlag. Es betrifft dies die Neutralisation der Aqua regia. Ich empfehle nämlich bei der Behandlung der Gangraena pulpae statt mit Natriumsuperoxyd mit 30%iger Natronlauge

Rp. Natr. hydroxyd. 15,0
Aqua destill. 35,0
S. Natronlauge.

zu neutralisieren und zwar aus folgenden Gründen:

[1]) Mayrhofer, Prinzipien einer rationellen Therapie der Pulpagangrän und ihrer häufigsten Folgen. Jena 1909. Fischer.

1. Die Natronlauge ist als Flüssigkeit bei der Kanalarbeit leichter und bequemer zu verwenden als das pulverförmige Natriumsuperoxyd. Sie wird mit der Tropfpinzette, ebenso wie Aqua regia in der Pulpakammer suspendiert und mit unsern Nervnadeln in gewöhnlicher Weise in die Wurzelkanäle gebracht.

2. Die Natronlauge ist ein starkes Antiseptikum; an desinfizierender Kraft überragt sie die konzentrierte Karbolsäure und das Eugenol.

3. In ihrer Einwirkung auf Albuminate (Auflösung der Pulpareste und der Bakterienzellen) und auf Fette (Verseifung des fettigen Kanalinhalts) ist sie gleichwertig, vielleicht sogar wegen der größeren Leichtigkeit der Einführung in die Wurzelkanäle noch zuverlässiger als Natriumsuperoxyd.

Der Grund, weshalb ich die Natronlauge bei ihrer bequemen Anwendungsweise als Neutralisationsmittel nicht für alle Fälle von Pulpitis, sondern nur für die Gangraena pulpae in Vorschlag bringe, ist folgender: Bei dem Zusammentreffen von Stahlinstrumenten (Donaldsonnadeln, Pinzetten) mit Aqua regia und Natronlauge entsteht Eisenhydroxyd, das beim Zusammentreffen mit Arsen enthaltendem Pulpagewebe grünliche Eisenarsenverbindungen bildet. Benutzt man also zur Ausräumung der Kanäle nach Arsenkauterisation Aqua regia und Natronlauge, so erhält man grünliche Niederschläge von arsenig-saurem Eisen, die zwar vollkommen indifferent sind und den Zahn nicht verfärben, aber doch einen „Schönheitsfehler" darstellen. Deshalb empfehle ich bei der Pulpitisbehandlung zur Erweiterung und Ausräumung der Kanäle Aqua regia + Natriumsuperoxyd, für die Gangränbehandlung dagegen Aqua regia + Natronlauge.

Die Natronlauge ist eine wässerige Lösung von Natronhydroxyd, das in glasartigen, äußerst hygroskopischen Stäbchen in den Handel kommt. Der chemische Vorgang bei dem Zusammentreffen von Aqua regia mit Natronlauge ist folgender:

$$\underset{\text{Salpetersäure}}{HNO_3} + \underset{\text{Natronlauge}}{NaOH} = \underset{\text{Natronsalpeter}}{NaNO_3} + H_2O$$

$$\underset{\text{Salzsäure}}{ClH} + \underset{\text{Natronlauge}}{NaOH} = \underset{\text{Kochsalz}}{NaCl} + H_2O$$

$$\underset{\text{Nitrosylchlorid}}{2NOCl} + \underset{\text{Natronlauge}}{2NaOH} = NaCl + \underset{\text{Natriumhypochlorid}}{NaOCl} + \underset{\text{Stickoxyd}}{2NO} + H_2O$$

Das NaOCl (Natriumhypochlorid) zersetzt sich beim Zusammentreffen mit organischer Substanz wieder in NaCl und freien O.

Wenn man nun NaOH im Überschuß in die Wurzelkanäle bringt, so werden alle Eiweißverbindungen, also alle Pulpareste und Bakterienzellen aufgelöst, während die fettigen Bestandteile der Kanäle verseift werden, wie das als erster Schreier[1]) (Wien) mit seiner bekannten und erfolgreichen Kalium-Natrium-Behandlung gezeigt hat. Bei der Schreierschen Kalium-Natrium-Behandlung ist das wirksame Prinzip ebenfalls das beim Zusammentreffen der beiden Metalle mit Wasser sich bildende Kaliumhydroxyd und Natriumhydroxyd, also Kalilauge und Natronlauge:

$$K + H_2O = KOH + H$$
$$Na + H_2O = NaOH + H$$

Gibt man nun direkt Natronlauge in die Kanäle, so hat man erstens den Vorzug der größeren Einfachheit in der Applikation des flüssigen Mediums gegenüber dem festen Metall, und zweitens erspart man dem Patienten die bei der Zersetzung des Natriummoleküls auftretende stürmische Wärmeentwicklung. Die Natronlauge ist ebenso wie die Aqua regia ein starkes Ätzmittel; man tut gut, beide Medikamente in besonders präparierten dunklen Standgefäßen mit doppeltem Verschluß, wie sie in vorzüglicher Qualität vom Herrn Kollegen Schreiber in Liegnitz hergestellt werden, aufzubewahren. Alle 14 Tage sollte frische Aqua regia in das Standgefäß gefüllt werden, da die Säure allmählich an Wirksamkeit verliert.

Eine typische Gangränbehandlung wird also nach dem Vorausgeschickten folgenden Verlauf nehmen.

In der ersten vorbereitenden Sitzung Freilegung des Operationsfeldes und Trikresolformalineinlage in die Pulpakammer. Darüber Fletcherverschluß. — Am folgenden Tage zu Beginn der zweiten Sitzung Erweiterung der Kanaleingänge mit dem Bohrer. Nach Anlegen des Kofferdams bringen wir jetzt mit der Witzelschen Pinzette einige Tropfen Aqua regia in die Pulpakammer und arbeiten die Säure, mit der glatten Donaldsonnadel langsam und allmählich vordringend, in die Kanäle hinein. Man wird bald merken, wie das Kanallumen weiter wird, und die Nadel sich freier im Kanal bewegt. So sucht man mit großer Vorsicht all-

[1]) Schreier, Ein neues auf mechanischer Zersetzung beruhendes Verfahren, den jauchigen Inhalt der Wurzelkanäle unschädlich zu machen. Österr.-Ung. Vierteljahrsschr. f. Zahnhlkde. 1892.

mählich bis zur Wurzelspitze vorzudringen. Gelingt die Erweiterung des Kanals mit der Säure nicht nach Wunsch, so gebe man mit der Tropfpinzette Natronlauge in die Pulpakammer und arbeite das Alkali in derselben Weise vorsichtig in die Kanäle hinauf, wie vorher die Säure. Die Erweiterung des Kanals wird nunmehr so eklatant, daß es jetzt möglich ist, mit einem nicht zu scharfen Donaldson pulp canal cleanser in die Kanäle einzugehen und den Kanalinhalt mechanisch zu entfernen. Dabei kann man abwechselnd immer wieder frische Aqua regia bezw. Natronlauge zuführen. Ich lege Wert darauf, festzustellen, daß diese beiden Medikamente nicht nur Mittel zur Erweiterung der Wurzelkanäle sind, sondern sie sind außerdem auch noch Sterilisationsmittel ersten Ranges, die an desinfizierender Kraft etwa mit dem Formalin und Trikresolformalin gleichstehen. Wir erweitern, reinigen und sterilisieren also mit diesen Agentien zu gleicher Zeit.

Ist man in allen Kanälen soweit als es möglich ist bis zur Wurzelspitze vorgedrungen, so ist damit die Hauptarbeit getan. Bis zur nächsten Sitzung überschwemmt man nun die Kanäle mit einem kräftigen Antiseptikum, am besten mit Trikresolformalin, darüber abermals Fletcherverschluß. Darauf 8—14 Tage Beobachtungspause. Sind nach Ablauf dieser Zeit keine Reizerscheinungen seitens des Periodonts mehr vorhanden, so wiederholen wir in der Schlußsitzung das ganze Sterilisationsverfahren mit Aqua regia und Natronlauge nochmals, trocknen die Kanäle mit Hilfe von Thymolalkohol, füllen dann die Wurzeln so hoch hinauf wie eben möglich mit Thymolpaste und verschließen sie mit eingeschmolzenen Paraffinstiften.

Einen Punkt muß ich schließlich noch hervorheben, der für die Therapie der Pulpakrankheiten mir von besonderer Wichtigkeit zu sein scheint, das ist die Forderung eines möglichst exakten Abschlusses der Pulpakammer nach durchgeführter Wurzelbehandlung. Hat die Behandlung der Pulpitis oder der Gangraena pulpae mit dem Paraffinverschluß der Wurzelkanäle ihr Ende gefunden, so muß unser Bestreben dahin gehen, die Pulpakammer so fest und sicher zu verschließen, daß eine sekundäre Karies von der Approximalfläche aus an der gefüllten Pulpakammer den denkbar größten Widerstand findet. Ich empfehle daher nach jeder Wurzelbehandlung an Prämolaren und Molaren die Pulpakammer nicht mit Zement, sondern mit einer Zementamalgamfüllung zu verschließen. Nur auf diese

Weise sichern wir uns dagegen, daß ein Kariesrezidiv durch Einbruch in die Pulpakammer den Erfolg unserer Wurzelsterilisation wieder in Frage stellt.

Ich habe nun zum Zweck der bakteriologischen Nachprüfung der vorgeschlagenen Behandlungsmethode zunächst am Patienten Versuche in der Art gemacht, daß ich einige Wochen nach abgeschlossener Gangränbehandlung unter Kofferdam den Fletcherverschluß entfernte, die Kanäle mit erwärmter Nadel wieder eröffnete und nun mit ausgeglühter Tantalnadel Impfmaterial von der Wurzelspitze auf Gelatine und Agar übertrug. In keinem Falle gelang es mir, im Stichkanal eine Bakterienkultur zu erzielen. Sämtliche untersuchte Kanäle waren an der Wurzelspitze steril.

Um ferner ein klares Urteil über den Wert der verschiedenen Antiseptika, die bei der Behandlung der Gangraena pulpae zumeist angewandt werden, zu erhalten, habe ich mit 10 verschiedenen Desinfektionsmitteln bakteriologische Untersuchungen an extrahierten Zähnen mit Gangraena pulpae vorgenommen, die zu interessanten

Nährboden	Zeitdauer der Sterilisation	Thymol				Aqua regia				Formalin				Trikresolformalin			
		Nach 24 Stunden im Nährboden															
		24	48	72	96	24	48	72	96	24	48	72	96	24	48	72	96
Agar	10 Min.	+	+	+	+	+	+	+	+	+	+	+	+	+	+	+	+
Agar	5 Min.	+	+	+	+	+	+	+	+	+	+	+	+	+	+	+	+
Agar	3 Min.	+	+	+	+	+	+	+	+	+	+	+	+	+	+	+	+
Agar	2 Min.	+	+	+	+	+	+	+	+	+	+	+	+	+	+	+	+
Agar	1 Min.	+	+	+	+	+	+	+	+	+	+	+	+	+	+	+	+
Agar	½ Min.	+	+	+	+	+	+	+	+	+	+	+	+	+	+	+	—
Bouillon	10 Min.	+	+	+	+	+	+	+	+	+	+	+	+	+	+	+	+
Bouillon	5 Min.	+	+	+	+	+	+	+	+	+	+	+	+	+	+	+	+
Bouillon	3 Min.	+	+	+	+	+	+	+	+	+	+	+	+	+	+	+	+
Bouillon	2 Min.	+	+	+	+	+	+	+	+	+	+	+	+	+	—	—	—
Bouillon	1 Min.	+	+	+	+	+	+	+	+	+	—	—	—	—	—	—	—
Bouillon	½ Min.	+	+	+	+	+	+	—	—	+	—	—	—	—	—	—	—

Steril +, Infiziert —.

Resultaten geführt haben. Unmittelbar nach der Extraktion von Zähnen mit Gangraena pulpae wurden die kariösen Kronen abgetragen und die Wurzeln der Länge nach gespalten, so daß der Wurzelkanal in ganzer Ausdehnung freigelegt war. Die Reste der zerfallenen Pulpa wurden aus dem Kanal entfernt, ebenso alle Spuren von verfärbtem kariösem Gewebe. Die äußerst infektiösen Objekte wurden in sterilem Wasser 12 Stunden lang in den Brutofen gestellt, um eine möglichst gleichmäßige Infektiosität des Versuchsmaterials zu erzielen. Hierauf wurden die Wurzelhälften einzeln in sterilisierte Glasschälchen gebracht, die mit dem zu prüfenden Antiseptikum gefüllt waren. Es wurden im ganzen 10 verschiedene Antiseptika auf ihre desinfizierende Kraft geprüft, und zwar alle in stärkster Konzentration. Die Versuche erstreckten sich auf 1. Aqua regia, 2. Natronlauge (30 %ige) (Natriumhydroxyd 15,0, Aqua destill. 35,0), 3. Kalilauge 30 %ige (Kaliumhydroxyd 15,0, Aqua destill. 35,0), 4. Formalin (40 %), 5. Thymolalkohol (Thymoli 15,0, Spirit. vini 20,0), 6. Trikresolformalin (3 : 1), 7. Karbolsäure (Acid. carbol. liquef.), 8. Eugenol, 9. Perubalsam, 10. Chloralhydrat (Chloralhydrat 30,0, Aqua destill. 15,0).

Natronlauge	Kalilauge	Karbolsäure	Chloral-hydrat	Perubalsam	Eugenol
Nach					
24 48 72 96	24 48 72 96	24 48 72 96	24 48 72 96	24 48 72 96	24 48 72 96
Stunden im Nährboden					
+ + + +	Fast übereinstimmend mit Natronlauge	+ + + +	+ + + +	+ + + +	+ + + +
+ + + +		+ + + +	+ + + +	+ + + +	+ + + −
+ + + +		+ + + +	+ + + +	+ + + +	+ + + −
+ + + −		+ + + +	+ + + +	+ + + +	+ + − −
+ + + −		+ + + −	+ + + −	+ + + −	+ + − −
+ + + −		+ + + −	+ + − −	+ − − −	+ − − −
+ + + +		+ + + +	+ + + +	+ + + +	+ + + −
+ + + +		+ + + +	+ + + +	+ − − −	− − − −
+ + + −		+ + − −	+ − − −	− − − −	− − − −
+ − − −		− − − −	− − − −	+ − − −	− − − −
− − − −		− − − −	− − − −	− − − −	− − − −
− − − −		+ − − −	− − − −	− − − −	− − − −

Steril +, Infiziert −.

Nachdem die Objekte eine bestimmte Zahl von Minuten in dem konzentrierten Antiseptikum gelegen hatten, wurden sie mit ausgeglühter Pinzette in ein verschlossenes Glasgefäß mit steriler physiologischer Kochsalzlösung übertragen und durch Hin- und Herschwenken von dem an der Oberfläche haftenden Antiseptikum befreit. Aus dem ersten Schälchen gelangten sie dann nach einigen Minuten in ein zweites Gefäß mit steriler Kochsalzlösung, in dem auch die letzten Spuren des Antiseptikums abgespült wurden. Die Präparate, die in Perubalsam und in Eugenol gelegen hatten, wurden zunächst zweimal in Alkohol, und dann nochmals zweimal in Koch-

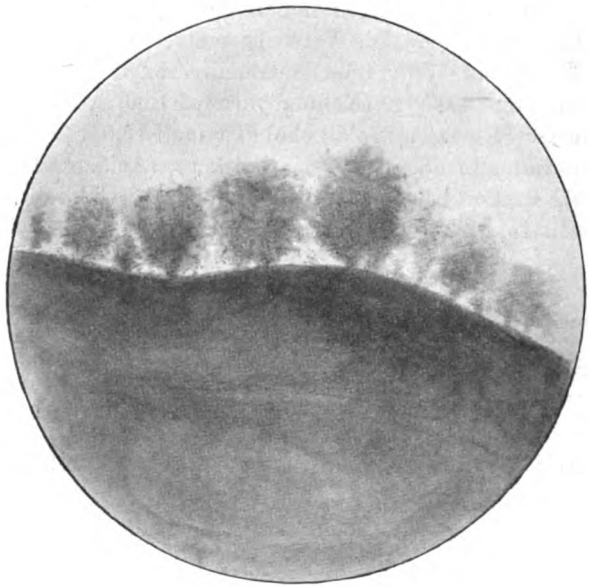

Abb. 13.
Zahnwurzel mit Gangraena pulpae wurde 5 Minuten in Eugenol, darauf in Agar gelegt. Die Oberfläche blieb 5 Tage steril, am 6. Tage wuchsen aus den Dentinästchen büschelförmige Bakterienvegetationen heraus. Vergr. 110.

salzlösung abgespült. Hierauf wurden die Objekte in eine sterile flache Glasschale gebracht, mit verflüssigtem Agar bei 45° C. übergossen und nun in den Brutofen gestellt. Zur Kontrolle wurden auch Bouillonkulturen angelegt, so daß bei jedem Einzelversuch 10 Wurzeln in Agar gebettet wurden und 10 in Bouillon. Der einzelne Versuch mit einer bestimmten Zahl von Minuten erforderte also jedesmal 20 septische Wurzeln. In gleicher Weise wurden auch die den extrahierten Zähnen entnommenen blaugrün ver-

färbten gangränösen Pulpen als zusammenhängende Stränge in das Antiseptikum gebracht und nach gründlicher Ausspülung in Kochsalzlösung auf die Agarplatte übertragen.

Es zeigte sich nun zunächst ein interessanter Unterschied im Verhalten der Versuchsobjekte gegenüber den beiden verschiedenen Nährböden. Zahnwurzeln, die auf Agar tagelang steril blieben, verursachten nach 24stündigem Liegen in Bouillon eine Trübung des Nährbodens zum Zeichen, daß ihre Sterilisation eine unvollkommene war. Eine Erklärung für dies verschiedene Verhalten der beiden Nährböden ergab sich im Verlauf der weiteren Untersuchung. Das Antiseptikum steriliert die Zahnwurzeln zunächst nur an der Oberfläche. Erst bei längerer Einwirkung des Desinfiziens werden auch die im Innern des Objekts in der Tiefe der Dentinkanälchen liegenden lebenden Bakterien getötet, wobei es von Bedeutung ist, ob das Antiseptikum leicht oder schwer diffundiert. Ist die Zeit der Einwirkung des

Abb. 14.
Gangränöse Pulpa in 1 Min. in Aqua regia sterilisiert. Agarplatte.

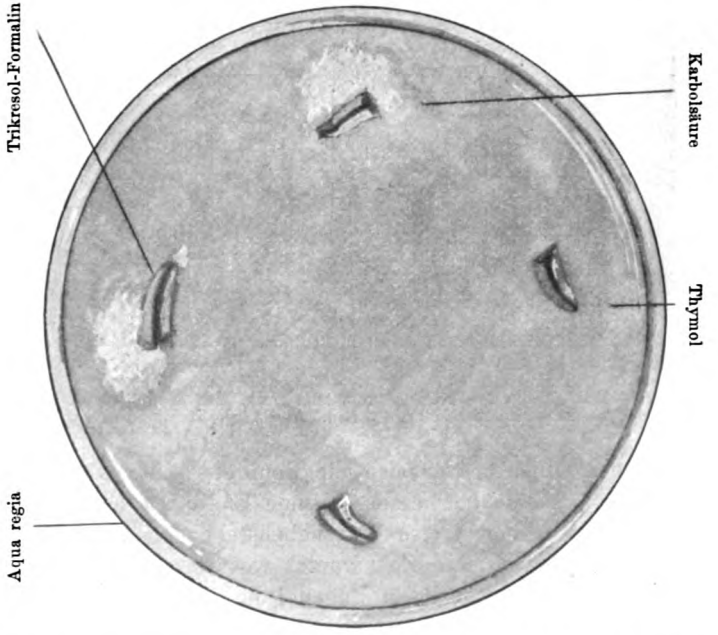

Abb. 15.
Wurzeln mit Gangraena pulpae $^1/_2$ Minute in 1. Thymol, 2. Aqua regia, 3. Trikresol-Formalin, 4. Karbolsäure. Agarplatte am 5. Tage. Thymol und Aqua regia steril. Trikresol-Formalin und Karbolsäure infiziert.

Desinfiziens zu kurz, so bleiben in den Dentinkanälchen entwicklungsfähige lebende Keime zurück. Auf dem festen Nährboden werden nun die Mündungen der Dentinröhrchen beim Erstarren des Agar sofort verstopft, so daß ein Auskeimen der Mikroorganismen aus der Tiefe der Kanälchen im festen Nährboden sehr erschwert ist. Demgegenüber bietet die Bouillon, deren leichtflüssiges Medium überall in die Dentinkanälchen eindringt, für die Entwicklung aller in der Tiefe des Objekts liegenden Keime die günstigsten Bedingungen. Die weitaus schärfere Probe auf die

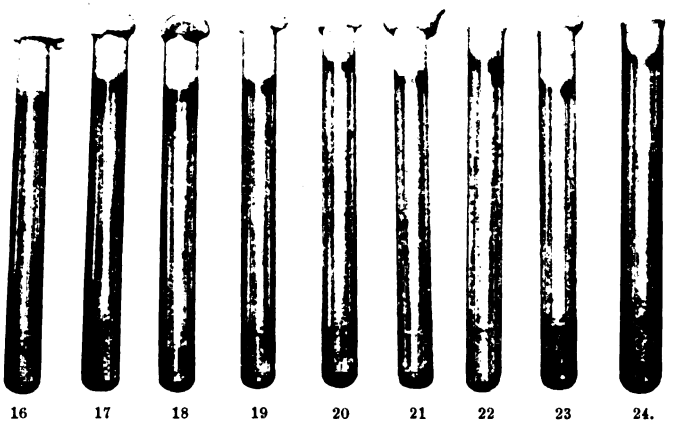

Abb. 16 17 18 19 20 21 22 23 24.

Zahnwurzeln mit Gangraena pulpae in Bouillon. + = steril, — = infiziert.
Abb. 16 — (getrübt) Perubalsam 5 Min. Abb. 17 — Chloralhydrat 3 Min. Abb. 18 + Formalin 2 Min. Abb. 19 + Thymol 1/2 Min. Abb. 20 + Aqua regia 1 Min. Abb. 21. — Karbolsäure 3 Min. Abb. 22 — Natronlauge 3 Min. Abb. 23 + Trikresolformalin 3 Min. Abb. 24 — Eugenol 10 Min.

Sterilität der Objekte war also die Bouillonkultur. Daß wirklich aus den Dentinkanälchen heraus lebende Bakterien hervorwuchern, sehen Sie in schöner Weise aus nebenstehender Abbildung (vgl. Abb. 13). Die betreffende Zahnwurzel war durch eine 5 Minuten lang dauernde Einwirkung von Eugenol an der ganzen Oberfläche sterilisiert. Vier Tage lang blieb das Objekt steril, am 5. Tage wuchsen, wie im mikroskopischen Bilde deutlich zu ersehen war, aus den Dentinröhrchen büschelförmige Vegetationen heraus, die den ganzen Rand des Objekts fransenartig umgaben.

Es wurden im ganzen 243 Einzelversuche vorgenommen, und zwar 240 an Wurzeln mit Gangraena pulpae und 3 an gangränösem Pulpagewebe. Über die Resultate gibt die beifolgende Tabelle Aufschluß (vgl. Abb. 15—24). Die größte desinfizierende Kraft zeigte das Thymol, am schwächsten erwies sich das Eugenol. Mit der

konzentrierten alkoholischen Lösung von Thymol gelingt es in 30 Sekunden eine faulige, überaus stinkende Zahnwurzel so zu sterilisieren, daß sie nach 8tägigem Verweilen in Bouillon den Nährboden nicht trübt, ein Beweis, daß sämtliche Keime auch im Innern der Dentinkanälchen abgetötet sind. Dem Thymol steht an desinfizierender Kraft zunächst die Aqua regia. Dann folgt das Formalin in 40 %iger Lösung. Faulige Pulpen, die nach der Extraktion des Zahnes aus den Wurzelkanälen als zusammenhängende Gewebsstränge entfernt werden, lassen sich in Thymol, in Aqua regia oder in Formalin in 60 Sekunden einwandfrei sterilisieren. Die nebenstehende Photographie (vgl. Abb. 14) zeigt eine derartig sterilisierte Pulpa, die 1 Minute lang in Aqua regia und dann 8 Tage in Agar gelegen hat.

Ziemlich gleichwertig, aber wesentlich hinter den drei genannten Antisepticis zurückstehend erwiesen sich Trikresolformalin und Natronlauge; dann folgten in geringem Abstand und untereinander fast gleichwertig Karbolsäure, Chloralhydrat und Perubalsam. Die beiden letzteren Antiseptika zeigten ebenfalls hervorragend hohe antiseptische Qualitäten. In sehr weitem Abstand kam dann das Eugenol, das gegenüber den anderen Agentien nur eine relativ geringe Wirkung zeigt. Direkt überraschend war die enorme Sterilisationskraft des Thymols und der Aqua regia. Beiden Antisepticis gebührt daher bei der Behandlung der infektiösen Prozesse innerhalb der Wurzelkanäle eine allererste Stelle.

Die beigegebenen Zeichnungen und Photogramme sind von dem ersten Assistenten des zahnärztlichen Instituts der K. K. deutschen Universität in Prag, Herrn Dr. Albert Kerber angefertigt, dem ich hiermit meinen herzlichsten Dank ausspreche.

Zur Bakteriologie und Pathologie des gangränösen Zustandes der Zahnpulpa.

Von

Privatdozent Dr. **Alfred Kantorowicz.**

M. H.! Wenn ich es gern übernommen habe, Sie in einem kurzen Referat über die Anschauungen zu unterrichten, die heute über die Behandlung der Gangrän maßgebend sind, so muß ich doch ihre Nachsicht insofern in Anspruch nehmen, als ich nicht über die lange Erfahrung des Praktikers verfüge, die allein ausreicht, ein Urteil über den klinischen Wert der in Frage kommenden Methoden

zu gewinnen. Ich kann deshalb nur mehr theoretisch die Gesichtspunkte entwickeln, welche sich heute auf Grund der bakteriologischen Durchforschung der Gangrän als Richtschnur für unser therapeutisches Handeln ergeben, und erörtern, inwieweit unsere üblichen Methoden sich mit diesen Maximen im Einklang befinden.

Unter einer gangränösen Pulpa verstehen wir im allgemeinen jede nicht mehr lebende, spontan abgestorbene Pulpa; daraus ergibt sich schon, daß es falsch ist, von der Gangrän als Krankheit zu sprechen, da ein toter Teil weder krank ist, noch erkranken kann, denn unter Krankheit verstehen wir eine (näher zu charakterisierende) Abart des Lebens. Wohl aber aber kann diese Gangrän der Pulpa die Ursache von Erkrankungen anderer Teile sein. Besser spräche man also vom gangränösen Zustand der Pulpa als einer der Ausgänge der Pulpaerkrankungen, doch ist der Name der Gangrän zu sehr eingebürgert, als daß er noch beseitigt werden könnte. Aber wir müssen diesen Begriff erst noch einschränken. Wenn auch der Praktiker, wie wir sehen werden, berechtigterweise jede spontan abgestorbene Pulpa als gangränös bezeichnet, müssen wir doch einen entschiedenen Unterschied machen zwischen den Pulpen, die tot und infiziert, und den Pulpen, die tot aber steril sind; die ersteren bezeichnen wir als gangränös, die letzteren als nekrotisch.

Wir sind gezwungen, diesen terminologischen Unterschied zu machen, da die ganze Pulpenbehandlung von der Entscheidung abhängig ist, ob die tote Pulpa infiziert, resp. noch infiziert ist, und des ferneren, ob die Mittel und Methoden, die Infektion entweder hintanzuhalten oder zu beseitigen, ausreichend sind. Es mag sich jedoch als Rechtfertigung der durchgängigen Bezeichnung jeder toten Pulpa mit dem Namen Gangrän der Umstand ergeben, daß wir besser tun, in dubio stets den folgenschwereren Zustand der Gangrän anzunehmen,als den der Nekrose, und unser therapeutisches Handeln auch so einzurichten, als ob wir es stets mit Infektion zu tun hätten. Denn der Praktiker ist nie in der Lage, eine dahingehende Unterscheidung zu treffen.

Zwar pflegt er ein einfaches Kriterium zu haben, um die Frage, ob noch eine Infektion vorliegt, zu entscheiden. Eine Nadel mit Watte umwickelte Nadel wird in den Kanal eingeführt; kommt sie riechend zurück, nennt er den Zustand gangränös und handelt dementsprechend, kommt sie aber geruchlos heraus oder ist die Watte sauber, so nennt er den Kanal steril und hält, wenn dies erreicht ist, die Behandlung für abgeschlossen.

Ist denn dem nun wirklich so?; wodurch ist der Geruch denn eigentlich bedingt?

Eins ist sicher, nicht die Bakterien riechen, sondern die Produkte des Gärungsprozesses, den sie einleiten, und zwar wissen wir, daß die verschiedenen Bakterien verschiedene Gärungen in die Wege leiten und daß wiederum die Gärungsprodukte je nach dem gärenden Substrat verschieden sein können. Wenn für die Karies im allgemeinen die Gärung der Kohlehydrate, welche hier vornehmlich durch Streptokokken bedingt ist, von Bedeutung ist, kommen für den gangränösen Geruch wohl nur Bakterien in Betracht, welche Eiweiß zu zersetzen imstande sind. Es ist aber charakteristisch, daß Zähne, welche verschlossen waren, ganz besonders stinken — ich erinnere nur an den Geruch der zerfallenen Pulpa unter Silikatfüllungen — während offene Wurzelkanäle im Vergleich hierzu einen nur geringen Geruch aussenden. Dies mag zum Teil an der Art der Gärungserreger liegen, denn in der geschlossenen Pulpa können nur Bakterien vegetieren, die nicht auf Sauerstoff angewiesen sind, also Anaerobier, bekanntlich die Erreger des größten Gestankes, vor allem aber an dem Mangel des Sauerstoffes selbst. Denn wir haben beim Abbauprozeß des Eiweißes zwei Vorgänge auseinander zu halten, die Fäulnis und die Verwesung. Bei der ersteren werden die Zerfallsprodukte nicht weiter oxydiert, während beim Zutritt von Sauerstoff die Oxydation des Indol, Skatol, der Fettsäuren, des Trimethylamin usw. in Produkte in die Wege geleitet wird, die wie H_2O, CO_2, salpetrige Säure usw. keinen Geruch mehr aussenden. Eine solche Verwesung spielt sich bekanntlich in den lockeren Schichten der oberen Bodenlagen ab.

Hieraus ergibt sich aber schon, daß es uns nicht von Bedeutung sein darf, ob ein Kanal riecht oder nicht. Nur die eine Konzession ist zu machen, daß überall da, wo wir Geruch haben, wir sicher mit Infektion rechnen müssen, doch ist dies praktisch minder wichtig; zu betonen bleibt, daß überall, wo Geruchlosigkeit besteht, diese auch nicht der mindeste Beweis ist für die Abwesenheit von unter Umständen höchst pathogenen Bakterien.

Denn beachtenswert bleibt, daß die Gärungen, welche mit starkem Geruch einhergehen, für die Verursachung unserer Krankheiten ohne große Bedeutung sind, denn gerade die Bakterien, welche Eiterung erregen, bauen Eiweiß nicht zu riechenden Verbindungen ab. Und Eitererreger sind, wie Sie wissen, vor allem die Streptokokken und die Staphylokokken. Nun haben neuere Untersuchungen gelehrt, daß das Hauptkontingent der für die Zahnkrankheiten in Betracht kommenden Bakterien die Streptokokken (und in geringerer Anzahl Staphylokokken und Milchsäurestäbchen)

darstellen, welche bekanntlich auf Eiweißkulturen auch anaerob nicht den mindesten Fäulnisgeruch verbreiten. Es ist vor allem das Verdienst Mayrhofers, hier Klarheit geschaffen zu haben, und seine Resultate, die sich auf den gangränösen Zustand erstrecken, sind um so bemerkenswerter, als jetzt von den verschiedensten voneinander ganz unabhängigen Autoren diese Streptokokken in erfreulicher Übereinstimmung gefunden sind. Es mag heute als festgestellt gelten, daß, wie keine spezifischen Karieserreger existieren, es auch keine Spezialbakterien für die Gangrän gibt, sondern daß dieselben Streptokokken, welche auch sonst in der Pathologie eine verhängnisvolle Rolle spielen, die wesentlichste Ursache aller Zahnerkrankungen darstellen.

Dellevie war wohl der erste, der diesen Befund erhob, ohne ihm freilich eine erhebliche Wichtigkeit beizumessen, es folgten Siebert für die Pulpa, Black, Goadby, Kantorowicz für das Dentin, Mayrhofer für die Gangrän, Baumgartner für den Schmelz. Es handelt sich bei diesen Befunden wohl stets um die gleichen Bakterien, die von den verschiedenen Forschern nur auf den verschiedenen Etappen ihres Weges aufgefunden wurden, wenigstens konnte ich meine Streptokokken mit denen Sieberts und Goadbys im wesentlichen identifizieren, während Mayrhofers morphologische Ergebnisse noch nicht vorliegen.

Natürlich kommen neben den Streptokokken noch andere Bakterien vor, so fand auch Mayrhofer Staphylokokken und Stäbchen, im wesentlichen dürften aber doch diese Streptokokken die Haupterreger sein, und ich möchte mich Baumgartner anschließen, der daraufhin die Zahnkaries als Streptomykose erklärt.

Diese Befunde sind, abgesehen von der Überraschung, welche ihre Auffindung bei jedem verursacht, der sich durch die Aufzählungen der Millerschen Schule hindurcharbeitet, auch insofern bedeutungsvoll, als es sich höchstwahrscheinlich um die gleichen Erreger handelt, welche im Körper sonst Erysipel, Sepsis, Puerperalfieber verursachen, und die Streptokokkenforschung, die auf Grund dieser Befunde auch bei uns einzusetzen hat und auch einsetzen wird, wird denselben Problemen gegenüberstehen wie in der allgemeinen Medizin, in der, wie Sie wissen, die Frage nach den Kriterien der Virulenz der Streptokokken eine außerordentliche Rolle spielt.

Besonders in der Gynäkologie ist man heute aufs eifrigste bemüht, die Streptokokken auf ihre Arteinheit oder Verschiedenheit zu untersuchen und sucht Kriterien zu finden, nach denen eine Art als virulent oder als avirulent gekennzeichnet werden kann. Daß

auch für uns diese Untersuchungen von größter Wichtigkeit sind, erhellt ohne weiteres. Die verschiedenen morphologischen Charaktere, die die Arten erkennen lassen, wie z. B.Kettenlänge und auch ihr Verhalten beim Wachstum in der Kultur haben insofern für den gedachten Zweck versagt, als die pathogenen Arten zwar im allgemeinen lange Ketten bilden, jedoch auch genug kurzkettige Arten höchster Pathogenität vorkommen. Das modernste differential-diagnostische Merkmal der Hämolyse, das nach Schottmüllers Entdeckung die pathogenen Arten auszeichnen soll, hat sich aber ebenfalls als eine nicht konstante Eigenschaft erwiesen und man neigt heute dazu, zwar die hämolytische Fähigkeit für Pathogenität verdächtig aber nicht beweisend zu halten.

Über die Gangränstreptokokken liegen noch keine Untersuchungen in bezug auf ihre hämolytische Fähigkeit vor. Jedoch habe ich die Karies- und Pulpitis-Streptokokken daraufhin untersucht und festgestellt, daß sie zu einem erheblichen Teil hämolytisch sind. Für die Streptokokken der Pulpa war dies ja ein zu erwartendes Resultat, da diese in lebendem, bluterfülltem Gewebe leben und hier wohl die gleichen Bedingungen finden, wie auch sonst im Körper; für die Streptokokken der Karies ist dies jedoch erstaunlich und widerspricht einigermaßen den heute herrschenden Anschauungen über die Hämolyse als Pathogenitätsmerkmal, denn das Eindringen in das kariöse Dentin hat nichts von einem Kampf der Bakterien mit den Schutzkräften des Organismus, als deren Resultat die hämolytische Fähigkeit resultieren könnte.

Da nun aber diese Streptokokken die Merkmale der Pathogenität an sich tragen, müssen wir, solange wir nicht sichere Beweise für ihre Avirulenz haben, jeden Streptokokkenbefund höchst ernst nehmen und so handeln, als hätten wir es hier stets mit den pathogenen Arten zu tun.

Mit der Pathogenität der Streptokokken ist jedoch noch nicht ihre Fähigkeit in lebendes Gewebe zu penetrieren bewiesen, sondern diese hängt ab von der Resistenz des Körpers, d. h. gewissen chemisch-biologischen Eigenschaften des Wirtsgewebes, die zu untersuchen Aufgabe der Immunitätslehre ist, die wir im einzelnen aber noch nicht analysieren können.

Wohl aber kennen wir gewisse Umstände, welche die Resistenz ganz erheblich herabsetzen. Wir wissen, daß ein Blutkoagulum, das den Bakterienstämmen die Möglichkeit der Ansiedlung auf einem günstigen Nährboden gibt, eine vorzügliche Invasionspforte in den Abwehrmechanismus bildet (woraus sich akute Periostitiden und Pulpitiden nach Trauma, Goldfüllungen, Verletzungen des periapikalen

Gewebes durch Nervnadeln usw. erklärt), wir wissen ferner, daß durch Abbauprodukte des Eiweißes die Resistenz der Gewebe erheblich herabgesetzt werden kann (Achalme, Walthard). Und wir haben es endlich bei gangränösen Zähnen vielfach mit einer Wurzelhaut zu tun, die nicht mehr ganz intakt ist, ja wir können gewöhnlich durch das Röntgenverfahren feststellen, daß sich meist um die Wurzelspitze eine Aufhellung, d. h. eine Gewebswucherung mit Einschmelzung des Knochens findet. Die Bedingungen für die Invasion sind also die allerbesten und es ist fast mehr zu bewundern, daß noch so relativ selten aus solchen mit dem lebenden Knochen kommunizierenden Brutstätten Abszesse und Invasionen des Organismus entstehen, während nach dem bakteriologischen Ergebnis das umgekehrte Verhalten durchaus nichts Erstaunliches hätte. Es dürfte hierbei wohl die bekannte, aber bisher noch durchaus nicht genügend analysierte Resistenz der Mundhöhle gegen Wundinfektion eine Rolle spielen, vielleicht auch die in den Granulomen sich massenhaft findenden Rundzellen und Leukozyten, welche vorwärts dringende Keime sofort abfangen.

Über die anderen in den Wurzelkanälen sich vorfindenden Bakterien kann ich mich kurz fassen, da wir nur diejenigen Arten näher betrachten wollten, denen sicher eine Bedeutung für das Zustandekommen der Periostitis innewohnt. Die hier vorkommenden anaeroben Arten, die für den Eiweißabbau wohl von großer Bedeutung sind, kommen für die Infektion des lebenden Gewebes kaum in Betracht, wenigstens ist hierüber nichts bekannt, und es wäre ein solches Verhalten nach Analogie der sonstigen Eiterungsprozesse auch nicht wahrscheinlich.

Lassen Sie mich noch kurz, bevor wir an eine Kritik der Behandlungsmethoden der Gangrän gehen, den pathologisch histologischen Befund der Gangrän andeutungsweise skizzieren. Sie wissen alle, daß eine totale Gangrän, daß aber auch eine partielle ja nur auf ein Pulpahorn lokalisierte vorliegen kann, einen Zustand, den wir — a potiori fit denominatio — dann mit Abszeß bezeichnen, da die Wandungen der gangränösen Höhle diesmal abszediertes Pulpengewebe darstellt; klinisch ist dieser Zustand deshalb wichtig, weil die vorliegenden gangränösen Massen der Arsenpasta oft nicht den Zutritt zum lebenden Gewebe gestatten, wenn diesem Umstand nicht besondere Aufmerksamkeit geschenkt wird.

Wir kennen alle Übergänge von einfacher Pulpitis bis zur totalen Gangrän; während histologisch sich natürlich in jedem Fall sofort entscheiden läßt, welcher Zustand besteht, ist es klinisch meist nicht möglich, eine genau lokalisierte Diagnose zu stellen,

obwohl die neueren Amputationsverfahren sich im allgemeinen auf solch exakten Lokaldiagnosen aufbauen.

Es mögen diese Andeutungen genügen, da sie ja bekannte Dinge betreffen. Doch gilt es auf einen wichtigen histologischen Befund die Aufmerksamkeit zu richten: die Unregelmäßigkeit der Wandungen des Wurzelkanals und die Endigungen der Dentinkanälchen. Der anatomische Charakter der Wurzelkanäle ist ja jetzt so sehr in aller Munde und es wird darüber noch heut eingehend gesprochen werden; für die Behandlung scheinen aber noch wichtiger die Dentinkanälchen zu sein, welche in so überreicher Anzahl in den Wurzelkanal einmünden. Denn die Bakterien sind befähigt, in die Dentinkanälchen einzudringen, in diesen engen Röhren vorwärts zu wachsen und unseren Desinfektionsmitteln dadurch zu entgehen. Es ist hierauf schon nachdrücklichst von Miller hingewiesen worden, und Miller beschrieb auch an der Wand der Wurzelkanäle eine gleichmäßige Lage nicht kanalisierten Dentins, welches offenbar den Bakterien den Eintritt erschweren sollte. Es läßt sich nachweisen, daß es sich hierbei um sekundäres Dentin, das aus längs und den Wandungen parallel gerichteten Bündeln besteht, handelt, welches so tatsächlich, wenn ein chronischer Prozeß Zeit zu seiner Bildung läßt, ziellos doch eine wichtige und nützliche Funktion erfüllt. Zerfällt die Pulpa rasch, kann sich natürlich kein sekundäres Dentin bilden, und die Kanälchen liegen für die Infektion offen da.

Wenn nun auch die Bakterien eindringen, tritt doch im allgemeinen eine Karies interna nicht auf, sondern die Bakterien befallen meist das nicht entkalkte Dentin und entkalken es auch nicht, da keine Kohlehydrate zur Säureproduktion vorhanden sind. Und es scheint ferner, daß die Bakterien, besonders die Streptokokken, welche ja in bezug auf den Nährboden recht anspruchsvoll sind — ihre Kulturen liefern meist nur auf Serumnährböden üppiges Wachstum — hier in den engen Kanälchen kein sonderliches Ansiedlungsgebiet finden. Anders bei der Karies, wo ein breiter Diffusionstrom, der von der Mundhöhle ausgeht, ihnen wohl genügende Nahrung zuführt. Der Sauerstoffmangel ist für die Streptokokken ohne Bedeutung, da sie ganz ausgezeichnet anaerob gedeihen und besonders im kariösen Dentin wohl stets anaerob leben.

In die Kanälchen der Wurzel dringen die Streptokokken und anderen Bakterien nur relativ wenig ein und es ist falsch, anzunehmen, daß sie durch Durchwachsen der ganzen Wurzeldicke etwa das Periost durch das Zement erreichen könnten, worauf ebenfalls schon Miller hingewiesen hat. Daß, wie Mayrhofer meint, die

Kettenform die Streptokokken besonders befähige, in den Kanälchen vorwärts zu dringen, scheint mir nicht richtig zu sein, da histologische Bilder zeigen, daß selbst grobe Bakterien in den Kanälchen ganz ausgezeichnet Platz haben.

Diesen im Dentin festliegenden Bakterien schiebt nun Mayrhofer die Schuld an den nach Wurzelfüllungen auftretenden Infektionen zu. Er hat seine Reinfektionstheorie durch eingehende bakteriologische Nachweise dahin präzisiert, daß nach anfänglicher Sterilisation des Wurzelkanals diese Bakterien, nachdem das Wurzelantiseptikum durch Resorption oder Diffusion verschwunden ist, die Wurzelfüllung infizieren.

Während also früher die ganze Wurzelbehandlung darauf hinauslief, die Bakterien des Wurzelkanals zu vernichten, muß man sich jetzt — ein Zeichen der Verfeinerung unserer Technik — auch mit den Bakterien der Dentinkanälchen befassen.

Mayrhofer versucht nun, da er darauf verzichtet, diese Bakterien zu vernichten, ihnen durch Verlegung des Eintritts in die Wurzel die Möglichkeit, hier Schaden anzurichten, zu nehmen.

Wenn wir jetzt nach diesen allgemeinen Vorbemerkungen an die Betrachtung der gebräuchlichen Methoden gehen, müssen wir vor allem feststellen, daß trotz des scheinbar so einfachen bakteriologischen Befundes wunderbarerweise die angewandten Methoden alles andere als einheitlich oder rationell sind.

Die klassische Schule, die ihren Hauptvertreter in Miller findet, geht radikal vor. Wie nach Abätzung der Pulpa das Heil in der totalen Exstirpation erblickt wird, so bei der Gangrän in der radikalen Ausräumung des Kanals. Es scheint mir nun gleichgültig, auf welche Weise man diese Ausräumung erreicht, ob, wie Miller dies tat, mit watteumwickelter Nadel, die so oft in den Kanal eingeführt wird, bis sie völlig rein und geruchlos wieder herauskommt, ob durch Ausspritzen des Lumens, obwohl mir dies ein recht unsicherer Weg scheint, da der Wasserstrom kaum in die feinen Kanäle eindringen dürfte, ob durch sorgfältiges Abkratzen der Wände mit gezähnten Nadeln usw., stets liegt das Bestreben vor, den Kanal mechanisch von allen Resten, die überhaupt erreichbar sind, zu säubern. Andere Verfahren bemühen sich, das gleiche auf chemischem Wege zu erreichen, so die Behandlung mit anorganischen Säuren, Aqua regia, Schwefelsäure usw., welche zugleich den Vorteil bringen, den Kanal durch Auflösen von Konkrementen zu erweitern; in neuerer Zeit ist hierzu noch das Chloralhydrat Baumgartners getreten, das organische Reste auflöst, und ich möchte hier nennen das Antiformin, das, soviel ich weiß, in der Zahnheilkunde noch

nicht verwandt ist (es ist das heute allgemein angewandte Mittel, um das Sputum bei spärlichem Tuberkelgehalt zu verflüssigen; die Tuberkelbazillen bleiben dabei als einzige organische Bestandteile unaufgelöst und können durch Zentrifugieren dann angereichert werden). Es löst neben seiner hohen antiseptischen Wirkung organisches Gewebe glatt auf. Leider kann man es nicht in genügenden Mengen in den Kanal bringen, so daß man ganze Pulpen nicht vernichten kann und es scheint mir vor der Aqua regia, welche zugleich die Kalkkonkremente auflöst, keinen wesentlichen Vorteil zu besitzen. Deshalb habe ich die Versuche damit nicht fortgesetzt.

Allen diesen Methoden ist gemein das Bestreben mechanischer Säuberung.

Nun ist in den letzten Jahren durch Bucleys Trikresol-Formalinmethode dieses Ziel, das allen, die noch aus Millers Schule stammen, als die Conditio sine qua non einer späteren Sterilisierung erschien, als kein erstrebenswertes hingestellt worden, und zwar sollte das Formalin das Wunder vollbringen, die Gangrän ohne Reinigung in einen sterilen Zustand zu verwandeln.

Buckley freilich wollte vor allem den Chemismus der faulen Pulpa durch die Kresol-Formalinmethode beeinflussen, aber diese Bestrebungen scheinen uns in Deutschland minder wichtig zu sein, wie die Beseitigung der in der faulen Pulpa lebenden Bakterien. Auch hat Williger eingehend darauf hingewiesen, daß die chemischen Anschauungen Bucleys meist unrichtige waren. Und so ist die antiseptische Seite der Trikresol-Formalintherapie durchaus in den Vordergrund getreten.

Die Ausführung dieser Methode geschieht nun aber nach grundverschiedenen Methoden. Die eine durch Einlegen eines mit dem Antiseptikum getränkten Wattebäuschchens in die leergemachte Pulpenkammer, die andere durch Reinigung und nachträgliche Desinfektion der Wurzelkanäle durch einen eingelegten Faden.

Wieder verdanken wir Mayrhofer eine exakte bakteriologische Nachprüfung dieser Behandlungsweisen und es hat sich denn ergeben, daß bei der ersten Methode, der „Bäuschchenmethode", in der Mehrzahl der Fälle von einer Sterilisierung des Kanals nach einem Intervall von 1—60 Tagen nach der Einlage auch nicht die Rede war, daß vielmehr aus den angeblich sterilen Kanälen Streptokokken, Staphylokokken und Stäbchen gezüchtet werden konnten. Die Methode in dieser Form versagt also angesichts der bakteriologischen Nachprüfung und doch werden von manchen Praktikern für sie die gleichen Gründe angeführt, wie für die sogenannte

Pulpenamputationsmethode, nämlich die, daß für eine gewisse Zahl von Kanälen keine Möglichkeit bestehe, in sie einzudringen.

Nun ist aber die Ausdehnung dieser durch anatomische Bedingungen in einer kleinen Zahl von Fällen notwendigen Methode ein durch nichts gerechtfertigtes Übertragen eines therapeutischen Nihilismus auf Fälle, wo wir wohl etwas ausrichten können. Es ist aber zum anderen zu betonen, daß tatsächlich bei breiter Freilegung der Pulpenhöhle die Zahl der nicht entrierbaren Kanäle doch ganz erheblich zusammenschrumpft; ja selbst Fischer, der eifrigste Propagandist der Unwegsamkeit, sagt in seiner neuesten Publikation, daß die Schwierigkeit doch gelegentlich überwindbar ist. In einer Unterrichtsklinik haben wir natürlich täglich mit Kanälen zu tun, in die man angeblich nicht hineinkommt, aber ich kann versichern, daß in der überwiegend großen Zahl nur die mangelhafte Freilegung der Pulpa hieran schuld ist. Der dieser radikalen Freilegung entgegenstehende Wunsch, die Zahnsubstanz zu erhalten, darf meines Erachtens keine Rolle spielen; denn was nützt uns eine gesunde Krone auf einer kranken Wurzel, und ein wenig oder mehr Amalgam besagt für die Kaufähigkeit des Zahnes nicht das Geringste. Das Argument der Nichtzugänglichkeit der Kanäle fiele also meiner Ansicht nach zum großen Teil weg. Bleibt über die Behauptung von der Verzweigung der Kanäle, über die bei Gelegenheit der Frage der Pulpenamputation heute von anderer Seite noch des eingehenderen gesprochen werden wird. Ich meine, daß da die Schwefelsäure doch noch eine große Zahl von Kanälen sehr tief zugänglich macht, die vielleicht für die Zelluloidmasse verzweigt erscheinen. Auf alle Fälle aber sehe ich keinerlei Schaden in dem Versuch der Reinigung der Kanäle. Mag für den Praktiker tatsächlich oft die Kürze der Zeit, oft die ungenügende Bezahlung die Ausführung der nicht idealen Methode zur Notwendigkeit machen, für die Klinik, wo wir Methoden brauchen, die trotz der Unzulänglichkeit der manuellen Fertigkeit des Anfängers brauchbares leisten, müssen wir daran festhalten, daß auf alle Fälle die mechanische Reinigung bis zur äußersten Reinlichkeit erstrebt werde.

Auf diesem Standpunkt steht auch, wie ich glaube, die überwiegende Zahl der Praktiker. Das „Durchtreiben" von Kanalinhalt, das wir freilich bei Anfängern vielfach sehen, verschwindet bei Geübteren doch zumeist und läßt sich durch dahin gehende Aufmerksamkeit so gut wie beseitigen.

Aus den dargelegten Gründen kommt u. E. diese erste Methode nicht in Betracht. Die andere Richtung der Trikresol-Formalin-

therapie, erst den Kanal zu reinigen, dann das Antiseptikum hineinzulegen, ist aber nichts anderes wie die alte Millersche Methode mit einem neuen Antiseptikum.

Betont sei vor allem, daß es nicht von hervorragender Wichtigkeit ist, welches Antiseptikum wir nehmen. Natürlich müssen wir alle die Mittel ausscheiden, welche den Stempel der Unwirksamkeit an der Stirn tragen, wie z. B. die Alkoholauswaschung, das Auspusten mit heißer Luft, das Einführen einer heißen Nadel usw. Mit diesen Mitteln läßt sich natürlich nie ein Raum von so unregelmäßiger Wandung, wie die Pulpenkanäle sie bieten, sterilisieren.

Dagegen haben Mayrhofers bakteriologische Nachprüfungen ergeben, daß es gelingt, durch eine Einlage mit einem stark wirkenden Antiseptikum den gereinigten Kanal zu sterilisieren. Und um solche Antiseptika sind wir ja nicht verlegen, wo wir auch höchste Konzentrationen anwenden können. Karbolsäure, Chlorphenol, Kresol, Formaldehyd, Aqua regia, Schwefelsäure usw. „Wenn unsere bekannt kräftigen Antiseptika nicht einmal für den Augenblick eine Desinfektion des Lumens von ihres Inhalts entledigten Wurzelkanälen und deren Wandoberfäche zu bewirken imstande wären, dann könnten wir das Wurzelbehandeln lieber gleich bleiben lassen“ (Mayrhofer).

Und diese Desinfektion ist ja leicht verständlich, denn das Antiseptikum wirkt in direktem Kontakt, wofür Sorge zu tragen allerdings Sache der Behandlung ist.

Es gelingt sogar in kariösen Höhlen, allerdings nur bei sorgfältigster Entfernung alles Erkrankten, durch eine 24stündige Chlorphenoleinlage Sterilität herbeizuführen, obwohl hier die Verhältnisse bei dem bekannten tiefen Eindringen der Bakterien in das Dentin schwieriger liegen als beim Wurzelkanal, wo wir gar nicht das Dentin, sondern nur seine Pulpenoberfläche desinfizieren wollen.

Da das Trikresol-Formalin eine stark desodorierende Wirkung ausübt, ist vielleicht seine Anwendung an Stelle eines anderen Antiseptikums angezeigt, obwohl gerade die Beseitigung des Geruchs uns eines wertvollen Indikators beraubt, daß im Wurzelkanal noch nicht alles so ist, wie wir es haben wollen. Deswegen wenden wir in München im Unterricht auch das Trikresol-Formalin nicht an.

Die theoretische Schwierigkeit der Wurzelbehandlung beginnt eigentlich erst mit der Frage nach der Wurzelfüllung, denn wieder haben Mayrhofers Nachprüfungen ergeben, daß sämtliche gebräuchlichen Dauerfüllungsmittel nach 1—2—3—4 Wochen je nach der Flüchtigkeit des Antiseptikums von neuem infiziert waren. Hier auf diesem Gebiete, auf dem bisher nur die klinische Erfahrung

herrschte, exakte Beurteilungsmethoden eingeführt zu haben, ist Mayrhofers bleibendes Verdienst. Neben die klinische Beobachtung hat von nun an stets bei Empfehlung neuer Methoden das bakteriologische Experiment zu treten, und vielleicht ist dieses Erfordernis geeignet, Entdecker neuer Methoden zu größerer Vorsicht anzuregen.

Es fanden sich also Bakterien, wieder im wesentlichen Streptokokken, in Guttaperchafüllungen, Chlorphenolfäden, Jodoformfüllungen, Zinkoxydfüllungen und Wattefäden, die mit irgend einem Antiseptikum durchtränkt worden waren. Es ist dies ein für den Wert der Behandlungsmethode außerordentlich betrübliches Resultat, das wir noch erörtern müssen (allerdings läßt sich gegen die Untersuchung Mayrhofers der Einwand erheben, daß er die Probestücke in Bouillon aussäte, wo unter Umständen ein Bakterium genügt, um die Füllung als infiziert erscheinen zu lassen. Es ist natürlich aber wesentlich, wie viel Bakterien in die Füllung eingedrungen sind; es läßt sich dies unschwer auf Agarplatten feststellen. Ich möchte zwar nach einigen diesbezüglichen Untersuchungen an kariösem Dentin nicht glauben, daß das Resultat wesentlich von dem Mayrhofers abweichen wird.)

Die Infektion führt Mayrhofer auf die in den Dentinkanälchen zurückbleibenden Bakterien zurück, die also auch von den stark wirkenden Mitteln nicht vernichtet werden. Alle im Wurzelkanal deponierten Antiseptika verflüchtigen sich nach geraumer Zeit, am frühesten das Formalin, und dann wachsen die Streptokokken wieder retrograd aus den Kanälchen in den Wurzelkanal ein und finden hier Nahrung, natürlich nicht in der Füllung, wohl aber in der Gewebsflüssigkeit, welche durch Diffusion in die Poren der Füllung eingedrungen ist. Ob Watte fault oder nicht, in ihren Poren findet so viel fäulnisfähige Flüssigkeit Platz, um sie ganz ungeeignet zur Wurzelfüllung zu machen. Und gleicherweise verhält es sich mit Asbestwatte, pulverigen Substanzen, wie Zinkoxyd, Jodoform (das kein Antiseptikum ist) usw.

Zwei Methoden erstreben nun dieser Reinfektion vorzubeugen. Die eine durch ein wirkliches Dauerantiseptikum, die andere durch Verklebung der Dentinkanalwandungen.

Als erste wird empfohlen Thymol und in gewissem Sinn der Perubalsam, als zweite die Ausfüllung des Wurzelkanals mit an die Wandungen angeschmolzenem Paraffin und die Ausfüllung mit Zement.

Gegen letztere freilich läßt sich der gewichtige Einwand ihrer Nichtentfernbarkeit erheben, und wir müssen eigentlich bei jeder Zementfüllung immer mit dem Wurzelresektionsinstrumentarium ge-

rüstet dastehen, um bei eintretender Periostitis die Resektion auszuführen. Das ist aber nicht jedes Patienten noch jedes Zahnarztes Sache und deswegen schon dürfte der Zementfüllung der Wurzelkanäle keine Bedeutung bei der einfachen Gangränbehandlung zukommen.

Sehr vertrauenerweckend scheint mir die Ausfüllung mit Paraffinspitzen zu sein, die dann den Wandungen durch eine heiße Nadel angeschmolzen werden, und für die Perubalsammethode, welche ebenfalls den Abschluß der Dentinkanälchen erstrebt, dürfte ähnliches zutreffend sein, obwohl es bedauerlich ist, daß der Perubalsam ein eigentliches Antiseptikum nicht darstellt und die Bakterien nur mechanisch zurückhält. Es ist dies ein Mangel des Verfahrens, da eine Garantie für die gänzliche Leerheit des Kanals natürlich nie gegeben werden kann und es obendrein höchst fraglich ist, ob der Perubalsam bis an das Foramen dringt.

Dies sind in großen Zügen die heutigen Behandlungsmethoden der Gangrän. Unser Wunsch, ein ideales Dauerantiseptikum zu besitzen, das mit Sicherheit bis an das Foramen gebracht werden kann, ist noch nicht gestillt. Aber wir haben heute wenigstens exakte Methoden, nach denen der Wert solcher Mittel genau geprüft werden kann, und wir kennen heute besser als früher die Anforderungen, denen ein solches Mittel gerecht werden muß.

Ich werde hier im Kreise erfahrener Praktiker natürlich nicht auf die Technizismen der Behandlung eingehen, da dies nur bekanntes wiederholen hieße.

Aber eins möchte ich doch noch ganz besonders hervorheben. Die bakteriologischen Nachprüfungen haben ergeben, daß der größte Teil unserer anerkannten und üblichen Behandlungsmethoden nicht im entferntesten den an sie gestellten Anforderungen genügen, daß die Kanäle kurze Zeit nach der Behandlung wieder infiziert waren, kurz die Behandlungen sich im bakteriologischen Sinn als Mißerfolge herausstellten. Aber klinisch waren es doch zumeist Heilungen. Es muß auf das entschiedenste betont werden, daß — ich greife das mir persönlich vertrauteste Verfahren als Beispiel heraus — z. B. mit der Jodoform-Chlorphenolfüllung trotz ihrer bakteriologischen Unwirksamkeit ganz ausgezeichnete Dauerresultate erzielt werden, daß es also nicht so sehr darauf ankommt, womit wir desinfizieren, als wie wir desinfizieren. Und so bleibt meiner Ansicht nach das mechanische Ausräumen der Kanäle, wie dies unsere Lehrer wie Miller, Sachs, Walkhoff usw. gelehrt und dargestellt haben, das noli me tangere jeder Gangrän — aber auch jeder Wurzelbehandlung.

Zum Zustandekommen einer Infektion gehört — wie schon hervorgehoben — nicht nur die Anwesenheit von Bakterien — denn sonst würden wir ja nie unkomplizierte Gangrän treffen —, sondern auch günstige Bedingungen, unter denen die Bakterien sich vermehren und in das Gewebe eindringen können, also Nahrungsstoffe und eine mechanische oder eventuell chemisch gereizte Wurzelhaut. Denn es ist für mich gar nicht zweifelhaft, daß die Zerfallsprodukte im Kanal einen ganz bedeutenden Einfluß auf die Resistenz des periapikalen Gewebes haben, denn wie sollte es anders erklärt werden können, daß nach einfacher Reinigung des Wurzelkanals ein periostaler Reiz sofort verschwindet, wo wir doch nicht in der Lage sind, dadurch auch nur ein Bakterium, das ins Gewebe eingedrungen ist, zu erreichen.

Es bleibt also nach wie vor der Satz bestehen, daß das Heil in der Wurzelbehandlung nicht abhängig ist von chemischen Mitteln, sondern von der akkuraten Methodik und exakten und gewissenhaften Ausführung unserer Arbeit. Grundsätze, die ja auch auf den übrigen Zweigen unserer Tätigkeit allein die Gewähr geben für Dauererfolge. Und deswegen müssen wir in der Klinik streng darauf halten, daß dort die Methoden gelehrt und geübt werden, die einerseits durch das hohe Maß technischen Könnens, das sie voraussetzen, dem späteren Praktiker alle vorkommenden, oft kompliziert liegenden Fälle als leichte und durchaus schulmäßige erscheinen lassen und die anderseits wirklich eine Gewähr bieten für dauernde Heilungen. In die Praxis übertragen wird von den hochgestellten Forderungen schon von allein manches abblättern, und oft genug mag die Kürze der zur Verfügung stehenden Zeit und die mangelhafte Bezahlung die Anwendung der nicht idealen Methoden erfordern. Es ist aber diese der Verwirklichung aller Ideale anhaftende Unvollkommenheit kein Grund, unsere Überzeugungen von der Mangelhaftigkeit solcher Methoden zu ändern. Es ist vor allem kein Grund, unseren Schülern nicht diese Idealmethode auf das entschiedenste weiter anzuempfehlen und so zu lehren, daß bei der Ausführung der Wurzelbehandlung jede Abweichung von diesen Prinzipien als ein vielfach freilich nicht zu umgehender Fehler empfunden wird. Vor allem scheint aber — und dies gilt auch für die sogenannte Amputationsmethode — in der Anpreisung dieser rudimentären Verfahren und ihrer Erhebung zur Methode eine Gefahr zu liegen.

Denn das Verfahren, das wir in der Klinik, um es kurz zu sagen, meist einen Mißerfolg nennen, bekommt hier einen so reputierlichen Namen, daß man sich durchaus nicht zu genieren braucht,

es einzugestehen, ja dauernd anzuwenden. Und das bringt natürlich eine große Verwirrung in die Reihen unseres Nachwuchses.

Ich hüte mich außer diesen Bemerkungen von dem mir gesteckten Thema abzuschweifen und etwa auf die sogenannten Amputationsverfahren einzugehen, die ja heute von anderer Seite besprochen werden. Hier hat die Frage, ob die Kanäle wirklich nicht ausgeräumt werden sollen, entschieden zu werden, denn bei der Gangrän liegen die Gründe, welche für die radikale Ausräumung sprechen, so auf der Hand, und es stellen sich die Mißerfolge so bald ein, daß hier der überwiegende Teil aller Autoren auf dem oben dargelegten Standpunkt steht. Merkwürdigerweise aber und im Widerspruch hierzu erklären einzelne Autoren, die bei Gangrän die Wurzelkanäle ausräumen, die Reinigung nach Arsen für nicht angängig wegen der Unwegsamkeit der Kanäle, ein Widerspruch, auf den ich noch kurz hinweisen möchte, und der die schwachen Stellen der Amputationsdoktrin grell beleuchtet.

Die Therapie der Pulpakrankheiten mit besonderer Berücksichtigung der Exstirpationsmethode.

Von

Privatdozent Dr. **Feiler** in Breslau.

(Aus der konservierenden Abteilung des zahnärztlichen Instituts der Königl. Universität Breslau [Leiter: Prof. W. Bruck].)

Zweierlei sind die Möglichkeiten, die uns zu Gebote stehen, um eine Therapie der Entzündungszustände der Zahnpulpa in die Wege zu leiten. Die eine Möglichkeit besteht in der Ausheilung der gesetzten Schädlichkeiten unter Erhaltung des lebenden Pulpengewebes, die andere darin, daß bei zu großer Schädigung der Gewebe, die eine Ausheilung nicht mehr zuläßt, durch Aufhebung der vorhandenen Noxen ein Weitergreifen des Prozesses verhindert wird.

Bei partieller und totaler Hyperämie der Pulpa können wir mit Sicherheit darauf rechnen, durch Ausschalten der schädlichen Reize eine dauernde Restitutio ad integrum herbeizuführen. Nach vorsichtiger Exkavation der kariösen Massen legen wir unter sorgfältiger Schonung der harten festen Pulpadecke eine Temperaturreize schlecht leitende, schwach desinfizierende Zwischenschicht, Guttapercha oder Zement-Nelkenöl, zwischen Zahnbein und Füllung.

Wir erreichen hierdurch eine Ausschaltung der dauernden Reize und sehen in kurzer Zeit ein Zurückgehen der Symptome.

Anders dagegen verhält es sich mit der Frage der Ausheilbarkeit schon infizierter, entzündeter Pulpen. Zwar fehlt es auch hier nicht an Autoren, die zu einem Versuch in jedem Falle raten. Wir schließen uns aber nur der herrschenden und allgemeinen Ansicht an, wenn wir mit Ad. Witzel, Partsch, Sachs, Preiswerk und vielen anderen der Meinung sind, daß eine Ausheilung entzündeter Pulpen nicht versucht werden solle.

Ad. Witzel ging soweit zu behaupten, daß alle Versuche, eine Pulpitis zur Ausheilung zu bringen, auf fundamentalen wissenschaftlichen Irrtümern beruhen, und Partsch hat uns die Erklärung dafür gegeben, daß die geringe Tendenz der Pulpa auszuheilen zurückzuführen sei auf den Mangel an echten Lymphgefäßen, und auch er ist der Meinung, daß eine Ausheilung einer entzündeten Pulpa sich durch eine Überkappung nicht erreichen lasse.

Wir müssen also die Prognose aller entzündlich veränderten Zahnpulpen als ungünstig für die Erhaltung der Pulpa stellen; anders dagegen verhält es sich mit der Prognose der Zähne mit entzündeter Pulpa. Hier können wir sagen, daß es uns absolut und in jedem Falle möglich ist, eine Erhaltung des Zahnes herbeizuführen und daß im allgemeinen die Extraktion eines Zahnes wegen Pulpitis, abgesehen von Einzelfällen, die ihre Erklärung in sozialen Gründen (Zeitmangel der Patienten usw.) oder in technischen Gründen (Erleichterung der Anfertigung von Ersatzstücken) finden, als unentschuldbarer Fehler anzusehen ist.

Die Therapie der entzündlichen Veränderungen der Zahnpulpa wird also im wesentlichen in einer Bekämpfung und Behebung der Symptome und darin bestehen, ein Weitergreifen des Prozesses auf die Zahnwurzelhaut zu verhindern. Vor allem sind die bei allen Arten von Pulpitis auftretenden heftigen Schmerzen zu beheben, indem wir versuchen, ihre Ursachen zu beseitigen. Wir wissen, daß die Schmerzen stets hervorgerufen werden durch eine zu starke Blutfüllung der in einem festen Rohr, dem Wurzelkanal, eingeschlossenen und daher in ihrer Ausdehnung gehinderten Blutgefäße. Und es ist als unsere erste und wichtigste Pflicht anzusehen, für einen Abfluß der pathologischen Blutfüllung zu sorgen. Entweder wir heben also die erweichten, kariösen Massen vorsichtig vom Rande her, um einen mechanischen Insult zu vermeiden, mit dem Exkavator ab, oder aber wir entfernen die über der entzündeten Pulpa liegende Füllung mit möglichst kleinen Rosenbohrern. Sobald das Blut, es handelt sich meistens um ein bis zwei Tropfen höchstens,

abfließt, empfindet der Patient fast momentan eine starke Erleichterung und ist wie mit einem Schlage von seinen oft stunden- oder tagelangen Schmerzen befreit.

Jetzt ist es unsere Pflicht, für die Möglichkeit einer schmerzlosen Entfernung der entzündeten, und wie wir gesehen haben, nicht mehr erhaltungsfähigen Pulpa zu sorgen. Zweierlei sind die uns hierzu gebotenen Möglichkeiten., Wir können zu einer Anästhesierung oder zur Kauterisation der Pulpa schreiten.

Was die letztere betrifft, so haben wir im Arsen, das im Jahre 1836 von Spooner zu diesem Zwecke empfohlen wurde, ein souveränes Mittel. Es wird entweder als arsenige Säure oder als Scherbenkobalt angewandt; letzteres in Substanz mit Eugenol oder Trikresol-Formalin als Paste verrührt, die arsenige Säure mit Morph. mur. aa mit Kreosot q. s. u. f. p. (nach Miller).

Es ist zu beachten, daß Arsen möglichst ohne Druck auf die freiliegende Pulpa eingebracht werden soll, zu diesem Zweck sind kleine Metallkappen, nach Bruck zwischen Paste und Verschlußmaterial gelegt, sehr empfehlenswert.

Die von Lipschitz angegebene Dosierung der Arsenpaste halten wir für überflüssig und unnötig, da es im wesentlichen vielmehr darauf ankommt, die Zeit für die Entfernung des Arsens genau inne zu halten. 2mal 24 Stunden dürfen bei freiliegender Pulpa stets zur völligen Kauterisation mit arseniger Säure genügen, die wir in Form der Millerschen Paste benutzen. Kobalt-Arsen vermischen wir mit Trikresol-Formalin und erreichen eine langsamere Diffusion und eine stärkere Mumifikation. Von Hart wurde 1905 empfohlen, die Kronen- und Wurzelpulpa mit Formalin zu härten, bevor man die Exstirpation ausführt, und Fischer hat sich dieser Methode angeschlossen. Wir modifizierten sie derart, daß wir Kobalt-Arsen mit Trikresol-Formalin zusammen anrühren und diese Paste längere Zeit, auch 8 Tage und länger, liegen lassen. Durch das Trikresol-Formalin wird eine Mumifikation herbeigeführt und gleichzeitig wirkt das Kobalt-Arsen ein und bewirkt eine Zerstörung der Nervenästchen, während infolge der inzwischen eingetretenen Mumifikation eine zu tief gehende Diffusion des Arsens verhindert wird.

Was die Anästhesierung betrifft, so finden alle die Mittel Anwendung, die wir auch sonst zur Anästhesierung im Munde su gebrauchen gewohnt sind. Lokal- und Leitungsanästhesie durch Injektion, die Erkältung bezw. Vereisung der Pulpa durch Chloräthyl oder Anästhol, und ferner die sog. Druckanästhesie. Bei dieser wird durch direkte Einführung eines Anästhetikum, Kokain oder Novokain,

in Substanz in das Pulpenkavum und den Wurzelkanal mittels Druck, eine Anästhesie der Pulpa herbeigeführt.

Diese Mittel ermöglichen eine Exstirpation der Pulpa in einer Sitzung, doch fehlt bei ihnen die bei der Kauterisation mit einer Arsenpaste gleichzeitig auftretende Mumifikation der Pulpenstümpfe, so daß die letztere eine sichere Exstirpation gewährleistet.

Zwei Methoden sind es, die uns nach Anästhesierung der Pulpa zu ihrer weiteren Behandlung zur Verfügung stehen. Die Amputations- und die Exstirpationsmethode, denn die von Andresen neuerdings wieder inaugurierte mechanische Operationsmethode ist wohl als eine Abart der E.-M. anzusehen. Die A.-M. hatte von jeher seit ihrer Einführung durch Adolf Witzel vor nahezu 30 Jahren eine große Zahl von Anhängern, besonders in der Praxis, während sie infolge der unsicheren wissenschaftlichen Grundlage theoretisch vielfach angefeindet wurde. Erst in neuerer Zeit ist sie wieder viel propagiert und durch die Untersuchung Preiswerks und Fischers auf eine wissenschaftliche Grundlage gestellt worden.

Preiswerk hat darauf hingewiesen, daß unsere Vorstellung, daß jede Zahnart mit geringen Ausnahmen eine bestimmte Anzahl von Wurzelkanälen habe, eine irrige sei, daß häufig die Zahl der Wurzelkanäle inkonstant sei, und daß außerdem eine ganze Anzahl Verästelungen und Kommunikationen der einzelnen Wurzelkanäle miteinander vorkommen. Diese Frage wurde durch die Untersuchungen Fischers nachgeprüft, der die Ergebnisse Preiswerks nur durchaus bestätigen und neue Abnormitäten zeigen konnte, so daß dadurch ein Umschwung in unsere Ansicht von der Anatomie der Wurzelkanäle eintreten mußte, und anderseits ging damit Hand in Hand ein Umschwung in den Ansichten über die Wurzelbehandlungsmethoden, da man erklärte, alle Versuche, die Pulpenreste aus den Wurzelkanälen zu entfernen und die Kanäle nachher mit einem Wurzelfüllmaterial zu versehen, wären zwecklos und verfehlt, und deshalb empfahl, den Inhalt der Wurzelkanäle entweder aufzulösen, wie es z. B. Preiswerk mit der Borax-Eugenol-Paste beabsichtigt, oder zu mumifizieren.

Dieser Gedanke wurde begeistert aufgenommen und die Korrosionspräparate galten seitdem als absolute Beweismittel für die Unmöglichkeit der E.-M. und als ausschlaggebendes Moment für die allgemeine Propagierung der Amputation. Ich ging daher bei speziellen Untersuchungen (die momentan noch schweben und über die daher noch keine Mitteilungen erfolgen können) darauf aus, die Korrosionspräparate auf ihre Anwendbarkeit für die E.-M. hin nachzuprüfen. Ich glaubte, daß man verpflichtet sei, auch die Probe auf das Exempel

zu machen, und daß die Frage in der Luft läge, was für Präparate die mit E.-M. behandelten Zähne abgäben. Es ist uns ja bekannt, daß es uns mit Hilfe unserer Wurzelbehandlungsmethoden häufig gelingt, vorher unzulängliche Kanäle bis zum Foramen durchgängig zu machen und die Pulpenreste aus ihnen zu entfernen. Daher glaubte ich annehmen zu können, daß mit E. behandelte Zähne dieselben Anomalien aufweisen würden, wie sie von den genannten Autoren nach Mazeration beschrieben worden sind.

Zudem war ich überzeugt, daß es uns bei wirklichem Vorkommen von Verästelungen der einzelnen Pulpen eines Zahnes untereinander mit der Exstirpationsmethode auch gelingen mußte, die in den Verbindungsgängen liegenden Gewebe gleichzeitig zu exstirpieren und so eine völlige Reinigung der Wurzelkanäle herbeizuführen.

Ich stelle mir die zusammenhängenden Pulpen zweier Kanäle etwa in der Art einer Strickleiter vor. Wenn man die Sprossen an einem Seitenteil durchtrennt, so bleiben sie an dem anderen als freie Äste hängen und folgen seinen Bewegungen. Und da wir ja bei der Pulpa in der Lage sind, mit unsern scharfen Instrumenten die eine Wurzelpulpa abzureißen, so glaube ich, daß sich bei Extraktion der zweiten auch die Verbindungsstücke mit entfernen lassen würden. Und ferner war zu bedenken (ein Gedanke, den ja Fischer an demselben Tage auf Grund anderer Erwägungen zum ersten Male aussprach), daß das Übrigbleiben von Pulpenresten in Verbindungsgängen irrelevant sei, wenn es uns gelänge, den Zugang am Foramen apicale abzuschließen. Infolgedessen wäre auch beim Fehlen von Verbindungsbrücken und Ausfließen des Korrosionsmetalles bis in die Wurzelspitze die Zweckmäßigkeit der E.-M. gegenüber der Amputation klargelegt.

Meine Präparate haben nun den Beweis erbracht, daß wirklich auch durch die E.-M. dieselben Korrosionspräparate erzielt werden. Und ich schloß meinen damaligen Vortrag mit den Worten[1]):

Ich glaube durch meine Präparate den Beweis erbracht zu haben, daß es uns fast immer absolut möglich ist, mit genügender Sorgfalt die Kanäle völlig zu reinigen und hoffe, daß die Korrosionspräparate von jetzt ab nicht mehr als Eideshelfer herangezogen werden für die Propagierung einer unserer Überzeugung nach unzulänglichen Methode.

Ich bin wegen meiner Ausführungen vielfach angegriffen worden, und darf wohl die Gelegenheit benutzen, auf einige mir wichtig

[1]) D. M. f. Z. 1911, S. 746.

erscheinende Einwände einzugehen. Der hauptsächlichste Vorwurf war wohl der, daß die Präparate nicht am Lebenden gewonnen wären, und daß es im Munde nicht möglich sei, eine derartig exakte Entfernung aller Pulpenreste vorzunehmen. Darauf kann ich nur erwidern, daß keiner meiner Gegner in der Lage war, mir einen besseren Weg zur Erlangung von Korrosionspräparaten zu empfehlen. Mir aber kam es im wesentlichen darauf an, nachzuweisen, daß gerade die Korrosionspräparate, so wichtige Aufschlüsse sie für die Anatomie der Wurzelpulpen geben, **nicht**, wie Boennecken schreibt, „die praktische Unausführbarkeit der Totalexstirpation der Wurzelpulpen zur Evidenz erweisen". Denn, wie Riesenfeld vorschlägt, erst die Exstirpation vorzunehmen und dann nachträglich die Zähne zu extrahieren und den Ausguß der Kanäle erst dann auszuführen, ist wohl praktisch nicht gut angängig. Anderseits ist zu bedenken, daß der Einwurf Kasarnowskis, daß die mit Gangrän behafteten Zähne meist schon so tief zerstört wären, daß der Zugang zu den Kanälen leicht wäre, während man bei Zähnen mit Pulpitis nicht an die Kanäle heran und in die Kanäle hinein könne, dadurch zu widerlegen ist, daß wir, wie ich weiter unten zeigen werde, den allergrößten Wert auf die Herstellung eines zweckmäßigen Zuganges zu dem Kavum legen, und daß anderseits bei unzugängigen und schlecht übersehbaren Kavitäten ja auch die sichere Vornahme der Amputation der Kronenpulpa auf große Schwierigkeiten stößt und die Ausführung eines Formalinbades viel eher zu den Unmöglichkeiten zählt als die Exstirpation, wo wir doch mit elastischen, nicht mit flüssigen Stoffen arbeiten; daß wir also, um es zusammenzufassen, die Vorbereitung einer leicht übersehbaren Höhle für eine unumgängliche Notwendigkeit halten, ganz gleich, welche Behandlungsmethode danach Platz greift.

Was nun die Frage anlangt, ob die Präparate wirklich beweisend sind, so sind doch tatsächlich die Verästelungen und Querbrücken vorhanden und gezeigt, darauf kommt es doch im wesentlichen an. Daß das Metall in einzelnen Kanälen nicht ganz heruntergeflossen oder nachträglich abgebrochen ist, sehen wir doch genau so bei den Präparaten von Preiswerk und Fischer, und meine Präparate stimmen mit denen der anderen Autoren überein.

Ferner ist mir gesagt worden, mit Worten wie unzulängliche Methode läßt sich die Amputationsmethode nicht abtun, aber das habe ich auch nicht getan.

Und keiner meiner Kritiker hat auf die Einwände geantwortet, die meines Erachtens für die Aufgabe der Amputationsmethode und die lückenlose Annahme der Exstirpation sprechen. Und die uns

veranlassen, den Versuch der Exstirpation in jedem Fall als notwendig zu postulieren, wenn es auch in vereinzelten Fällen nur zu einer halben Sondierung der Kanäle (nach Ad. Witzel) führen kann, und daher will ich sie hier noch einmal zusammenfassen. Der wesentlichste ist meiner Ansicht nach der, daß die Anhänger der A.-M. zwar die Pulpaexstirpation an oberen Prämolaren, unteren Schneidezähnen aus den mesialen Wurzeln unterer Molaren und aus den distalen Wurzeln oberer Molaren für unmöglich halten, anderseits aber die Amputation bei Pulpitis purulenta und Pulpitis gangraenosa für kontraindiziert halten. „Hier tritt, wenn der Zahn bereits auf warm geschmerzt hat, wenn sich bei der Amputation des Pulpakopfes aus den Wurzelkanälen eitriges oder gar übelriechendes Sekret ergießt, wenn die Pulpastümpfe nicht bluten und die — nach Ihrer Meinung ja wohl unmögliche — Sondenuntersuchung die völlige Unempfindlichkeit der Wurzelpulpen erweist, die Gangränbehandlung in ihre Rechte."

Diese aber kann doch nur durch völlige Ausräumung der Kanäle und Entfernung aller putriden Massen zum Erfolg führen und eine Heilung unter Erhaltung des betreffenden Zahnes herbeiführen, und um sie vorzunehmen, müssen wir wohl von der Möglichkeit einer völligen Reinigung der Kanäle überzeugt sein und diese kann doch auch durch chemische Mittel nur erreicht werden, wenn wir in der Lage sind, das Medikament mechanisch an den Ort zu bringen, an dem es seine Wirksamkeit entfalten soll.

Anderseits ist es bei dem Auftreten sekundärer Karies nicht gleichgültig, ob sie auf fest verschlossene Kanäle stößt oder ob wir durch eine Infektion der Amputationsstümpfe gezwungen sind, jetzt nachträglich die vorher für unmöglich gehaltene Ausräumung der Kanäle vorzunehmen, soforn nicht durch eine zu starke Infektion die Erhaltung der Zähne in Frage gestellt oder unmöglich gemacht ist.

Dieser Frage gab ja Fischer gleichzeitig nach, indem er in seiner neuesten Arbeit eine feste Verschmelzung, vor allem der Wurzeleingänge, postuliert. Ferner habe ich an die Fälle erinnert, bei denen infolge ungenügender Kauterisation nach Jahren das Auftreten einer sekundären Pulpitis in den Amputationsstümpfen unsern Patienten große Qualen verursacht und uns wiederum nachträglich zur Vornahme einer gründlichen Exstirpation zwingt. Da diese Gründe unwidersprochen geblieben sind, muß ich sie heute von neuem anführen. Sie sind es vor allem, die uns, abgesehen von den theoretischen Erwägungen und abgesehen von dem Vertrauen auf unsere technischen Fähigkeiten, nach wie vor

dazu veranlassen, die Exstirpationsmethode unbedingt als Methode der Wahl anzusehen.

Wie stellt sich nun der Gang der Behandlung dar? — Ein wesentliches Erfordernis für die Möglichkeit der Vornahme der Exstirpation ist eine sachgemäße Eröffnung des Kavums. Bei den Vorderzähnen hat man darauf zu achten, daß die Kronenpulpa völlig aus dem Zahn entfernt wird, um einer nachträglichen Verfärbung, die wohl meist aus diesem Grunde durch Eindringen des zersetzten Blutfarbstoffes in die Dentinkanälchen statthat, vorzubeugen. Bei den Backzähnen ist fast stets ein mastikaler Zugang anzulegen. Da wir die Höhlenpräparation stets nach Black ausführen, d. h. approximale Kavitäten nach der mastikalen Fissur zu aufschneiden, um

Abb. 1.
Falsche Präparation der Kavität mit Unmöglichkeit zu exstirpieren oder zu amputieren.

Abb. 2.
Richtige Präparation der Kavität nach Black mit leichter Möglichkeit zu exstirpieren.

eine sachgemäße Präparation vorzunehmen und die Erhaltung des Zahnes durch die Füllung auf längere Zeit gewährleistet zu haben, so läßt sich auch hierdurch, wie ich oben erwähnt habe, der Einwand Kasarnowskis widerlegen, der meinte, daß die Exstirpation häufig Schwierigkeiten habe und eine zu große Abtragung des Zahnes erfordere. Unsere prinzipielle Vornahme der Höhlenpräparation nach Black bei lebender und gangränöser Pulpa widerlegt diesen Einwand wohl zur Genüge (Abb. 1 u. 2). Wir raten, die Eröffnung des Kavums möglichst in der Weise vorzunehmen, daß man einen kleinen Rosenbohrer in die erste Öffnung setzt und ihn rund herum, entsprechend den anatomischen Verhältnissen, nach der Krone zu herauszieht. Und erst nach völliger Zerstörung der Decke des Kavums schreiten wir zur Amputation der Kronenpulpa mit einem entsprechend großen Rosenbohrer. Sodann suchen wir mit der spitzen Sonde den Eingang zu den Kanälen festzustellen, und erweitern uns diesen nach der Angabe von Sachs trichterförmig, entweder mit der Sonde oder wieder mit einem kleinen Rosenbohrer, der möglichst tief innen eingesetzt und nach außen gezogen wird in derselben Weise, wie wir es beim Kavum besprochen haben. Der weitere Gang der Behandlung richtet sich danach, ob wir es mit devitalisierten Pulpen zu tun haben oder

mit bereits in Gangrän übergegangenen, oder ob schon periodontitische Reize aufgetreten sind.

Im ersten Falle nach Devitalisation gehen wir derart vor, daß wir zunächst die Kanäle mit federnden Millernadeln sondieren. Es empfiehlt sich, die Nadeln etwa in der Mitte in einem stumpfen Winkel zu knicken und sie sodann mit der rechten Hand derart an den Kanaleingang zu bringen, daß die Spitze der Nadel in der Richtung des Wurzelkanals steht, und dann mit dem Zeigefinger der linken Hand in dieser Richtung einen Druck auszuführen. Es ist dies zweifellos eine große Hilfe und wir vermeiden dadurch ein Hängenbleiben der Spitze kurz nach ihrem Eintritt in den Kanal (Abb. 3 u. 4). Die Millernadeln haben bekanntlich scharfe Kanten

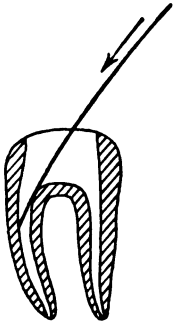

Abb. 3.
Falsche Führung der Nadel (nach Sachs).

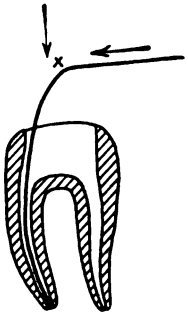

Abb. 4.
Richtige Führung durch Druck mit der einen Hand an der mit × bezeichneten Stelle.

und es gelingt mit ihrer Hilfe häufig, kleinere Petrifikationen zu zertrümmern. Stößt man auf stärkeren Widerstand, so hilft uns das Einführen von kalkauflösenden Medikamenten, 50%ige Schwefelsäure oder Königswasser, häufig sofort darüber hinweg. Dieses wird am besten ebenfalls mit Millernadeln vorgenommen, die zur Aufnahme des Medikaments mit Japanpapier leicht umwickelt sind. Zur Neutralisation der überschüssigen Säuren wird auf dieselbe Weise Natrium bicarbonicum in den Kanal geführt.

Ich bin gezwungen, festzustellen, daß ich durchaus keine Priorität für das Einführen des Königswassers beanspruche, und daß ich nicht glauben konnte, daß man mir die Unterlassung der Anführung einer Arbeit, die im Scheffschen Handbuch seitenlang zitiert ist, als Versuch des Plagiats auslegen wird. Auch bezog sich meine Bemerkung „dieser Methode“ natürlich auf die Methode und

nicht auf den letzten Satz. Immerhin muß ich konstatieren, daß am Breslauer Institut das Königswasser schon zu Sachs' Zeiten, d. h. vor dem Jahre 1900, also auch vor der Naturforscherversammlung 1903, verwendet wurde.

Wir wenden also mit gutem Erfolg das Königswasser zur Auflösung von Dentikeln an und zur Erweiterung der Kanäle. Führt auch dies nicht zum Ziele, so stehen uns in den Kerr- und Beutelrockschen Bohrern zwei außerordentlich präzis arbeitende Instrumente in allen Stärken zur Verfügung, die, sobald der Eingang zum Kanal gefunden ist, wohl mit völliger Sicherheit uns den Zugang zum Foramen apicale erschließen. Die Kerrschen Bohrer sind für den Handbetrieb geeignet und daher wohl noch zuverlässiger und gefahrloser als die, eher einmal zu tief gehenden, mit der Maschine betriebenen Beutelrockbohrer. Jedoch muß ich betonen, daß wir uns dieser beiden und speziell des letzteren nur im Notfalle bedienen, da wir meist ohne sie gut zum Ziele kommen, und daß wir daher die von Viggo Andresen empfohlene regelmäßige Anwendung der Radikometrie, so gute Erfolge damit zweifellos auch zu erzielen sind, doch als zu umständlich und nicht notwendig erachten.

Erst nachdem es uns gelungen ist, eine Sondierung mit der Millernadel bis an das Foramen zu erzielen, wagen wir uns mit einer passenden Donaldsonnadel in den Kanal. Auch das Hinaufführen der stumpfwinklig geknickten Donaldsonnadel unterstützen wir mit der linken Hand und hierauf genügt eine mehrmalige Umdrehung fast stets, um beim Herausziehen die Wurzelpulpa an der Nadel hängen zu haben. Die häufig auftretende stärkere Blutung aus dem Kanal läßt sich durch Auswaschen mit Trikresol-Formalin āā stets sofort beseitigen.

Anders stellt die Behandlung sich dar, wenn schon Gangrän aufgetreten ist. In diesem Fall lassen wir nach Eröffnung und Reinigung des Kavums den Zahn für einen Tag offen und pressen nur etwas Wundschwamm, der sich durch die Mundflüssigkeit nicht zersetzt, in die Kavität, um das Eindringen von Speiseresten zu verhüten. Die Sondierung der Wurzelkanäle nehmen wir, außer in eiligen Fällen, meist erst in der zweiten Sitzung vor, und zwar in der oben angegebenen Weise, jedoch mit großer Vorsicht, um ein Durchdrücken der gangränösen Massen durch das Foramen zu vermeiden. Dann reinigen wir die Kanäle mit der Donaldsonnadel mechanisch. Sodann waschen wir die Kanäle mehrmals mit Königswasser aus und neutralisieren mit Natrium bicarbonicum. Wenn kein Geruch mehr vorhanden ist, findet noch einmal eine gründliche Reinigung mit Wasserstoff-Superoxyd statt, dann nochmaliges

Abkratzen der Kanalwände mit der Donaldsonnadel, um die durch die Behandlung erweichten Massen mechanisch zu entfernen, dann Einlage eines Trikresolfadens in die Kanäle und Verschluß mit Guttapercha. Dieser bleibt 2 bis 3 Tage liegen. Darauf wird die Behandlung so oft, meist ein-, höchstens zweimal, wiederholt, bis kein Geruch mehr an den herausgenommenen Fäden bemerkbar ist.

Ähnlich stellt sich die Behandlung dar, wenn schon periodontitische Reizungen stattgefunden haben. Hier hat die Trepanation des Zahnes recht vorsichtig zu geschehen, um dem Patienten unnötige Schmerzen zu ersparen. Sie wird am besten mit einem scharfen, ganz kleinen Rosenbohrer vorgenommen. Bei Vorderzähnen, indem man direkt durch die Füllung oder vom Gaumen her nach der Pulpa zu bohrt, bei Backenzähnen mit großer Füllung, indem man diese erst kreuzweise durchschneidet und dann vom Rande her löst, wobei der Zahn mit der linken Hand fest in die Alveole gepreßt werden muß und der Bohrer möglichst ohne Druck arbeitet. Sobald gangräner Geruch auftritt, lassen auch fast spontan die Beschwerden nach. Häufig tritt in diesem Falle etwas Blut oder Eiter durch das Bohrloch. Je nach den Beschwerden, die der Patient hat, und den Anstrengungen, die wir ihm verursacht haben, können wir nun die erste Sitzung abschließen und den Zahn offen lassen oder sofort eine gründliche Reinigung des Kavums und event. Entfernung der gangränösen Pulpenreste vornehmen. Diese Frage läßt sich nur rein subjektiv von Fall zu Fall entscheiden; doch spielen natürlich wirtschaftliche Bedenken eine Rolle. Der minderbemittelte Patient wird lieber, um Zeit zu sparen und schneller fertig zu werden, etwas mehr aushalten, andere scheuen die Unbequemlichkeit der häufigeren Sitzung nicht, um dafür größere Schonung einzutauschen. Jedenfalls machen wir in der ersten Sitzung bei periodontitischen Erscheinungen stets äußerlich eine Jodpinselung, geben für den Notfall, falls sich noch einmal Schmerzen einstellen sollten, was allerdings wohl höchst selten vorkommt, Trigemin 0,5 1—2 Pulver halbstündlich. Ödematöse Schwellungen gehen nach Eröffnung fast stets sofort zurück; falls schon eine Abszedierung stattgefunden hat und Fluktuation nachweisbar ist, müssen wir an der weichsten Stelle inzidieren. Kleine Abszesse entleeren sich durch das Foramen. Solange periodontitische Reizungen vorhanden sind, wird der Zahn nach Königswasserbehandlung offen gelassen. Auch den erstmaligen Verschluß, meist in der zweiten Sitzung, machen wir nach gründlicher Reinigung der Kanäle nur mit Trikresolbäuschchen und Mastixwatte, um dem Patienten die Möglichkeit zu geben, ihn bei

wiederauftretenden Beschwerden selbst zu lösen. Dann wird die Behandlung, wie bei einfacher Gangrän, fortgesetzt.

Mit kurzen Worten müssen wir noch auf die Beseitigung von Fisteln zu sprechen kommen, die bei dieser Behandlung meist von selbst vergehen. Bleibt nach drei, höchstens vier Sitzungen mit den angegebenen Methoden die Fistelöffnung bestehen, so ist meist der Versuch einer medikamentösen Ausheilung umsonst und der Befund am Röntgenogramm bestätigt die Notwendigkeit des chirurgischen Eingriffes.

Nachdem wir nun gut gereinigte und mit Wattefäden und heißer Luft getrocknete Kanäle vor uns haben, können wir an die Füllung der Wurzelkanäle schreiten. Wir haben hierbei darauf zu achten, 1. eine nicht reizende, schwache und dauernd antiseptische Substanz in die Kanäle zu bringen, anderseits möglichst bis zum Foramen hin eine völlige Ausfüllung der Kanäle vorzunehmen. Wir benutzen dazu eine Thioform-Kreolinpaste, die mit Millernadeln hochgepumpt wird, in der Privatpraxis nehme ich persönlich vorher noch das altbewährte Thymol in einigen Kristallen, die ich mit Hilfe der Warmluftbläser zerfließen lasse, sodann stoßen wir in Chloropercha getauchte Guttaperchapoints von annähernd der uns von der Behandlung bekannten Stärke des Kanallumens bis zum Foramen hinauf. Die Gefahr, das Foramen zu durchstoßen, ist wohl bei einiger Übung außerordentlich gering; immerhin ist es kein Schaden, dem Patienten anzuraten, beim Auftreten einer Empfindlichkeit sich sofort bemerkbar zu machen, so daß hierdurch auch der Ungeübte vor Mißerfolgen gesichert sein wird. Mit dieser Behandlung erreichen wir also wohl stets einen festen Verschluß des Zahnes am Foramen apicale, zum mindesten aber und sicher den von uns postulierten Verschluß am Wurzeleingang, der uns die Sicherheit für das Nichtauftreten einer Infektion von außen her gewährleistet. Die Behandlung von chronisch periodontitischen Zähnen, soweit sie einen chirurgischen Eingriff notwendig machen, gehört wohl nicht zu unserem heutigen Thema.

Der Vollständigkeit halber will ich noch berichten, daß wir bei Milchzahnbehandlung auch die mechanische Ausräumung der Kanäle mit der gehörigen Vorsicht vornehmen, daß wir aber in diesem Falle auf eine kompakte Ausfüllung der Kanäle verzichten und uns mit Einfließenlassen von Thymolkristallen in die Kanäle und nachfolgendem Verschluß des Kavums mit Zement begnügen.

Ich habe mich bemüht, Ihnen in kurzen Worten die Behandlungsmethode vorzuführen, mit denen das Breslauer Zahnärztliche Institut seit Jahrzehnten dauernde Erfolge erzielt, und ihnen die

theoretischen Gründe darzulegen, die uns auch nach den neueren Forschungs- ergebnissen zum Festhalten an unseren altbewährten Methoden veranlassen. Ihr wesentliches Merkmal besteht in der Schaffung eines übersichtlichen Operationsfeldes; sobald dies vorhanden, stößt die Behandlung auf keine Schwierigkeiten.

Ob wir diese unsere Methode nun aber mit dem guten, alten Namen der Exstirpationsmethode belegen, oder ob wir in der Erwägung, daß die Abrißstelle auch einmal innerhalb des Foramen apicale liegen kann, sie als hohe Amputation ansprechen, ist nichts als ein Streit um Worte. Wir könnten hieran achtlos vorbeigehen, wenn wir nicht der Überzeugung wären, daß dadurch bei den Zahnärzten in der Praxis eine geradezu heillose Verwirrung angerichtet wird, wenn wir nicht wüßten, daß sich in der Praxis zu leicht die Grenzen verwischen zwischen hoher und gewöhnlicher Amputation. Aber darum, weil es sich ja gar nicht um einen Kampf der Methoden handelt, weil es ja die gute, alte Exstirpationsmethode ist, die uns von ihren scheinbaren Gegnern unter einem anderen Namen präsentiert wird, müssen wir auch ihren alten Namen in Ehren halten und nach wie vor die Methode der Wahl als Exstirpationsmethode bezeichnen.

Eine neue Methode der Wurzelbehandlung und gleichzeitiger Füllung.

Von

J. Albrecht, D. D. S. in Frankfurt a. M.

(Referat.)

Albrecht behandelt eine neue Methode der Wurzelbehandlung mit gleichzeitiger Füllung, und berichtet darüber folgendes. Ich habe bereits auf dem vorjährigen Stiftungsfest des Vereins betont, daß es im allgemeinen unmöglich ist, einen Wurzelkanal von organischer Masse völlig zu befreien oder ihn ganz zu füllen. Wir befinden uns in einem großen Irrtum, wenn wir annehmen, daß die feinsten Kapillaren so gut zu behandeln sind. Die Präparate, die wir heute gesehen haben, sind ganz und gar ohne Beweis. Im Munde müssen wir mit ganz anderen Verhältnissen rechnen, als wie sie bei den Präparaten gegeben sind. Es ist ein gewaltiger Unter-

schied, ob eine Kapillare an einem oder an zwei Enden offen ist. Wenn wir mit Königswasser arbeiten, wird die anorganische Masse sehr schnell zerstört; darauf kommt es aber weniger an, denn wir wollen die organische Masse zerstören. Man sollte sich auf jeden Fall überlegen, ob man eine Erweiterung des Wurzelkanals oder eine Zerstörung der organischen Masse vorzunehmen hat. Weder Königswasser noch die bessere Schwefelsäure oder rauchende Salpetersäure können bei der Kürze der Behandlung die organische Masse vollständig vernichten. Jedenfalls steht fest, daß wir mit der heutigen Methode nicht imstande sind, alle organischen Teile aus dem Wurzelkanal zu entfernen, noch sie vollkommen zu zerstören, und wir sind immer wieder auf die medikamentöse Behandlung angewiesen. Ich habe deshalb seit etwa 16 Jahren mein Augenmerk darauf gerichtet, in der hier angedeuteten Richtung weiter zu arbeiten. Sie wissen alle, daß Buckley mit seiner Theorie bei der Anwendung von Formalin-Trikresol viele Angriffe zu erdulden gehabt hat. Die Wirkung war aber da, worauf beruht sie? Ich habe diese Frage eingehend geprüft. Der zerfallene Wurzelinhalt bildet teils fertige, teils unfertige organische Stoffe und Gase und zeigt alkalische Reaktion. Der Gedanke war nun der, daß die Alkaleszenz als Kondensationsmittel wirkt bei der Verbindung des Trikresols mit Formalin. Trikresol, Thymol, Carvacrol usw. gehören zur Phenolgruppe, die in Verbindung mit Formalin und Alkali oder Säuren Kondensationsprodukte von verschiedenem Charakter bilden. Sie sind teils ölig, teils fest, löslich oder unlöslich und entstehen unter Anwendung der Hitze und hohem Drucke und auch vereinzelt bei gewöhnlicher Temperatur. Der Gedankengang war also der, durch Zusatz von Alkali, das auf die organische Masse verflüssigend einwirken sollte, die Verbindung des Phenols mit dem Wurzelinhalte zu beschleunigen. Ein zweiter Weg war der, die Diffusion der Antiseptika durch zweite und dritte Stoffe zu erhöhen. In dieser Hinsicht liegen Arbeiten vor von Bechhold und Ziegler. Diese Arbeiten gaben mir Veranlassung, Versuche mit Stoffen zu machen, die mehr oder minder von uns gebraucht werden. Ein an beiden Enden offenes Glasrohr wurde an einem Ende mit einer Schweinsblase überzogen, dieses Röhrchen mit der zu untersuchenden Flüssigkeit gefüllt und in ein Glas gehängt, in dem sich je nach Art der Mischung Wasser oder Alkohol befand. Hierbei wurde stets mit gleichen Mengen gearbeitet. Nach 5, 10 oder 15 Minuten wurde festgestellt, welche Einwirkung auf die innere Flüssigkeit erfolgt war. Je nach Art des Zusatzes war die Diffundierbarkeit der einzelnen Substanzen verschieden und zwar manchmal recht erheblich. Obwohl die Wirkung des Formalin-Trikresol durch

manche Mischungen erreicht und sogar übertroffen wurde, waren die Erfahrungen in der Praxis bisher nicht besonders ermutigend.

Eine dritte Versuchsreihe bestand in der Anwendung der Kondensationsprodukte, die aus den verschiedenen Phenolen mit Formalin und Alkali hergestellt waren. Die Wirkung war nicht größer als die der bekannten von uns bisher benutzten Antiseptika.

Mischungen ergaben im allgemeinen ein viel besseres Resultat als die Kondensationsprodukte. Erst als ich zu den hochwertigen Phenolen griff, Substanzen, die in dem Reagenzglas eine feste Masse bildeten, trat, mir selbst überraschend, ein Umschwung ein. Ich mußte nun die Verbindung der Substanzen, die im Reagenzglas in ganz kurzer Zeit verläuft, im Wurzelkanal unter günstigeren Bedingungen vor sich gehen lassen. Die Erhärtungszeit mußte ich verlangsamen. Meine Versuche führten zu der Erkenntnis, daß als bestes Mittel das Resorzin in Verbindung mit Formalin anzusehen ist. Um ein sofortiges Erhärten zu verhindern, gebe ich einen Zusatz von Glyzerin. Nachdem ich diese Substanz in den Zahn eingeführt und durch pumpenartige Bewegungen eine Verteilung der Flüssigkeit über den ganzen Wurzelkanal erreicht habe, führe ich noch ein wenig Natronlauge ein, um ein Hartwerden der Füllung bis zum nächsten Tage zu erzielen. Das Resorzin gehört zu den hochwertigen Phenolen, die eine große Desinfektionskraft haben. Der Redner zeigt die Reaktion an einem Beispiel und geht dann zur Behandlung einzelner typischer Fälle über, um zu zeigen, welche Erfolge im einzelnen davon zu erhoffen sind. „Bei dem Verfahren muß man Wert darauf legen, daß die Instrumente möglichst fein sind. Nach Ansicht des Redners legen die Zahnärzte noch viel zu wenig Wert darauf, dem Spezialfall entsprechende Instrumente in Anwendung zu bringen. Darauf seien sehr oft Mißerfolge zurückzuführen. Nun hat sich gezeigt, daß bei dem geschilderten Verfahren eine Diffusion eintrat. Hiermit ist auch erklärt, daß sowohl die Behandlung als auch die Wurzelfüllung durch dieselbe Manipulation erfolgt. Es ist ganz gleich, ob der Nerv zerfallen oder frisch exstirpiert wird. Die mechanische Entfernung bleibt, wo sie möglich ist, das sicherste Verfahren. Anderseits findet durch das Mittel eine Desinfektion, Austrocknung und Einsargung der organischen Masse statt, wodurch auch die Bakterien festgelegt werden. Es muß aber darauf geachtet werden, daß kein Druck von oben ausgeübt wird. Haben wir es mit Entzündungserscheinungen an der Wurzel zu tun, dann tun wir gut, zunächst eine Einlage zu machen ohne den Zusatz des zweiten Präparates. Findet nach einigen Tagen keine Reaktion mehr statt, so sind die Komplikationen beseitigt und man kann

zur Füllung des Zahnes übergehen. In der Regel kann man aber schon beim ersten Male füllen. Die Voraussetzung zu diesem Verfahren ist natürlich, daß der Wurzelkanal passierbar ist. Ist das nicht der Fall, dann kann man auch keine Diffusion verlangen. Ist z. B. eine Fistel vorhanden, so ist diese selbstverständlich erst zu behandeln, bevor man an die Füllung herangeht. Auf jeden Fall bedeutet die Methode einen wesentlichen Fortschritt auf dem Gebiete der Wurzelbehandlung mit gleichzeitiger Füllung, denn sie sichert einen guten Abschluß nach der Wurzelspitze hin."

Redner präpariert schließlich einen Zahn nach seiner Methode, um den Anwesenden die dabei nötigen Handgriffe zu zeigen, und er erntet mit seinen Ausführungen reichen Beifall.

Über eine veränderte Methode der Wurzelbehandlung und Wurzelfüllung.

Von

Prof. Dr. **G. Fischer** in Marburg.

(Autoreferat.)

Nach bisherigen empirischen Erfahrungen wie nach eigenen Studien hat F. den Wert des Thymols speziell für die Zwecke der zahnärztlichen Wurzelbehandlung geprüft und gefunden, daß dasselbe als Dauerantiseptikum eine ganz besondere Stellung in unserem Arzneischatz einnehmen kann. Ausgestattet mit einer hohen Desinfektionskraft, von großer Reizlosigkeit ist das Thymol auch nach Jahren noch gleich wirksam und in der Tiefe der Wurzelkanäle verwendbar. Wie Boennecken noch in letzter Zeit ausführlich begründet hat, läßt sich das Thymol zunächst für Desinfektion kariöser Höhlen (25% alkoh. Lösung) ohne Schaden für das Leben der Pulpa verwenden, selbst zur Überkappung nahe- oder freiliegender Pulpasubstanz. F. empfiehlt, in tiefen Kavitäten ein reines Thymolkristall auf die Pulpa aufschmelzen, darüber Asbest und Zement zu decken und dann endgültig zu füllen. Das überkappte Pulpahorn wird zwar in einer peripheren Zellschicht abgeätzt nekrotisiert, bleibt aber als abgekapselter steriler Herd ohne Nachteil für die Pulpasubstanz.

F. glaubte auch eine konservierende Behandlung partiell pulpitischer Zähne empfehlen zu dürfen nach klinischen Erfahrungen, die er mit einem flüssigen Thymolpräparat, dem Pulpacavol, gemacht hatte. Indes die günstigen klinischen Resultate ließen sich wissenschaftlich nicht

aufrecht erhalten, wie Referent inzwischen festgestellt hat, da auch die so behandelten Pulpenstümpfe unter dem Thymolverband allmählich atrophieren und kein Gewinn für die bessere Existenzfähigkeit des Zahnes erzielt werden kann. Deshalb muß F. heute mehr denn je vor der Anwendung ausgedehnter Konservierungsmethoden warnen und das Hauptaugenmerk wie früher auf die rationelle Entfernung der Pulpasubstanz richten. Zu diesem Zweck empfiehlt F. die Anwendung des Antiformins, eines zur Auflösung von Pulpasubstanz geeigneten Antiseptikums. Nach Kauterisation der Pulpa mit Arsen (F. empfiehlt seine Fadenpasta, die bei Woelm, Spangenberg Bez. Kassel vorrätig ist) wird in der zweiten Sitzung die Pulpahöhle mit konzentriertem Antiformin überschwemmt. Durch dieses Antiforminbad hindurch nimmt man die Extraktion der Pulpastümpfe vor, bis die Kanäle leer erscheinen. Dann wäscht man die Kanäle noch mit einigen Antiforminfäden aus, spült den Kanalhohlraum mit schwacher H_2O_2-Lösung oder Sodalösung kräftig aus, trocknet und wächst den Kanal mit Jodtinktur oder Thymolalkohol nach, trocknet mit dem Heißluftbläser und bringt mit der Witzelschen Tropfpinzette einige Tropfen Pulpacavol (Dr. Schönbeck & Co.-Leipzig) in die Kanäle. Mit einer gut erhitzten Kupfernadel verdampft man das Pulpacavol, indem man die Nadelspitze häufiger auf- und niederpumpt. Das Pulpacavol dringt auf diese Weise überall in die Dentinkanäle des Wurzelkanals ein, imprägniert dieselben vor allem mit Thymol und bereitet den Kanal zur sicheren Aufnahme der nun folgenden Paraffinfüllung vor. Hat man das Pulvacavol völlig eingedampft, so führt man eine bezw. zwei Paraffinthymolspitzen (Rumpel) in die Tiefe ein und bringt auch diese mit der erwärmten Nadel zur Verflüssigung. Über die Paraffinfüllung folgt Zement und dann die Hauptfüllung.

Bei allen Gangränprozessen empfiehlt F. die Behandlung mit konzentrierten Antiformineinlagen aufs wärmste. Während Trikresol-Formalin die restierenden Pulpateile härtet und fixiert, löst das Antiformin alles auf, was sich in seinem Bereich befindet. Der Inhalt gangränöser Kanäle wird sehr schnell oft nach 1—2 Einlagen verflüssigt und durch Wasserspülung aus dem Kanal entfernt. Das Antiformin hat keine Fernwirkung, ebenso ist dasselbe sehr schnell aufgebraucht, so daß man täglich die Einlagen nnd Bäder wiederholen soll. Nach Abzug sämtlicher Reaktionen seitens des Periodontiums wird der leere Kanal wie nach der Pulpaexstirpation mit Pulpacavol imprägniert und mit Paraffin gefüllt.

In allen Fällen, in denen unwegsame Wurzelkanäle vorliegen, empfiehlt es sich, Aqua regia neben der Antiforminbehandlung in

Anwendung zu bringen. Diejenigen Pulpareste, die in engen Kanälen zurückbleiben, werden wie leere Kanäle mit Pulpacavol imprägniert. Es hat sich gezeigt, daß das Pulpacavol die Pulpastümpfe völlig durchdringt und imprägniert, so daß sie des Thymolbestandes halber auf dauernde Ruhigstellung und Sterilität rechnen können. Auch über diesen imprägnierten Stümpfen findet die Paraffinfüllung statt.

Diskussion.

Herr Dr. med. Rumpel (Berlin) eröffnet die Reihe der Diskussionsredner. Auch er glaubt nicht, daß Dr. Feiler bei der Anwendung des von ihm vorgeführten Verfahrens das Gewebe aus sämtlichen Abzweigungen des Wurzelkanals entfernen kann. Redner freut sich, daß er mit seiner Methode eine Anerkennung gefunden hat. Er ist der Ansicht, daß es darauf ankommt, wenn der Kanal gereinigt ist, ihn hermetisch zu füllen. Er hat bereits Thymollösung im Kanal verdampft. Daß die Füllung mit Paraffin möglich ist, habe ja auch Prof. Fischer anerkannt. Die Lebenderhaltung der Pulpa bei partieller Pulpitis sei nicht unwahrscheinlich. Mit dem Moment, wo Schweitzer nachgewiesen habe, daß die Pulpen Lymphgefäße haben, sei es ihm nicht mehr verwunderlich gewesen, wenn eine Ausheilung zustande kam wie bei jedem anderen lebenden Gewebe, wenn auch die Heilungsbedingungen hier etwas günstiger seien. Redner kommt dann auf die Qualität der im Handel befindlichen Nadeln zu sprechen, die oftmals recht ungeeignet seien. Er bringe zwei Nadeln auf den Markt, die wesentliche Verbesserungen zeigen. Man müsse ein Metall haben, das ein guter Wärmeleiter und bei einer Erhitzung auf 100° auch noch stabil ist. Redner tritt nochmals für die Behandlung mit Paraffin ein und betont, das Paraffin fließe unbedingt so weit in die Wurzel, wie man mit der heißen Nadel komme. Das könne man an einer Glaswurzel demonstrieren. Dr. Rumpel warnt davor, in einen engen Kanal mit einer gezahnten Nadel hineinzugehen zur Entfernung von organischen Bestandteilen. Die Zacken brechen sehr leicht ab und sie seien dann sehr schwer zu entfernen. Über die Dauerwirkung der Thymollösung ist Redner anderer Ansicht als Prof. Fischer. Er habe die Kanäle mit Watte gefüllt und diese mit konzentrierter Thymollösung getränkt. Nach wenigen Jahren habe er von dieser Thymollösung nichts mehr vorgefunden.

Herr Dr. Kantorowicz (München): M. H.! Ich habe zu einigen Ausführungen der Vorredner Stellung zu nehmen. Zuerst zur Frage des Zurücklassens infizierten Gewebes beim Exkavieren der Dentinkavität. Ich habe durch einige Versuche festgestellt, daß es nicht gelingt, mit dem doch außerordentlich stark wirkenden Antiseptikum Chlorphenol einigermaßen infiziertes Dentin in situ zu sterilisieren; dagegen gelingt es bei sehr sorgfältiger Exkavierung, wenn überall mit peinlicher Gewissenhaftigkeit alles Erkrankte weggenommen ist, also nur reine, weiße Dentinwände zurückbleiben, Sterilität durch eine 24stündige Einlage zu erzielen. Festgestellt wurde sie durch Eintragen eines in situ aseptisch entnommenen Partikels in Bouillon. Meiner Ansicht nach besagen aber solche Sterilitätsbefunde nichts darüber, ob nicht doch noch Bakterien zurückbleiben, denn es wird bei dieser Probeentnahme doch nur eine äußerst dünne Schicht exkaviert; vielleicht sind Bakterien aber in tieferen Schichten vorhanden, welche hier weiter vegetieren.

Es handelt sich also um die Frage nach dem Schaden, den im Dentin zurückgelassene Bakterien anstiften können. Diese Frage ist klinisch

gelöst, bakteriologisch jedoch noch nicht ganz erledigt. Wir wissen alle, daß im allgemeinen die im Dentin bei jeder Exkaviernng zurückbleibenden Bakterien, wenn wirklich energisch exkaviert wurde, wenn nur ganz hartes Dentin zurückblieb, nichts schaden, d. h. die Pulpa nicht erreichen. Die Gründe hierfür mögen mannigfache sein.

Als erstes kommt in Betracht Mangel an Nahrungsstoffen. Die sonst im Dentin lebenden Bakterien werden durch Diffusion von seiten der Mundhöhle ernährt, erhalten vor allem von hier aus Kohlehydrate, die sie in situ zu Säure vergären. Unter Füllungen werden kaum Kohlehydrate Zutritt finden, deshalb können Bakterien hier nicht entkalkend wirken. 2. Unter diesen Umständen ist die sog. Transparenz, d. h. die Verengerung der Kanäle durch Kalksalze ein außerordentlich wirksamer Schutz, während bei Kommunikation mit der Mundhöhle die Transparenz den vordringenden, Säure produzierenden Bakterien nicht standhält. 3. Der Sauerstoffmangel dürfte ohne Bedeutung sein, da die als Haupterreger in Betracht kommenden Streptokokken und Bact. necrodentale auch bei Anaerobiose vorzüglich gedeihen und Säure produzieren.

Wie lange Bakterien unter Füllungen leben können, läßt sich kaum bestimmen, da man bei Entnahme von Probematerial die alte Füllung ohne Anwendung von Antiseptizis nie steril entnehmen kann.

Ist die Füllung mangelhaft (sekundäre Karies durch schlechten Randschluß), so werden die zurückbleibenden Bakterien sofort alle die Karies begünstigendeä Lebensbdingungen finden; ob wir ein Antiseptikum deponieren oder nicht, bleibt völlig gleich. Im ersteren Falle (Randdichte) ist es überflüssig, im anderen nutzlos, da es doch im Laufe der Zeit herausgewaschen wird, und sei es ein noch so gründliches Dauerantiseptikum.

In Betracht kommt noch — jedoch kann ich dies hier nicht näher ausführen — der Zuckergehalt des Blutes, den ich aber für die Karies für ganz unwesentlich halte.

Ferner die Frage, wie sich zurückbleibendes erweichtes Dentin, also hochgradig infiziertes Dentin, unter randdichten Verschlußmitteln verhält. Ich möchte annehmen, daß es hier sehr darauf ankommt, wie tief dieses Dentin reicht. Ist es weit von der Pulpa, so können wir es herausnehmen, ist es nahe, wird voraussichtlich keine transparente Zone mehr die Pulpa schützen, oder doch nur höchst unvollkommen. In solchen Fällen nützt natürlich eine antiseptische Einlage nichts, da es nie gelingt, lebendes Gewebe, also hier die Pulpa zu desinfizieren. Die Bakterien sind bei weitem widerstandsfähiger als die Pulpazellen, und vor den Bakterien sterben bei Einwirkung eines Antiseptikums die lebenden Zellen ab und geben den Bakterien nun einen ausgezeichneten Nährboden. Den Versuch, lebendes Gewebe zu desinfizieren, sollte man heute im Zeitalter der Aseptik nicht mehr machen.

Aus diesen Erwägungen halte ich es persönlich für ganz überflüssig, kariöse exkavierte Höhlen zu desinfizieren oder unter der Füllung mit einem Dauerantiseptikum zu versehen. Es ist sogar vielfach schädlich, da es den Raum beschränkt, vor allem aber Anfänger verführt, im Vertrauen auf das Antiseptikum nicht sorgfältig zu exkavieren. Die vieltausendfache Erfahrung guter Praktiker, die beweist, daß ohne Desinfektion — denn die nur symbolische Handlung des Auswaschens der Kavität mit Karbol, Alkohol usw. kommt als Desinfektion natürlich nicht in Betracht —, die Pulpa bei sorgfältiger Exkavierung im allgemeinen nie erkrankt, rechtfertigt meinen Standpunkt.

Auch in der Antiforminfrage bedaure ich, einen von Fischer abweichenden Standpunkt einnehmen zu müssen. Wie ich schon in meinem Vortrag erwähnte, habe ich mit Antiformin vor $1^1/_2$ Jahren Versuche an-

gestellt, bald aber aufgegeben, da Antiformin mir keine wesentlichen Vorteile vor anderen Mitteln, die schon in unserm Arzneischatze sich befinden, zu haben schien und wir neue Mittel, die keine besonderen Vorteile haben, nicht einführen sollten.

Bestechend ist natürlich der einfache Versuch, daß eine Pulpa in einem Schälchen mit Antiformin binnen kurzer Zeit restlos verschwindet, bestechend auch, daß man Extraktoren, an denen Pulpenreste hängen, in Antiformin vorzüglich durch Auflösen der Pulpareste zugleich reinigen und desinfizieren kann; bestechend ferner, daß Zähne, die in Antiformin liegen, binnen 24—48 Stunden ihre Weichteile gänzlich verlieren und so schön weiß und rein präpariert werden, daß wohl keine andere Präparationsmethode ähnliches leistet.

Aber was nützt dies alles, wenn die in das Pulpenkavum gebrachte Antiforminmenge zu gering ist, um irgendwie erhebliche Reste mit Sicherheit auflösen zu können? Ich hatte wohl den Eindruck, daß es bei weiten Kanälen gelingt, zurückgebliebene Reste zu verflüssigen, aber hier brauchen wir kein Antiformin, bei engen Kanälen, wo also das Antiformin nur in die Pulpenhöhle gebracht werden kann, gelingt es nicht, die Reste im Kanal zu verflüssigen.

Ich stütze mich bei diesen Angaben nicht nur auf meine alten Versuche, sondern ich habe, ich möchte sagen ahnungsvollerweise, noch in den letzten Tagen an extrahierten Zähnen ähnliche Versuche gemacht und nach Aufknackung der Zähne im Wurzelkanal trotz ausgiebigen Antiformindepots in der Kronenpulpa und trotz Einpumpens in den Kanal stets noch Pulpenreste gefunden. Ich bin bei diesen Versuchen so verfahren, daß eine Diffusion des Mittels ausgeschlossen war, da ich Kavität wie Foramen apicale durch Verschlußmasse (Guttaperchapräparat) wasserdicht abschloß und die Zähne, um Eintrocknen zu vermeiden, auf feuchter Watte, allerdings bei Zimmertemperatur, liegen ließ.

Vielleicht mag Antiformin für Bleichungszwecke in Betracht kommen, für Präparation von Zähnen für Demonstrationszwecke ist es unübertrefflich. Dentin und Schmelz werden nicht angegriffen, Zement nach zwei Wochen langem Liegen in Antiformin zu einer bröckeligen Masse gelöst, was etwa den Erfahrungen bei der Anwendung von Antiformin bei der Präparation von Gallensteinen entspricht. Zahnstein dürfte sich bei dem reichen organischen Gerüst ähnlich wie Gallensteine verhalten.

So kann ich also Fischers heutige Angaben über eine Auflösung von Pulpenresten im Kanal selbst nach Einpumpen von Antiformin nicht bestätigen.

Lassen Sie mich noch einige Worte zur Frage der Erhaltung der Pulpa sprechen. Die Bestrebungen vieler Autoren gehen darauf hinaus, in allen irgend möglichen Fällen die Pulpa zu erhalten und zwar wesentlich deshalb, weil die Pulpa als Organ hoch bewertet wird. Aber ist diese hohe Bewertung denn nun eigentlich berechtigt? Woran liegt uns denn mehr, an der Erhaltung des Zahnes oder an der Erhaltung der Pulpa? Mir will scheinen, daß eine klarere Einschätzung des Wertes der Pulpa nach völliger Dentifizierung not täte, denn wir Fachleute dürfen uns nicht durch das Wort „toter Zahn" beeinflussen lassen. Wir scheuen uns ja nicht, eine „tote" Wurzel bei Kronen- und Brückenarbeiten mit dem 2-, ja 3fachen Kaudruck zu belasten, und es stände schlecht um die technische Zahnheilkunde, wenn die Wurzel dies im allgemeinen nicht ganz gut aushielte. Gewiß leugne ich nicht, daß eine gesunde Pulpa durch Transparentmachung des Dentins der vordringenden kariösen Zerstörung einen gewissen Halt bietet, wiewohl auch dieser meist überwunden wird. Aber was, so frage ich, nützt denn der Pulpenstumpf im Wurzelkanal, wie sieht ein solcher Stumpf wohl histologisch aus? Von funktionierenden Odontoblasten wird wohl meist keine Rede mehr sein, obwohl

auch ihr Vorhandensein das Kronendentin natürlich nicht tangieren kann. Es wird sich schließlich ein faseriges Bindegewebe entwickeln, das wohl noch Schmerzen und Entzündung zeitigen, aber keine wesentliche ernährende Funktion erfüllen kann.

Bei Fischers neuer Methode wird aber wohl nicht so sehr auf die Lebenderhaltung Gewicht gelegt als auf die Umgehung der Wurzelfüllung. Der zurückbleibende Pulpenrest soll also nichts weiter darstellen als ein gutes Wurzelfüllungsmittel, das uns die Exstirpation spart. Wenn tatsächlich das Thymol diesen Effekt der Ausheilung des Pulpenstumpfes oder seiner Verwandlung in einen reizlosen mumifizierten Strang hat, hätten wir einen großen Schritt vorwärts in der Erleichterung der Pulpenbehandlung getan.

Nur scheint mir bei der Empfehlung dieser Methode für die allgemeine Praxis gefährlich zu sein, daß Fischer eine Differenzierung der zu behandelnden Fälle nach dem Grade der Pulpenerkrankung vornimmt. Ganz frische Stadien der Pulpitis mögen noch ohne Metastase im Wurzelkanal sein, obwohl wir eine solche klinisch nie ausschließen können, und nur bei ganz frischen Fällen, also partieller Pulpitis, sollen wir diese Methode anwenden. Diese feine Diagnostik dürfte vielfach auf Schwierigkeiten stoßen, und der Nachweis, daß nach vorgenommener Amputation die Pulpenstümpfe am folgenden Tage gesund sind, scheint mir für nicht sehr zugängliche Höhlen ebenfalls sehr schwer zu sein, doch entscheidet darüber natürlich erst der klinische Versuch.

M. H.! Wir haben heute und gestern viel von der Pulpenamputation gehört, während für die alte Exstirpationsmethode nur wenige Stimmen sich erhoben. Wie sollen wir uns nun in der Klinik zu diesen Bestrebungen verhalten. Meiner Ansicht nach sind wir verpflichtet, den Studenten Methoden beizubringen, die sozusagen unbedingt sicher sind, Idealmethoden, deren Erfolge die Richtschnur für die verschiedenen Modifikationsvorschläge abgeben. Der Student resp. junge Zahnarzt, der die Exstirpation beherrscht, wird solchen Methoden die nötige Kritik entgegenbringen können und sie erkennen als das, was sie sind, Surrogatmethoden, die zwar in vielen Fällen durch den Zwang anatomischer Verhältnisse bedingt sind, in vielen Füllen gute Erfolge haben werden, deren allgemeine Empfehlung aber die Gefahr mit sich bringt, daß sie draußen im Beruf, wo die Hatz der täglichen Praxis von selbst die strenge Doktrin abstumpft, zur Sorglosigkeit verführt, so daß diese Methoden, die doch nur ausgedacht sind als Notbehelf, dort, wo die Exstirpation mechanisch nicht möglich ist, in Fällen angewandt werden, in denen die Exstirpation bei entsprechender Vorbereitung der Kavität doch hätte ausgeführt werden können.

So glaube ich, müssen wir im klinischen Unterricht noch an der Exstirpation festhalten, auch in Fällen diese stets anstreben, in denen eine radikale Entfernung nicht möglich ist. Wer die Exstirpation beherrscht, wird die Amputation von selbst lernen, das Umgekehrte dürfte jedoch mit größeren Schwierigkeiten verbunden sein.

Und schließlich noch einige Worte zur Terminologie. Unter Pulpenamputation verstand man anfangs (Witzel 1879) die Entfernung der Kronenpulpa unter Erhaltung der Vitalität der Wurzelpulpa, später (Witzel 1886) die Entfernung der Kronenpulpa bei zurückbleibender toter Wurzelpulpa, heute aber wird von Amputation in allen Fällen geredet, die wir sonst als Pulpenextraktion bezeichnen. Als Begründung wird angegeben, daß man nie dafür garantieren kann, auch die feinsten Verzweigungen herauszubekommen. Wenn wir die Chirurgie nach dem Sinne des Wortes Amputation fragen, so wird geantwortet: Wenn wir einen Arm, ein Bein amputieren, so entfernen wir das Kranke und lassen einen gesunden Stumpf zurück. So wäre auf unser Gebiet übertragen der Name Pulpenamputation im alten

Witzelschen Sinne (1879) korrekt, 1886 schon falsch, und falsch ebenfalls etwa im Sinne der heutigen Boenneckenschen Ausführungen. Fischers Methode aber würde korrekt als Amputation zu bezeichnen sein und wäre diese in reinster Form.

Die Übertragung des Namens der Amputation auf alle Extraktionsarten hat aber gar keinen Sinn, und stiftet nur Verwirrung. Denn wenn heute ein Zahnart die Pulpa zwar extrahieren will, aber nicht herausbekommt, so kann er im Sinne der heutigen Terminologie mit Fug und Recht sagen, er habe die Pulpaamputation angewandt; salvavit animam suam.

Ich möchte vorschlagen, den Namen Pulpaamputation nur anzuwenden im Sinne der alten Witzelschen und neuen Fischerschen Methode, also bei vorsätzlicher Zurücklassung der lebenden Wurzelpulpa. Die Zurücklassung der toten Pulpa ohne Extraktionsversuch ist, da gewöhnlich mit Mumifizieren verbunden, als solche zu bezeichnen, die Zurücklassung von Resten, wie sie bei vielen Extraktionsversuchen zurückbleiben, ist als das, was sie ist, als mißglückte Extraktion oder höflicher als nicht völlig geglückte Extraktion zu bezeichnen. Selbstverständlich müssen wir in diesem Fall Sorge tragen, auf eine oder die andere Weise diese Reste antiseptisch zu versorgen, ohne dieser Methode einen besonderen Namen geben zu müssen.

Herr Prof. Herrenknecht (Freiburg) glaubt, daß das Thema dieser Tagung noch zu weit gegriffen ist. Die Vorträge hätten eine solche Fülle von Fragen ausgelöst, die man in der Debatte nicht erschöpfend behandeln könne. Es will deshalb nur einige Fragen herausgreifen. Zunächst will er seine Kollegen vor der Anwendung einer Methode warnen, deren Nachteile er selbst am eigenen Leibe verspürt habe: vor der Methode von Boennecken mit der Einlage von reinem Formalin in Wurzelkanäle. „Nachdem mir vormittags eine Einlage gemacht worden war, traten am Abend Schmerzen ein, die sich bis zur Unerträglichkeit steigerten. Dabei lief mir ständig eine helle Flüssigkeit aus der Nase. Ich ließ mir schließlich Morphium einspritzen, doch auch das nutzte nichts. Drei Tage habe ich damals in der „Goldenen Gans“ in Breslau gewohnt, an diese Tage werde ich mein Leben lang denken. Drei Wochen habe ich Schmerzen ausstehen müssen und heute nach zehn bis zwölf Jahren machen die Folgeerscheinungen jener Formalinbehandlung sich noch unangenehm bemerkbar. So schlechte Erfahrungen habe ich mit einem Tropfen Formalin gemacht.“

Herr Köhler (Darmstadt) betont, das, was er schon vor 25 Jahren erklärt habe, höre er auch aus der ganzen Besprechung heraus: Daß man nicht amputieren, sondern extrahieren solle. Dem Praktiker kommt es in den meisten Fällen auf rasches Arbeiten an, zumal die Patienten sehr oft keine Lust zeigen, sich lange behandeln zu lassen. Deshalb ist es ganz gut, wenn man mit einer einfachen Behandlungsweise zu tun hat und nicht eine außerordentlich feine Differenzierung zu machen braucht. Redner muß eine Amputation entschieden ablehnen, und er behauptet, die Vorspiegelung der kunstgerechten Amputation sei für den jüngeren Anfänger der Hinweis auf eine Eselsbrücke, einen bequemen Weg zum Pfuschen. Nach Ansicht des Redners sind Kalium-Natrium und Kalium hydricum geeignete Mittel, zur Beseitigung von kariösen und gangränösen Pulpen auf chemischem und mechanischem Wege. Er halte die Anwendung von Säuren zum mindesten nicht für zweckmäßig. Der Zahnarzt könne oft die Berührung der Säure mit dem Zahnrande nicht verhüten, deshalb liege die Bildung einer neuen Karies im Bereiche der Möglichkeit. Die Schädlichkeit der Säuren müsse die Zahnärzte bewegen, mehr als bisher Kalihydrate zu verwenden.

Herr Albrecht (Frankfurt a. M.) spricht über die Thymolbehandlung bei partieller Pulpitis. Vor 15 bis 18 Jahren habe er Erfahrungen mit der Thymolbehandlung gesammelt, die ihn bewogen haben, nach einiger Zeit von diesem Verfahren abzugehen.

Herr Albrecht (Heidelberg) schildert seine Erfahrungen mit Resorzin in Verbindung mit Formalin, die ihn bewogen haben, dieses Mittel allgemein anzuwenden, wenn pulpitische Erkrankungen in Frage kommen. Von dem Augenblick der Behandlung an hören die Schmerzen auf. Nach meiner Ansicht ist jedoch unbedingt darauf zu achten, daß bei der Behandlung kein Druck von oben ausgeübt wird.

Herr A. Straus (Frankfurt a. M.) bestätigt die trefflichen Erfolge, die Resorzin in Verbindung mit Formalin gezeitigt habe. Albrecht habe in einem Falle sein Mittel auch bei ihm (Redner) angewendet. Nach einer schlaflosen Nacht hat er die Hilfe Albrechts in Anspruch genommen. Das Übel wich nach mehrmaliger Behandlung ganz, und der Zahn konnte gefüllt werden. Auch in seiner eigenen Praxis habe er dann das Mittel angewendet und zwar mit gutem Erfolge. Die Erfahrung hat ihn ermutigt, auch weiter mit dem Mittel zu arbeiten.

Herr Dr. Feiler (Breslau) hat seine Ansicht, ob die Amputation der Exstirpation vorzuziehen ist, in seinem Vortrage gründlich dargelegt. Er will nicht noch einmal darauf zurückkommen, sondern will nur betonen, daß ihn die Ausführungen der übrigen Redner nicht eines anderen belehrt haben. Herr Prof. Fischer habe nun ein Mittel gezeigt, das scheinbar die größten Ansprüche zu erfüllen vermöge. Herr Dr. Kantorowicz sei von diesem Mittel nicht so begeistert wie Prof. Fischer, und er müsse sich der Ansicht des Dr. Kantorowicz hinsichtlich der Lebenderhaltung der Pulpen anschließen. Auch in Hinsicht auf die Behandlung der partiellen und totalen Pulpitis steht er auf dem Standpunkte, der schon von Dr. Kantorowicz vertreten wurde.

Herr Dr. Fritzsche (Leipzig) ist der Meinung, daß man darauf sehen müsse, möglichst viel aus dem Pulpenkanal herauszubekommen. Er geht in dieser Hinsicht einig mit seinem Lehrer, dem Prof. Friedrich Hesse. Natürlich stelle diese Methode größere Anforderungen an die Geduld der Patienten. Es sei auch nicht angenehm, den Mund mehrere Stunden lang aufhalten zu müssen, jedoch sei der Erfolg des Verfahrens eine solche Mühe wert. Dr. Kantorowicz habe über die Behandlung der Gangrän gesprochen. Er könne hierzu bemerken, daß Prof. Hesse in einem vor zwei Jahren erschienenen Werke als die Erreger der Gangrän die Typhusbazillen bezeichnet habe. Redner hat gute Erfolge mit Perubalsam gehabt.

Herr Dr. Kieffer (Straßburg) spricht über Desinfektion bei der Wurzelbehandlung. Man dürfe sich nicht wundern, wenn man mit öligen und eiweißhaltigen Lösungen keine guten Resultate habe. Man möge es doch einmal mit weniger konzentrierten Lösungen versuchen. Die Formalinbehandlung ist auch ihm nicht ganz klar geworden. Es erscheint ihm nicht glaubhaft, daß die Dämpfe wirken sollen. Er ist vielmehr der Ansicht, daß, wenn ein Erfolg eintritt, tropfbar flüssiges Formalin an den Bakterienleib kommt.

Herr Prof. Dr. Römer (Straßburg) spricht über die Diagnose der totalen und partiellen Pulpitis. Er ist nicht in der Lage, zwischen beiden Erscheinungen klinische Unterschiede zu machen. Wohl könne er unterscheiden zwischen dem ersten Stadium und der fortgeschrittenen Krankheit im Stadium der Eiterbildung. Sowie dieses eintrete, seien die Schmerzen beim Anspritzen von kaltem Wasser viel stärker als bei einer einfachen Entzündung. Welche Pulpitisform vorliege, sei ihm ja gleichgültig bezüglich der Behandlung.

Herr Prof. Dr. Fischer meint, die Auflegung der konzentrierten Thymollösung auf den Pulpenstumpf bereite absolut keine Bedenken. Er ist auch immer noch von der Dauerwirkung des Thymols überzeugt. Der Pulpenstumpf könnte die Thymollösung aufsaugen und werde auf diese Weise thymolisiert bleiben. Jedenfalls habe er Fälle erlebt, in denen die Wirkung des Thymols vier Jahre überdauerte. Natürlich reichen die bisherigen Erfahrungen wegen der kurzen Zeit nicht aus, um endgültig über die Thymolbehandlung ein Urteil zu fällen. Man müsse weitere Versuche machen. Daß die klinische Behandlung möglich sei, sei zur Evidenz erwiesen. Wenn Dr. Kantorowicz sage, daß in der Tiefe des Dentins Streptokokken zurückbleiben, so müsse er daraus die Konsequenz ziehen, daß man möglichst viel Thymol anwenden soll, um die Bakterien zu töten. Er will nicht behaupten, daß in allen Fällen partielle und totale Pulpitis zu unterscheiden sind. Die Begleiterscheinungen ließen aber doch in den meisten Fällen auf die eine oder andere Art schließen. Wohl habe seine Behandlungsmethode Verwunderung erregt und auch Widerspruch gefunden. Es liege aber für ihn kein Anlaß vor, von dem Verfahren abzulassen. Er werde es vielmehr weiter ausprobieren und ausbauen.

Die Rednerliste ist erschöpft, worauf der Vorsitzende Herr Borchardt sich mit einem kurzen Schlußwort an die Versammlung wendet. Er dankt allen Anwesenden für die rege Anteilnahme an den besprochenen Fragen und betont, daß die Tagung das Ziel, das ihr gesteckt sei, erreicht habe. Die Teilnehmer haben wertvolle Anregungen erhalten und ihre eigenen Ansichten geklärt. Er hofft, daß es den auswärtigen Gästen in Frankfurt am Main gefallen hat und daß man sich im nächsten Jahre wieder in der Mainmetropole zusammen finden möge und zwar zur Versammlung des Central-Vereins Deutscher Zahnärzte anläßlich des 50. Stiftungsfestes des zahnärztlichen Vereins zu Frankfurt a. M.

Buchbesprechung.

The Prevention of Dental Caries (Die Verhütung der Zahnkaries). Von **J. Sim Wallace.** II. Aufl. London 1912. Office of The Dental Record. 71 S.

Da die Zahnkaries verhütet werden kann, ist es die vornehmste Aufgabe des Zahnarztes, die Kenntnis der dazu erforderlichen Maßregeln zu propagieren. Die Karies entsteht stets durch Vergärung von Kohlehydraten, die Disposition ist gegeben durch Retentionsstellen wie Hypoplasien, Stellungsabnormitäten, Okklusionsanomalien. Diese Disposition läßt sich einschränken, die Hypoplasien durch energische Kautätigkeit während der Zahnbildungsperiode (?), Stellungsabnormitäten durch Brusternährung und Hygiene. Die korrekte Einstellung kann ebenfalls durch frühes Kauen begünstigt werden, die Mundatmung muß vermindert werden, Schleim und Speichel seien durch ihre Verdauungsfunktion und den dadurch bewirkten Säureschutz bedeutungsvoll. Kinder, die gut kauen, hätten mehr Interesse an Spielsachen als an Süßigkeiten(?), die ihnen andernfalls durch die Eltern zu entziehen sind.

Die durch Kauen erzielte Selbstreinigung ist der sicherste Schutz vor dem Kontakt der vergärenden Kohlehydrate mit dem Schmelz. Da die

Hauptnahrung der Kinder ein eigentliches Kauen nicht erfordert, entfällt dieser Selbstschutz, während energisches Kauen die Menge der Bakterien und ihrer Nahrungsstoffe vermindern könnte. Die Selbstreinigung ist mechanisch, chemisch (Ptyalin) saprophytär bedingt (Zerstörung von Fleischresten). Wir können hauptsächlich die mechanische Seite beeinflussen. Deshalb soll die Nahrung die Kautätigkeit erfordern. Zu verwerfen ist das Einbrocken von Brot usw. in Milch. Für den Erwachsenen ist der Mangel an Zellulose in unseren Kultur-Nahrungsmitteln schädlich. Die von dem Verfasser vorgeschlagene kariesverhütende Diät scheint dem Referenten zwar sehr wohlschmeckend aber reichlich kostspielig zu sein. Ein Experiment an 14 Kindern ergab dem Verf. vorzügliche Resultate (sollten diese Kinder sich nicht ganz außerordentlich gut die Zähne geputzt haben?). Zum Schluß eine Aufzählung der künstlichen Methoden der Zahnhygiene, als Mundwässer, Zahnbürsten — wobei die Schwierigkeit exakter Reinigung betont wird — Zahnpulver und ein Appell an die Mediziner, mehr als bisher auf die Konsistenz der Nahrungsmittel zu sehen.

Die Forderung einer so weitgehenden Rücksichtnahme auf die Zähne in der Auswahl unserer Speisen scheint dem Referenten durchaus unrealisierbar zu sein, besonders wenn es sich um die Karies als Volkskrankheit handelt. Es wäre dem Verfasser zu raten, sich einmal das Budget einer Arbeiter- oder kleinen Beamtenfamilie daraufhin anzusehen, ob sich dort Mittel für eine „kariesverhütende Diät" finden. *Kantorowicz.*

Auszüge.

P. Adloff: Über plakoide Zahnanlagen beim Menschen. (Anatomischer Anzeiger, 40. Bd., Nr. 6 und 7, 1911.)

A. konnte durch Schnitte, die er von einem menschlichen Embryo im Alter von ca. 9 Wochen gewonnen hatte, die schon früher von Röse gemachten Befunde über plakoide Zahnanlagen bestätigen. Hierunter ist zu verstehen, daß z. B. bei den Knochenfischen die ersten gewöhnlich gar nicht zur Funktion gelangenden Zähnchen sich ganz nach Art der Plakoidschuppen als einfache Papillen im Bereiche der Schleimhaut bilden.

A. stellte fest, daß es sich hier beim Menschen um ein atavistisches Wiederauftauchen dieser ältesten Form der Zahnentwicklung handelt.

Die Befunde des Verf. werden durch 4 lehrreiche Abbildungen gut demonstriert. *Lichtwitz.*

J. Grober, a. o. Professor der inneren Medizin in Jena und **J. Steinkamm,** Zahnarzt in Essen: **Zahnhygiene in Krankenanstalten.** (Medizinische Klinik 1911, Nr. 42.)

In diesen sehr beachtenswerten Ausführungen zeigen die Verf., daß sich für die Leiter der Krankenhäuser die Verpflichtung zur Beachtung des Gebisses ihrer Kranken nach drei Richtungen hin ergibt: Zur Zahnpflege, zur Zahnfürsorge und zur Zahnbehandlung.

An dem Beispiel der Essener Städtischen Krankenanstalten sieht man, daß die Erfahrungen über die Erfolge, die Zweckmäßigkeit, den Betrieb und die Kosten der Einrichtungen sehr günstige waren und daß sich ohne besondere Mühe und Kosten die zahnärztliche Behandlung im Krankenhause allgemein durchführen läßt.

Den von großer Sachkenntnis und vollster Würdigung der zahnärztlichen Tätigkeit getragenen Ausführungen ist im Interesse aller Kranken die sorgfältigste Beachtung bei allen Leitern von Krankenhäusern und bei den zuständigen Vertretern der Magistrate und Stadtverordnetenversammlungen zu wünschen. *Lichtwitz.*

Dr. **A. Köhler** (Wiesbaden): **Zur Vereinfachung der Röntgenographie ganzer Kieferhälften.** (Fortschritte auf dem Gebiete der Röntgenstrahlen. Bd. XVII.)

Am Unterkiefer läßt sich im Munde der Film nicht tief genug hinunterdrücken bis zur Wurzelspitze. Außen von unten her ist die Aufnahme auch nicht immer gut zu bekommen. Verf. suchte das Ziel zu erreichen mit einer schrägen Projektion von oben nach unten durch den ganzen Kopf hindurch, und es gelang ihm. Die Knochenpartien, die der Strahl durchdringen muß, ehe er zum Kiefer gelangt, haben die Klarheit des Kieferschattens kaum beeinträchtigt. Da jedoch etwas Verzerrung bei dem Verfahren entsteht, ist es nicht zu brauchen, wenn man die Wurzellänge bestimmen will. Wohl aber eignet es sich zum Nachweis alter Wurzelreste, Sequester und dgl., sowie um Übersicht über noch nicht durchgebrochene Zähne und ihre Stellung zu den Milchzähnen zu erhalten. Das Verfahren empfiehlt sich jedenfalls wegen seiner technischen Einfachheit. *J. Parreidt.*

Kleine Mitteilungen.

Preisausschreiben. Der Vereinsbund fordert alle deutschen Zahnärzte auf zur Beteiligung an seinem 5. Preisausschreiben. Das Thema lautet: „Wie wird man Zahnarzt, und welche Aussichten hat dieser Beruf?

Die näheren Bedingungen teilt der Vorsitzende des für das Preisausschreiben eingesetzten Ausschusses, Herr Zahnarzt Crone, Leipzig, Harkortstr. 1, mit.

Anläßlich der am 26. Oktober d. J. stattfindenden **Einweihungsfeier des neuen Zahnärztlichen Instituts zu Berlin** soll ein Festessen veranstaltet werden, wozu Schüler und Gönner des Instituts eingeladen werden. Anmeldungen zur Teilnahme werden spätestens bis 15. Oktober an Zahnarzt R. Süersen, Berlin W 35, Lützowstraße 66 I, erbeten.

Universitätsnachrichten. In Königsberg habilitierte sich Herr Oberarzt Dr. med. Proell für Zahnheilkunde.

Für die Schriftleitung verantwortlich: Hofrat Jul. Parreidt in Leipzig.
Verlag von Julius Springer in Berlin W. — Druck von E. Buchbinder in Neuruppin.

Fehler in der Injektionstechnik und deren Folgen[1]).

Von

Professor **Williger.**

Das Injektionsverfahren zur Erzeugung örtlicher Schmerzlosigkeit hat gegenüber der allgemeinen Narkose namentlich in der Zahnheilkunde so viele Vorteile, daß es mit Recht die Vollnarkose außerordentlich eingeschränkt hat. Besonders begeisterte Anhänger gehen so weit, zu hoffen, daß die Narkose bei den weitaus meisten Kieferoperationen überflüssig geworden sei, und daß sie insbesondere bei den von zahnärztlicher Hand vorgenommenen Operationen ganz ausgeschaltet werden könne. Dieser Meinung kann ich nicht beipflichten. Bei phlegmonösen Prozessen, namentlich solchen, die von den letzten beiden Molaren oben und unten ausgehen, halte ich die Injektion teils für technisch unausführbar, teils für gefährlich. Ferner gibt es eine Anzahl Patienten, insbesondere solche, die schon mehrfach Narkosen aus den verschiedensten Gründen durchgemacht haben, die jeden Eingriff ohne Narkose verweigern. Auch habe ich eine Anzahl von Fällen gesehen, in denen vorher bei mangelhafter lokaler Injektion vergebliche Versuche gemacht worden waren, einen Zahn zu entfernen. Solche Patienten bestehen auf der Narkose, weil sie bei der mißlungenen lokalen Betäubung zu trübe Erfahrungen gemacht haben.

Das gewöhnliche Injektionsverfahren ist verhältnismäßig leicht, sogar aus dem Buche zu erlernen, und die Übung bringt es mit sich, daß auch der Anfänger recht bald gute Leistungen erzielt. Die früher gegen dieses Verfahren erhobenen Einwände sind längst verstummt, und seitdem man fast allgemein das für einzelne Menschen auch in schwacher Lösung gefährliche Kokain durch das so gut wie unschädliche Novokain ersetzt hat, ist des Rühmens und Preisens kein Ende. Wer aber ein großes chirurgisches Material zur Ver-

[1]) Nach einem bei der 27. Jahresversammlung des Vereins bayerischer Zahnärzte am 29. VI. 1912 in Würzburg gehaltenen Lichtbildervortrag.

fügung hat, sieht doch eine ganze Anzahl von Fällen, in denen nach der Injektion recht unangenehme Folgen eintreten. Zum Teil sind sie unverschuldet, zum Teil aber kommen gröbliche Fehler und Versehen vor.

Die erste Anforderung, die man an eine zu Injektionszwecken bestimmte Flüssigkeit stellen muß, ist ihre absolute Sterilität. Die Novokainlösungen können beliebig oft und lange gekocht werden, die Zusatzlösungen aber nicht, nicht einmal das synthetische Suprarenin. Außerordentlich weit verbreitet ist die Verwendung gebrauchsfertiger Lösungen in zugeschmolzenen Ampullen von bestimmtem Rauminhalt. Die Methode ist sicher sehr bequem und hat sich wohl auch deswegen so eingebürgert. Der Inhalt der Ampullen ist auch steril, denn die Fabrikanten übernehmen Bürgschaft dafür. Den Inhalt aber steril zu entnehmen, ist ein Kunststück. Fischer hat sehr eingehende Vorschriften darüber gegeben, doch hege ich die Befürchtung, daß in praxi diese guten Lehren vielfach nicht befolgt werden. Es bleiben aber noch zwei Wege übrig: Entweder gießt man sich in ein sterilisiertes Meßglas die nötige Flüssigkeit in sterilem Zustande ein (dies Verfahren bevorzuge ich), oder man benutzt Tabletten, die man mit dem nötigen Quantum Wasser aufkocht. Zu diesem Zwecke liefern jetzt die Höchster Farbwerke sehr praktische kleine Metallbehälter. Durch das einmalige Aufkochen wird das in den Tabletten befindliche Suprarenin in seiner Wirkung nicht beeinträchtigt.

Wer bei der ihm lieb gewordenen Ampulle bleiben will, dem kann die Veloxampulle von Schommartz empfohlen werden, bei welcher der Inhalt sicher steril entnommen werden kaun.

Allen Ampullen haftet außer dem Umstand, daß sie verhältnismäßig teuer sind, der Nachteil an, daß sich nach kürzerer oder längerer Zeit der Inhalt zersetzt und dadurch weniger wirksam wird. Durch das in jedem gewöhnlichen Glase enthaltene Alkali leiden Novokain und Suprarenin und zwar in höherem Grade als man glauben möchte. Das könnte nur vermieden werden, wenn man die Ampullen aus alkalifreiem Jenenser Glas herstellte, wodurch sie aber wieder verteuert werden.

Daß die Spritzen und die Spritzennadeln steril sein müssen, ist eine selbstverständliche Forderung.

Wie ein jüngst in Berlin vorgekommener Todesfall gelehrt hat, können bei der Verwendung von anästhesierenden in Flaschen aufbewahrten Flüssigkeiten folgenschwere Verwechslungen vorkommen. Wer sich also $1^1/_2$%ige Novokainmischung nach Fischer zu Injektionszwecken und gleichzeitig etwa 20%ige Novokainlösung zu

anderen Zwecken hält, muß alle Vorsorge treffen, daß nach menschlichem Ermessen eine Verwechslung unmöglich gemacht wird. So habe ich z. B. die Fischerlösung in einer hellfarbigen, runden Flasche, die 20%ige Novokainlösung in einer braunen, sechseckigen, weithalsigen Flasche. Beide Gefäße sind außerdem mit großen, weithin lesbaren Aufschriften versehen.

Im Frühjahr dieses Jahres sah ich sehr unangenehme Folgen einer Einspritzung. Bei dem 20jährigen Dienstmädchen A. sollte in einer Berliner von einem Dentisten geleiteten sog. zahnärztlichen Klinik eine lokale Betäubung am Oberkiefer gemacht werden. In dieser „Klinik" wird das als tadelfrei bekannte Präparat Allokain von Pohl in Schönbaum bei Danzig verwendet. Es wurden zwei Einspritzungen gemacht, eine an der Labialfläche des rechten Oberkiefers, die andere am harten Gaumen. Beide Einspritzungen sollen sehr weh getan haben. Fast unmittelbar darauf trat eine Anschwellung der rechten Oberlippe und Wange auf, die sich bis zum nächsten Tage zu ungewöhnlichen Dimensionen steigerte (Abb. 1). Auch am harten Gaumen war eine ausgebreitete sehr schmerzhafte Entzündung eingetreten. Die Zähne waren nicht schmerzhaft. Die Weichteilschwellung ging langsam zurück, am harten Gaumen dagegen entstand eine umschriebene Knochennekrose, die nach ungefähr vier Wochen unter Abstoßung eines flachen Sequesters heilte.

Abb. 1.

Der Fall war sehr schwer zu deuten, da solche Folgen einer Allokaineinspritzung noch niemals beobachtet worden sind. Mutmaßlich war eine Verwechslung vorgekommen, und zwar bestand der Verdacht, daß Seifenspiritus eingespritzt worden war. Wenn dies wirklich der Fall gewesen ist, so würden sich alle Erscheinungen ungezwungen erklären lassen.

Wenn es am Kiefer von einem Zahne aus zu einer subperiostalen oder submukösen Eiterung gekommen ist, kann die örtliche Infiltration, d. h. die Einspritzung in die Umgebung des Eiterherdes nicht angewendet werden, weil die Gefahr besteht, daß durch die

Spritzennadel virulente Bakterien in die Tiefe verschleppt werden. In solchen Fällen leistet die Leitungsanästhesie ausgezeichnete Dienste, weil man mit ihr den Entzündungsherd umgehen kann. Freilich ist auch dies zuweilen nicht möglich. So z. B. ist die Mandibularanästhesie nicht anwendbar, wenn eine entzündliche Infiltration an der Innenfläche des aufsteigenden Astes besteht. Dann bleibt nur die Narkose zur Ausschaltung des Schmerzes übrig.

Zuweilen wird mit der Spritzennadel ein Gefäß angestochen, und es entsteht dann ein Hämatom. Dies tritt besonders dann ein, wenn die Nadel nicht bei der Einführung im Kontakt mit der Knochenwand gehalten wird, sondern tiefer in die Weichteile gerät, Besonders gefährdete Stellen sind die Wangen und der Mundboden. Die Hämatome am Mundboden machen ziemlich starke Beschwerden, insbesondere beim Sprechen und beim Schlucken. Alle Hämatome pflegen sich unter trockenen warmen Umschlägen in einigen Tagen zurückzubilden. Zuweilen aber ereignet es sich, daß sie eitrig zerfallen. Dann kann es zu sehr unangenehmen und gefährlichen Erscheinungen kommen.

Herr Pf. ließ sich von einem Zahntechniker im Mai 1912 die Wurzelreste des linken oberen Weisheitszahnes unter lokaler Betäubung entfernen. Schon während der Operation trat eine starke Schwellung der Wange auf. Die Schwellung steigerte sich in den nächsten Tagen, es stellten sich äußerst heftige Schmerzen und Fieber ein. Ich fand einen Abszeß in der Wange, der sich vom vorderen Rande des Masseter bis unter den Jochbogen erstreckte. Bei der vom Munde aus vorgenommenen Eröffnung entleerten sich stinkende Jauche und einige zersetzte Blutgerinnsel. Im Anschluß an die Operation kam es zu einer Weichteilschwellung in der Schläfengrube und mehrfachen Schüttelfrösten. Erst nach drei Tagen trat Rückbildung ein.

Epikritisch muß man annehmen, daß bei der Einspritzung die Nadel abgeirrt war, so daß sie in die Wange geriet. Es entstand ein Bluterguß, der danach verjauchte. Es darf nicht verhehlt werden, daß der Patient sich mehrere Tage in außerordentlicher Gefahr befand.

Am Mundboden habe ich infolge von Injektionen mehrfach unangenehme Folgen gesehen. Ein mir als sehr vorsichtig bekannter Zahnarzt nahm bei einem 60jährigen Herrn die letzten lockeren Zähne aus dem Unterkiefer mit Injektion heraus. Es hatte keine sonderliche Gewalteinwirkung stattgefunden. Trotzdem entstand sofort ein Hämatom im Mundboden, welches längere Zeit zur Rückbildung brauchte. Zur Vereiterung kam es in diesem Falle nicht.

Bei einem jungen Mädchen sollte eine Füllung an einem unteren linken Molaren gemacht werden. Die Patientin hatte sensibles Dentin, und es wurden deshalb von der behandelnden Zahntechnikerin Einspritzungen bukkal und lingual gemacht. Unmittelbar darauf entwickelte sich eine Mundbodenphlegmone, welche rasch zu sehr bedrohlichen Erscheinungen führte und mehrere chirurgische Eingriffe von außen her notwendig machte.

Erfahrungen dieser Art haben mich zu der Überzeugung gebracht, daß man Injektionen in den Mundboden möglichst vermeiden soll. Bei der Leitungsanästhesie ist eine linguale Injektion ja überhaupt nicht nötig. Muß man aber im Unterkiefer lingual injizieren, so soll man mit der Spritzennadel immer am Knochen bleiben. Das ist unschwer möglich, wenn man die Freiensteinsche Kanüle Nr. 17 zu 42 mm Länge benutzt. Mit dieser biegsamen Nadel kommt man leicht überall hin.

Abb. 2.

Schwere Folgen einer Injektion sah ich im März 1912 bei dem 55jährigen Portier Sch. Bei diesem Mann wurde der alleinstehende linke untere Weisheitszahn unter Leitungsanästhesie (kombiniert mit lokaler Einspritzung an der bukkalen Kieferwand) ohne Schwierigkeit weggenommen. Es stellten sich schon am nächsten Tage heftige Schmerzen ein, die auf eine eingetretene Wundinfektion zurückgeführt wurden. Dann entwickelte sich ein zwischen dem aufsteigenden Ast und den Wangenweichteilen gelegener jauchiger Abszeß. Die Weichteilschwellung reichte bis in die Schläfengrube. Ich eröffnete den Abszeß durch queren Wangenschnitt (Abb. 2) und legte nach einigen Tagen noch eine Gegenöffnung innen in der Wange an. Ungefähr die Hälfte des aufsteigenden Astes war entblößt. Der Prozeß heilte aber ohne Sequesterbildung aus.

Ein besonders gefürchteter Zufall ist das Abbrechen der Injektionsnadel. Wenn man die ganz ausgezeichneten, echten Freiensteinschen Nadeln verwendet, so ist bei genügender Vorsicht die Gefahr zwar sehr gering, aber hin und wieder kommt es doch zu einem Bruch. Von manchen werden daher Nadeln aus Platiniridium

oder Nickel verwendet. Ich habe mich mit diesen Nadeln nicht befreunden können, weil sie sich gar zu leicht verbiegen. Um bei der Mandibularanästhesie aber möglichst sicher zu gehen, verwende ich hierbei die starke Freiensteinkanüle Nr. 1 und gebrauche noch die Vorsicht, daß ich sie niemals ganz bis ans Ende in das Gewebe einsteche.

1909 hatte ein damals auf meiner Abteilung beschäftigter Famulus die Mandibularanästhesie erlernt. In seiner Freude über den Zuwachs an Kenntnis redete er einem guten Freunde zu, sich

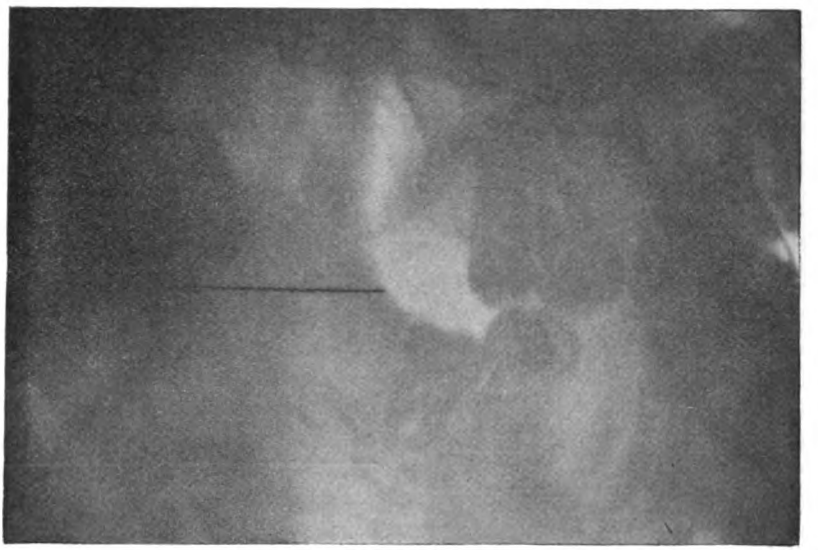

Abb. 3.

von ihm einen unteren Molaren unter Leitungsanästhesie herausnehmen zu lassen. Leider brach ihm dabei die Nadel ab. Der Patient trug die Nadel vier Wochen, wobei sie ihre Lage nicht veränderte (Abb. 3). Irgendwelche erheblichen Beschwerden traten nicht ein. Ich holte die Nadel unter lokaler Anästhesie von einem senkrechten Schnitt aus heraus. Die Auffindung war nicht ganz leicht; ich mußte längere Zeit suchen, bis mich einige im Gewebe liegende Rostteilchen auf die richtige Stelle führten.

In einem anderen Falle, der mir unmittelbar nach dem Abbrechen einer Nadel von einem Kollegen zugeführt wurde, suchte ich vergeblich. Das abgebrochene Stück mußte ungefähr 2 cm lang sein. Die betreffende Patientin wurde später von anderer

Seite unter Narkose einer Operation unterzogen, wobei aber das Nadelstück ebenfalls nicht gefunden wurde. Nach meiner Meinung müßte es auch ein außerordentlicher Zufall sein, wenn man beim Eingehen von außen her einen so winzigen Fremdkörper fände. Die Gefahr, die der Patient bei solchen Operationen läuft, ist viel größer als ein eingeheiltes aseptisches Nadelstück verursachen kann. Deswegen habe ich auch in einem anderen, durch Abb. 4 erläuterten Fall jeden Eingriff abgelehnt, obwohl die Lage der Nadel nach dem Röntgenbilde einigermaßen sicher war. Welche schädliche Folgen

Abb. 4.

das Suchen nach Nadeln haben kann, hat der von Bade 1911 mitgeteilte Fall (Augustheft der Dtsch. Monatsschr. f. Zahnhlkde.) zur Genüge gelehrt.

Damit will ich aber nicht gesagt haben, daß man sich für berechtigt halten soll, abgebrochene Nadeln einfach stecken zu lassen. Im Gegenteil soll man selbstverständlich bei einem solchen unglücklichen Zufall sofort, so lange man den Einstichpunkt vor sich hat, vorsichtig auf die Suche gehen, und zwar unter lokaler Anästhesie. Die Narkose macht infolge der starken Blutung jedes Suchen vom Munde aus illusorisch.

Im Laufe der Zeit habe ich Gelegenheit gehabt, schon eine ganze Anzahl Nadelstücke ans Tageslicht zu ziehen. Daß Röntgenbilder dabei von großem Werte sind, liegt auf der Hand. Man muß aber, namentlich am Oberkiefer, immer die schräge Projektion in Rechnung ziehen und deshalb einen genügend großen Lappen bilden, um eine Strecke weit den Kiefer absuchen zu können. Besonders am harten Gaumen ist das Suchen für beide Teile sehr unbequem.

Nicht immer sind die abgebrochenen Nadeln steril, wie ich in folgendem Fall erfuhr:

Bei dem Gymnasiasten S. war ein Nadelstück am Oberkiefer rechts oberhalb der Bikuspidaten abgebrochen. Der Zahnarzt, dem dieses Mißgeschick begegnet war, ließ die Nadel stecken. Am dritten Tage stellten sich Schmerzen und Schwellung ein, worauf mir der Fall überwiesen wurde. Das Röntgenbild (Abb. 5) zeigte die Nadel mit ihrem abgebrochenen Ende fast genau zwischen den beiden Wurzelspitzen der Bikuspidaten liegend. Dort fand ich sie mit Leichtigkeit nach Aufklappung, gewahrte aber auch, daß sie rings von einer dünnen eitrigen Flüssigkeit umgeben war. Die Beschwerden verloren sich sofort.

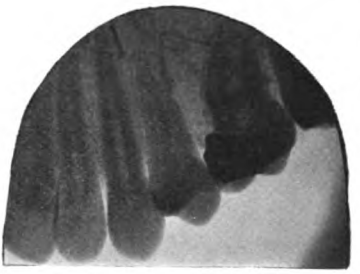

Abb. 5.

Als Kuriosum möchte ich noch erwähnen, daß ich auch einmal das abgebrochene Stück einer Millernadel im Zahnfleisch bukkal von einem ersten rechten unteren Bikuspidaten fand. Wie sie dahin geraten war, ist völlig unaufgeklärt geblieben.

Kunstgerechtes, aseptisches Arbeiten vorausgesetzt dürften sich aus dem Abbrechen von Nadeln schwere Folgen nicht ergeben. Gerichtlich dürfte ein solcher Zufall nicht als Kunstfehler zu erachten sein. Die Entscheidung des Gerichts in dem von Bade mitgeteilten Fall, wobei es zu einem Freispruch für den betreffenden Zahnarzt kam, muß als gerecht und billig bezeichnet werden. Jedenfalls sind die Gefahren der Injektion gegenüber der Vollnarkose so gering einzuschätzen, daß sie auch aus diesem Grunde in den weitaus meisten Fällen den Vorzug verdient.

Nachtrag.

In der Diskussion machte Fischer (Marburg) die Mitteilung, daß das Zuschmelzen der Ampullen technisch schwierig sei und daß

infolge davon zuweilen minimale Öffnungen an den Ampullen bestehen blieben. Der Inhalt solcher Ampullen pflege sehr rasch zu verderben. Deshalb könne er gleich mir die Verwendung der Ampullen nicht empfehlen.

Gesprächsweise machte mich Kantorowicz (München) auf einen seiner Ansicht nach weit verbreiteten Fehler aufmerksam. Wenn man mit einer Spritze nicht auskommt, so wird gewöhnlich mit der eben gebrauchten Kanüle weitere Flüssigkeit aufgezogen. Die gebrauchte Spritzennadel sei aber stets mit streptokokkenhaltigem Speichel verunreinigt, so daß nunmehr weitere Einstiche eine Infektionsgefahr in sich bergen. Man müsse deshalb jedesmal wieder eine sterile Nadel nehmen oder die alte auskochen.

Ich kann der Ansicht von Kantorowicz nur beipflichten.

Die zahnärztliche Tätigkeit im Zukunftskriege.

Von

Dr. **Rose**, Stabsarzt.

Nach dem Feldzuge 1870/71 sagte Bernhard v. Langenbeck, selber ein Meister der plastischen Chirurgie: „Ich möchte nie wieder einen Feldzug mitmachen, ohne mich vorher geeigneter fachmännisch-technischer Hilfe bei Schußverletzungen im Gesicht und bei Kieferbrüchen versichert zu haben."

Dieser Ausspruch hatte seine vollste Berechtigung. Waren doch die Heilerfolge bei den 1200 Kieferverletzungen des Krieges hinsichtlich der Funktion und der äußeren Form der Kiefer wenig befriedigend, obwohl nach dem Kriegssanitätsbericht die ärztliche Behandlung durch Kautschukplatten und -Schienen unterstützt wurde. Welcher Art diese waren, konnte ich nicht erfahren. Nur führt Schröder in seinem Handbuch „Die zahnärztlich-chirurgischen Verbände und Prothesen" besonders an, daß Hammond als erster vor Paris die Metalldrahtverbände benutzte.

Seitdem ist die zahnärztliche Technik mit Riesenschritten vorwärts gegangen, und, weiter bauend auf den Arbeiten von Claude Martin in Frankreich, Süersen, Sauer und anderen in Deutschland, hat sie sich den Fortschritten der Kieferchirurgie angepaßt und ist dem Operateur ein willkommenes und in vielen Fällen, besonders für die Nachbehandlung, fast unentbehrliches Hilfsmittel geworden.

Dieser Satz gilt nicht nur für die Friedens-, sondern auch für die Kriegschirurgie. Nach Körting haben die Gefechtsverluste gegen 1870 eine Steigerung erfahren, indem z. B. auf ein deutsches Verlustprozent 1,6 russische und 2,3 japanische entfallen. Die Sterblichkeitsziffer allerdings ist geringer geworden.

In den letzten Kriegen betrugen, wie Albert angibt, die Verletzungen der Kieferknochen, wobei der Unterkiefer an erster Stelle steht, ungefähr 20 % der Gesamtverletzungen des Gesichts, während der japanische Generalarzt Hashimoto diese Zahl sogar auf 44 % berechnet. Ohne Zweifel wird für einen Zukunftskrieg noch eine Steigerung der Verwundungen eintreten, da bei der Art des heutigen Feuergefechts meist nur der Kopf sichtbar ist und die Feuerwirkung durch die Schnellfeuergeschütze, die Sprenggeschosse, die Handgranaten und durch die Bomben der Luftschiffe zunimmt.

Wann bedarf nun der Kriegschirurg im besonderen der zahnärztlichen Mitarbeit?

Die häufigste Ursache der Kieferverletzungen im Kriege ist die durch Schuß oder Sprengstücke, für die sich ein einheitliches Bild natürlich nicht aufstellen läßt. Ist sie doch abhängig von der Art der Schußwaffe und des Geschosses und der Entfernung, aus der geschossen wird.

Nach Hildebrandt und Graf tritt bei der Schußverletzung am Unterkiefer meist eine vollständige Kontinuitätstrennung auf, weil der Unterkiefer als platter Knochen besonders hart und fest ist. Zahlreiche Splitter werden abgesprengt, Knochenstücke und Zähne pressen sich in die Weichteile, große Blutergüsse liegen um den Kiefer, die Wundhöhle ist zerstört, und die Zunge ist häufig zerrissen.

Auch die Schußverletzungen des Oberkiefers bieten dasselbe furchtbare Bild. Die Nebenhöhlen sind eröffnet, es treten starke Blutungen aus der Maxillaris interna oder der Carotis selbst auf, häufig mit Shock einhergehend.

Die Verletzungen durch Hieb und Stich, Stoß und Schlag bieten nichts Charakteristisches. Hervorheben möchte ich aber, daß, wie Gurlt nachwies, der Unterkiefer derjenige Knochen des Skeletts ist, der relativ am häufigsten von Doppelfrakturen betroffen wird.

Die Kieferfrakturen durch Schuß sind also komplizierte Frakturen der schwersten Art.

Bei den sonstigen Schußverletzungen ist die Behandlung nach Heilung der Schußwunde, der Konsolidation des Bruches und dem Anlegen einer event. Prothese an den Extremitäten beendet. Massage der Muskeln, Bewegungen der Gelenke beseitigen funktionelle

Störungen, soweit sie nicht durch vikariierende Wirkung sich ausgleichen. Elektrizität, Thermalbäder und orthopädische Apparate wirken zur Unterstützung mit.

Die Nachbehandlung der Kieferschußverletzungen erfordert eine ganz andere Technik, die ausschließlich dem zahnärztlichen Gebiete angehört. Denn nur die zahnärztliche Technik ist imstande, den Folgezuständen nach diesen Verletzungen in erster Linie den Sprech-, Kau- und Ernährungsstörungen in wirkungsvoller Weise vorzubeugen und diese sowie die Gesichtsentstellungen und die abnormen Gesichtsformen event. zu beseitigen,

Bei vielen Schußverletzungen der Kiefer mit ihren vorher geschilderten fürchterlichen Zerstörungen kommt oft nur, wenn auch später, die Aussägung und Auslösung der Kiefer oder einzelner Teile derselben in Frage. Bei diesen Operationen ist die Verwendung von Immediatprothesen fast unerläßlich, um später an ihre Stelle die endgültigen Ersatzstücke zu bringen. Die Versuche, Knochenmaterial zur Deckung der Defekte aus dem Körper des Patienten selbst zu überpflanzen, gelangen nur selten, da die eingesetzten Knochen sich nicht primär zum Einheilen bringen ließen.

Auch die Behandlung der Ober- und Unterkieferbrüche muß zur Erzielung einer guten anatomischen und funktionellen Heilung mit Schienen oder sonstigen Apparaten erfolgen. Denn nur dadurch sind mit Sicherheit die Dislokationen der Fragmente zu vermeiden, die ja besonders bei Brüchen des Unterkieferkörpers und seiner Äste Luxation des Gelenks, Ankylose, Kieferklemme und ähnliches herbeiführen. Die chirurgischerseits geübte blutige Knochennaht bietet bei zahnlosen Kiefern gute Resultate; der Chirurg vermag jedoch nicht sicher bei Anwendung dieser Naht die natürliche Form des Unterkiefers, die Konvexität desselben herzustellen. Der Patient wagt nach dieser Naht kaum zu essen, da er stets das Gefühl hat, als ob die Naht sich lockere. Und in vielen Fällen erfolgt auch dadurch eine Verschiebung der Fragmente. Ferner wurden häufig nach dieser Knochennaht umschriebene Nekrosen, wahrscheinlich durch Druck, beobachtet, die später zur Sequesterbildung führten.

Die Kieferverbände, wie das Capistrum simplex und duplex, die Funda maxillae, vermögen ebenfalls bestehende Verschiebungen der Bruchenden dauernd nicht auszugleichen; sie sind aber als Stützen für Verbandmittel bei Wunden am Kiefer nicht zu entbehren und sollten von jedem Militärzahnarzt gut und sicher angelegt werden können.

Die Verwendung von Schienen ist also für die Frakturbehandlung der Kiefer unbedingt nötig. Welche Art von Schienen für den

Kriegsgebrauch in Betracht kommen, wird an anderer Stelle erörtert werden.

Ferner ist die Nachbehandlung durch den Zahnarzt bei der Herstellung von künstlichen harten oder weichen Gaumen unerläßlich, ebenso bei dem totalen oder partiellen Kieferersatz. Ist doch auf diesem Gebiete die zahnärztliche Technik hinsichtlich der funktionellen Erfolge der plastischen Chirurgie bei weitem überlegen.

Auch bei der Anfertigung von künstlichen Nasen oder sonstigen Stützapparaten bei Gesichtsdefekten usw. wird der Zahnarzt mit seiner technischen Schulung benötigt werden. Die Regulierung von Zähnen und Kiefern, die durch Verlagerung der Bruchenden oder Narbenkontrakturen nach Verletzungen deformiert sind, gehört in das ureigenste Gebiet der zahnärztlichen Technik.

Ein gemeinsames Wirken von Chirurgen und technisch geschulten Zahnärzten ist also in vielen Fällen unentbehrlich, eine Forderung, der durch die Einführung von Krankenhauszahnärzten Rechnung getragen wurde. Die gemeinsame Arbeit zwischen dem Operateur und dem Zahnarzt hat schon schöne Erfolge gezeitigt und ist sicher noch zum Wohle der Patienten erweiterungsfähig.

Aber auch im Kriege ist zahnärztliche Hilfe unentbehrlich.

Aus diesen Erwägungen heraus hatte schon im Jahre 1899 der damalige bayerische Oberarzt, jetzige Professor der Zahnheilkunde Dr. Port, die Meinung vertreten, es sollte jedem konsultierenden Chirurgen des Generalkommandos ein beratender Zahnarzt beigegeben werden (bei jedem Armeekorps befand sich eine chirurgische Autorität als „konsultierender Chirurg"). Dieser Zahnarzt, ein Sanitätsoffizier, müßte an einer zahnärztlichen Klinik ausgebildet und in der Herstellung von Prothesen bewandert sein. Er sollte den konsultierenden Chirurgen begleiten und die erforderlichen zahnärztlichen Apparate anfertigen. Die Weiterbehandlung dieser Kranken fiele den betreffenden Lazarettärzten zu. Später wären diese Mannschaften einem größeren Reservelazarett oder Vereinslazarett des Roten Kreuzes zuzuführen, wo die Anfertigung der endgültigen Ersatzstücke erfolgte.

Die Forderung, die Segnungen der Zahnheilkunde auch dem Heere zuteil werden zu lassen, wurde von vielen Seiten erhoben, und die Heeresverwaltung war bemüht, ihr in geeigneter Weise Rechnung zu tragen.

In vielen Armeekorps sind zahnärztliche Stationen bereits eingerichtet und in anderen im Entstehen, auf denen zahnärztlich approbierte Sanitätsoffiziere die konservierende Zahnheilkunde aus-

üben, zugleich eine Unterstützung bei Kieferoperationen und Kieferbrüchen. Einjährig-freiwillige, die als approbierte Zahnärzte ihrer Dienstpflicht genügen, können auf diesen Stationen während des letzten Vierteljahres ihrer Militärzeit auf ihren Wunsch hin beschäftigt werden Meiner Erfahrung nach benutzen die Herren gern die Gelegenheit nach $^3/_4$ Jahren, in der Zahnbehandlung und im Anfertigen von Prothesen für Kieferbrüche und plastische Operationen sowie bei Narkosen ihre Kenntnisse aufzufrischen und zu erweitern. Ferner werden seit einer Reihe von Jahren die Studierenden der Kaiser-Wilhelmsakademie und die Sanitätsoffiziere des Beurlaubtenstandes anläßlich ihres Kommandos zu den Operationskursen in der richtigen Erkenntnis und der Behandlung von einfachen Zahnleiden unterrichtet.

Wenn auch die bis zum Jahre 1907 gültige Kriegssanitätsordnung keinerlei Bemerkungen über den zahnärztlichen Dienst durch Militärzahnärzte enthielt, so war doch dem ostasiatischen Expeditionskorps ein kontraktlich verpflichteter Zahnarzt beigegeben worden. Dieser hielt sich in einem Vereinslazarett zu Tientsin auf. Nach dem Kriegssanitätsbericht kamen aber keinerlei Schußverletzungen der Kiefer in seine Behandlung. Seine Tätigkeit erstreckte sich nur auf zahnkranke Soldaten.

Ferner befanden sich bei den Truppen während des südwestafrikanischen Aufstandes zwei zahnärztlich ausgebildete Sanitätsoffiziere und ein Militärzahnarzt, der von einem größeren Etappenort aus die einzelnen Bezirke bereiste. Der Kriegssanitätsbericht ist noch nicht erschienen. Durch Nachforschungen bei den einzelnen in Südafrika tätig gewesenen Militärärzten habe ich nichts über die Behandlung von Kieferverletzungen, soweit sie in das zahnärztliche Gebiet gehören, erfahren können.

Im russisch-japanischen Kriege behandelten nach Fischer die Japaner die Knochenbrüche des Gesichts im allgemeinen mit Fixation der Fragmente und nach den allgemeinen Regeln für komplizierte Brüche. Nur bei starker Splitterung des Unterkiefers fand eine Resektion statt. Als Immediatprothese verwandten sie eine von Hashimoto angegebene Aluminiumschiene, die sie in verschiedenen Größen mit sich führten, und die, je nach Art des Falles, zum Gebrauche nur geringer Abänderungen bedurften. Diese Schiene war U-förmig gebogen und an dem Ende T-förmig. Hier befanden sich Löcher zur Durchführung von Silberdrähten, mit dem diese Schienen an den vorher geglätteten Knochenenden zungenwärts, nicht lippenwärts, befestigt wurden. Hierdurch vermied man den Druck auf die Weichteile des Kinns und der Wangen und beugte

so den Nekrosen wirkungsvoll vor. Nach Art des Resektionsverbandes von Partsch war die Hashimotosche Schiene mit Löchern versehen, die einerseits die Sekrete abfließen ließen, und die anderseits Durchspülungen gestatteten.

Sämtliche Kieferverletzungen gingen später einem großen Lazarett in Tokio zu, wo die Nachbehandlung erfolgte.

v. Öttingen erwähnt in seinem Buche „Studien aus dem Gebiete des Kriegssanitätswesens im russisch japanischen Kriege" nichts über die zahnärztlich-technische Behandlung der Kieferverletzungen. Er meint: „Die Therapie der plastischen Nachoperationen und die Anfertigung von Prothesen gehört in das Gebiet der Friedenschirurgie."

In unserer neuen Kriegssanitätsordnung vom 27. Januar 1907 ist auf Grund der erlangten Erfahrungen und nach eingehender fachmännisch-technischer Beratung der zahnärztliche Dienst im Felde vorgesehen worden.

Da es unmöglich ist, die zahnärztlich approbierten Sanitätsoffiziere im mobilen Verhältnisse fachärztlich zu verwenden, weil sie durch anderen Dienst in Anspruch genommen sind, so sieht die Kriegssanitätsordnung zwei Militärzahnärzte für jedes Armeekorps vor. Sie sind dem Range nach Obere Beamte mit deren Pflichten und Rechten und sind dem Sanitätskorps angegliedert. Ihre Gebührnisse sind die der Oberapotheker. Auch haben sie die gleiche Dienstkleidung, nur ist die Unterlage der Achselstücke und der Epaulettenfelder weiß, anstatt karmoisinrot. Die Auswahl der Militärzahnärzte geschieht möglichst aus solchen Angehörigen des Beurlaubtenstandes, die im letzten Vierteljahr ihrer Dienstzeit auf einer Korpszahnstation tätig waren. Falls solche nicht in genügender Zahl vorhanden sind, so werden sonstige Zahnärzte kontraktlich verpflichtet. Bei ihrer Auswahl müßte meines Erachtens noch bebesonders darauf gesehen werden, daß sie in der Beurteilung und Anfertigung von Prothesen und Kieferverbänden besonders geübt sind.

Diese beiden Militärzahnärzte nebst einem gelernten Zahntechniker sind der Kriegslazarettabteilung zugeteilt, von denen sich je eine bei jedem Armeekorps befindet. Diese Kriegslazarettabteilungen sollen den Dienst in den Kriegslazaretten versehen. Die Kriegslazarette sind dazu bestimmt, die nicht transportfähigen Kranken der Feldlazarette aufzunehmen, damit die Feldlazarette den vorrückenden Truppen folgen können.

Im Garnisonlazarett desjenigen Standortes, an dem die Kriegslazarettabteilung aufgestellt wird, befinden sich zwei zahnärztliche Kästen, die Geräte für Zahnersatz, Zahnstellung, Hilfsmittel zur

Behandlung von Kieferbrüchen, Verband- und Arzneimittel in geeigneter Weise und in reichlicher Menge enthalten. Mit dem Inhalte dieser Kästen muß sich der Militärzahnarzt natürlich vor dem Abrücken bekannt machen, um gegebenenfalls noch Instrumente nnd ähnliches nach eigener Wahl mitzunehmen.

Ein Vulkanisierungsapparat ist nicht vorgesehen, er muß, falls er benötigt wird, beigetrieben werden.

Zahnzangen in guter Auswahl führt ja jeder Truppenarzt mit sich, außerdem sind solche in Taschen aus Segelleinwand in den Truppensanitätswagen und in den Wagen der Sanitätsformationen vorhanden.

In jedem Feldlazarett kann auf Veranlassung des Divisionsarztes ein zahnärztliches Zimmer eingerichtet werden, auf dessen Auswahl bei der Lazarettanlage zu achten ist. Hier findet die Behandlung zahnkranker Mannschaften statt.

Nach dem Aufsatze des Stabsarztes Schmidt an der Medizinalabteilung des preußischen Kriegsministeriums ist nun die Verwendung der Militärzahnärzte so gedacht, daß der Etappenarzt auf Grund diesbezüglicher auf dem Dienstwege eingehender Anträge die Zahnärzte mittels Fuhrwerk oder ähnlichem nach den Bedarfspunkten entsendet. Nur in dringlichen Fällen ist den Chef- oder Truppenärzten telegraphische Anforderung beim Korps- oder Etappenarzt direkt gestattet.

Beim Besatzungsheere, in den Festungslazaretten, in den Vereinslazaretten des Roten Kreuzes sind die kontraktlich verpflichteten Zivilzahnärzte tätig.

Diese Punkte enthält die Kriegssanitätsordnung über die Militärzahnärzte.

Nach diesen Ausführungen komme ich nun auf die Ausübung des zahnärztlichen Dienstes in einem Zukunftskriege, wie er sich m. E. bei den einzelnen Heeresformationen abspielen könnte, wobei ich zugleich eine kurze Erklärung über die Art, den Zweck und die Bedeutung der Sanitätseinrichtungen im Felde unter Bezugnahme auf beiliegende Skizze geben will.

Zu der Frage, einjährig-freiwillige Zahnärzte zu schaffen und nach der Art der einjährig-freiwilligen Ärzte zu verwenden, will ich nicht Stellung nehmen.

Der Sanitätsdienst im Kriege spielt sich analog der Heeresgliederung im Operations- Etappen- und Heimatsgebiete ab. Die Bedeutung der Etappe liegt darin, daß sie die Verbindung der Armee auf dem Kriegsschauplatze mit dem Heimatsgebiete aufrecht erhält.

Beim Vormarsch sorgen die Ärzte für die Kranken ihrer Truppen. Die Leichtkranken folgen den Truppen, während Schwerkranke dem nächsten Lazarett, der nächsten Heilanstalt oder der Ortsbehörde übergeben werden. Bei längerer Ortsunterkunft richtet die Truppe Ortskrankenstuben, den Revierkrankenstuben, oder Ortslazarette, den Garnisonlazaretten gleichend, ein.

Wenn größere Truppenverbände vormarschieren, so bestimmt der Truppenbefehlshaber nach Anhörung des Korps- oder Divisionsarztes einen Krankensammelpunkt, der von allen Truppenteilen des Verbandes bequem zu erreichen ist. Hier wird der Dienst von

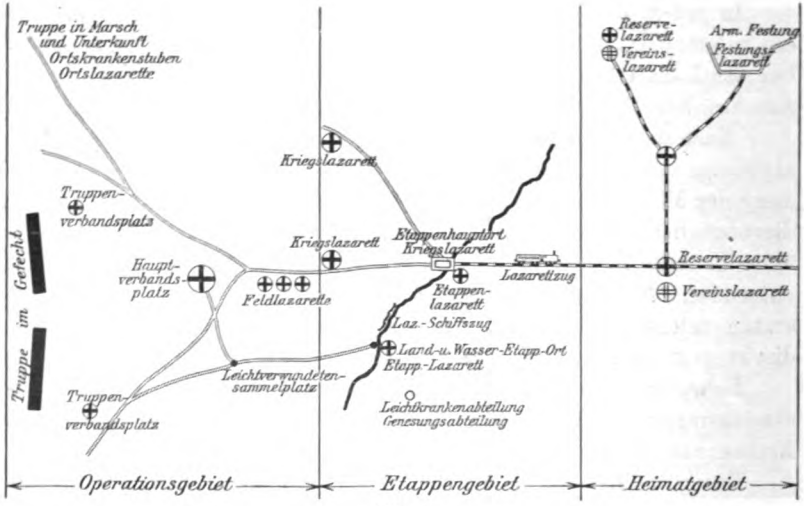

Abb. 1.

Ärzten, die durch Tagesbefehl kommandiert sind, versehen. Diese sorgen für die vorläufige Unterbringung, sowie für die Rückbeförderung der Kranken, indem sie die nächste Etappenbehörde benachrichtigen.

Schon bei der marschierenden Truppe muß gegebenenfalls die zahnärztliche Hilfe einsetzen. Es ist aber sicher nicht nötig, daß möglichst ein Zahnarzt sich bei jedem Regiment befindet, wie es im 2. Heft des Internationalen Archivs für öffentliche Mundhygiene verlangt wird. Dort steht, es müßte, wenn genügend Zahnärzte vorhanden sind, „ein Zahnarzt auf dem Truppenverbandplatze anwesend sein". Und der Truppenverbandplatz ist diejenige selbständige Sanitätseinrichtung des Bataillons oder des Regiments, wo die Verwundeten des Gefechts die erste Hilfe erhalten.

Ferner steht in demselben Hefte zu lesen, „es könnte eine ganze militärische Aktion in Feindesland scheitern, weil es der von Zahnschmerzen betroffene Mann an der nötigen Aufmerksamkeit fehlen läßt". Oberstabsarzt Jaehn meint in einer Besprechung dieses 2. Heftes, daß der Verfasser die Farbe etwas „zu dick auftrüge und zu schwarz sehe". Auch ich stimme dieser Ansicht bei, wenn auch in der Behauptung des Herrn Steffen ein Körnchen Wahrheit liegt. Zahnschmerzen können sich zur Unerträglichkeit steigern und durch mangelnde Eßlust bei gestörtem Schlafe in gewisser Weise auf die Dienstfreudigkeit und auf die Dienstbrauchbarkeit des Mannes von Einfluß sein. Fieberhafte Erkrankungen der Wurzelhaut und des Periostes mit ihren bekannten Folgeerscheinungen, deren Entstehung durch die Eigenarten des militärischen Dienstes, wie Biwakieren, Durchnässen, Erkältungen sicherlich begünstigt wird, machen den Soldaten besonders im Felde für mehrere Tage dienstuntauglich. Die Beseitigung dieser Schmerzen ist dringend geboten. Und da die heutige Zeit den gesunden und besonders den eigenen Zahn wohl zu würdigen weiß und die Zahnheilkunde mehr als früher unter dem Zeichen der konservierenden Zahnbehandlung steht, so bleibt die Zange stets nur die ultima ratio jedes gewissenhaften Zahnarztes. Sie soll im Felde immer bei völlig zerstörten Zähnen, bei Fistelbildung, bei Wurzelhautentzündungen, objektiv auch für den nicht zahnärztlich ausgebildeten Sanitätsoffizier durch Schmerzen bei Beklopfen des Zahnes, subjektiv durch das sog. Längerwerden des Zahnes diagnostizierbar, und bei schmerzenden Wurzeln zur Anwendung kommen. Vorher könnte man noch Pinseln des Zahnfleisches über der Wurzel mit Jodtinktur versuchen. Um das fast schmerzlose Zahnziehen zu erreichen, müßte jeder Sanitätsoffizier eine Lösung in gebrauchsfähigen Ampullen mit sich führen, z. B. Prof. Fischers Normallösung oder eine ähnliche. Das Einspritzen erfordert wenig Technik und könnte bequem mit der gewöhnlichen Injektionsspritze erfolgen. Ich selber habe bei Anwendung von Eusemin - Ampullen niemals Mißerfolge bei der Anästhesie oder üble Folgeerscheinungen gesehen. Auf den Krankensammelpunkten könnte man event. die Lösung stets frisch bereiten. Die Novokain-D-Tabletten der Höchster Farbwerke enthalten schon gleichzeitig Kochsalz, die Suprareninlösung 1 : 1000 ist ebenfalls in Flaschen oder Phiolen-Kartons zn 0,5 oder 1 ccm bequem mitzuführen.

Seit der Einführung der Lokal- und Leitungsanästhesie ist die Scheu vor dem Zahnziehen entschieden geringer geworden, wie ich selber bei den vielen Extraktionen auf der Straßburger Korpszahnstation beobachtete.

Stellt aber den Schmerzensherd ein „hohler Zahn" dar, so muß mit einem in laues Wasser getauchten Wattebäuschchen oder durch Ausspritzen mit Wasserstoffsuperoxyd die Höhle im Zahn zunächst gereinigt werden. Ein Wattebäuschchen mit Chloralhydrat und Kampfer zu gleichen Teilen getränkt und in die Höhle eingelegt, schafft in den meisten Fällen sofortige oder baldige Linderung. Auch Karbolsäure leistet gute Dienste. Allerdings ätzt sie die Pulpa an, während das erste Mittel sicher nur anästhesierend wirkt. Die Weiterbehandlung des Zahnes müßte dann bei nächster Gelegenheit natürlich durch den Facharzt erfolgen.

Im Gefechte errichten das Bataillon oder noch besser die drei Bataillone eines Regiments gemeinsam einen Truppenverbandplatz, dessen Ausstattung die Sanitätswagen mit sich führen. Nimmt der Kampf an Ausdehnung zu, so wird der Hauptverbandplatz durch die Sanitätskompagnie, von denen sich drei bei einem Korps befinden, etabliert (die Truppenverbandplätze gehen nun meistens ein). Auf ihm sind unter dem Chefarzt 8 Ärzte, 9 Sanitätsunteroffiziere, 8 Krankenwärter und 208 Krankenträger tätig. Instrumente, Verbandmittel, Stärkungs- und Lebensmittel sind reichhaltig vorhanden. Transportmittel für Verwundete und Zelte zur ersten Bergung stehen zur Verfügung.

Der Hauptverbandplatz gliedert sich in drei Stationen, die gleichzeitig in Tätigkeit sind, und deren Zweck aus den Namen ersichtlich ist: der Empfangs-, der Verband- und der Operationsabteilung. Vom Hauptverbandplatz aus gehen die ärztlich versorgten Verwundeten dann den Feldlazaretten zu.

Auf dem Truppenverbandplatz soll, wenn irgend angängig, ein Zahnarzt tätig sein, auf dem Hauptverbandplatz dagegen vier. Diese Ansicht wird im „Militärzahnarzt im Frieden und im Kriege" vertreten. Meines Erachtens ist die spezifische zahnärztliche Hilfe sowohl auf dem Truppenverbandplatz als auch auf dem Hauptverbandplatz völlig entbehrlich. Ebensowenig wie auf dem Gefechtsfelde ist auf dem Truppenverbandplatz eine aseptische oder antiseptische Mundbehandlung möglich. Nach den klassischen Untersuchungen Bergmanns und nach Fischer sollen Schußwunden ohne Reinigung der Umgebung nur mit sterilen Verbandstoffen bedeckt werden. Das Geschoß ist steril, die Schußwunde also aseptisch. Es kommt nur darauf an, die Infektion zu verhindern. Daher verbindet man die Wunde nicht, da ja doch die Verbände später entfernt werden, was eine neue Infektionsgefahr bedeutet.

Operationen sollen nur zur Abwendung der dringlichsten Lebensgefahr vorgenommen werden. Arterienunterbindungen, Luftröhren-

schnitt, Blasenstich bei Harnverhaltung infolge Zerreißens der Harnröhre oder bei Beckenschüssen und ähnlichem; Berührungen und Sondierungen von Wunden, das Extrahieren von Fremdkörpern ist zu vermeiden und gilt als Kunstfehler.

Die Schwerverletzten lagern zunächst auf Heu oder Stroh, bis ihre Überführung durch Krankentragen oder -Wagen zum Hauptverbandplatz oder, falls die Feldlazarette schon eingerichtet sind, in diese erfolgen kann.

Auch auf dem Hauptbandplatz ist die spezielle zahnärztliche Hilfe entbehrlich. Wenn auch die reichlichere Ausstattung eines Hauptverbandplatzes die Ausführung größerer Operationen gestattet, so ist doch eine Grenze auch darin durch das Fehlen einer geordneten Asepsis und Antiseptik gesetzt. Alle Operationen, deren Gelingen von einer strikten Asepsis oder Antiseptik abhängt, können nur im Feldlazarett mit Erfolg vorgenommen werden. Die allernotwendigsten Amputationen, Tracheotomien, Arterienunterbindungen und ähnliches führt der Chirurg auf dem Hauptverbandplatze aus. Die Operationswunden werden nachher nicht genäht, sondern nur mit Jodoformgaze oder einfacher Gaze tamponiert.

Das Bestreben der Truppen- und Hauptverbandplätze muß darauf gerichtet sein, die Verletzten so schnell wie möglich einer geordneten aseptischen Wundpflege zuzuführen. Von Operationen sollen nur, wie Bergmann betont, blutstillende und gliederabsetzende vorgenommen werden.

Diese beiden Feldsanitätsformationen der ersten Linie haben nur die Aufgabe, wie schon erwähnt, die Verwundeten transportfähig zu machen und sie nur insoweit zu behandeln, als es für den nicht allzuweiten Transport nötig ist.

Der erste geordnete Lazarettbetrieb findet sich in den Feldlazaretten, von denen jedes Armeekorps 12 mit sich führt und von denen jedes 200 Kranke aufnehmen kann. Die Feldlazarette werden nahe den Verbandplätzen in geeigneten Gebäuden, Zelten oder Baracken eingerichtet. Neben dem Chefarzt sind im Feldlazarett 6 Sanitätsoffiziere und 41 Mannschaften tätig. Die Feldlazarette nehmen die Verwundeten bis auf weiteres auf, und in ihnen sind alle Operationen bei strenger Asepsis und Antiseptik durchführbar.

Ich glaube kaum, daß der Chirurg bei seiner Tätigkeit in den Feldlazaretten der zahnärztlichen Mitarbeit bedarf. Bei Kieferschußverletzungen wird sich die ärztliche Hilfe wohl nur auf die Blutstillung und auf die Verhütung der Infektion erstrecken. Und gerade für das Eindringen der eitererregenden Kokken, den Staphylokokken und den noch gefährlicheren Streptokokken bietet die freie

Verbindung der Wunde mit der Mundhöhle, die gequetschten und zerrissenen Weichteile mit ihren Blutablagerungen einen besonders günstigen Boden. Ehe nicht die Gefahr der Infektion völlig ausgeschaltet ist, kann man nicht an die Vereinigung der Fraktur in irgend welcher Art ernsthaft denken. Selbst bei unaufschiebbaren Kieferresektionen müßte man wohl im Feldlazarett als einer immerhin mobilen Formation von dem sofortigen Anlegen einer Immediatprothese absehen, die dann beständig einer zahnärztlichen Überwachung bedarf. Gerade bei Kieferverletzungen treten häufig die so sehr gefürchteten Nachblutungen auf, weil die Unterbindung der in den zerrissenen Weichteilen liegenden Gefäße sehr schwer und unsicher ist, außerdem halten die kleinen Ligaturen sehr schlecht. Die nach der Resektion stehen gebliebenen Knochenenden neigen erfahrungsgemäß bei Kieferschußverletzungen besonders leicht zur Nekrose, die in der Mundhöhle angebrachte Schiene schmerzt und bedarf häufiger Um- und Abänderungen.

Die Tätigkeit der Militärzahnärzte während des Bestehens der Feldlazarette kann also nur die sein, die Kieferverletzten nach chirurgischer Anweisung transportfähig zu machen: lose Zähne zu befestigen, Notverbände bei Brüchen anzulegen und ähnliches.

So wenig wie die Anwendung von Immediatprothesen aus den oben angeführten Gründen zweckmäßig erscheint, so wenig können Brüche des Ober- und Unterkiefers in rationeller Weise mit Schienen, aus Kautschuk oder Metall behandelt werden. Das Haupterfordernis für eine sicher wirkende Schiene ist der gute Kieferabdruck, wie ja bekannt. Und diesen kann man häufig infolge der mit der Fraktur verbundenen größeren Zerreißung und Quetschung der Weichteile nicht erhalten. Es tritt eine Schwellung auf, die genügendes Öffnen des Mundes verhindert und das korrekte Abdrucknehmen illusorisch macht. Es kann also die Behandlung nur in Fixaktion der Bruchenden mit Drahtligaturen an den Zähnen in der normalen oder möglichst normalen Lage bestehen. Auch die Kopfverbände sind hier anwendbar, ebenso scheint mir die Morel-Lavallesche Methode zur Not brauchbar, wonach man ein Stück weicher Guttapercha zwischen die Zahnreihe schob, zubeißen ließ und nach dem Erkalten der Guttapercha eine bestimmte Fixierung der Fragmente erzielte. Die von Warnekros angegebene Modifikation benötigt eines Gipsmodells und erfordert im Feldlazarett zu viel Arbeit und Zeit.

Bei den Oberkieferfrakturen durch Schuß, stärkeren Hieb oder durch Stich ist wohl meist eine der Nebenhöhlen miteröffnet oder zum mindesten mitverletzt. Eine Schiene bei frischen Oberkiefer-

frakturen ruft, wie Port hervorhebt, eine Sekretstauung hervor oder befördert eine solche.

Die Oberkieferfrakturen sind nicht immer leicht diagnostizierbar. Dafür haben sie aber im Gegensatz zu den Unterkieferfrakturen größere Heilungstendenz. Sind doch die Oberkieferknochen besser fixiert und fällt dadurch besonders der Muskelzug mit seiner dislozierenden Wirkung teilweise weg. Außerdem tritt Infektion seltener auf, da die Wundsekrete besseren Abfluß haben.

Die Behandlung der Oberkieferfrakturen kann meines Erachtens im Feldlazarett nur eine chirurgische sein, oder der Militärzahnarzt wendet eine Kautschukschiene an, die, in weichem Zustande dem Oberkiefer nach Art des Morel-Lavalleschen Verbandes angelegt, an Stirn und Hinterkopf fixiert wird. Später muß, nachdem eine einwandsfreie Diagnose eventuell mit Röntgenbild gestellt wurde, eine besonders sorgfältige Behandlung zahnärztlich-technisch mit geeigneten Apparaten eintreten. Erfordern doch Querbrüche mit Verschiebung nach vorn oder hinten ein besonderes technisches Geschick und Können des Zahnarztes, um einen guten funktionellen Heilerfolg zu erreichen.

Wenn also der Militärzahnarzt in der geschilderten Weise seinen Dienst während des Bestehens der Feldlazarette versehen soll, so müßte ihm, wie schon Port vorschlägt, ein kleines Besteck zusammengestellt werden, das die nötigen zahnärztlichen Instrumente und Apparate enthält, um Notschienen und Verbände anzufertigen. In der Größe einer Reitpferdpacktasche ließe sich dasselbe bequem am Pferde oder Fahrrad befestigen und setzte den Militärzahnarzt in den Stand, schnell in die öfters räumlich weit getrennten Feldlazarette zu gelangen, zumal ein Fuhrwerk zum Transport des schweren zahnärztlichen Kastens nicht immer sofort zu beschaffen ist. Zur schnellen Sichtung und Behandlung wäre anzustreben, sämtliche Kieferverletzten möglichst in ein Feldlazarett zu legen.

Der vorrückenden Armee folgen auch die Feldlazarette, indem die nicht transportfähigen Kranken den Kriegslazaretten übergeben werden, und damit beginnt der Wirkungskreis der Etappen. Der Chefarzt eines Kriegslazaretts verfügt über ein großes ärztliches Personal, das sich aus aktiven oder Reserve- und Zivilärzten zusammensetzt. Ferner sind ihm Personal der freiwilligen Krankenpflege unterstellt. In dieser Lazaretteinrichtung handelt es sich stets um länger dauernde Verhältnisse, so daß den strengsten Anforderungen einer aseptischen und antiseptischen Operation Rechnung getragen wird. Und nun kann die spezifische zahnärztlich-technische Tätigkeit einsetzen. Ein Feldröntgenwagen steht dort zur Ver-

fügung, der die genaueste Diagnosenstellung ermöglicht. Immediatprothesen für Kieferresektionen sind zu verwenden, um gute funktionelle Heilung zu erzielen. Das Mitführen von fertigen Immediatprothesen nach Art der Hashimotoschen Schiene wäre zweckmäßig und bedeutete große Zeitersparnis.

Die prothetische Behandlung der Kieferbrüche könnte hier in rationeller Weise erfolgen. Schröder beschäftigt sich in seinem Buche über zahnärztliche chirurgische Prothesen eingehend mit der Behandlung der Unterkieferbrüche durch Schienen im Kriege.

Es überschreitet den Rahmen dieser Arbeit, wenn ich mich eingehend kritisch über die einzelnen Schienen äußerte, zumal noch keine derselben im Kriege praktisch erprobt wurde.

Nach Schröder stehen sich bei der Behandlung von Unterkieferfrakturen im Kriege zwei Arten von Schienen als bestgeeignete gegenüber: Die Zinnschienenverbände und der modifizierte Sauersche Drahtverband.

Das von Professor Port als Material zur Schienenanfertigung vorgeschlagene chemisch reine Zinn behauptet wohl aus bekannten Gründen noch immer den ersten Platz. Port selber schlägt als Universalschiene für alle Arten von Unterkieferfrakturen innerhalb sowie außerhalb der Zahnreihe, also des Angulus mandibulae der Unterkieferäste und der Gelenkfortsätze, eine interdentale Zinnschiene vor, die mit geringen Hilfsmitteln herzustellen ist und kein besonderes technisches Können erfordert. Wenn sie auch für die Behandlung aller Brüche des Unterkiefers geeignet ist und sich zum Reinigen leicht aus dem Munde nehmen läßt, so bedingt sie aber als interdentale Schiene dauernden Mundverschluß und verhindert den Überblick über die Umgebung der Fraktur, ein Nachteil, der besonders bei den Unterkieferfrakturen durch Schuß, wie schon früher erwähnt, sehr ins Gewicht fällt. Außerdem muß man sich zur Anfertigung derselben einen Abdruck beider Kiefer herstellen, wobei allerdings, wie Port meint, nur von den Spitzen der Zähne ein genauer Abdruck nötig ist. Die Herstellung dieser interdentalen Zinnschiene nach Port erfordert je nach der Übung immerhin 6—8 Stunden Zeit.

Die bekannten Vorzüge der dentalen Schiene bieten der Sauersche geteilte Drahtschienenverband und die Hauptmeyersche Zinnguß-Scharnierschiene. Auch diese beiden Schienenarten erfordern zu ihrer Anfertigung einen Kieferabdruck. Das Anpassen der Sauerschen Drahtschiene im Munde des Patienten selber ist sicher für den Verletzten viel schmerzhafter, als ein einmaliges Abdrucknehmen, zumal wenn Zahnlücken vorhanden sind. Die

Schiene bietet jedoch vollständige Übersicht der gesamten Lippen- und Wangenschleimhaut; die Reinigung kann ohne Abnehmen der Schiene eventuell in genügender Weise durch Spülungen, Zahnbürste oder Zahnstocher erfolgen. Die Anfertigung erfordert 2—4 Stunden Zeit. Ich glaube jedoch nicht, daß ein Arzt ohne spezielle zahnärztliche Schulung den Drahtverband herstellen kann, der doch immerhin ein gewisses technisches Können voraussetzt.

Die Hauptmeyersche Zinnscharnierschiene, meines Erachtens nur von sehr tüchtigen, technisch gebildeten Zahnärzten ausführbar, verlangt einen möglichst exakten Kieferabdruck. Sie vereinigt den Vorzug der Drahtverbände mit denen der Schienenverbände in höchst sinniger Weise. Die Anfertigung dauert 8—10 Stunden. Die nähere Beschreibung dieser angeführten Schiene, sowie eine kritische Bewertung der einzelnen Verbände findet sich in dem Schröderschen öfters zitierten Handbuche.

Mir fehlt die größere Erfahrung, um selber zu den Ausführungen Stellung zu nehmen. Einleuchtend ist aber der Satz, mit dem Schröder das Kapitel schließt: „Die Behandlung der Unterkieferbrüche verlangt eine eingehende Individualisierung, ein Modifizieren und Kombinieren der vorhandenen Methoden je nach dem einzelnen Fall."

Wie schon erwähnt wurde, sind die Kriegslazarette die ersten Sanitätseinrichtungen der Etappen. Und in den Etappen und im Heimatgebiet muß sich nun, wie es schon im russisch-japanischen Kriege geschah, der hauptsächlichste zahnärztliche Dienst abspielen.

In den Kriegslazaretten als ständige Lazarette bleiben die Kranken solange, bis sie als geheilt zu der Truppe zurückkehren oder als transportfähig den heimischen Lazaretten überwiesen werden. Denn es liegt im Interesse des Heeres, sich so schnell wie möglich aller kampf- und dienstunfähigen Heeresangehörigen zu entledigen.

Der Chef des Feldsanitätswesens als Organ der obersten Heeresleitung regelt im Verein mit dem General-Inspekteur des Etappen- und Eisenbahnwesens die Ableitung der Kranken und Verwundeten vom Kriegsschauplatz in die Heimat.

Die Krankentransportabteilungen, je eine für eine Etappeninspektion einer Armee, ordnen diese Abtransporte, die sich an den Krankensammelstellen formieren. Die Überführung der Kranken und Verwundeten erfolgt auf den Bahnstrecken durch Lazarettzüge, die schon im Frieden bereit gestellt sind. Sie befördern auf 296 Lagerstellen nur liegende Kranke, die 4 Ärzte mit Personal begleiten.

Ferner können aus den leeren, zur Heimat zurückkehrenden Eisenbahnwagen Hilfslazarettzüge zusammengestellt werden. Das dazu nötige Material lagert auf den Etappensanitätsdepots. Ein planmäßiger Hilfslazarettzug ist zur Aufnahme von 300 Kranken eingerichtet, und ebenfalls nur für liegende Kranke bestimmt. Den ärztlichen Dienst versehen unter Leitung eines Sanitätsoffiziers 3 Zivilärzte.

Zur Beförderung von sitzenden Kranken oder Verwundeten dienen die Krankenzüge, die aus den an Ort und Stelle vorhandenen Eisenbahnwagen zusammengestellt werden. Ihre Begleitung übernimmt das Personal der freiwilligen Krankenpflege.

In ähnlicher Weise verkehren auf den Wasserstraßen Lazarettschiffe als ständige geschlossene Einrichtungen und Hilfslazarettschiffe, nach Bedarf hergerichtet. Beide sind nur für liegende Kranke bestimmt. Die sitzenden Kranken befördern die Krankenschiffe, meist Fahrzeuge, die auch sonst zur Personenbeförderung dienen.

Auf diesem weiten Wege von den Etappen zur Heimat liegen natürlich viele Sanitätseinrichtungen, die Kranke aufnehmen und durchfahrenden Kranken ärztliche Hilfe und Erquickung gewähren können.

Am Hauptetappenort, dem Mittelpunkt des Etappengebietes eines Armeekorps, sowie an einzelnen Etappenorten befinden sich Etappenlazarette. Sie sind dazu bestimmt, Kranke der Etappentruppen, sowie der durchmarschierenden und der dort vorbeifahrenden Transporte aufzunehmen. Hier müssen unbedingt Zahnärzte mit Zahntechnikern tätig sein, um gegebenenfalls zahnärztliche Hilfe zu leisten.

Im Anschluß an diese Lazarette sind Leichtkrankenabteilungen und Genesungsabteilungen eingerichtet, die zur Aufnahme solcher Kranken bestimmt sind, deren Dienstfähigkeit in kurzer Zeit zu erwarten ist. Auch hier müßten, je nach Bedarf, Zahnärzte und -Techniker tätig sein, um Gebisse anzufertigen, zu reparieren und um provisorische Füllungen durch endgültige zu ersetzen.

Für die Züge und Schiffe, die zum Rücktransport der Kranken und Verwundeten in die Heimat dienen, sind an einzelnen Orten Verband- und Erfrischungsstellen eingerichtet. Hier müssen unbedingt Zahnärzte und -Techniker tätig sein, die Schienenverbände einerseits nachsehen und eventuell abändern und anderseits zahnkranke Soldaten in Behandlung nehmen können.

Die im Heimatsgebiete gelegenen Lazarette sind die Reservelazarette, teils Militärlazarette, teils Krankenhäuser, und die Vereinslazarette des Roten Kreuzes. Sie sind zur Aufnahme von Ver-

wundeten bestimmt, deren Wiederherstellung bis zur Dienstfähigkeit längere Zeit beansprucht, oder die überhaupt nicht dienstfähig werden. Diese Kranken sind, was die zahnärztliche Tätigkeit anbetrifft, meist nun transportfähig gemacht. Natürlich sollte in beiden Lazaretten zahnärztliche Hilfe zu finden sein, wie es auch die Kriegssanitätsordnung vorsieht.

Einzelne Reserve- oder Vereinslazarette müßten eine mit allen Hilfsmitteln ausgestattete Zahnstation haben, wo der Ersatz verloren gegangener Kieferteile und ähnliches stattfindet. Und in diesen Lazaretten hätte nach Anweisung des Kriegsministeriums die Verteilung der Kieferverletzten, je nach Art des Falles, vorwiegend zu erfolgen. Besonders gilt diese Forderung für die Reservelazarette des Grenzgebiets, die für Schwerkranke nach den Bestimmungen frei zu halten sind. An besonderen Stationen des Heimatslandes müßten Zahnärzte den Ersatz von Nasen und Wangen usw. ausführen, kurz alle diejenigen Prothesen anfertigen, die besonderes technisches und künstlerisches Können erfordern.

Der Sanitätsdienst vor eingeschlossenen oder vor belagerten Festungen vollzieht sich in derselben Weise wie der Feldsanitätsdienst. Abweichend ist der Festungskrieg nur dadurch, daß das Kampfgelände verhältnismäßig wenig wechselt und durch die Eigenarten der zu erwartenden Verletzungen. Denn die Belagerungskämpfe gleichen, wie Oberstabsarzt Blau hervorhebt, sehr den Seekriegen, indem bei beiden das grobe Geschütz die erste Rolle spielt. Die Artillerie mit ihren Geschützen schweren und schwersten Kalibers, die Handgranaten des Nahkampfes und die Bomben der Luftschiffe werden Verletzungen und Verbrennungen schwerster Art verursachen und ganze Teile der Kiefer und der sie bekleidenden Weichteile hervorrufen.

Daher ist es von besonders großer Wichtigkeit, in jedem Festungslazarett und in den Lazaretten von eingeschlossenen Festungen eine mit allen Hilfsmitteln ausgestattete Zahnstation einzurichten und eine genügende Anzahl von Zahnärzten und -Technikern sicher zu stellen, die mit der Anfertigung von Prothesen besonders bewandert sind.

Im Rahmen dieser Schilderung müßte sich die zahnärztliche Tätigkeit in einem Zukunftskriege abspielen. Das zahnärztliche Wissen und Können würde dann sicherlich viel zur Hebung der Kampfbereitschaft der Truppe und zur Wiederherstellung der Dienstfähigkeit beitragen.

Bei Durchführung wenigstens eines Teiles des Geforderten könnten die Segnungen der fortschreitenden Wissenschaft auch auf

diesem Gebiete den Kriegsverwundeten nutzbar gemacht werden. „Denn unsere Krieger meritieren, wie Friedrich der Große sagte, daß man für sie sorge, da sie Leben und Gesundheit für das Vaterland wagen."

Literatur.

1. Kriegssanitätsordnung vom 27. I. 1907. — 2. Schjerning, Die Organisation des Sanitätsdienstes im Kriege. — 3. Altgell, Der Sanitätsdienst im Felde. — 4. Schröder, Handbuch der zahnärztlich-chirurgischen Verbände und Prothesen. — 5. Archiv für klinische Chirurgie 1908. — 6. Kaposi-Port, Chirurgie der Mundhöhle. — 7. Fischer, Kriegschirurgische Operationen.

Zwei seltene Fälle hochgradiger Gebißzerstörung durch Zahnschwund und durch Zuckerkaries.

Von

Oberarzt **Scharnweber** vom Grenadier-Regiment Nr. 11, kommandiert zum Zahnärztlichen Institut.

(Aus der Poliklinik für Zahn- und Mundkrankheiten des Zahnärztlichen Instituts der Universität Breslau [Dir.: Geh. Med.-Rat Prof. Dr. Partsch].)

In seiner 1907 veröffentlichten Arbeit: „Versuche und Beobachtungen über den Schwund der harten Zahngewebe, der verschiedentlich als Erosion, Abrasion, Denudation, keilförmiger Defekt usw. bezeichnet wird", hat W. D. Miller unter Vermeidung anderer Bezeichnungen für irgend einen langsam verlaufenden chronischen Substanzverlust der harten Zahngewebe ohne Rücksicht auf die Ursache des Verlustes, der gekennzeichnet ist durch eine glatte, polierte Oberfläche und meist zu einem Defekt mit scharfen Rändern führt, die Bezeichnung „Schwund" eingeführt. Damit hat er sich ein Verdienst erworben in der namentlichen Fixierung eines am Gebiß spielenden Prozesses, der, in seinem Auftreten nicht häufig, bis dahin mit den verschiedensten Namen belegt worden war, die auch für andere, grundverschiedene Erkrankungsformen verwendet wurden, und über deren Ursachen fast ebenso viele verschiedene Ansichten der Forscher wie Namen für diesen Erscheinungskomplex bestanden.

Abgesehen von dem künstlich hervorgerufenen Schwund der harten Zahnsubstanz, den sich Wilde durch Abfeilen der Zähne

beibrachten, war längst allgemein bekannt die Form des sogenannten Pfeifenloches. Bei Pfeifenrauchern entsteht dieses langsam im Laufe der Zeit durch das gewohnheitsmäßige Festhalten der Pfeife mit den Vorderzähnen infolge Schwundes des harten Zahngewebes ohne sonstige Erkrankung der betroffenen Zähne als eine in Form und Umfang dem benutzten Mundstück entsprechende Lücke, die natürlich auch bei geschlossenem Bisse hervortritt. Nicht unerwähnt möchte ich hierbei den von Port mitgeteilten Fall lassen, der auch insofern eine große Seltenheit darstellt, als die bei einem Geisteskranken eingeführte Magensonde schon nach zehnwöchigem Liegen ein entsprechendes „Sondenloch" im Biß hinterließ und damit den Beweis lieferte, daß der sonst ausgesprochen langsame Verlauf des Zahnschwundes in beschleunigter Weise unter Umständen aufzutreten vermag.

War bei diesen Affektionen die rein mechanische Ursache der Entstehung nicht fraglich, so wurde sie bei den sogenannten keilförmigen Defekten nicht allgemein anerkannt. Man verlegte die Ursache hier in die Zähne selbst, glaubte an chemische Entstehungen, man hielt die quantitative Mischung von organischer und anorganischer Substanz im harten Zahngewebe für schuldig, auch ein verändertes Kohäsionsverhältnis der harten Zahnsubstanzen usw. Erst Miller hat in seiner eingangs erwähnten Arbeit an großen Reihen sorgfältig angeordneter Versuche und Beobachtungen die wichtige Rolle, die Pulver und Zahnbürste bei der Entstehung der keilförmigen Defekte und der echten Form des Zahnschwundes spielen, zweifelsfrei nachgewiesen.

Über einen im hiesigen Institut beobachteten Fall letzterer Art möchte ich mir zu berichten erlauben.

Der 33jährige Patient Sch. suchte das Zahnärztliche Institut der Universität Breslau auf, um sich über die Frage einer zweckmäßigen zahnärztlichen Hilfe zu beraten. Er gibt an, seit Jahren ein „Abstocken" seiner Zähne bemerkt zu haben. Dasselbe habe immer weitere Fortschritte gemacht, ohne daß er zunächst etwas dagegen getan habe, bis jetzt der Zustand seines Gebisses insofern für ihn sehr störend sei, als sein Sprech- und Beißvermögen empfindlich gelitten hätten, und sein Aussehen entstellt worden sei.

Die Untersuchung ergibt folgendes.

Zahnformel: $\frac{7\,6\;\;4\,3\,2\,1\,|\,1\,2\,3\,4\,5\,6\,7}{8\;\;5\,4\,3\,2\,1\,|\,1\,2\,3\,4\,5\;\;7}$.

Bei dem Patienten bemerkt man die Kronen der vier oberen und unteren Schneidezähne bis nahe an das Zahnfleisch geschwunden. Die Farbe der Zähne und Zahnstümpfe ist gelb bis dunkelbraun.

Beim Zusammenbeißen zeigt sich die Form des offenen Bisses. Die oberen und unteren Schneidezähne berühren sich infolge ihrer Verkürzung nicht mehr. Der Abstand der oberen von den unteren mittleren Schneidezähnen beträgt in der Mitte ihrer Schneideflächen gemessen 0,8 cm, der seitlichen Schneidezähne 0,6 cm. Erst die rechten Eckzähne treffen auf-

einander, während links die Eckzähne noch 0,1 cm voneinander abstehen und erst die Bikuspidaten aufeinander beißen. Bei genauerer Betrachtung zeigt es sich, daß die Flächen der oberen Schneidezähne vorn labial mit dem Zahnfleischrande abschneiden und von labial oben schräg nach lingual unten verlaufen, so daß hinten der Zahn etwas über das Zahnfleischniveau herausragt. Diese Verhältnisse stellt im schematischen Durchschnitt Abb. 1 dar.

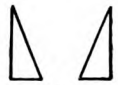

Abb. 1.

Im Unterkiefer überragen auch die Labialflächen der Schneidezähne etwas das Zahnfleisch (um ca. 0,15 cm). Auch hier geht die Zahnfläche (Schneidefläche) schräg nach lingual aufwärts, so daß auch hier die Zungenseite des Zahnes höher ist als die Lippenseite. Diese abgeschrägten Schneideflächen sind Ebenen von völlig glatter Oberfläche, ohne alle Vertiefungen oder Grübchen, hoher Politur und ohne die geringste Spur von Erweichung. Gegen die Labial- und Lingual-, sowie die Mesial- und Distalfläche ist die Schneidefläche bei allen acht Inzisiven durch eine scharfe Kante von meist geradlinigem Verlauf abgesetzt. Die Färbung dieser Schneide flächen ist in ihrem Randbezirk, entsprechend der Farbe des ganzen Gebisses, eine gelbliche, in ihrer Mitte, entsprechend dem durch Ersatzdentin verschlossenem Pulpenkavum, dunkelbraun.

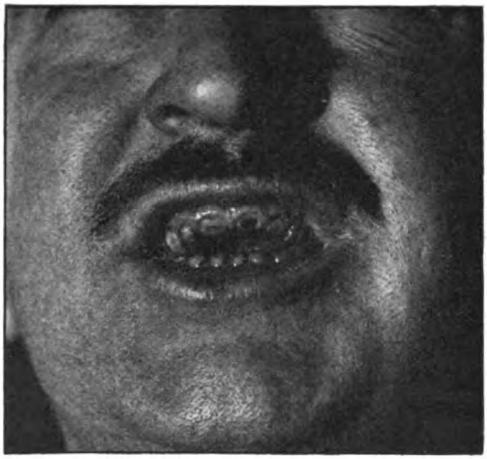

Abb. 2.

Ähnliche Flächen, nur nicht gleichstark ausgeprägt, finden sich an den Labial- bezw. Bukkalflächen der Eckzähne und Bikuspidaten. Je weiter hinten der Zahn im Gebiß steht, um so weniger deutlich sind die Flächen ausgesprochen, also am wenigsten deutlich bei $\frac{5}{5}$. Die Bukkalflächen der Molaren — diese Zähne zeigen abgekaute Höcker — sind, ebenso wie die Lingualflächen sämtlicher Zähne, ganz frei.

Bei den Eckzähnen und Bikuspidaten zeigen die Lippen- und Wangenflächen an Stelle ihrer natürlichen Wölbung eine vom Zahnfleischrande nach der Kaufläche zu eben abfallende Wand von den gleichen Eigenschaften wie die Schneideflächen der Inzisiven. Entsprechend ihrem Verlauf tritt die durch Ersatzdentin verschlossene Pulpenhöhle hier nicht als brauner Kreis, sondern als brauner, in der Mitte der Fläche gelegener Strich hervor. Die Photographie läßt alle diese Einzelheiten gut erkennen.

Nach der vorausgeschickten Beschreibung. die durch Abb. 2 und 3 ergänzt wird, ist es nicht zweifelhaft, daß wir es hier mit einem seltenen Falle von „Zahnschwund“ zu tun haben: Die scharfkantigen, hochpolierten Flächen auf der Lippen und Wangenseite der betroffenen Zähne, das völlige Fehlen von Erweichung der harten Substanz, die Stellung der Schwundflächen, die Abnahme der Intensität der Er-

scheinung von den Vorderzähnen nach hinten zu lassen die Diagnose als sicher erscheinen.

Patient benutzt angeblich seit seiner Jugend zum Putzen seiner Zähne weiche Zahnbürsten von Dachshaar und gewöhnliche Schlemmkreide. Er putzt seine Zähne täglich einmal morgens und verwendet nach eigener Angabe keine besondere Sorgfalt darauf. Von anamnestischen Erhebungen ist noch nachzuholen, daß Patient nie ernster krank gewesen sein will und angeblich nicht gewohnheitsmäßig oder für längere Zeit Arzneien gebraucht hat.

Wenn auch Patient zugibt, auf die Pflege und Beobachtung seines Gebisses nur sehr geringen Wert gelegt zu haben, so ist es doch auffallend, daß der intelligente Herr, er ist Kassenbeamter einer Versicherung, es bis zu einer solchen Entstellung seines Gebisses mit seinen Folgen kommen lassen konnte. Erst das außerordentlich erschwerte Beißvermögen führte ihn zum Zahnarzt. Bestimmt gibt er an, noch im Alter von 15 bis 16 Jahren aufeinanderbeißende Frontzähne besessen zu haben. Zu unserem großen Bedauern scheiterten alle Versuche einer genaueren Untersuchung dieses bedeutsamen Falles an dem Widerstande des Patienten, der sich nach einer Konsultation bei uns in die Behandlung eines Technikers begeben hat. Untersuchungen von Schleim und Speichel, die unbedingt nötig gewesen wären, mußten daher leider ebenso unterbleiben wie mikroskopisch-histologische Untersuchungen, auf die wir besonderen Wert gelegt hätten.

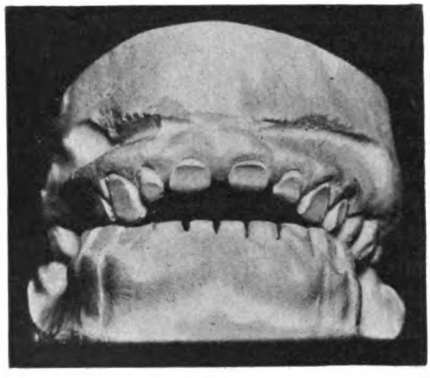

Abb. 3.

Abb. 4.

Die Untersuchung des benutzten Zahnpulvers ergab, daß es sich um fein pulverisierte Schlemmkreide handelt, die ziemlich reich Verunreinigungen von Sandkörnchen und kleinen bis mittelgroßen, scharfkantigen, kristallinischen Massen enthält. Nach Miller hängt die sehr wohl vorhandene Schleifkraft der Schlemmkreide von den

in ihr enthaltenen Unreinlichkeiten ab. Die Abnutzungsform der im übrigen tatsächlich weichen Dachshaarbürste läßt erkennen, daß ihre Wirkung hauptsächlich auf die Vorderzähne gerichtet gewesen sein muß (Abb. 4).

In der 1909 erschienenen dritten Auflage des Scheffschen Handbuches der Zahnheilkunde finden sich in dem von Alfred Baštýř bearbeiteten Teil: „Die erworbenen Defekte der harten Zahnsubstanz" die Defekte an den labialen (bukkalen) Flächen der Kronen eingereiht unter der Rubrik „Defekte aus nicht völlig bekannten Ursachen", „Defekte, bei deren Entstehung neben der mechanischen noch andere, bisher nicht sicher erforschte Ursachen mitwirken". Immerhin hat Miller in seiner genannten Arbeit auf rein mechanische Weise durch ausschließliche Benutzung von Bürste und Zahnpulver ganz ähnliche Schwundbilder erzeugen können, wie wir sie bei umserem Patienten sehen. Selbst Verkürzung der Zähne konnte er im Versuch auf diese Weise hervorbringen, einen künstlichen offenen Biß auf diese Weise entstehen lassen, und er hat die gleichartige Abnutzung von Gold- und Amalgamfüllungen als ein wichtiges Zeichen der rein mechanischen Natur der Abnutzung dabei beobachten können. So ist es uns auch nicht zweifelhaft, daß der Schwund bei den Zähnen unseres Patienten durch Bürste und Zahnpulver hervorgebracht worden ist. Form, Beschaffenheit und Stellung der Schwundflächen lassen keine andere Entstehungsmöglichkeit gelten. Will man sich über die wahrscheinliche Art des vorausgegangenen Zahnschwundes im einzelnen klar werden, so wird die Überlegung zunächst ergeben, daß der Schwund nicht in der gewöhnlichen Weise vor sich gegangen sein kann. Denn die Zahnhälse, an denen sonst sich die ersten Spuren des mechanischen Einwirkens von Bürste und Pulver bemerkbar machen in Eorm der keilförmigen Defekte, fehlen hier gänzlich. Auch heute noch zeigen sich die Zahnhälse von gesundem Zahnfleisch bedeckt und damit geschützt. Dieser Umstand war auch die Ursache, daß die Schleifwirkung sich gegen die freie Fläche der Zähne richten mußte und nach vorausgegangener Zerstörung des Schmelzes auch das Zahnbein der acht Schneidezahnkronen fast vollständig wegnahm. Daß die schädigende Wirkung nur von der Außenseite her gewirkt haben kann, ergibt sich außer dem völligen Fehlen von Schlifffflächen auf der Lingualseite der Zähne auch aus der oben geschilderten Stellung der labialen Schlifffflächen. In seinen oben erwähnten Versuchen war Miller von der Überlegung ausgegangen, daß die meisten Menschen beim Putzen der Zähne die Zahnreihen aufeinander zu bringen pflegen, oder daß ein Zwischenraum von einigen Millimetern zwischen den Zahnreihen bleibt. Werden

nun, wie gewöhnlich beide Zahnreihen zugleich geputzt, so kommen die Borsten nicht so viel mit dem Zahnhals in Berührung und können, ganz besonders in Fällen, wo der Schmelz schon durch Attrition (Abnutzung durch Aufeinanderreiben beim Kauen) geschädigt ist, zwischen die Zahnreihen dringen und so von der Schneidekante her noch stärkeren Schwund mit Verkürzung des Zahnes und offenem Biß hervorrufen. Miller gelang dies experimentell durch Ersatz des Zahnfleisches mit einem Streifen Guttapercha und Anbringung einer Holzleiste in einer Entfernung von 2 mm von den Schneidekanten als Ersatz für die beim Versuch fehlende obere Zahnreihe. Genau so müssen die ersten Schwunderscheinungen bei unserem Patienten eingesetzt haben, gleicht doch auch die im Experimente Millers erzielte Zerstörung sehr unserem Falle. Daß die Frontzähne beim Patienten in so überwiegendem Maße betroffen sind, erklärt sich daraus, daß Patient, wie auch aus der Abnützungsform der Bürste ersichtlich, in erster Linie seine Vorderzähne geputzt hat, und dabei, als die bequemer zugänglichen, zunächst die oberen betroffen sind. Nach deren Verkürzung konnte die mechanische Schädlichkeit sich mit fast gleicher Energie auch gegen die unteren Schneidezähne richten, die aber, entsprechend der inzwischen verstrichenen Zeit, in ihrer Zerstörung etwas hinter den oberen zurückblieben. Und nun, beim Fortbestehen der gleichbleibenden Schädlichkeit, kam es zu einer weitergehenden Verkürzung der oberen und unteren Schneidezähne, die schließlich zu dem jetzt zu beobachtenden offenen Biß führte.

Beide Ursachen haben auf die Eckzähne und Bikuspidaten gewirkt, nur daß sie entsprechend ihrer hinteren Lage überhaupt weniger gebürstet worden sind, daß sie vielleicht erst in vermehrter Weise bewußt oder unbewußt Bürste und Zahnpulver ausgesetzt worden sind, nachdem von den Schneidezähnen nur noch Stümpfe übrig waren. Die noch stehenden Molaren sind entsprechend ganz frei von Schwund. Sie hat ihre hintere Stellung vor dem mechanischen Abreiben bewahrt.

Miller hat bei seinen Beobachtungen bei 53 Fällen von Zahnschwund nur in 6 Fällen Gichtiker, in 10 Fällen Rheumatiker gehabt. Riegner und Mummery haben bei ihren Spitaluntersuchungen in 203 Fällen von Arthritis deformans und 29 Fällen von Gicht keine Spur von Zahnschwund finden können. Auch unser Fall kann, ohne daß wir aus dem Einzelnen Verallgemeinerungen ziehen wollen, die Ansicht der Autoren nicht bestätigen, die Gicht als häufigste Ursache des Zahnschwundes ansprechen.

Miller konnte bei seinen Versuchen, wo er der Abschleifung in gleicher Wirksamkeit nebeneinander Zähne der verschiedenen Fär-

bungen aussetzte, die allgemeine Ansicht, wie sie sich auch im Scheffschen Lehrbuch bei Besprechung der keilförmigen Defekte vertreten findet, nicht bestätigt finden, daß nämlich gerade die gelblichen Zähne mehr unter dem Schwunde zu leiden hätten als die andersfarbigen. Doch fällt auch beim Gebiß unseres Patienten die ausgesprochen gelbliche Farbe auf.

Miller erwähnt, daß er bei einem Durchschnitt von 60 Beobachtungen von Zahnschwund den Schwund des Schmelzes erst im Alter von 50 Jahren auftreten sah, während unser Fall bereits im Alter von 33 Jahren eine so hochgradige Zerstörung des Gebisses durch Schwund aufweist. Glaube ich, daß man die beschriebene Erkrankung auf Grund des bei unserem Patienten erhobenen Befundes unter Heranziehung der Millerschen Beobachtungen und Versuche als durch rein mechanische Ursachen entstanden anzunehmen genötigt ist, so ergibt sich in der Schnelligkeit der Ausbreitung des Prozesses doch eine Schwierigkeit, die sich durch die bloße mechanisch wirkende Schädlichkeit allein nicht erklären läßt.

Welches unterstützende Moment kann aber der mechanischen Zerstörung des Gebisses zu Hilfe gekommen sein?

Ganz abgesehen von einer nicht möglich gewesenen diesbezüglichen Untersuchung erscheint mir die Annahme einer hinzutretenden chemischen Schädigung nicht gegeben. Denn einmal sind bisher Säuren und Alkalien von einer Konzentration im Munde nicht nachgewiesen, daß man ihnen einen auch nur unterstützenden Anteil beim Zustandekommen des Prozesses zusprechen könnte. Ferner spricht schwerwiegend gegen eine solche Annahme das Fehlen jeder Erweichung im Gebiß, die, durch mechanische Einflüsse dann nicht beseitigt, sich an den Lingualflächen aller Zähne und auch den Bukkalflächen der Molaren zeigen müßte.

Eine verstärkende Wirkung der Abschleifung in rein mechanischem Sinne durch Speisen, Lippen-, Wangenmuskulatur und Zunge anzunehmen, erscheint mir aus schon angeführten Gründen überflüssig.

So bleibt nichts übrig, als eine verminderte Widerstandsfähigkeit des Gebisses gegen die mechanische Abnutzung anzunehmen. Äußerlich alllerdings ist davon nichts wahrzunehmen. Im Gegenteil macht das Gebiß, abgesehen von den Schwunderscheinungen, einen auffallend gesunden Eindruck und ist, trotz der geringen ihm zuteil gewordenen Pflege, fast kariesfrei. Auffällig ist es auch, daß dem außergewöhnlich rasch vor sich gegangenen Schwund der harten Zahnsubstanz der Anbau von Ersatzdentin gleichen Schritt gehalten hat. Denn der Patient ist angeblich von Zahnschmerzen frei ge-

blieben und die Pulpenhöhlen zeigen sich auch heute noch durch das deutlich sichtbare, dunkelbraune Ersatzdentin in der getroffenen Längs- und Querrichtung verschlossen.

Trotzdem bleibt es nur übrig, mit Rücksicht auf die schweren Zerstörungen, die ein einmaliges tägliches kurzes Bürsten der Zähne mit Bürste und Schlemmkreide im Laufe von höchstens 18 Jahren hervorgebracht hat, eine ungewöhnlich weiche Struktur des Schmelzes und Zahnbeins (Vitium primae formationis?) bei unserm Patienten anzunehmen, für die vielleicht die leider nicht zur Ausführung gekommene mikroskopisch-histologische Untersuchung weitere Anhaltspunkte hätte liefern können.

Wenn auch, wie bereits mehrfach hervorgehoben, die wissenschaftliche Ausbeute des Falles infolge Widerstrebens des Patienten zu unserem großen Bedauern bei weitem nicht in dem Umfange erhoben werden konnte, wie es unserem Verlangen und der Bedeutung des Falles entsprochen hätte, so erschien uns dennoch seine Veröffentlichung gerechtfertigt. Stellt der Fall an sich schon eine große Seltenheit dar, so erst recht für die poliklinische Praxis. Daher erscheint die Registrierung jedes beobachteten Falles dieser Art gerechtfertigt. Es wird so manchen Fachmann geben, der eine so weitgehende Zerstörung des Gebisses auf so einfache und leicht vermeidbare Art nicht für möglich gehalten hätte. Auch zeigt der Fall aufs neue, wie kritiklos selbst intelligente Leute ihren Verpflichtungen ihrem Gebiß gegenüber gerecht werden, und endlich findet sich hier wieder die Gefährlichkeit des auch heute noch nicht selten gegebenen Rates erwiesen, die Zähne mit „gewöhnlichem" Zahnpulver zu reinigen, ein Rat, der unseres Ermessens in seinen Folgezuständen mit Ersatzansprüchen von seiten des Geschädigten nicht ohne Erfolg beantwortet werden könnte.

Als Therapie würde zunächst das Aussetzen des Zahnpulvers und der Ersatz desselben durch ein Mundwasser, Thymolspiritus, vorbeugend gegen weiteren Schwund in Frage kommen. Dagegen muß dem Patienten der weitere fleißige Gebrauch der Zahnbürste anempfohlen werden. Daß die Benutzung der Zahnbürste ohne Pulver Schwund hervorzurufen nicht imstande ist, ist außer von Miller auch von anderen wiederholt nachgewiesen worden. Hier handelt es sich aber noch darum, die Politur der Schliffflächen nach Möglichkeit zu erhalten, da bei ihrem Verlorengehen das exponierte Dentin leicht zu Karies neigen könnte. Der Ersatz der verloren gegangenen Kronen würde durch Prothese oder Stiftzähne zu liefern sein. Für letztere Form des Ersatzes dürften wohl auch hier die von Parreidt beobachteten Schwierigkeiten zu befürchten sein, daß

nämlich der Kanal zur Aufnahme des Stiftes wegen der Dentifizierung der Pulpa erst durch sekundäres Ersatzdentin gebohrt werden müßte.

Durch die Güte von Herrn Geheimrat Professor Dr. Partsch wurde mir kurz vor der Veröffentlichung vorstehenden Falles ein anderer, ebenfalls in seiner Entstehung und durch die Art der Zerstörung des Gebisses äußerst seltener und interessanter Fall, der in gewissem Sinne als Antipode des ersten gelten kann, aus seiner Privatpraxis zur Veröffentlichung überlassen.

Es handelt sich um einen 45jährigen Herrn, Kaufmann, bei dem sich seit $1^1/_2$ Jahren tuberkulöse Erscheinungen bemerkbar machten, derenwegen er sich einer Kur in Davos unterzog. Wohl mit dem Grundleiden in Zusammenhang stehend hatte sich ein ihn stark belästigender Speichelfluß eingestellt. Es wurde ihm der Rat erteilt, zur Bekämpfung dieses Übels Pfefferminztabletten zu gebrauchen. Ein Rat, der jedenfalls nicht einwandfrei erscheint. Denn durch das Zergehen und Hin- und Herbewegen der Plätzchen im Munde kann naturgemäß ein Speichelfluß nicht bekämpft werden, im Gegenteil wird die Absonderung von Speichel dadurch stärker angeregt werden. Tatsächlich aber fand der Patient, der den Rat auch befolgte, sei es suggestiv, sei es durch den Wegfall eines fortwährenden Anreizes zum Ausspucken, eine gewisse Erleichterung seines Zustandes und gewöhnte sich dabei so an die Tabletten, daß er täglich durchschnittlich drei Schachteln englischer Pfefferminztabletten verbrauchte, die sich von deutschen Fabrikaten dadurch unterscheiden, daß sie größer sind und schwerer im Munde zergehen, also länger vorhalten. Seit einem Jahre hat Patient sich angeblich diesem Genuß in genanntem Umfange hingegeben. Seit einem halben Jahre bemerkt Patient, der früher mehrfach zahnärztlich behandelt worden ist und eine Krone sowie verschiedene Füllungen an seinen Zähnen aufweist, eine ihn störende, auffällige Schwarzfärbung seiner Zähne. Dieselbe war ihm namentlich auch durch das Betroffensein der Vorderzähne unangenehm, und dieser Umstand trieb ihn zu ärztlicher Untersuchung.

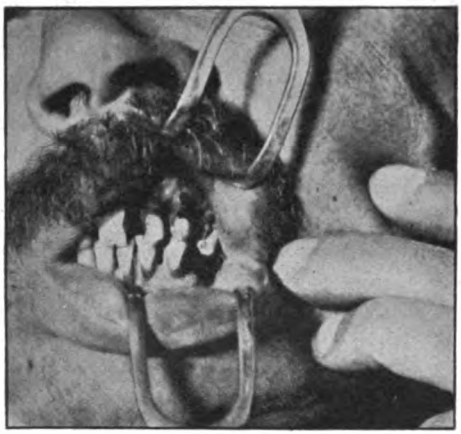

Abb. 5.

Bei der Inspektion des Mundes fällt dem Untersucher die schwere Zerstörung des Gebisses sofort auf. Namentlich stark von ihr betroffen sind die Zähne des Oberkiefers, weniger die des Unterkiefers.

Zahnformel: $\frac{6\,5\,4\,3\,2\,1 \mid 1\,2\,3\,4\,5\,6\,7}{5\,4\,3\,2\,1 \mid 1\,2\,3}$.

Vollkrone

An der Zahnreihe des Oberkiefers macht sich eine, die einzelnen Zähne ziemlich gleichmäßig stark befallene Zerstörung bemerkbar. Der Schmelz der Zähne an Wangen- und Lippenseite ist in ausgedehntem Maße zerstört bezw. nicht mehr vorhanden. Besonders stark geschädigt sind die Zahnhälse sowie die Approximalflächen. Vom Zahnhals bis etwa zur Mitte der Kronenoberfläche sowie an den Mesial- und Distalflächen ist die Schmelzdecke nicht mehr vorhanden. Inselartig stehen noch Schmelzreste in der unteren Hälfte der Zähne nach der Schneidekante bezw. Kaufläche zu. Erhalten ist im wesentlichen der Schmelz auf der Gaumenseite. Diese Schmelzinseln zeigen eine meist bläuliche Farbe, zum Teil kreidige Beschaffenheit. Der Schmelz ist an seiner Oberfläche nicht ganz glatt und fällt in wie benagt aussehenden, unregelmäßig gezackten Linien gegen das freiliegende Dentin der oberen Zahnhälfte ab, zeigt auch vielfache Unterminierungen.

Das Dentin ist außerordentlich weich und nicht, wie normalerweise, gelblich, sondern von tief dunkelbrauner, fast schwarzer Farbe. Diese Schwarzfärbung war auch für den Patienten, wie bereits erwähnt, die veranlassende Ursache zur Untersuchung seines Gebisses. Schmerzen haben ihm seine Zähne trotz des hochgradigen Verfalles nicht in besonderem Maße bereitet. In mehreren Zähnen ragen in früherer Zeit gelegte Füllungen jetzt nach Ausfall des Schmelzes über die Zahnbeinoberfläche hervor. Fast alle sind stark gelockert. An den Approximalflächen liegt das Dentin bis nahe an die Kauflächen frei. Durch den Wegfall der harten Zahngewebe an diesen Stellen erscheinen die Zähne weit auseinanderstehend. Sichtlich am tiefsten ist aber die Zerstörung des Zahnbeines am Zahnhalse, wo auch das Zahnbein von ganz besonders weicher Beschaffenheit ist (Abb. 5).

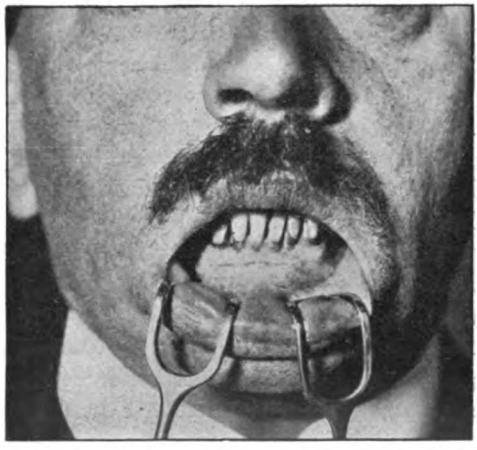

Abb. 6.

Ähnlich liegen die Verhältnisse an den Zähnen des Unterkiefers, nur daß hier eine weniger weit fortgeschrittene Zerstörung sich findet. Auch die Zähne des Unterkiefers erweisen sich als im ganzen gleichmäßig betroffen. Keine Zerstörungserscheinung zeigt die Goldkrone $\overline{5}$. An der Lippen- und Wangenseite sämtlicher Zähne sind die Zahnhälse von Schmelz entblößt. Das freiliegende Dentin ist hier aber noch nicht so intensiv dunkel gefärbt wie an den Zähnen des Oberkiefers, auch hat es noch eine festere Beschaffenheit. Von diesen schmelzentblößten Partien an den Zahnhälsen der Vorderseite ausgehend, sieht man nun an den Mesial- und Distalflächen auch hier freiliegende Dentinflächen nach der Kaufläche resp. Schneidekante zu ziehen, so daß die stehen gebliebene Schmelzplatte der Vorderseite ungefähr die Form eines, mit der abgerundeten Spitze nach der Zahnwurzel zu liegenden Dreieckes hat. Auch hier setzt sich der allerdings in noch größerem Umfange wie an den Zähnen des Ober-

kiefers vorhandene Schmelz in unregelmäßig gezackten Linien gegen das Zahnbein ab und ist z. T. unterminiert. An seiner Oberfläche hat er an Glanz eingebüßt und scheint von großer Festigkeit zu sein. An dem Schmelz der Zungenseite fehlen ausgesprochene Veränderungen (Abb. 6).

Bezüglich seines ganzen Aussehens erinnert der Prozeß auf den ersten Blick stark an das als Bäcker-, Konditoren- oder Zuckerkaries allgemein bekannte Krankheitsbild. Hier wie dort die starke Zerstörung der ganzen Vorderfläche des Zahnes, die flächenhafte Zerstörung des Schmelzes, das Einsetzen des Zerfallsprozesses am Zahnhalse nahe dem Zahnfleischrande, die auffallende Erweichung des Zahnbeines und seine Dunkelfärbung. Unter Berücksichtigung der Tatsache, daß sich der Zerfall der Zähne bei dem Patienten erst nach gewohnheitsgemäßen übermäßigem Gebrauche der Pfefferminztabletten eingestellt hat, wird man wohl zu der Annahme gelangen müssen, daß man es auch hier mit einer Form der Zuckerkaries zu tun hat, die allerdings auf eine eigenartige und von der gewöhnlichen Art abweichende Entstehungsursache zurückgeführt werden muß.

Unerörtert mag die Frage bleiben, ob das tuberkulöse Grundleiden des Patienten einen schädigenden Einfluß auf die Beschaffenheit seiner Zähne durch allgemeine Ernährungsstörungen hat ausüben können. Jedenfalls ist der allgemeine Kräfte- und Ernährungszustand des Patienten jetzt so gebessert, daß er dem Patienten gestattet, wieder voll in seinem Geschäft tätig zu sein. Im übrigen ist es ja auch Tatsache, daß die Zuckerkaries in den üblichen Fällen gerade die jugendlichen Arbeiter der betreffenden Berufsklassen bei sonst meist guter Gesundheit befällt, eine besondere Ursache im Allgemeinbefinden also nicht gesucht zu werden braucht. Gilt heute die Karies allgemein als ein Krankheitsprozeß chemisch-bakterieller Natur, so wird man sich dem Eindruck nicht verschließen können, daß bei dem Gebiß unseres Patienten die chemische Art der Zerstörung überwiegt. Darauf weist hin die schnell einsetzende und sich ausbreitende Entkalkung und Zerstörung des Schmelzes sowie die Tatsache, daß die Auflösung von Schmelz und Dentin sich deutlich mehr in die Breite flächenhaft als in die Tiefe ausdehnt als bei der gewöhnlichen Form der Karies. Auch die starke Pigmentierung des Dentins läßt vielleicht eine chemische Ursache als möglich erscheinen. Die Pigmentierung findet sich sonst bei der mehr chronischen Form der Caries sicca, die gerade durch ihren langsamen Verlauf gekennzeichnet ist, und zwar mit der Maßgabe, daß das Dentin um so dunkler gefärbt, je langsamer die Karies fortgeschritten ist. Die Annahmen hinsichtlich der Ursache der Pigmentierung des freiliegenden Dentins sind ja verschieden. Aber gerade die starke Pigmentierung des Zahnbeins in vorliegendem Falle bei der so rasch

verlaufenden Zerstörung läßt es möglich erscheinen, daß hier andere rascher als gewöhnlich wirkende Ursachen tätig gewesen sind, vielleicht durch Einwirken von bei der Zuckergärung entstandenen Stoffen auf die im Dentin vorhandenen schwefelhaltigen Substanzen. Möglich, daß auch das Ol. menth. pip., das man sonst nur als Antiseptikum und Geschmackskorrigens ansah, hier eine unterstützende Wirkung den bei der Zuckergärung entstandenen Säuren geliefert hat. Wahrscheinlich, daß die bekannte und oft angewandte anästhesierende Eigenschaft des Pfefferminzöles auch hier nicht versagt hat, denn trotz der hochgradigen Zerstörung des Gebisses enthält die Anamnese des Patienten so gut wie nichts über durchgemachte Zahnschmerzen.

Auffallend ist auch hier die ganz analoge Art der Zerstörung von Schmelz und Zahnbein wie bei den Arbeitern, von denen man gewöhnlich annimmt, daß sie dem Einatmen von Zuckerstaub usw. die Schädigung ihres Gebisses zu verdanken haben. Davon kann natürlich hier keine Rede sein. Obwohl Patient die Tabletten in üblicher Weise im Cavum oris zergehen ließ, findet sich doch auch hier die Schädigung der Zähne auf ihren Vorder- und Seitenflächen. Ohne aus dem einen Falle Verallgemeinerungen ziehen zu wollen, möchte ich doch hierbei auf die Untersuchungen Röses hinweisen. Derselbe bekämpft die Vorstellung, daß die allgemein bekannte Zuckerkaries der Zuckerbäcker, Bäcker und Müller entstände durch Einatmen von Zucker- und Mehlstaub mit dem Munde, und er sieht die Ursache der permanenten Zahnerkrankung in der Gewohnheit der betreffenden Arbeiterklassen, die feinen Backwaren zu kosten und frischgebackenes Weißbrot in oft noch klebrigen Zustande zu genießen. Bei unserem Patienten weist der Hauptsitz der Zerstörung am Zahnhals darauf hin, daß der vom Speichel abgesetzte Zucker hier besonders ungestört seine Wirksamkeit entfalten konnte. Hier fehlte das Spiel der Zunge, das die Hinterfläche der Zähne rein hielt, und die Wangen- und Lippenbewegung reichte dazu nicht aus, zumal bei einem Patienten mit so wenig lebhaftem Mienenspiel wie dem unseren. Daß der Zucker sich besonders leicht auch in den Zahnzwischenräumen halten konnte, wo er beiden Reinigungsvorgängen entrückt war, bedarf keiner Erklärung. Die starke Mitbeteilung der Zahnseitenflächen an der Zerstörung beweist es augenscheinlich. Die geringere Beteiligung der Zähne des Unterkiefers im Vergleich zu den oberen dürfte sich durch die Tatsache zwanglos erklären lassen, daß der Speichel sich stets im Mundboden ansammelt und hier in verstärktem Maße die Unterzähne umspült und reinigt, ein Vorgang, der hier noch an Bedeutung gewinnt, da ja Patient an einer übermäßigen Absonderung des Speichels litt.

Therapeutisch kommt in Betracht, daß Patient nicht gewillt ist, einen größeren Eingriff an seinem Gebiß vornehmen zu lassen und sich mit dem Status quo zunächst weiter behelfen will. Seinem Hauptwunsche nach Beseitigung der ihm besonders störenden Schwarzfärbung seiner Zähne wird man durch Abreiben der völlig erweichten Zahnkronenoberflächenschicht und Bleichen mit H_2O_2 nachkommen können. Von Interesse wird es auch sein zu beobachten, inwieweit nach Aufhören der veranlassenden Schädigung der Krankheitsvorgang zum Stillstand kommen wird.

Nach der eingangs betonten überwiegend chemischen Natur dieser Karies erscheint es wohl möglich, daß bei der unterstellten Voraussetzung ein weiteres Fortschreiten der Karies nicht nötig ist. Ob allerdings auch in diesem günstigsten Falle dem Patienten sein natürliches Gebiß funktionsfähig erhalten bleiben wird, erscheint namentlich hinsichtlich der Zähne des Oberkiefers fraglich, da hier die Zerstörung des Schmelzes, besonders aber auch die Erweichung des Dentins so hochgradig ist, daß eine wirksame Hilfe auf die Dauer nur noch durch Extraktion und Prothese zu leisten sein wird.

Interessant ist die Gegenüberstellung der beiden Fälle.

Gemeinsam ist beiden als Schlußergebnis eine hochgradige, nicht mehr zu beseitigende Zerstörung ihres Gebisses, die nur den künstlichen Zahnersatz als letztes Hilfsmittel erscheinen läßt. Aber wie verschieden sind die Ursachen, wie verschieden die Wege, die zu dem Endresultat geführt haben! Wie verschieden endlich das Aussehen beider Zerstörungsformen!

In unserem erstbeschriebenen Falle die mechanische Ursache. Zahnbürste und Pulver haben die Zähne, ich möchte fast sagen, wegrasiert. Was stehen geblieben ist, sind Zahnstümpfe mit harten, glänzenden, polierten Flächen ohne jede Erweichung. Wenn auch für die mechanische Art der Entstehung ungewöhnlich rasch, so hat der Prozeß doch gegen 18 Jahre bis zu seiner von uns beobachteten Entwicklung gebraucht.

Der zweitbeschriebene Fall demgegenüber ein Typus der überwiegend chemischen Schädigung des Gebisses. Schon ein Jahr hat genügt, das Gebiß in einen — mutatis mutandis — ähnlich schweren Zustand der Zerstörung zu versetzen, wie die fast 18fache Zeit im ersten Falle. Hier ist von einem Schwunde der Zähne keine Rede. Auflösung der harten Zahnsubstanzen ist es, die uns überall begegnet, in dem inselartigen Stehenbleiben eines Schmelzrestes auf der Zahnvorderfläche, in dem Erweichen des Zahnbeines. Hier ein Prozeß, der sichtbar seinen Ausgang vom Zahnhals genommen hat, dort eine von der Kaufläche ausgegangene Zerstörung des Zahnes.

Im ersten Falle ein von vorn nach hinten im Gebiß graduell abnehmende Zerstörung, im zweiten Falle ein ziemlich gleichmäßiges Beteiligtsein der Zähne einer Zahnreihe. Endlich zum Schluß der Hinweis, daß beiden Patienten das sonst alarmierende Symptom des Schmerzes sehr zu ihrem Schaden erspart geblieben ist. Andernfalls hätten sie wohl sehr viel rascher den Weg zum Zahnarzt gefunden und hätten auf so leichte Weise ihr Gebiß vor weiterem Schaden bewahren können.

Jedenfalls dürften die beiden veröffentlichten Fälle bei der seltenen Art ihrer Entstehung und ihrer scharf ausgeprägten Eigenart das Interesse der Fachwelt in Anspruch nehmen als gute Repräsentanten zweier grundverschiedener Zerstörungsarten unserer Zähne, der mechanischen und der chemischen.

Dem Direktor des zahnärztlichen Institutes, Herrn Geheimrat Professor Dr. Partsch, meinem hochverehrten Chef, erlaube ich mir auch an dieser Stelle meinen verbindlichsten Dank für die gütige Überlassung der beiden Fälle sehr ergebenst auszusprechen!

Literatur.

Baume, Lehrbuch der Zahnheilkunde. — Kunert, Die Zahnkaries bei Bäcker und Konditoren. — Miller, Versuche und Beobachtungen über den Schwund der harten Zahngewebe usw. — Parreidt, Kompendium der Zahnheilkunde. — Röse, Zahnverderbnis und Beruf. — Scheff, Handbuch der Zahnheilkunde. — Walkhoff, Die Defekte der harten Zahnsubstanzen ohne Erweichung.

Über die Hebelverhältnisse unseres Unterkiefers, seine Vorschiebebewegung und den Schneidezahn-Führungsstift am Artikulator.

Von

Dr. **Max Müller** in Hannover.

Unter den Schädelknochen besitzt nur der Unterkiefer eine gelenkige Verbindung, und zwar mit einer Bewegungsmöglichkeit, welche den anderen Gelenken unseres Körpers nicht eigen ist. In allen drei Dimensionen des Raumes vermag sich der Kiefer zu bewegen, an Graden der Bewegungsfreiheit teilt ihm Rudolf Fick vier zu. Die Grundbewegung, das Senken und Heben des Kiefers (Öffnungsbewegung) geschieht in der Art eines Scharniers. Die

zweite ist die reine Vorwärtsbewegung (Propulsion), der sich als dritte die Seitwärtsbewegung anschließt. Während die zweite eine Kombination mit der Grundbewegung ist, zeigt die dritte, die Lateralbewegung, ein noch komplizierteres Verhalten, denn sie ist, abgesehen von einer minimalen, passiven, reinen Seitenbewegung, ohne beide ersteren unausführbar. Die Grundbewegung wollen wir in den folgenden Überlegungen außer acht lassen, unsere Betrachtungen gehen von der stillschweigenden Voraussetzung aus, für die Prothetik Erkenntnisse zu sammeln. Aber beim Öffnen des Kiefers kommen die Zahnreihen außer Kontakt, oder analog ausgedrückt, eine Prothese gerät außer Tätigkeit, deshalb soll uns in vorliegendem Beitrag nur die zweite Bewegung des Unterkiefers, bei der der Zahnreihenkontakt erhalten bleibt, ihre Art der Ausführung im Gelenk interessieren. Die Anatomie des Kiefergelenkes setze ich selbstverständlich als bekannt voraus. Immerhin will ich noch einmal daran erinnern, daß unsere Kiefergelenke jederseits durch die Zwischenlagerung des Meniskus in ein oberes und ein unteres Gelenk, insgesamt also vier Gelenke, geteilt werden. Das obere Gelenk, gebildet vom Schläfenbeine und dem Meniskus, dient hauptsächlich den ausgiebigen Bewegungen des Kiefers, im unteren Gelenke findet vorwiegend Rotation statt. Dieses wird hergestellt durch den Meniskus und das Kieferköpfchen. Jedoch das eigentliche Gelenk für den Kieferkopf wird vom Meniskus gebildet. Dieser ist die transportable, formveränderliche Pfanne für das Köpfchen. Die Unterfläche des Diskus sowohl wie seine Oberfläche sind dem Capitulum mandibulae und dem Tuberculum articulare gleichgeformt. Aus diesem Grunde kann man, obgleich durch die Synovialräume zwischen den Gelenkteilen Zwischenräume gebildet werden, das Tuberkulum als Gelenkbahn bezeichnen. Man muß sich eben dabei vor Augen halten, daß das Kieferköpfchen nicht etwa derartig am Gelenkhöcker entlang gleitet wie ein Brett am anderen, oder wie der untere Inzisivus am oberen. Aber ich möchte mich gegen die Meinung aussprechen, daß das Köpfchen im Gelenke keine Führung habe, daß nur die Zähne die Führungsschienen seien. Für den zahnlosen Kiefer haben wir auch keine andere Führung als das Gelenk, es besteht bei ihm also tatsächlich eine Führung durch das Gelenk, weswegen wir diese beim bezahnten Kiefer nicht als funktionslos betrachten wollen.

Im unteren Gelenk betätigt sich der Kiefer als ein einarmiger Hebel, denn Kraft und Last greifen auf derselben Seite vom Stützpunkte, dem Kieferköpfchen, an. Allgemein nimmt man an, daß die Kraftlinie etwa mit der Lage des Masseters und des Pterygoideus internus zusammenfällt, also ein wenig hinter dem Processus coro-

noideus liegt. Der dritte Hebemuskel des Kiefers, der Temporalis, der der Mandibula als Zurückzieher dient, scheint keine beträchtliche Kraft zu entwickeln, denn Walkhoff fand bei seinen bekannten Röntgenaufnahmen das dem Schläfenmuskel entsprechende Knochentrajektorium nur schwach ausgebildet. Auch Walkhoff sieht den Unterkiefer als einarmigen Hebel an. Die Skiagramme veranlaßten ihn, die Druckwirkungen des Hebels genauer zu untersuchen, ich brauche an dieser Stelle wohl nur auf seine überaus interessanten Ausführungen in der Deutschen Monatsschrift für Zahnheilkunde 1900/1901 hinzuweisen.

An dem einarmigen Hebel setzen Muskeln an, welche imstande sind, eine Kraft zu entwickeln, deren Größe vielfach unterschätzt wird. Während Siegmund mit einer Kaukraft von 1300 Pfund rechnet, Burras 450, Wedelstädt 350, Rosenthal 100 Pfund angeben, fand Sauer eine durchschnittliche Leistung von 50 Pfund. Head sowohl als auch Black stellten späterhin Versuche an, um die Kraft zu messen, welche für die verschiedenen Arten von Speisen zur Zerkleinerung erforderlich ist. Head registrierte bis 43 Pfund, Black bis 80 Pfund oder einem Zitate im Dental Cosmos 1905 S. 120 zufolge bis 270 Pfund. Ihre Angaben weichen also stark voneinander ab. Die Versuchsanordnung spielt eine zu große Rolle dabei, um übereinstimmende Resultate zu ergeben. Ist es doch einleuchtend, daß beispielsweise am vorderen Ende des Hebelarmes eine bedeutend größere Kraft nötig ist, eine dort befindliche Last zu heben als eine solche in der Gegend der Molaren; es verringert sich nach A. Mora die Kaukraft an den Inzisiven auf $^1/_5$. Obendrein kommt die individuelle Fähigkeit in Betracht, so daß Luigi Arnone 3—100 kg berechnet, ich bin sogar der Meinung, daß einzelne Personen beim Zerbeißen von Fruchtkernen noch größere Kräfte auslösen. Ein für die Praxis verwendbares Gnathodynamometer, so wie es die Rotterdamsche Tandheelkundige Vereenigung durch erneutes Preisauschreiben zu erhalten wünscht, hat noch nicht konstruiert werden können. Aber wer kann es wissen, wie weit wir noch davon entfernt sind zu einer Zeit, in welcher das Studium der Hebelverhältnisse des Kiefers immer allgemeiner wird.

Aus letzterem Grunde möchte ich auf eine Arbeit eingehen, welche mir die interessanteste von allen über den Unterkiefer als Hebel veröffentlichten erscheint. Jedem, der sich mit dem Studium der Kieferbewegungen beschäftigen will, möchte ich den Beitrag Richard Breuers dringend zum Durcharbeiten empfehlen. Der Artikel ist in der Festschrift des Vereins Österreichischer Zahnärzte anläßlich des 50jährigen Bestehens veröffentlicht unter dem Titel: Die Gesetze des

einarmigen Hebels angewendet in Bau und Funktion des menschlichen Unterkiefers. Breuer hatte auf Grund von ihm angestellter und veröffentlichter Studien über die Bewegung des Kiefergelenkes im Röntgenbilde Zweifel an der Auffassung bekommen, daß der Unterkiefer ein einarmiger Hebel sei. Seine Studie galt der Nachuntersuchung. Breuer betrachtet zuerst an einem Schulbeispiele des einarmigen Hebels, und zwar an einem geraden, die Proportionen bezüglich der Last und Kraft. Alsdann biegt er — siehe Abb. 1 — entsprechend dem Ramus ascendens des Unterkiefers den geraden Hebel stumpfwinkelig ab zu einem Winkelhebel und berechnet nun-

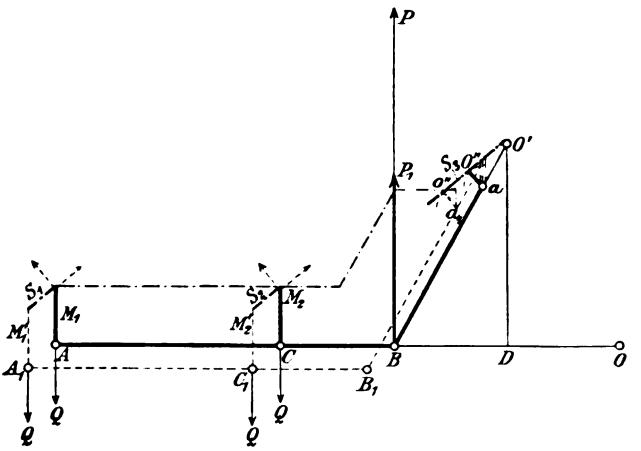

Abb. 1.

mehr für diesen die aufzuwendende Kraft. Da stellt es sich dann heraus, daß der Winkelhebel zur Überwindung derselben Last viel größerer Kräfte bedarf als der geradlinige Hebel. Das erscheint Breuer offenbar als ein Mißgriff der Natur, und seine folgenden Ausführungen suchen dieses ungünstige Verhältnis als ein nur scheinbares hinzustellen und zu begründen. Ich kann mich der Auffassung Breuers nicht anschließen, ich bin vielmehr der Meinung, daß der Winkelhebel in bezug auf die Größe der aufzuwendenden Kraft tatsächlich ein ungünstiges Verhältnis gibt. Die Abb. 1 (Breuers Abb. 2) soll einen von einem Ingenieur zu bauenden Quetschapparat ABO′ darstellen. Im Punkte A wirkt eine Last Q von 30 kg. Um 30 kg im Gleichgewicht zu halten, ist unter Annahme des geraden Hebels ABO eine Kraft P_1 in der berechneten Größe von 75 kg erforderlich, wohingegen der Winkelhebel ABO zur selben

Leistung einer Kraft P = 120 kg bedarf. In den Punkten A und C hat der Quetschapparat die Stifte M_1 M_2 erhalten, welche gegen das _._._. gezeichnete Widerlager (Oberkiefer) wirken. Unter der Annahme, daß der Unterkiefer sich bei der Vorwärtsbewegung parallel seiner Ausgangsstellung vorwärts bewegt, sind am Widerlager die untereinander parallelen, schiefen Gleitflächen S_1 S_2 S_3 angebracht. An diesen rutschen die Stifte des Quetschapparates entlang, wie es die punktierte Stellung von M'_1 M'_2 angibt. Der Tatsache, daß beim Winkelhebel die Kraft P bezüglich der Strecke BO' im spitzen Winkel angreift, mißt Breuer besondere Wichtigkeit zu: „Es entsteht demnach für die Strecke BO' eine Komponente der Kraft P, welche BO' gegen die Unterlage drückt, und eine Komponente, welche den Hebelarm um O' zu drehen sucht. Je spitzer der Winkel, unter dem die Kraft angreift, desto größer ist die Druck-, desto kleiner die Drehkomponente. Die Druckkomponente wirkt parallel BO' und die Drehkomponente senkrecht darauf. Die Druckkomponente wird durch den Widerstand der Unterlage im Drehpunkte O' aufgehoben, so daß nur die Drehkomponente zur Geltung kommt, also lediglich ein Teil der Kraft P. Und dieser ist schon imstande, gegenüber der Last Q das Gleichgewicht herzustellen. Das scheinbare Mißverhältnis in punkto Kraft beim Winkelhebel löst sich, wie wir gesehen haben, in ein recht günstiges Verhältnis auf." Das ist meiner Meinung nach ein Trugschluß, vielmehr muß eine um so viel größere Kraft aufgewendt werden, je spitzer der Winkel zwischen Kraftlinie und abgebogenem Hebelarm wird. Um dieses zu erkennen, wollen wir Breuer weiter folgen, wenn er BO' nochmals in a knickt. Nach Verlegung des Punktes O' nach O" nimmt Breuer nicht die erforderliche Neuberechnung der nötigen Kraftgröße vor (Fällen einer Lotrechten auf AO und Einsetzen der Proportionen). Und bevor auch wir dieses tun, wollen wir berechnen, wie groß die Dreh-

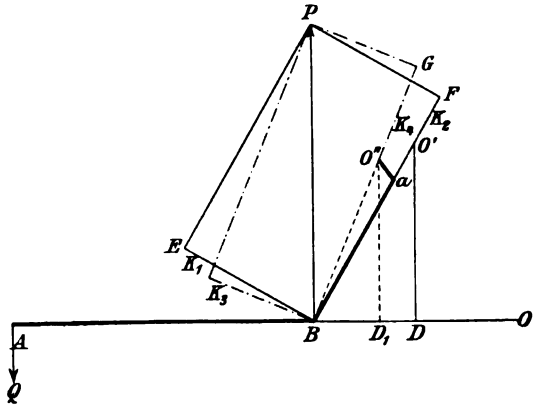

Abb. 2.

komponente jetzt geworden ist. Breuer hat die Größe der Drehkomponente nicht zahlenmäßig berechnet, da er aber ihrem Kleinerwerden Bedeutung zumißt, wollen wir sie unter Annahme des Punktes O′ sowie auch O″ ausrechnen. Wir zeichnen in Abb. 2 das Parallelogramm. Entsprechend dem Gesetz: Kraft mal Kraftarm ist gleich Last mal Lastarm erhalten wir folgende Proportionen:

$$\begin{aligned} P \times 2\,(BD) &= Q \times 8\,(AD) \\ P \times 2 &= 30 \times 8 \\ P \times 2 &= 240 \\ P &= 120. \end{aligned}$$

Das ist, wie Breuer berechnet, die Kraft von 120 kg. Diese Kraft zerlegen wir in die Drehkomponente $EB = K_1$ und die Druckkomponente $FB = K_2$. Die letztere geht durch den Stützpunkt, durch den Drehpunkt, weshalb sie kein Drehmoment ergibt. Die Drehkomponente ist derjenige Teil der Kraft P, welche senkrecht auf dem Hebelarme steht. Die Berechnung des Drehmomentes (Kraft mal senkrechten Abstand) ergibt also folgendes: Der senkrechte Abstand der Kraft P vom Drekpunkte O′ ist der Hebelarm $BD = 2$ cm. Der senkrechte Abstand der Kraft K_1 vom Drehpunkte O′ ist der Hebelarm BO′. Bei der Zerlegung ist das Moment der Resultierenden gleich der Summe der Momente der Komponenten. Mithin hieße unsere Proportion, wenn ich $P \times 2$ durch die Komponenten ersetze:

$$P \times 2 = K_1 \times 4 + K_2 \times \text{Null} = Q \times 8.$$

$K_2 \times$ Null ist für das Drehmoment, wie schon bemerkt wurde, außer Frage zu stellen. Folglich ist:

$$\begin{aligned} K_1 \times 4 &= Q \times 8 \\ &= 30 \times 8 \\ &= 240 \\ K_1 &= \frac{240}{4} \\ K_1 &= 60. \end{aligned}$$

Die Drehkomponente entwickelt demnach eine Kraft von 60 kg. Diese 60 kg bewirken in der Tat, das Gleichgewicht gegenüber der der Last von 30 kg herzustellen. Aber sie sind nur, wie Breuer auch sagt, ein Teil der aufgewendeten Kraft von 120 kg, die übrigbleibenden 60 kg gehen also verloren; um den Winkelhebel überhaupt in Tätigkeit setzen zu können, bedarf die Natur der Aufwendung von 120 kg gegenüber derjenigen beim geraden Hebel von 75 kg. Nur 60 kg statt der 75 kg des einarmigen Hebels würde die Natur gebrauchen, wenn die Muskeln in der Richtung der Drehkomponente wirken

würden. Ihre Ansatzstelle müßte demnach vorn am Kiefer, sagen wir vielleicht in der Gegend der oberen Eckzähne liegen, wodurch aber ein Öffnen des Mundes überaus erschwert würde (Muskelzerrung). Das Heben der Last geschieht beim Winkelhebel in der Tat mit größerer Mühe, von den Muskeln wird ein größerer Kraftaufwand verlangt. Das von Breuer selbst zuerst konstatierte Mißverhältnis wandelt sich nicht, wie Breuer zu beweisen glaubt, in das Gegenteil um, nur die wirklich aufzuwendenden Muskelkräfte kommen ja für die Betätigung des Hebels in Frage.

Um dieses noch einleuchtender zu schildern, wollen wir die Berechnung für die Verlegung des Punktes O' nach O" auch ausführen. Wir erhalten die Verhältnisse $BD_1 = 1{,}3$ cm (Abb. 2) und BO" = 3,4 cm, mithin

$$\begin{aligned} P \times 1{,}3 &= Q \times 7{,}3 \\ P \times 1{,}3 &= 30 \times 7{,}3 \\ P &= \frac{30 \times 7{,}3}{1{,}3} \\ P &= \frac{219}{1{,}3} \\ P &= 168{,}4. \end{aligned}$$

Wir sehen also, daß nach erfolgter Abknickung der Betrag der Kraft statt 120 kg sogar 168,4 kg betragen muß. Nach dem Abknicken ist der Winkel, welchen die Kraft P mit BO" einschließt, kleiner geworden, aber desgleichen der Hebelarm (BO") für die Kraft K_3. Breuer sagt: „ . . . je spitzer der Winkel wird, unter welchem die Kraft angreift, desto größer ist die Druckkomponente." Dieser Satz ist unbestritten im Rechte, wenn wir dieselben Hebellängen beibehalten, wenn wir also BO' = 4 cm auf der Hilfsgeraden BG abgetragen. (Alsdann lautet die Proportion: $P \times 1{,}6$ oder $K_3 \times 4 = 30 \times 7{,}6$ also 57 kg Drehkomponente.) Aber sobald wir den Hebelarm verkleinern, so vergrößert sich die Drehkomponente, wie wir aus folgenden Proportionen ersehen.

$$\begin{aligned} P \times 1{,}3 &= K_3 \times 3{,}4 + K_4 \times \text{Null} = Q \times 7{,}3 \\ K_3 \times 3{,}4 &= 30 \times 7{,}3 \\ K_3 \times 3{,}4 &= 219 \\ K_3 &= \frac{219}{3{,}4} \\ K_3 &= 64{,}4. \end{aligned}$$

Auf 64,4 kg ist die Drehkompomente gewachsen — also, so klein der Unterschied ist, keine Verbesserung, sondern Verschlechterung der Verhältnisse. Warum hat die Natur nicht den geraden Hebel

gewählt, welcher das günstigere Verhältnis darstellt? Nun, beim geraden Hebel sind die Stützpunkte zu weit voneinander entfernt, so daß die Gefahr der Durchbiegung vorliegt trotz kleinerer Kraft P als beim Winkelhebel, falls nicht übermäßig starke Ausbildung des Knochens dem entgegenwirkt, welche aber einerseits ein zu großes Gewicht für den Kopf abgeben würde, und welche anderseits eine Vergrößerung der Kraft P nach sich ziehen müßte, um die vergrößerte Eigenschwere wieder zu kompensieren. Ferner mußte die Natur den Winkelhebel wählen, um die Bewegungen des Kiefers, hauptsächlich Öffnen und Vorwärts, zu ermöglichen, ohne die bewegenden Muskeln zu zerren, wobei auch an Rücksichtnahme auf die übrigen Kopfmuskeln oberhalb als auch unterhalb des Kiefers zu denken ist.

Unter den geschilderten Kraftverhältnissen arbeitet der Unterkiefer bei der einfachsten der Kieferbewegungen, dem Senken resp. Heben. Bei der zweiten Bewegungsform, der Vorschiebebewegung, würden die Verhältnisse dieselben bleiben, falls sich der Kiefer parallel seiner Ausgangsstellung vorwärts bewegen würde, wie es Breuer annimmt. Das geschieht aber nicht. Die Berechnung der zahlenmäßigen Größen analog der durchgeführten interessiert mich aus diesem Grunde für die Vorwärtsbewegung weniger, weshalb ich sie unterlassen will. Ich gedenke also nur den Mechanismus, die Art der Vorwärtsbewegung zu betrachten. Die bisher aufgestellten Theorien der Propulsion des Unterkiefers will ich an anderer Stelle gelegentlich besprechen und wende mich jetzt nur gegen die Ansichten über die vermeintliche Parallelverschiebung. So wollte beispielsweise Breuer den Fehlerquellen, welche das Studium des skelettierten Kiefergelenkes mit sich bringt, aus dem Wege gehen und verschaffte sich ein frisches Leichenpräparat mit uneröffnetem Gelenk und unversehrtem Bänderapparat sowie normal okkludierenden Zahnreihen. Er spannte den Schädel in einen eigens dazu gebauten Fixationsapparat und vollführte durch Zug an Fäden die Kieferbewegungen. Die verschiedenen Phasen der Bewegungen wurden durch Röntgenaufnahmen im Bilde festgehalten. Und da an beiden Teilen, sowohl am Schläfenbein als am Unterkiefer Markierungsstifte eingeschlagen waren, so konnte Breuer in einem auf die Photographien eingezeichneten Koordinatensystem die jeweilige Lageveränderung des Kieferkopfes innerhalb der Aufnahmeserie konstatieren. Es war ein glücklicher Gedanke die Röntgenphotographie für dieses Studium zu verwenden, sie hat, obgleich sie nur ein Leichenpräparat betraf, vorzügliche Resultate geliefert. Schon früher (1903, S. 171) hatte Wallisch behauptet, daß der Unterkiefer sich

bei der Vorschiebebewegung parallel zu seiner Ruhelage vorwärtsbewege. Diese Meinung vertrat Wallisch auch auf dem V. Internationalen Zahnärztlichen Kongresse 1909 in Berlin, woselbst ich mich seiner Ansicht nicht anschließen konnte (siehe Diskussion). Wallisch sagte in seinem Resumé: „Das Vorschieben des Unterkiefers bei aneinander gepreßten Zähnen erfolgt nicht in einer Kreislinie, sondern besteht in einem Tiefertreten des Unterkiefers und einem mehr oder weniger horizontalen Verschieben nach vorn." Auch Frank behauptet: „Der Unterkiefer verschiebt sich parallel an sich selbst." Frank macht aber einen ganz unverständlichen Fehler, er läßt den Kiefer erst eine Öffnungsbewegung machen und schiebt dann vor. Von der Öffuungsbewegung aus kann ich ganz selbstredend jede andere Bewegung machen. In einer der vorzüglichsten und ausführlichsten Beschreibungen des Kiefergelenkes und seiner Bewegungen nennt der bekannte Anatom Rudolf Fick die uns interessierende Phase der Vorschiebung ebenfalls eine „Parallelverschiebung oder Translationsbewegung".

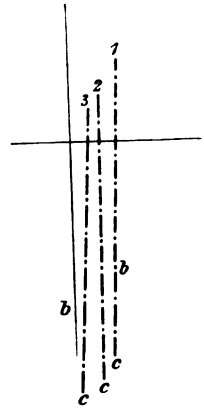

Abb. 3.

Auf Grund seiner eben geschilderten Röntgenphotogramme tritt Breuer der Ansicht Wallischs bei. Breuer brachte die Negative der einzelnen Aufnahmephasen zur Deckung und erhielt durch Pauspapier das Koordinatenkreuz und die Lage der Verbindungsgeraden der eingeschlagenen Markierungsstifte. In diesem in Abb. 3 wiedergegebenem Bilde sehen wir die Linie 1 (Ruhelage) allerdings parallel stehen zu der Linie 3 (Endstellung). Die Linie 2 hingegen ist den beiden übrigen nicht parallel, und das ist der springende Punkt, auf welchem ich nachher meinen Gegenbeweis stützen werde.

Vorerst wollen wir jedoch dieses Bild verlassen und die Abb. 1 (Breuers Abb. 2) betrachten. Wir sehen, daß das Widerlager des Unterkiefers diesem an seinen Endpunkten zwei Flächen entgegensendet, an welchen der Kiefer gezwungen ist, entlang zu gleiten; selbstverständlich unter der Voraussetzung dauernden Kontaktes beider Zahnreihen. Am vorderen Ende bildet die Rückfläche des oberen Inzisivus (resp. der gesamten Antagonisten) die Führungsfläche, während am rückwärtigen Ende das Tuberculum articulare dieselbe Rolle übernimmt. Diese beiden Führungsflächen diktieren dem Unterkiefer seine Bewegung. Legen wir bei einem beliebigen Unterkiefer über die Zähne eine Horizontale (Kauebene), so können

wir den Winkel, welchen die beiden in der Abb. gezeichneten Führungsflächen mit dieser Horizontalen einschließen, messen. Da stellt es sich heraus, daß die fraglichen Führungsflächen in den seltensten Fällen unter gleichem Winkel stehen, vielmehr fand Gysi als Mittelmaß für die Schneidezahnführung 60°, hingegen für die Gelenkbahn nur 35°. Nur wenn beide Führungen denselben Winkel bilden, nur in diesem überaus seltenen Falle, kann sich der Unterkiefer parallel zu seiner Ruhelage vorwärts bewegen. Man kann sich hiervon überzeugen, wenn man sich die Konturen eines Unterkiefers aus Pappe ausschneidet, sich die

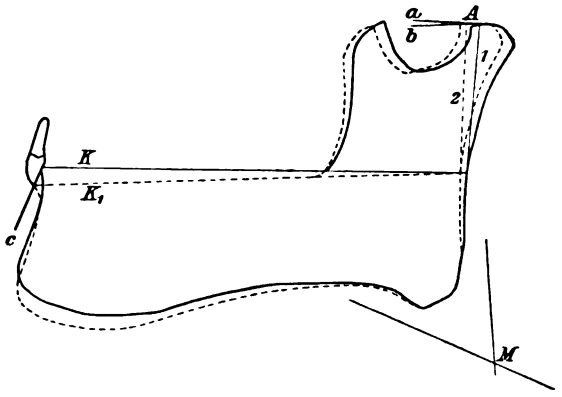

Abb. 4.

Führungsflächen in den variierendsten Winkeln auf eine Unterlage aufzeichnet und nunmehr das Pappmodell auf dieser bewegt. Man braucht nur das Extrem zu wählen, Schneidezahnführung 70° und Gelenkbahnneigung 5°, und man wird die Richtigkeit des obigen Satzes anerkennen. Die Abb. 4 zeigt uns diese Verhältnisse. Die gerade Linie K_1, welche über die Kauebene gelegt war, läuft nach der Verschiebung nicht mehr parallel derjenigen unserer Unterlage K, sondern schneidet letztere nach rückwärts hin. Ferner sehen wir in der Zeichnung eine Linie 1. Deren Lage soll der Verbindungslinie der Markierungsstifte, wie sie Breuer anwandte, entsprechen, sie gleicht also Breuers Linie 1c in Abb. 3. Nach der Verschiebung — alsdann Linie 2 — hat sie sich nach unten zu der Ausgangsgeraden 1 genähert, sie steht nicht parallel zu dieser. Den Grund hierfür werden wir aus dem Nachfolgenden bald ersehen. Vorerst wollen wir die Abb. Breuers näher zum Vergleiche heranziehen. Dabei bemerken wir, daß die Gerade 2c von Breuer ihrer Lage

nach gleich unserer Linie 2 gezeichnet ist. Der von diesem Autor verwendete Kiefer hatte sich also ähnlich unserem Pappmodell bewegt, er hatte sich nicht parallel vorgeschoben, sondern er hatte sich abwärts-rückwärts gedreht. Dazu sagt Breuer selbst: „in der Stellung 1 und 2 konvergieren die Geraden, weil zur Überwindung der Schneidekante der mittleren Inzisivi eine leichte Öffnungsbewegung erfolgen mußte. Dann verschob sich der Unterkiefer wieder parallel zu seiner Ruhestellung". Nun, das letztere wollen wir keinen Augenblick in Zweifel ziehen, aber — und das wollte ich zeigen — auf der Strecke bis zur Schneidekante hin erfolgte eine nichtparallele Verschiebung.

Eine Annahme bleibt uns noch und zwar, der Meniskus schiebe beim Beginne der Bewegung seine rückwärtige dickere Partie zwischen Gelenkhöcker und Köpfchen, und dann erst erfolge die eigentliche Vorwärtsbewegung. Aber die einfachste Überlegung wird den Gedanken sofort zurückweisen. Der Biß würde geöffnet und der Kiefer müßte in toto gesenkt werden. Welche Muskeln können ihn aber direkt vertikal abwärts bewegen? Die Antwort wird sich ein jeder selbst geben. Die Vorschiebebewegung ist meiner Ansicht nach eine Vorwärts-abwärts-Bewegung mit in sich erfolgender Drehung des Unterkiefers. Wir wollen noch weiter darauf eingehen.

Das Rotationszentrum zu bestimmen, ist an sich keine große Schwierigkeit, jedoch ist es ein besonderes Verdienst Gysis zum ersten Male für die Vorwärtsbewegung des Kiefers das Bewegungszentrum beträchtlich weit unterhalb des Kieferköpfchens anstatt oberhalb desselben anzunehmen. Wie ich aus einer Frage „durch welche Untersuchungen Gysi zu dieser Behauptung gelangt sei" entnehme, scheint die Konstruktion vielleicht nicht allgemein bekannt zu sein. Nun, für zwei voneinander entfernt liegende und in verschiedener Höhenlage sich befindende Punkte wie Kondylus und Inzisivus, welche sich gleichzeitig senken sollen, und zwar der erstere auf flacherer Bahn als der zweite, können wir nur Bewegungszentren annehmen, welche unterhalb der Punkte liegen. Ist mir die Bahn eines Punktes bekannt, so zerlege ich diese in einzelne, kleine Bahnabschnitte. Die Bewegung des Punktes in den Bahnabschnitten kann man auffassen als Drehbewegungen um augenblickliche Drehzentren. Die Bahnabschnitte sind also kleine Kreisbogenteile. Die Zentren liegen auf den Senkrechten zu den jeweils augenblicklichen Bewegungsrichtungen, welche durch die Tangenten an die Bewegungsbahn gegeben sind. Um das mir unbekannte Bewegungszentrum zu finden, fälle ich deshalb ein Lot auf die augenblickliche Bewegungsrichtung. Also in Abb. 5 fälle ich die Senkrechten auf beide

Führungsflächen, auf die 10° geneigte Gelenkbahn in A und auf die 60° geneigte Rückwand des oberen Inzisivus an seiner höchsten Stelle; deren Schnittpunkt M ergibt das Zentrum. Dieser Mittelpunkt ist das wahre Zentrum für die Vorschiebebewegung des Unterkiefers. Aber es kommt noch etwas hinzu. M ist nur das Zentrum beim Anfange der Bewegung. Sobald der Punkt A bis B gelangt ist, und dabei der untere Inzisivus die Schneidekante seines Antagonisten erreicht, liegt das Zentrum in E. Es ergibt sich also nicht ein Zentrum, sondern der Pol der Bewegung wandert auf der kurvenförmigen Polbahn ME, wir haben es mit einer Anzahl von Zentren zu tun. Ich komme also zu dem Schluß: Das Zentrum (die Achse) für die Vorschiebebewegung unseres Unterkiefers ist nicht stationär, sondern wandert. Es ist wohl unnötig, zu erwähnen, daß das Zentrum in allen Figuren die Seitenansicht der senkrecht zur Papierebene stehenden Achse, der Dreh-Achse, für die Bewegungen ist.

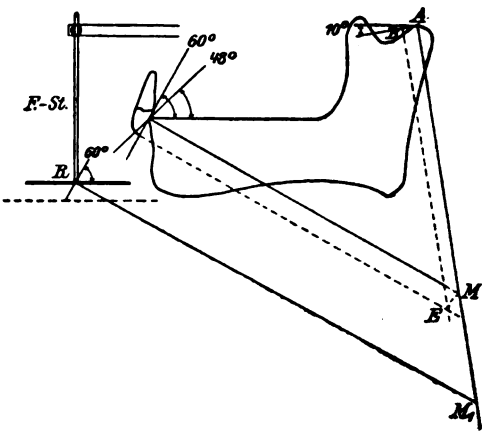

Abb. 5.

Für den Bau eines Artikulators können wir diese Zentren ausschalten, falls wir, wie Gysi es zuerst tat, „die Gelenkbahn wie die Schneidezahnbahn in feste, vorgeschriebene, jedoch variable Formen legen". Die verschiedenen Formen der Gelenk bahn, hauptsächlich ihre Neigungswinkel, haben seit langem das Interesse der Forscher wachgerufen, wachgehalten, und die Konstrukteure von Artikulatoren suchten die Natur des Kiefergelenkes nachzuahmen. Gegenüber dem ersten anatomischen Artikulator von David T. Evans, 1840, entstanden somit Verbesserungen, allerdings nur unzureichende. Ich glaube, es wird kaum einen Artikulator geben, den ich nicht persönlich gebraucht habe oder anderweitig studiert hätte, aber keiner der Apparate genügt weitgehenden Anforderungen. Vorerst wollen wir diejenigen von Gysi, Eltner und Andresen aus dem Spiele lassen und wollen unsere Betrachtungen auf die sonst gebräuchlichen wie diejenigen von Kerr, Snow oder

Christensen lenken. Probeweise wollen wir in einem solchen Artikulator ein vollzähliges, normal okkludierendes Gebiß setzen. Wenn uns das Glück hold war, so haben wir das Gebiß in die zugehörige Entfernung vom Kiefergelenk gebracht und die passende Gelenkbahn eingestellt. Nunmehr führen wir mit dem Artikulator Seitwärtsbewegungen aus und finden, daß dieser die normale Artikulation nachahmt, die Zahnreihen einer Kieferseite dabei in dauerndem Kontakt bleiben, oder anders ausgedrückt, daß die schiefen Höckerflächen der unteren Zähne an den schiefen Höckerflächen der oberen Zähne entlanggleiten. Diese natürlichen Gleitflächen müssen wir beim Zahnersatz nachbilden.

Nunmehr wollen wir einen Totalersatz in diesem Artikulator fertigen. Die Modelle sollen lege artis von uns eingegipst sein, und wir setzen nach und nach die Zähne auf. Dabei ist es gleichgültig, ob wir mit dem unteren Bikuspidaten beginnen, und zwar als erstem bewegten Zahn oder dem oberen Eckzahne. Wählen wir einmal nicht die Methode Gritmans, sondern setzen wir obere und untere Zähne auf. Haben wir die beiden Eckzähne einer Kieferseite aufgestellt, so imitieren wir die Seitwärtsbewegung des Kiefers, wir wollen also wie bei dem von uns vorhin benutzten Probegebisse die schiefen Reibungsflächen der oberen Zähne an denen der unteren Zähne hingleiten lassen. Mit diesem Momente beginnt das Versagen des Artikulators. Bei dem Probegebisse führten wir in der Seitwärtsbewegung die unteren Zähne an den oberen entlang, dabei wurde der Zahnreihenschluß nur um soviel geöffnet, daß die unteren Zähne dauernd mit den Antagonisten Kontakt behielten. Bei unserem Ersatzgebiß sind wir ebenfalls genötigt, den Zahnreihenschluß zu öffnen. Wir tun es auch, aber um wieviel? Entgegen den tatsächlichen, natürlichen Verhältnissen öffnen wir ganz und gar beliebig, so wie es uns gerade gefällt. Ob wir die oberen Eckzähne wenig oder recht tief herunterreichen lassen — dementsprechend also differentes Öffnen bedingen — ist gleichgültig, weil sich der Artikulator den Eckzähnen entsprechend von selbst öffnet. Die wirklich notwendige Größe der Öffnung kennen wir nicht, wir wissen nicht, wieviel oder wie wenig der Patient den Kiefer beim Seitwärtsbewegen senkt, der Apparat hingegen senkt den Unterteil willkürlich, meistens viel tiefer als der Patient. Auch die Ersatzschneidezähne geben uns keine Führung (die Christensensche Methode des Bewegungsbißnehmens halte ich für unrichtig), wir wissen nicht, wie hoch ihr Überbiß sein muß, wir kennen nicht den Grad ihrer Stellung zur Vertikalen. Die Führung liegt also einzig und allein am oberen Eckzahne, oder richtiger gesagt, wir haben sie hierhin

verlegt. Je nachdem ich den Eckzahn viel oder wenig herunterreichen lasse, ob ich ihn mehr palatinal- oder labialwärts stelle, oder ob ich ihn mit den Schneidekanten nach außen hebe, oder ob ich die distale Kante einwärts oder auswärts drehe, je nachdem erhalte ich eine Führung und ein Sich-Öffnen des Artikulators, welche die Anordnung und Höckerhöhe aller folgenden Zähne diktieren. Willkürlich, durchaus ohne Anhaltspunkte fertigen wir also das Gebiß an. Ist ein solches für die Kieferbewegungen des Patienten brauchbar? Ich habe mich oft genug vom Gegenteile überzeugt, und ich wundere mich aufs höchste, daß ein derartiger Gedankengang noch nicht ausgesprochen worden ist. Alle Artikulatoren derartigen Systems sind unzweckmäßig.

Die Willkür wurde jedoch von Gysi, zwar nicht ausgeschaltet, aber auf ein geringes Maß herabgeschraubt. Es wurde von ihm die Bewegung, die wir durch das beliebige Einstellen des ersten Höckerzahnes, gleichgültig ob des Eckzahnes oder des Bikuspidaten, zu einer willkürlichen machten, in eine feste, vorgeschriebene verwandelt und zwar durch einen Stift, welcher den unteren Inzisivus führt. Wir müssen es Gysi Dank wissen, daß er durch jahrelange Studien dazu kam, dem Schneidezahne diese Führung im Artikulator zu geben; ich bin der Meinung, daß allein dadurch die Artikulationsfrage ganz erheblich gefördert ist. Anderseits muß ich allerdings sagen, daß Gysi in der Anordnung der Schneidezahnführung einen konstruktiven Fehler gemacht hat. Aber der ist korrigierbar. Ich setze den Bau des Gysi-Artikulators, gleichgültig ob des großen, individuellen oder des „Simplex“ (nicht zu verwechseln mit Luces „Simplex“-Artikulator) als bekannt voraus, ebenso daß Gysi als normalen Neigungswinkel zur Kauebene, unter welchem sich der untere Inzisivus an der Rückwand seines Antagonisten abwärts bewegt, als 60° bezeichnet. Deshalb brachte Gysi also vorn an seinem Artikulator eine schiefe Ebene von 60° Neigung an, auf welcher ein Stützstift bei den Kaubewegungen gleitet. Bei dem mir zur Verfügung stehenden großen Apparate bewegt sich dieser Führungsstift allerdings auf einer weit flacheren Bahn, aber das ist lediglich die Schuld des Mechanikers, und für das Folgende sollen 60° Neigung gelten. Wir kehren zur Abb. 5 zurück. Der Punkt A des Kondylus, oder was gleichbedeutend ist, des Artikulators soll sich — wir betrachten die Vorwärtsbewegung gewissermaßen am Artikulator — nach Punkt B bewegen. Der Führungsstift F-St steht im Ruhepunkte R und die Führungsfläche (60° Neigung) senkt sich in die gestrichelte Lage. Die Senkung soll 3 mm betragen, um die Zeichnung deutlicher zu gestalten, wohingegen der Kiefer nur in $^1/_2$ der natür-

lichen Größe gezeichnet ist. Um das Bewegungszentrum zu finden, benutzen wir im Punkte A das Lot auf die Gelenkbahn und fällen in R die Senkrechte auf die Neigungsfläche von 60°. Der Schnittpunkt der Lote liegt in M_1. Im Artikulator erfolgt also die Rotation nicht um das vorhin von uns als wahren Rotationspunkt M bezeichnete Zentrum, sondern um das Zentrum M_1. Ein jeder Punkt des Kiefers wird im Artikulator um dieses Zentrum bewegt. Hier liegt der Fehler. Der untere Inzisivus wird dabei nicht auf den von Gysi verlangten 60° gesenkt, sondern nur auf 48°, wie ich es einzeichnete. Je höher entfernt der untere Schneidezahn von der tiefsten Stelle der Artikulator-Führungsfläche ist, oder, anders ausgedrückt, je mehr Gips zur Befestigung am Artikulator unter das Modell gebracht wurde, desto größer wird der Fehler, desto flacher wird der Zahn wirklich geführt. Hingegen, je steiler die Gelenkbahn ist, desto geringer wird der Fehler, denn bei der mittleren Gelenkbahnneigung von 35° führt der Artikulator den unteren Schneidezahn auf 57°. Selbstverständlich werden die wahren Bewegungswinkel aller übrigen Zähne dadurch ebenfalls andere. Und die von Gysi mit großer Sorgfalt in seiner Abb. 27 berechnete Neigung der Rutschfläche des letzten Molaren unter der Annahme, 20° Gelenkbahn und 50° Schneidezahnführungswinkel ergebe 42°, würde sich z. B., wenn wir die Führungsfläche ebenfalls 50° geneigt wählten und diese Fläche 2 cm tiefer und $2^1/_2$ cm nach vorn vom unteren Inzisivus setzten, nur unter 38° ergeben. Die Schlußfolgerungen bezüglich der in die Zähne einzuschleifenden Winkel, Öffnungswinkel der Kaurinne, wie Gysi sie nennt, wird der Leser selbst ziehen. Im übrigen will ich darauf hinweisen, daß uns der Führungsstift noch eine interessante Lösung gibt, nämlich wenn wir die Neigungswinkel der Zähne kennen, auf denen sie abwärts geführt werden, z. B. des Inzisivus, so können wir auch bei einer bestimmten Größe dieser Abwärtsbewegung die Größe der Senkung der übrigen Zähne bestimmen; z. B. wenn sich der untere Schneidezahn 3 mm senkt, so geht der Molar 2,4 mm abwärts. Wir können hierdurch einen Artikulator auf seine Richtigkeit prüfen.

Doch nähere Ausführungen würden mich vom Thema abführen, ich komme vielleicht später einmal darauf zurück, ich will deshalb nur die Art der Korrektur der Stiftführungsfläche erwähnen. Nämlich um den Inzisivus wirklich auf einer Fläche von 60° abwärts gehen zu lassen, müssen wir selbstverständlich die Stiftführungsfläche steiler gestalten, und zwar bei 10° Gelenkbahn sie auf 68° und bei 35° Gelenkbahn auf 65° erhöhen. Oder man wählt einen zweiten Weg, indem man die Führungsfläche vor- oder zurückschiebt.

Unsere Annahmen gelten immer einer geradlinigen Gelenkbahn. Neuerdings hat jedoch Eltner einen Artikulator konstruiert, dessen Gelenkbahn ein Kreisabschnitt ist. Eltner ist der Ansicht, daß das Tuberkulum einen Kreisabschnitt darstelle, ebenso die Oberfläche des Kieferköpfchens. Die Zentren dieser beiden Teile bleiben stets und ständig in derselben Entfernung voneinander. Ich stelle mir das grobsinnlich also vor, wie wenn ich zwei Geldstücke aneinander herrolle. Ob Eltners Annahme zu recht besteht, woran ich aus anatomischen und mechanischen Gründen zweifle, ist hier augenblicklich nebensächlich. Es handelt sich vielmehr nur darum, ob nunmehr unter der veränderten Annahme, also kreisförmiger statt geradliniger Gelenkbahn, der durch Eltner vom Gysi - Artikulator übernommene Führungsstift seiner Aufgabe genügt. Dabei ist zuerst darauf zu achten, daß das Zentrum der Vorwärtsbewegung des Kiefers auch beim Eltner-Artikulator oder bei Eltners Annahmen genau dort liegt wie bei jedem anderen. Und der konstruktive Fehler des Gysi-Artikulators bezüglich der Lage resp. der Neigungsfläche des Führungsstiftes bleibt ebenso beim Eltner-Apparate. Eines kommt allerdings noch hinzu, nämlich eine kreisförmige Gelenkbahn führt den unteren Inzisivus auch kreisförmig. Das ist der springende Punkt, das ist mein Einwand gegen die Kreis - Theorie Eltners. Theoretisch bedingt der gerade Schneidezahn-Führungsstift am Eltner-Artikulator, daß der untere Inzisivus im Beginne der Senkung steiler gesenkt wird als nahe am Ende der Bewegung. Wir hätten es also mit einer auf falscher Grundlage beruhenden Konstruktion zu tun. Aber ich betone das Wort theoretisch, denn in praxi ist der Unterschied nur gering, so daß er bei der Konstruktion eines Apparates wahrscheinlich nicht in Betracht gezogen werden braucht. Die in Abb. 6 eingezeichnete, nach vorn konkave Kurve ist die tatsächliche Bewegungsbahn des unteren Inzisivus beim Eltner-Artikulator. Die Abb. ist ein Ausschnitt aus einer Zeichnung in natürlicher Größe (Achsenkurve = 24 mm). Sie zeigt in den Kreisbögen K und K_1 die Verschiedenheit der Bewegungsrichtungen des Punktes J beim Wandern nach J, — aber sie zeigt auch, daß wir wohl in praxi den geraden Führungsstift resp. eine geradlinige Führungsfläche wählen können.

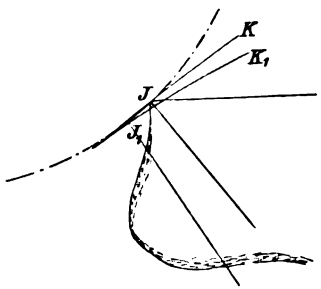

Abb. 6.

Über den Eltner-Artikulator kann ich kein abschließendes Urteil abgeben, da ich ihn erst vor einigen Tagen bekam und einen Vorzug gegenüber anderen Fabrikaten noch nicht feststellen konnte. Denn daß gegenüber der gleitenden die von Eltner konstruierte abrollende Bewegung (im Artikulator stebt der Unterkieferkopf fest und der Gelenkhöcker macht die Bewegung) einen Vorteil biete, ist mir noch nicht zum Bewußtsein gekommen. Bei Eltners Apparat treten bei der Vorschiebebewegung beispielsweise jederseits zwei gleichzeitige Bewegungen auf, die eine um die Mitte des Tuberkulums, die andere um die Mitte des Kapitulums. Diese abrollende Bewegung zieht aber den unteren Schneidezahn während des Rotierens nach rückwärts, wodurch er einen — wenn auch nicht übermäßigen — Winkel, der rückwärts geöffnet ist, mit dem Antagonisten bildet. Immerhin ist die Konstruktion des Apparates eine so komplizierte, anderseits jedoch so wohl durchdachte, daß es mir fernliegen soll, schon jetzt ein Urteil abzugeben.

Aber um das Artikulationsproblem lösen zu helfen, sei mir an dieser Stelle die Abschweifung gestattet, auf einen zweiten Fehler des individuellen Gysi-Artikulators aufmerksam zu machen. Es war mir aufgefallen, daß der Gysi-Artikulator die Kieferbewegungen nicht genau nachahmt, trotzdem ich sämtliche in Betracht kommenden Faktoren (wie Eingipsen, Gelenkbahnform, Wippunktabstände usw.) lege artis in Beziehung zueinander gebracht hatte. Nach langem Suchen fand ich den Fehler in der Gabel, welche den Kondylus repräsentiert, in der Gabel, auf welche die Schlitzplatte gesteckt wird. Man stelle die Gelenkbahn auf 35° und imitiere die Vorwärtsbewegung des Kiefers. Dann wird man finden, daß die Gabel nicht fixiert ist, sondern ganz beträchtlich schwingt. Dadurch wird die Gelenkbahn total verschoben. Bei den von Gysi zuerst gebauten Artikulatoren war die Gabel durch eine Klemmschrauhe fixiert, wie wir in Gysis Abb. 20b oder 48 sehen, und ich kann keinen Grund ausfindig machen, warum die Fixierung bei der Neukonstruktion weggelassen ist. Aber ich bin der Überzeugung, daß die Feststellvorrichtung an der Gabel eine Conditio sine qua non ist.

Und nun zum Schluß möchte ich noch eine Frage bezüglich der Vorwärtsbewegung beleuchten, die man bislang aufzuwerfen vergessen hat. Wie liegt die Querachse der Mandibula, horizontal oder schräg, beim vorgeschobenen Kiefer, wenn die beiden Gelenkbahnen verschieden geneigt zur Horizontalen stehen? Lassen Sie uns irgend einen leeren Artikulator mit verstellbarer Gelenkbahn nehmen, stellen wir die eine Bahn steil, die andere flach und imitieren wir dann die Vorschiebebewegung. Alsdann sehen wir, daß die Querachse, welche

die beiden Kondylen verbindet, schräg zu stehen kommt. Das ist ohne weiteres einleuchtend. Wir sehen aber auch, daß der gesamte Kiefer nach der Seite der steileren Gelenkbahn verschoben ist. Tritt das in der Natur ein? Zweifellos nicht, jedenfalls durchaus nicht in dem Maße, wie es der Artikulator vollführt. Also auch hier liegt ein Fehler. Am besten sieht man den seitlichen Ausschlag bei Artikulatoren, welche den Schneidezahn-Führungsstift haben, der Stift weicht ganz beträchtlich von der Mittellinie ab. Was tue ich mit all den aufs genaueste zusammengestellten Tabellen, den Versuchen und Theorien, wenn die Artikulatoren derartige Fehler hervorrufen. Jedoch, wir werden sehen, daß wir sie eliminieren können. Bei unseren Überlegungen drängt sich uns zuerst die Tatsache auf, daß wir bei einer Kieferbewegung gleichzeitig zwei isolierte Drehachsen haben können und haben. Ferner, wenn wir verschieden steil geneigte Gelenkbahnen haben, so müssen auch die Vorderzähne jederseits verschieden steil geneigt stehen. In der Tat stehen nach meinen Beobachtungen in zahlreichen normal okkludierenden Gebissen die Zähne einer Seite oft in anderem Winkel als diejenigen der anderen Seite. Es war mir von jeher aufgefallen, daß der obere, linke, kleine Schneidezahn häufig mit seiner distalen Seite weiter einwärts gedreht steht als wie der rechte. Und ferner vermute ich, daß die Zahnbogenform, ob Ellipse oder Parabel, ob Hyperbel oder Hypseloid von den variierenden Neigungen der Gelenke abhängt. Daß die Gelenke verschieden sind, wie es ja auch Zuckerkandl beschrieb, steht außer Frage, und ob diese Differenz auf Vererbung, Temperament oder funktioneller Anpassung beruht, soll uns hier nicht beschäftigen. Das gesamte Thema dürfte den Orthodontisten ein Feld für Untersuchungen bieten, die geringen Stellungsabweichungen der Zähne werden dem Prothetiker weniger Kopfzerbrechen machen, ihn interessiert es, den Fehler am Artikulator zu korrigieren. Und nun komme ich noch einmal auf meine Worte zurück, als ich sagte, daß Gysi durch die Erfindung des Schneidezahn-Führungsstiftes die Artikulationsfrage erheblich gefördert habe. Nämlich, um die Schräglagerung der Kieferquerachse zu vermeiden, müssen wir die Kondyli auf verschieden langen Wegen bewegen, dann wird die Mitte des Oberkiefers immer über der Mitte des Unterkiefers bleiben. Das zu kontrollieren, eine Kontrolle über eine genau median erfolgende Bewegung zu ermöglichen, dazu bedürfen wir des Schneidezahn-Führungsstiftes. Er darf bei der Vorwärtsbewegung nicht von der Artikulatormitte abweichen. Und diese Artikulatormitte müßte durch eine senkrecht stehende Ebene angezeigt werden, welche den Führungsstift nach hinten zu verlängert.

Ein Blick von vorn her würde ein eventuelles Abweichen des Führungsstiftes sofort konstatieren. Bei der Seitwärtsbewegung würde die Ebene nicht stören. Ich halte es aus den dargelegten Gründen für unumgänglich nötig, diese meine „Sicht-Ebene" jedem Artikulator hinzuzufügen.

Unsere Kenntnisse über das Artikulationsproblem stecken noch in den kleinsten Kinderschuhen. Eine Unsumme von Fragen türmt sich vor demjenigen auf, der sich mit den einzelnen Themata beschäftigt, ein Mangel an Forschungsrichtungen liegt natürlich nicht vor, und selbst bei dem nahest gesteckten Ziele treten so mannigfaltige Fragen auf, daß ich wünschen möchte, der heute vielfach zutage tretende Enthusiasmus für neue Gelenkartikulatoren würde dazu verwendet, erst einmal die Grundlagen des Artikulationsproblems zu bessern zu suchen.

Literatur.

Arnone, Dynamometer oris. Dental Cosmos 1908. H. 4. — Black, zit. im Americ. Textb. of Prosth. Dentistry. — Breuer, Was lehrt uns das Röntgenbild des Kiefergelenkes. Östr.-ung. V. f. Zhk. 1910. H. 1. — Breuer, Die Gesetze des einarmigen Hebels angewendet in Bau und Funktion des menschlichen Unterkiefers. Festschr. des Vereins Österr. Zahnärzte. 1911. — Burras, Über das Kauen und die Artikulation künstlicher Gebißstücke. Der Zahnarzt. 1861. — Eltner, Mechanik des Unterkiefers und der zahnärztlichen Prothese. Deutsche Zhk. in Vortr. 1911. H. 20. — Fick, Spezielle Mechanik der Gelenke. Kiefergelenk. Hdb. der Anatomie des Menschen von v. Bardeleben. Lieferung 20. — Frank, Demonstration der Rotationsachsen des Unterkiefers. Verh. des V. Intern. Zahnärztl. Kongresses Berlin 1909. — Godon, Betrachtungen über die mechanische Wirkung des Kiefers und die Anwendung auf die praktische Zahnheilkunde. Z. f. Z. Orth. 1907. H. 10. — Gritman, The Articulation of Artificial Teeth. Items of Interest. 1902. H. 5. — Gysi, Beitrag zum Artikulationsproblem. Berlin 1908. Hirschwald. — Head, zit. im Americ. Textb. of Prosth. Dentistry. — Rosenthal, Ber. der physik.-med. Sozietät in Erlangen. 1895. — Sauer, Mit wieviel Gewicht beißt der Mensch? D. Mon. f. Zhk. 1891. H. 12. — Sigmund, Die Kraftleistungen der Zähne. D. Viert. f. Zhk. 1871. S. 104. — Wallisch, Das Kiefergelenk und der zahnärztliche Artikulator. Östr.-ung. V. f. Zhk. 1903. H. 2. — Wallisch, Das Kiefergelenk. Verh. des V. Intern. Zahnärztl. Kongresses, Berlin 1909. — Walkhoff, Der menschliche Unterkiefer im Lichte der Entwickelungsmechanik. D. Mon. f. Zhk. 1900. H. 12. — Walkhoff, Der Unterkiefer der Anthropomorphen und des Menschen. Lief. 4 von Selenka Menschenaffen. 1902. Wiesbaden. Kreidel. — Waugh, A Study of the Articulation of the Human Teeth, from a Practical Standpoint. Items of Interest. 1909. H. 6. — Wedelstädt, zit. in Davis. Anatomical Arrangement of Artificial Teeth. Dental Review. 1909. H. 1. — Zuckerkandl, Zur Morphologie des Gesichtsschädels. Stuttgart. 1877. Enke.

Der Eltnersche Artikulator[1]).

Von

Erich Knoche, Hofzahnarzt in Gotha.

Meine Herren! Die Untersuchungen über „Mechanik des Unterkiefers und der zahnärztlichen Prothese", die der schweizer Zahnarzt Dr. Ernst Eltner im 20. Heft der Deutschen Zahnheilkunde in Vorträgen niedergelegt hat, haben bisher nicht die Beachtung gefunden, die sie schon wegen ihrer praktischen Wichtigkeit verdienen — ganz abgesehen von der scharfsinnigen Art ihrer Durchführung. Hauptsächlich mit Rücksicht auf die praktische Bedeutung erbitte ich Ihre Aufmerksamkeit.

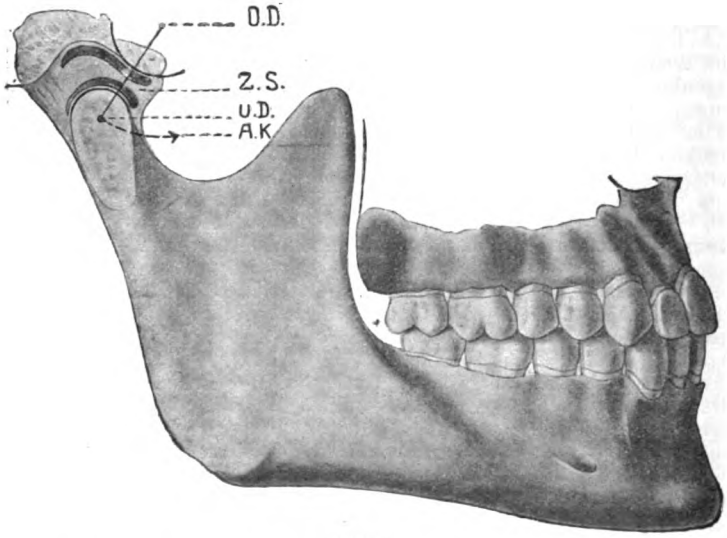

Abb. 1.
O. D. = Mittelpunkt der Tuberkulumkrümmung. Z. S. = Meniskus. U. D. = Mittelpunkt der Kondyluskrümmung. A. K. = Achsenkurve.

Eltner geht aus von der Auffassung, daß das Kiefergelenk jeder Seite aus zwei getrennten Gelenken besteht: dem einen zwischen Tuberculum articulare und Meniscus, dem zweiten zwischen Meniscus

[1]) Vortrag, gehalten auf der 51. Versammlung des Central-Vereins Deutscher Zahnärzte in Jena am 16. V. 12.

und Capitulum mandibulae. Die artikulierenden Flächen von Tuberkulum wie Kondylus sind Abschnitte von Kreisen mit mehr oder minder großem Radius (Abb. 1). Im unteren Gelenk für sich allein ist nur eine reine Scharnierbewegung möglich; bei dieser behält naturgemäß das Zentrum des Kreises, von dem die Artikulationsfläche des Kondylus ein Abschnitt ist, stets den gleichen Abstand vom Meniskus; das Zentrum ruht und alle andern Punkte des Kondylus beschreiben kreisförmige Kurven. (Diese Bewegung ist nicht etwa die physiologische Öffnungsbewegung.) Analog beschreibt bei einer (ebenfalls nur zu fingierenden) reinen Scharnierbewegung im oberen Gelenk jeder Punkt des Meniskus einen Kreis um das Zentrum des Tuberkulum: Folglich beschreibt auch das Zentrum des Kondylus bei einer Kombination beider Bewegungen (wie es die natürlichen sind) einen Kreis um das Zentrum des Tuberkulum. Der Radius dieses Kreises ist gleich der Summe der beiden Radien für Kondylus und Tuberkulum + der Dicke des Meniskus an seiner dünnsten Stelle. Nun sind beide Kondylen durch den Unterkiefer miteinander starr verbunden: sie müssen daher jeder die Bewegung des andern in gleichem Sinne mitmachen: die beiden unteren Gelenke haben eine gemeinsame Achse, die durch das Zentrum der Kondylenkrümmung geht. Eltner nennt sie, da sie die Achse der Scharnierbewegung ist, die untere Scharnierachse und daher den Kreisabschnitt, den das Zentrum des Kondylus um das Zentrum des Tuberkulum beschreibt, die Achsenkurve.

Diese Achsenkurve kann nicht nur, wie wir sehen, einen individuell verschiedenen Radius haben, sondern sie kann auch verschiedene Winkel zur Kauebene bilden; durch die Publikationen Gysis ist das ja allgemein bekannt. Die Abbildung der 4 „Haupttypen“ Gysis und einer von ihm analysierten „Gelenkbahnkurve“, wie er sie nannte (Abb. 2), ersehen sie, daß auch Gysis Gelenkbahnen in ihren wesentlichen Teilen Kreisabschnitte sind; die Länge des Radius der Achsenkurve schwankt zwischen 6 mm und unendlich (meist 10—14 mm); der Winkel schwankt zwischen 9 und 55°, im Mittel beträgt er 35°.

Außer diesen 4 Größen (Radius der Achsenbahn rechts und links; Neigung der Achsenbahn zur Kauebene rechts und links) kommen noch folgende Größen als individuell variabel für die Konstruktion der Prothese in Betracht: 1. die Distanz der Kondylen voneinander, bezw. jedes einzelnen von der Medianebene (zwei Größen), sowie die Höhe der beiden Kondylen über der Kauebene (ebenfalls zwei Größen). Ferner wäre zu berücksichtigen die Führung, die etwa noch vorhandene Zähne dem Unterkiefer geben. Für die

Herstellung einer künstlichen Kaufläche haben wir uns in erster Linie zu halten an die Schneidezahnführung, d. h. die Führung, die die oberen Schneidezähne den unteren vorschreiben. Sie variiert nach Form und Neigung der palatinalen Fläche der oberen Schneidezähne, Krümmung der beiden Zahnreihen in horizontaler und vertikaler Richtung.

Aus diesen anatomischen Größen muß zum Zweck des Zahnersatzes diejenige Form der Kaufläche abgeleitet werden, die bei jeder möglichen Stellung des Oberkiefers zum Unterkiefer die Ersatzstücke so gegeneinander stützt, daß ein Abkippen unmöglich ist

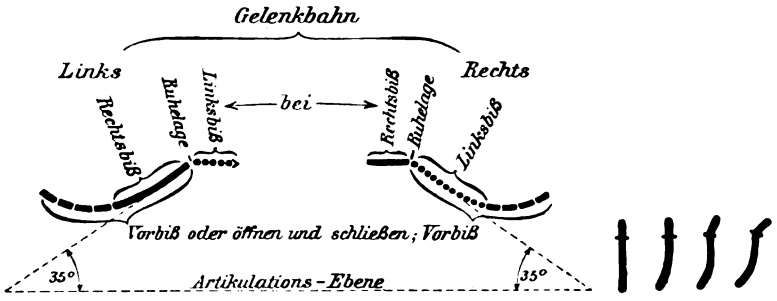

Abb. 2.

und damit ein tunlich großes Relief zur Zerkleinerung der Speisen bietet (gebildet durch Furchen und Höcker). Daß sich damit noch die Forderung ästhetisch befriedigenden Aussehens, Saugfähigkeit und ein möglichst geringes Maß von Belästigung des Trägers zu verbinden hat, ist selbstverständlich. Ich muß es mir versagen, an dieser Stelle mit Ihnen den Weg nachzuschreiten, auf dem Eltner zu seinen Resultaten gelangt ist, und will mich in Anbetracht des praktischen Zweckes meines Vortrags damit begnügen, Ihnen die gefundenen Resultate darzulegen. Ein genaues Studium der Eltnerschen Arbeit ist nicht genug zu empfehlen; das nicht ganz bequeme Verständnis derselben wird durch Vergleich mit den entsprechenden Kapiteln in Gysis „Beitrag zum Artikulationsproblem“ wesentlich erleichtert.

Wir sahen, daß die Achsenkurve einen Kreisabschnitt darstellt; infolgedessen kann die untere Scharnierachse bei ihren Bewegungen nur solche Figuren beschreiben, die auf Kreise zurückführbar sind. Beim Vorbiß bewegt sich die untere Scharnierachse auf dem Mantel eines Zylinders, dessen Längsachse durch die Zentren des Tuberkulum auf beiden Seiten geht. Beim Seitbiß (z. B. nach links) beschreibt die untere Scharnierachse ein Stück eines Kegelmantels; die Spitze

dieses Kegels liegt im Kontaktpunkt des linken Kondylus mit der hinteren Begrenzung seiner Gelenkgrube; der Radius der Basis ist gleich dem Radius der Achsenkurve rechts. Die Achse des Kegels geht also vom linken Conus articularis zum Mittelpunkt der Krümmung des rechten Tuberculum articulare; die Achse liegt also schief zur Horizontalebene, und zwar umso schiefer, je größer der Radius der Achsenkurve rechts ist, je weiter also das Zentrum des Tuberkulum von dem Kondylusmittelpunkt abrückt. Abb. 3 zeigt Ihnen den



Abb. 3.

Artikulator, der hiernach konstruiert ist. Er besteht aus einem Ober- und einem Unterteil, als Träger des Ober- und Unterkiefermodells, einer Stange, die durch einen senkrecht gegen eine querliegende Kante des Unterteils gerichteten Blechstreifen als Schneidezahnführung ausgebildet ist und gleichzeitig als Fixierung der Bißhöhe dient und endlich dem Gelenkmechanismus. Der Gelenkmechanismus wird gebildet von einem durchlochten Blechstreifen,

der den Radius der Achsenkurve darstellt. Dieser Radius ist variabel zwischen 6 und 24 mm: 6 mm ist erfahrungsgemäß der kleinste vorkommende Radius, 24 ist groß genug, daß der kurze in Betracht kommende Abschnitt des Kreises als gerade Linie, also als Abschnitt eines Kreises mit unendlich großem Radius angesehen werden kann. In das individuell gefundene Loch des Blechstreifens läßt man die Spitze greifen, die am oberen Ende des Unterkieferfortsatzes angebracht den Mittelpunkt der Kondyluskrümmung markiert. Durch

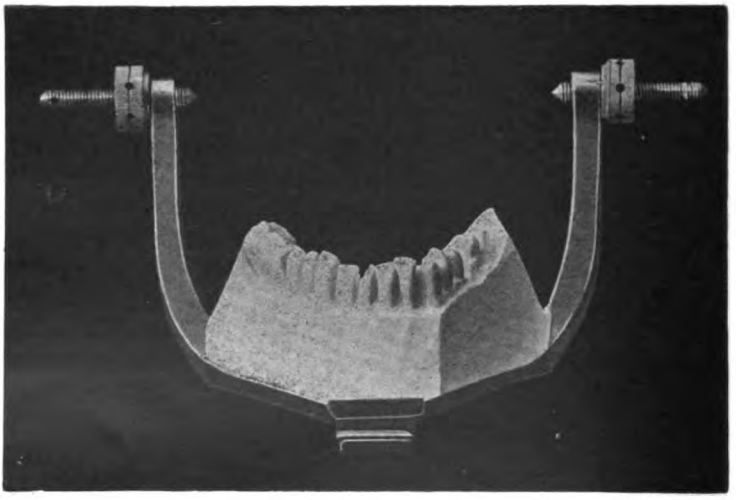

Abb. 4.

ein Schraubengewinde können diese Spitzen in verschiedener Entfernung voneinander eingestellt werden (Abb. 4). Am oberen Ende des Blechstreifens, der den Radius der Achsenkurve darstellt, befindet sich ein Zapfen, der in ein entsprechendes Loch an der sagittal gestellten Scheibe greift; die Scheibe ist gleichfalls mit korrespondierenden Löchern von 6 bis 24 mm versehen. Der Zapfen befindet sich somit an der dem Mittelpunkt der Krümmung des Tuberkulum entsprechenden Stelle. Durch Einstellung der Löcher kann man also den Radius der Achsenkurve bestimmen. Die sagittale Scheibe, auf der der Radius sich bewegt, ist um den Punkt drehbar, in dem die Kondylen ansetzen, und mit zwei Anschlägen versehen. Durch Verstellung der Drehscheibe kann man ein beliebiges Stück aus dem Kreis der Scharnierachse herausschneiden, also die Neigung der Achsenkurve ändern.

Die Variierbarkeit dieses Artikulators entspricht allen Anforderungen, die wir vorhin fanden. Wir können Radius und Neigung der Achsenbahn rechts unabhängig von links in ausreichenden Grenzen variieren. Die Distanz der Kondylen voneinander läßt sich ebenfalls verändern durch entsprechende Stellung der Schrauben und Einlegen von Ringen zwischen die Drehscheibe und den sie tragenden Fortsatz des Oberteils. Die Höhe der Scharnierachse über der Kaufläche läßt sich ändern durch entsprechendes Eingipsen des



Abb. 5.

Modells und die Schneidezahnführung durch Biegen und evtl. Beschneiden der Blechstreifen.

Die Bewegungen, die der Artikulator zuläßt, sind ebenfalls gleich den theoretisch geforderten. Beim Vorbiß bewegen sich die beiden Radien der Achsenkurve in gleichem Sinne, so daß die Scharnierachse auf einem Zylindermantel geführt wird. Beim Seitbiß links lehnt der linke Kondylus gegen den hinteren Anschlag

der Drehscheibe, während der rechte auf einem Kreise um den Drehzapfen geführt wird; die Scharnierachse bewegt sich also auf einem Kegelmantel, dessen Achse vom rückwärtigen Anschlag links zum Drehzapfen rechts geht, und dessen Basis der Radius der Achsenkurve rechts ist. Beim Seitbiß nach rechts entsprechend umgekehrt (Abb. 5).

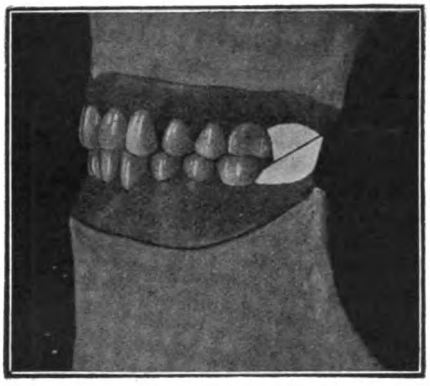

Abb. 6.

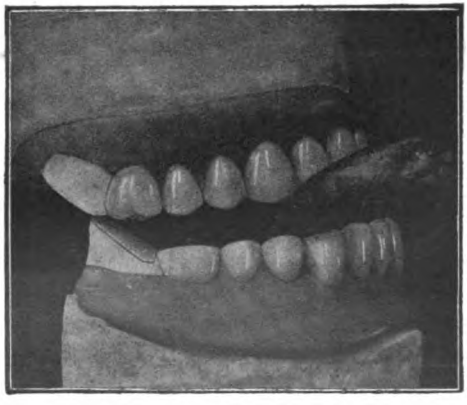

Abb. 7.

Um nun die Bewegungen und ihren Einfluß auf die Kaufläche kennen zu lernen, verfahren wir folgendermaßen: Ein Gipsblock wird mit einer Anzahl von Nägeln versehen, deren Spitzen die Höcker der unteren Backenzähne markieren, und mit einem Blechstreifen, der sich an der Stelle der unteren Schneidezähne befindet. Er wird zusammen mit einem zweiten Gipsblock, der den Oberkiefer markiert, in den Artikulator gesetzt, dessen Gelenkmechanismus auf die zu untersuchenden Abmessungen eingestellt ist. Nun werden mit den beiden Gipsblöcken gegeneinander alle möglichen Bewegungen ausgeführt, und es ergibt sich, daß die Spitzen und der Blechstreifen pyramidenförmige Figuren in dem oberen Gipsblock ausgraben. Setzen wir an Stelle des unteren Blocks einen Ausguß des oberen und führen wieder alle erdenklichen Bewegungen aus, so zeigt es sich, daß die Zacken und Furchen immer ineinander greifen und niemals sich gegenseitig abstoßen, vielmehr sich immer mit bestimmten Flächen gegeneinander stützen. Über die Einzelheiten muß ich Sie wieder auf die Originalarbeit verweisen. Teilt man die einzelnen „Verkehrspyramiden“ mit der Säge ab und modelliert sie etwas, so ergibt sich ein

Modell eines Gebisses, dessen Ober- und Unterkiefer sich bei allen Verschiebungen mit bestimmten Flächen gegeneinander stützen. Für den praktischen Zweck besonders wichtig ist die „Verkehrs-

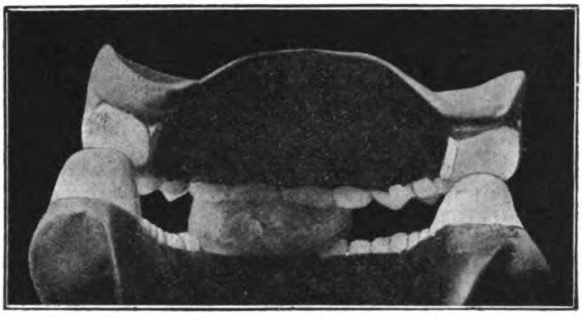

Abb. 8.

fläche beim Vorbiß", die schräg nach vorn verlaufenden Flächen der einzelnen Pyramiden.

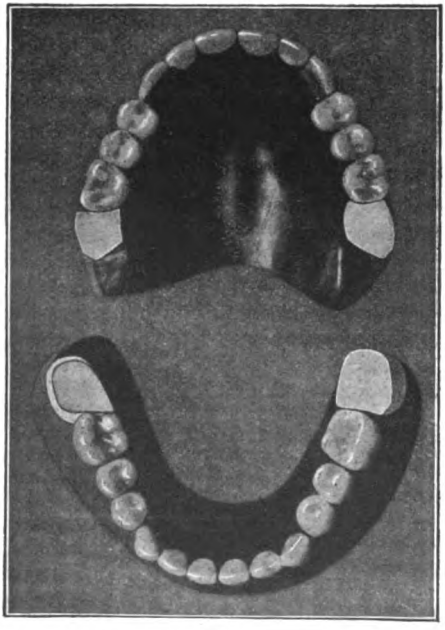

Abb. 9.

Ein auf diese Weise hergestelltes Ersatzstück würde, vorausgesetzt, daß die Maße am Lebenden richtig genommen sind, einen idealen Zahnersatz geben. Indessen würde es ungemeine Schwierigkeiten machen, in jedem einzelnen Fall jede einzelne Kaufläche entsprechend zu schleifen. Eltner hat daher folgendes Auskunftsmittel vorgeschlagen: Bekanntlich müssen die Stücke an drei möglichst weit voneinander entfernten Punkten gegeneinander gestützt werden, um nicht zu kippen. Von besonderer Wichtigkeit ist das beim Abbeißen, jedoch auch beim Zermahlen von Speisen. Diese beiden Bewegungen können mit Ersatzstücken, die in einem unvoll-

kommenen Artikulator hergestellt sind, nicht ausgeführt werden, ohne daß die Stücke kippen. Die Patienten gewöhnen sich daher daran, nur einfache Öffnungs- und Schließungsbewegungen zum Zerquetschen möglichst klein in den Mund eingeführter Bissen zu benutzen. Auch bei diesen Bewegungen müßten die Stücke eigentlich abklappen, wenn nicht teils die Saugkraft, teils ein unbewußtes Balanzieren mit der Zunge dazu hülfe, die mechanischen Gesetze zu überwinden. Die Unvollkommenheit dieses Zustandes liegt auf der Hand, und der Eltner-Artikulator bietet uns ein ingeniöses Mittel, sie zu verbessern. Nehmen wir als zwei Stützpunkte die hintersten Verkehrsflächen rechts und links für Vorbiß, die auch bei Seitbiß, d. h. bei Mahlbewegungen in Tätigkeit sind. Als dritten Stützpunkt nehmen wir den Bissen selbst. Wir können ihn trotz seiner nicht von vornherein bekannten Größe in Rechnung ziehen, weil er während des Beißens die jeweils erforderliche Größe annimmt. Abbeißbewegungen sind rückläufig ausgeführte Vorbißbewegungen, der Unterkiefer gleitet gleichsam auf der Verkehrsfläche zurück und der Bissen, der dabei den vorderen Teil der Ersatzstücke stürtzt, wird zerschnitten (Abb. 6—9).

Daß der Erfolg dieser neuen Konstruktion verblüffend ist, wird von vielen Seiten bestätigt. Ich habe z. B. zuerst im zahnärztlichen Universitätsinstitut in Leipzig gesehen, daß die Patienten Zigarrenspitzen abbissen, harte Bierbretzeln mit hörbarem Krachen zermalmten, ja man kann sie sogar auf eine dicke Watterolle beißen lassen, und wenn man an dieser Watterolle zieht, so wird man eher den Kopf des Patienten vom Polster abheben, als die Stücke von ihrem Platz entfernen. Auch in meiner Privatpraxis ist es mir gelungen, die Vorzüge des Eltner-Artikulators sehr schnell zur Geltung zu bringen. Neben ganzen Ersatzstücken ist besonders dankbar die Herstellung von Brücken mit gegossener Kaufläche.

Voraussetzung für ein Gelingen der an und für sich nicht schwierigen Arbeit ist natürlich, daß die Maße am Lebenden in exakter Weise genommen und auf den Artikulator übertragen werden. In welcher Weise das geschieht, werde ich mir jetzt erlauben Ihnen vorzuführen.

(Die Anweisung für das Nehmen der Gelenkbahnkurven usw. ist in der von Herrn Prof. Pfaff verfaßten Gebrauchsanweisung in so anschaulicher Weise dargestellt, daß eine Wiederholung des dort gesagten an dieser Stelle überflüssig erscheint.)

Buchbesprechungen.

Einführung in die konservierende Zahnheilkunde. I. Teil. Von Prof. Dr. med. **Hermann Peckert** in Tübingen. Leipzig 1912. S. Hirzel. 198 S. Preis geh. M 6,—.

Wenn Peckert als Absicht vorschwebte, ein anregendes und unterhaltendes Buch für den Studenten zu schaffen, so ist ihm das, soweit der vorliegende I. Teil ein Urteil für das Gesamtwerk erlaubt, vollauf gelungen. Der leicht langweilig werdende Stoff ist mit Geschick so behandelt, daß vielfach Beziehungen zu Pathologie und Physiologie gesucht werden, die die Materie erst interessant machen. Aber auch dem fertigen Zahnarzt wird das Buch Gewinn bringen, weil Peckert seinen subjektiven Standpunkt in allen Problemen stark in den Vordergrund treten läßt, wodurch das Buch einen sonst bei Lehrbüchern nicht gerade häufigen persönlichen Einschlag gewinnt.

Der vorliegende Band behandelt nach den einführenden Kapiteln (über Arbeitsräume, Instrumente, Trockenhaltung der Mundhöhle usw.) die Prinzipien der Kavitätenpräparation, das Problem der schmerzlosen Bearbeitung des Zahnbeins, Füllungsmaterialien und die Verarbeitung von Amalgam und Zement sowie endlich ein Kapitel über Separator und Matrize.

Es sei betont, daß Peckert in allen Punkten einen durchaus modernen Standpunkt vertritt und eine Fülle von kleinen Kunstgriffen und Technizismen beschreibt, die sowohl den gewiegten klinischen Lehrer wie den erfahrenen Praktiker veraten.

Ein eingehenderes Urteil über dieses neue Lehrbuch, dessen Verbreitung wir eine recht günstige Prognose stellen möchten, müssen wir uns vorbehalten, bis die folgenden Teile einen Überblick über die Gesamtanlage erlauben.

Abbildungen und Ausstattung sind vorzüglich. *Kantorowicz.*

Taschenbuch der speziellen bakterio-serologischen Diagnostik. Von Dr. **G. Kühnemann** (Berlin-Zehlendorf). Berlin 1912. Julius Springer. 132 S. Preis geb. M 2,80.

Von dem Standpunkt ausgehend, daß die an und für sich sehr wertvollen umfangreichen Lehrbücher der Bakteriologie den Bedürfnissen des Praktikers infolge ihrer verwirrenden Ausführlichkeit nicht immer entsprechen, hat Kühnemann ein Taschenbuch geschaffen, welches in kurzer Form eine ausführliche Darstellung der bakteriologisch-serologischen Diagnostik der Infektionskrankheiten gibt. Mit seiner Hilfe ist es dem Praktiker ein leichtes, sich über die zweckmäßigste Untersuchungsmethode, ihre Vorbereitungen und ihren Gang sowie die biologischen und morphologischen Eigenschaften des in Betracht kommenden Krankheitserregers zu orientieren.

Von besonderem Interesse werden für den Zahnarzt die Kapitel über Tuberkulose, Diphtherie, Plaut-Vincentsche Angina, Staphylo- und Streptokokkeninfektion sowie Syphilis und Aktinomykose sein. Bei dem Kapitel über Syphilis wird die Wassermannsche Reaktion eingehend besprochen.

Curt Proskauer (Breslau).

Synthese der Zellbausteine in Pflanze und Tier. Lösung des Problems der künstlichen Darstellung der Nahrungsstoffe von Prof. Dr. **Emil Abderhalden,** Direktor des Physiologischen Instituts der Universität zu Halle a. S. Berlin 1912. Julius Springer. 128 S. Preis M 3,60, geb. M 4,40.

Bereits vor 12 Jahren begann der bekannte Physiologe Untersuchungen über die Resorption und Assimilation von Eisen, die zu dem überraschenden Ergebnis führten, daß im Darmkanal selbst relativ fest gebundenes Eisen in Ionenform übergeführt wird. Da sich Eisen direkt nachweisen ließ, mußten also die dem Organismus zugeführten kompliziert gebauten Stoffe abgebaut worden sein. Die exakte Beweisführung, wie weit der Abbau der einzelnen Nahrungsstoffe im Magendarmkanal geht, stieß jedoch auf Schwierigkeiten, und so wandte sich der Forscher dem indirekten Wege zu, indem er die Frage, ob es möglich sei, das Eiweiß der Nahrung durch vollständig bis zur Aminosäure aufgespaltenes Eiweiß zu ersetzen, zu beantworten suchte. Und in der Tat gelang es zu zeigen, daß das Eiweiß durch ein Gemisch von Aminosäure vollständig zu ersetzen ist, fernerhin stellte sich heraus, daß auch die übrigen Nahrungsstoffe durch ihre Bausteine vertreten sein können, und es glückte, durch künstliche Zusammenfügung aller bis jetzt bekannten Bausteine der Proteine Eiweiß zu ersetzen. Damit ist das Problem der künstlichen Darstellung der Nahrungsstoffe gelöst.

Die Erfüllung des alten Traumes aller Naturforscher, speziell der Chemiker und Physiker, es möchte einmal gelingen, die Nahrungsstoffe synthetisch darzustellen, hängt somit nur noch von der Geldfrage ab; jedenfalls besteht die Möglichkeit, Tiere mit Produkten, die im chemischen Laboratorium hergestellt sind, zu ernähren.

Durch die Resultate dieser Untersuchungen werden der Krankenernährung ganz neue Bahnen gewiesen. Die Höchster Farbwerke haben bereits vollständig abgebautes Fleisch unter dem Namen Erepton dargestellt, das natürlich in allen den Fällen, wo die Verdauung darnieder liegt, eine große Bedeutung erlangen kann.

Wirft man einen Blick auf die dem Werke angefügte Literatur (nicht weniger als 15 Druckseiten), so kann man erkennen, welch eine Riesenarbeit von dem Verfasser bewältigt worden ist. Nur 3 Seiten werden von anderen Autoren besetzt, den ganzen übrigen Raum nehmen die Arbeiten und Untersuchungen Abderhaldens und seiner Mitarbeiter über die Bedeutung der Verdauung und das Wesen des Zellstoffwechsels ein.

Die Anschaffung des interessanten Buches wird sicher keinen reuen.

Ernst Boronow (Breslau).

Auszüge.

Juljan Zilz (Gyulafehérvár): **Die therapeutische Beeinflussung der Alveolarpyorrhöe mittels der d'Arsonvalisation.** (Österr.-ungar. Vierteljahrsschr. f. Zahnhlkde. 1911, H. III.)

Der Verf. bietet uns vermöge seiner umfassenden Belesenheit eine schöne Übersicht der von d'Arsonval eingeführten Elektrotherapie, die in der Anwendung des Wechselstroms von enorm hoher Spannung und gewaltig hoher Polwechselzahl besteht.

Auf Grund seiner Forschungsergebnisse erklärt der Verf., daß wir in der lokalisierten Anwendung der Hochfrequenzströme eine auf nachweisbar evidenter physiologischer Basis fußende, ungefährliche therapeutische Maßnahme zur Heilung der Alveolarpyorrhöe besitzen.

Nach der üblichen Vorbehandlung, Entfernung des Zahnsteins usw. folgt die in der d'Arsonvalisation beruhende Hauptbehandlung, deren Durchschnittsbehandlungsdauer etwa 6 Wochen in Anspruch nahm.

Das hierzu nötige Instrumentarium läßt sich leicht an einen vorhandenen Röntgeninduktor anschließen. *Lichtwitz.*

Prof. Dr. **Riegner** (Breslau): **Über den Totalersatz der Mandibula.** (Beiträge zur klinischen Chirurgie, Bd. XXV, H. 1 u. 2.)

In den Beiträgen zur klinischen Chirurgie" ist eine vortreffliche Arbeit Hans Riegners über den Totalersatz der Mandibula[1]) erschienen, die nicht nur für diejenigen Kollegen von Wichtigkeit ist, die sich mit der zahnärztlich-chirurgischen Prothetik beschäftigen, söndern auch für alle anderen Kollegen von größtem Interesse sein wird und die nicht zuletzt auch für den Chirurgen wertvolle Winke enthält. Riegner hat als Consiliarius der chirurgischen Universitätsklinik Gelegenheit gehabt in zwei Fällen von Totalexstirpation des Unterkiefers (wegen Tuberculosis mandibulae und wegen eines myelogenen Sarkoms) Totalersatz des Unterkiefers mit glänzendem Erfolg anzufertigen und unterzieht die beiden Fälle einer eingehenden wissenschaftlichen Untersuchung mit der dem Verf. eigenen Gründlichkeit und Sachkenntnis und unter Heranziehung des Besten in der einschlägigen Literatur. Hat er in seinen früheren Arbeiten („Die Physiologie und Pathologie der Kieferbewegungen" und „Beiträge zur Physiologie der Kieferbewegungen") grundlegende Untersuchungen über die Funktion der Kaumuskeln machen können, so ist es ihm in der vorliegenden Arbeit gelungen, da der wegen tbc operierte Fall 5 Monate später ad exitum gekommen ist, wichtige Aufschlüsse über die den künstlichen Kiefer bewegenden Kräfte zu geben. Die genaue anatomische und mikroskopisch-anatomische Untersuchung hat ergeben, daß keineswegs alle Muskeln degenerieren, sondern daß im Gegenteil der größte Teil funktions-

[1]) Die Arbeit ist zugleich als Festgabe der Breslauer chirurgischen Klinik zur Hundertjahrfeier der Universität Breslau erschienen.

fähig blieb und nur der M. masseter und M. temporalis gröbere Veränderungen aufwiesen, letzterer nur an seiner Oberfläche. Trotz dieser schweren Degeneration des kräftigen Masseter kam der Schluß der Kiefer glänzend zustande, indem der mit dem degenerierten Masseter (durch Operation) festverbundene M. temporalis gleichsam als Übertragungssehne wirkte, welcher unterhalb der Schiene mit dem M. pterygoideus internus so verbunden war (durch Operation!), daß die Prothese in der durch die Vereinigung von M. masseter und M. pterygoideus internus entstehenden Schlinge ruhte, so daß durch Kontraktion des M. temporalis eine kräftige Hebung des künstlichen Kiefers zustande kam.

Die Öffnung, die in einem Falle gleich nach der Operation bis zu 3 cm möglich war, erklärt Riegner dadurch, daß die aufsteigenden Äste des künstlichen Kiefers in einem Hohlraum liegen und von der Muskulatur fest umklammert werden. Dadurch nun, daß die Muskulatur ihrerseits fest in der Narbe am Unterkiefer inseriert, muß ihre Kontraktion diese und damit die an der Innenseite des Kinns auf der Narbe eingebettete Prothese in Abwärtsbewegung versetzen. Äußerst interessant ist die Beobachtung, daß Patientin, da die Öffner nicht ganz so günstig funktionierten, den Kopf nach hinten streckte. Indem nämlich der hintere Insertionspunkt des M. biventer vom vorderen entfernt wird, wird dieser Muskel verlängert und seine Aktionskraft erhöht. Es zeigt sich auch hier, wie in vielen anderen Fällen, daß der Organismus bestrebt ist, bei vorhandener Schwäche gewisser Muskelgruppen, sich ein Hilfsmittel zur Verstärkung der Kraftentfaltung zu suchen. In dem einen der beiden Fälle ist durch die an der Wand der Schiene fest inserierenden Muskeln sogar Mahlbewegung intra vitam beobachtet worden.

Diese seltenen Resultate erreichte Riegner auf folgende Weise:

Zur Freilegung und Exartikulation des Unterkiefers hält er einen am inneren Unterkieferrande geführten Schnitt nicht für ausreichend, sondern er verlangt außerdem einen Medianschnitt durch die Unterlippe. So wird das Operationsfeld übersichtlich, und man kann dafür Sorge tragen, daß die künstlichen Unterkieferfortsätze mit ihren Kondylen genau in die Gelenkgruben zu liegen kommen. Zuerst wird eine aus einem Stück bestehende (nicht abschraubbare) Immediatprothese aus schwarzem Kautschuk, welchem Material der Verf. den Vorzug gibt, weil es sich ihm als ausgezeichnet bewährt hat, in das Unterkiefergebiet so gelegt, daß sie außer in den Gelenkgruben auch an der Innenseite des Kinns fest anliegt, was durch den in dieser Gegend einsetzenden Narbenzug sehr begünstigt wird. Durch die Immediatprothese soll den Geweben Gelegenheit zur Formung gegeben, der Narbenkontraktion entgegengewirkt und zugleich die Bildung einer festen Schwarte ermöglicht werden. Nach zwei bis drei Monaten wird der Kautschukkiefer entfernt und ein Metallkiefer eingesetzt. Zur Entfernung des ersteren bedarf es eines Schnittes durch das Lippenrot, da die Entfernung der Kondylen des Unterkiefers größer ist als die Mundspalte. Zur Metallschiene griff der Verf. nur deswegen, weil er den gegen den Kautschuk erhobenen Einwänden begegnen wollte. Er selbst konnte

sich von diesen Einwänden (mangelnde Dauerhaftigkeit, Porosität des Kautschuks und der damit verbundenen Gefahr einer Infektion) in keiner Weise überzeugen und gibt nach wie vor dem schwarzen Kautschuk für solche Zwecke den Vorzug vor allen anderen Materialien. Die Maße für den herzustellenden Ersatz gewann Riegner durch Rekonstruktion nach Röntgenogrammen und nach einem vom Oberkiefer gewonnenen Abdruck. Der Metallersatz wurde aus Platinlegierungen hohl angefertigt und stark vergoldet. Auf das möglichst geringe Gewicht der Prothese legt Verf. großen Wert, indem er die Unzulänglichkeit der schweren Prothesen zur Evidenz nachweist.

Der Abhandlung sind zur Erläuterung neun Abbildungen beigefügt und einige mit größter Sorgfalt hergestellten Mikrophotogramme, welche den Text auf das beste erläutern. Die Darstellung ist wissenschaftlich kurz, aber fließend und klar und man kann den Verf. dieser wertvollen Bereicherung unserer Literatur, die gerade in letzter Zeit mit nichtssagenden Artikeln überschwemmt wird, auf das herzlichste beglückwünschen.

Dr. *Sigmund Posner.*

Kleine Mitteilungen.

Mitgliedersitzung der 51. Jahresversammlung des Central-Vereins Deutscher Zahnärzte.

Jena, 16. Mai 1912 im Volkshaus, Carl-Zeißplatz.

1. Der Vorsitzende Herr Walkhoff eröffnet um $^1/_2$5 Uhr die Mitglieder-Versammlung mit folgenden Begrüßungsworten:

Indem ich die Mitglieder-Versammlung eröffne, verweise ich auf den heute vormittag erstatteten Bericht über das vergangene Jahr (vgl. Juliheft S. 481). Im Vergleich zu den früheren Jahren — also vor und während des Internationalen Kongresses und der Internationalen Hygiene-Ausstellung — ist das letzte Jahr für den Vorstand und speziell für mich als Vorsitzenden ziemlich ruhig verlaufen. Es waren für mich nur 140 Korrespondenzen zu erledigen. Immerhin sind manche dieser Geschäfte doch ziemlich umfangreich und schwierig gewesen. Die Standesfragen habe ich nach Möglichkeit in Übereinstimmung mit den Beschlüssen des Vereinsbundes erledigt. Oft werden ja die merkwürdigsten Dinge gefordert, z. B. daß ich einem Kollegen zugunsten der Zuckerindustrie seine Agitation gegen den Zucker verbieten soll. So etwas ist humorvoller, als die auch in diesem Jahre wieder ziemlich zahlreich eingelaufenen Anklagen gegen Kollegen wegen irgend welcher Missetaten, die der Vorsitzende nach Meinung der Antragsteller allein entscheiden soll oder wenigstens er soll sagen, welche Strafen den Übeltäter treffen, wenn ersterer gegen ihn vorginge. Immer wieder muß ich dann in langen Auseinandersetzungen mitteilen, daß Streitigkeiten und Klagen der Mitglieder zunächst vor die Provinzialvereine gehören und der Vorsitzende des Central-Vereins, wenn das nicht möglich ist, nichts weiter tun kann, als dann einen regelrecht begründeten offiziellen Antrag auf ehrengerichtliche Entscheidung in der Sache dem Ehrengericht des Central Vereins weiterzugeben. Es wäre wünschenswert, wenn die Fragenden sich darnach richteten.

Neben solchen Dingen ist zu erwähnen, daß der Vorstand beschloß, im Namen des Central-Vereins dem Vereine Österreichischer Zahnärzte zu seinem 50jährigen Stiftungsfeste durch Überreichung einer Adresse seine Glückwünsche darzubringen.

Auf das Preisausschreiben für die Adolf-Witzel-Stiftung sind in diesem Jahre zwei Arbeiten eingelaufen, welche den Herren Preisrichtern überliefert werden.

Wir treten nun in die Beratung der Tages-Ordnung ein.

2. Es folgt darauf der Bericht das ersten Schriftführers Herrn Köhler, der folgendes mitteilt:

Bei Beginn des abgelaufenen Vereinsjahres betrug die Zahl der Mitglieder:

1. außerordentliche Mitglieder		70
2. ordentliche Mitglieder		1049
	im ganzen	1119

zahlende Mitglieder.

Ferner 50 korrespondierende und 18 Ehrenmitglieder.

Zusammen also 1187 Mitglieder.

Es starben:

1. außerordentliche	1		
2. ordentliche	3	also	4

zahlende und 1 korrespondierendes Mitglied, zusammen 5.

Den Austritt erklärten im Laufe des Jahres 17
ordentliche Mitglieder, so daß wir mit 1098
zahlenden Mitgliedern ins neue Vereinsjahr traten.

Zur Aufnahme haben sich im ganzen 89
Herren gemeldet; von den Meldungen sind leider . . 19
zu spät erfolgt, so daß die Aufnahme erst bei der nächsten Jahresversammlung, 1913, stattfinden kann. Auf ein Jahr zurückgestellt wurden 3
Herren, aufgenommen demnach 67
Herren. Sonach haben wir nunmehr 1165
zahlende Mitglieder.

Die Namen der neuaufgenommenen Herren werden in der nächsten Mitgliederliste, im Januarheft 1913 der „Deutschen Monatsschrift für Zahnheilkunde" veröffentlicht werden.

3. Der Rechner, Herr Cohn, gibt folgenden Kassenbericht bekannt:

Der vorjährige Kassenbericht schloß mit einem Effektenbestand von M 18500 nom. und einem Barbestand von M 3863,76.

Der diesjährige Kassenbestand schließt mit einem Effektenbestand von M 23500 nom. und einem Barbestand von M 5415,73. Es hat somit eine Zunahme an Effekten von M 5000 und an Bargeld von M 1551,97 stattgefunden.

Bilanz.

A. Einnahme:

		Übertrag	3863,76 M
I.	Beiträge der Mitglieder (nach Abzug der an Springer zu zahlen Unkosten)		8809,20 „
II.	Zinsen von Staatspapieren und Bankguthaben		785,00 „
III.	Von der Monatsschrift		
	a) Überschuß des vergangenen Jahres	1774,75 M	
	b) von Springer Gehalt f. Redakt.	1500,00 „	
		3274,75 M	3274,75 „
IV.	Zurückerstattung des Dresdener Lokalkomitees		700,00 „
			17432,71 M

B. Ausgaben:

I.	Für die Jahresversammlung		
	a) vorjährige	667,55 M	
	a) diesjährige	1001,10 „	
		1668,65 M	1668,65 M
II.	Verwaltungskosten		1880,53 „
III.	Monatsschrift		2003,25 „
IV.	Bankkosten		27,15 „
V.	Beiträge für Korporationen (F. D. I., Unterstützungskasse, Vereinsbund, Schulzahnpflege).		1339,80 „
VI.	Ankauf von Wertpapieren		5097,60 „
		Übertrag	5415,73 M
			17432,71 M

Auf Antrag der Revisoren Herren Dürr und Helm wird dem Rechner Entlastung erteilt mit dem Dank des Vereins, den der Vorsitzende ausspricht.

4. Es wird hierauf nach Bericht des Vorsitzenden der Aufnahmekommission Herrn Köhler die Aufnahme von 67 neuen Mitgliedern gutgeheißen.

In bezug auf einen Einspruch wird der Fall auf Antrag Guttmann (Breslau) auf ein Jahr verschoben und der Vorstand beauftragt, sich das Material bis zur nächsten Versammlung zu beschaffen und der Versammlung zur Entscheidung vorzulegen. Es soll künftig in allen Fällen, in denen ein Einspruch gegen die Entscheidung der Aufnahmekommission erfolgt, vom Vorstand in der gleichen Weise verfahren werden. Dieser Antrag wird angenommen.

5. Es folgt die Beratung der folgenden Anträge Dr. Sachse zu § 2 der Geschäftsordnung des Vorstandes des Central-Vereins Deutscher Zahnärzte:

„Der Stellvertreter des I. Vorsitzenden, welcher zu diesem Zwecke alle zwei Jahre besonders gewählt wird, leitet die alljährlich einmal stattfindenden wissenschaftlichen Verhandlungen und hat insbesondere für die entsprechende Vorbereitung derselben Sorge zu tragen. Er hat geeignete Themata, sog. Hauptthemata, vor der Versammlung auszuwählen, dieselben im Vereinsorgan drei Monate vor der Versammlung bekannt zu geben und sich wegen Bearbeitung dieser Themata mit den besonders hierzu geeignet erscheinenden Zähnärzten in Verbindung zu setzen. Er hat ferner Sorge zu tragen, daß diese Hauptthemata in den Vormittagssitzungen ausgiebig behandelt werden können, während andere außerdem noch angemeldete Vorträge, sog. „freie Themata", auf die Nachmittagsstunden von ihm zu verlegen sind.

Als Direktiven für die kommenden Versammlungen beantrage ich folgende Leitsätze zur Beschlußfassung:

1. Falls für die Mitgliedersitzung wichtige Themata zur Beratung vorliegen, hat der bisher gebräuchliche Bierabend wegzufallen und ist die Mitgliederversammlung dafür abends abzuhalten, damit für dieselbe genügend Zeit vorhanden ist.

2. Der Central-Verein möge in Zukunft als Versammlungsorte nur solche Städte wählen, in denen ein größeres zahnärztliches Institut vorhanden ist, damit vor allen Dingen die praktischen Demonstrationen mehr als bisher gepflegt werden können. Es ist überhaupt zu erwägen, ob es sich nicht empfiehlt, Demonstrationsnachmittage mit wechselnden Teilnehmergruppen einzurichten.

Das Vergnügungsprogramm ist möglichst einzuschränken, damit unter den ausgedehnten Vergnügungen nicht die wissenschaftlichen Sitzungen leiden.

Die Reihenfolge der einzelnen Vorträge ist vor der Versammlung ganz genau festzustellen und den einzelnen Vortragenden rechtzeitig mitzuteilen. Wer nicht zu der bestimmten Stunde da ist, fällt unweigerlich mit seinem Vortrage aus. Die im § 5 festgesetzte Zeit von 20 Minuten für einen Vortrag und 5 Minuten für einen Diskussionsredner darf in Zukunft in den Nachmittagssitzungen nicht überschritten werden."

Hierzu spricht Herr Sachse in längerer Rede zur Begründung seiner Anträge, indem er vor allem darauf hinweist, daß seine Anträge keine persönliche Spitze gegen Vorsitzenden oder Vorstand sein sollen, daß er aber einer vielfach unter den Mitgliedern verbreiteten Ansicht habe Ausdruck geben wollen. Redner verweist auf das Beispiel der Chirurgischen Gesellschaft, auf die anderweitig in Lokalvereinen mit Erfolg versuchte Behandlung einiger weniger wissenschaftlichen Themen und tritt hauptsächlich für die Beschränkung der Festlichkeiten und besonders für die Weglassung der gewöhnlichen Bierabende ein.

Der Vorsitzende, Herr Walkhoff, erwidert eingehend auf die vorgebrachten Argumente und weist besonders auf die einzigartige Stellung des Central-Vereins zum Unterschied von den Lokalvereinen hin. Gerade der Central-Verein soll jungen aufstrebenden Kollegen Gelegenheit bieten, sich bekannt zu machen und den Kollegen ihre Leistungen mitteilen zu können. Wenn erst nur Auserwählte zu Worte kommen, so wird bald auch dagegen protestiert werden, gerade so, wie es fast undurchführbar sein wird, alle Redner vorher zu bestimmen und ihre Redezeit vorher festzusetzen, da er als Vorsitzender stets mit den späten Anmeldungen und häufigen Absagen zu kämpfen habe. Wenn ein II. Vorsitzender für das wissenschaftliche Programm sorgen soll, wozu ist dann der I. Vorsitzende da? Redner erläuterte an einer großen Anzahl von Beispielen, in wie vielfacher Weise es dem Vorstand schwer gemacht wird, allen Anforderungen zu entsprechen.

Es schließt sich eine rege Diskussion an, in der alle Redner darin einig gehen, daß der Antrag auf Einführung eines II. Vorsitzenden als Verhandlungsleiters untunlich sei und daß die Anträge nur als Anregung zu betrachten seien und nicht wörtlich anzunehmen oder abzulehnen seien. Es sprechen:

Herr Euler: Einer Erwägung wert wäre wohl folgendes: Man nimmt sechs Hauptthemata, je zwei an einem Vormittag. Die Tage und Themata sind fest bestimmt und lange vorher bekannt, die Vortragszusagen sind für den betreffenden Tag bindend.

Herr Lipschitz will den Meldetermin für alle Vortragenden auf den 15. April festgesetzt haben.

Herr Cohn führt im Namen des Vorstandes in längerer Rede folgendes aus: Zunächst schlägt er vor, da man doch von Änderungen im Central-Verein spreche, den Antrag 11 der Tagesordnung Albrecht (Heidelberg) hier mit zu erledigen, zumal der Antragsteller nicht anwesend sei und der Vorstand sich mit dem Antrag in der gestrigen Sitzung beschäftigt habe. Der Antrag lautet:

„Der Central-Verein Deutscher Zahnärzte möge beschließen, daß künftighin bei den Jahresversammlungen alle besonderen Auflagen in Wegfall kommen."

Eine Durchführung dieses Antrags ist ganz unmöglich, da man dem Ortsausschuß nicht zumuten könne, alle festlichen Darbietungen ohne Entgelt zu beschaffen. Eine Festkarte muß also unter allen Umständen bestehen bleiben. Aber es ist richtig, daß die Festkarte nicht die Vorbedin-

gung zur Teilnahme an den wissenschaftlichen Versammlungen sein darf. Der Vorstand gibt daher folgenden Beschluß bekannt:

„Die unentgeltliche Teilnahme an den wissenschaftlichen Sitzungen wird jedem Mitglied des Vereins gewährleistet." (Beifall.)

Damit ist der Antrag Albrecht erledigt.

Was nun die Anträge Sachse angeht, so ist das Wesentliche vom Unwesentlichen zu unterscheiden. Sachse schlägt einen Zwangswechsel in dem Vorsitz alle zwei Jahre vor. Der Zwang ist aber unnötig, da ja der Central-Verein alle zwei Jahre das Recht hat, den Vorsitzenden neu zu wählen, es ist also eine solche Statutenänderung überflüssig. Die Reihenfolge der Vorträge zu bestimmen muß dem Vorsitzenden überlassen bleiben. Der Vorstand hat gestern nahezu zwei Stunden für die Einteilung der Vorträge verwendet und heute ist schon wieder vieles anders gegangen, weil mehrere Redner nicht da waren.

Herr Zilkens (Cöln) spricht sich ebenfalls für die Aufstellung von 1—2 aktuellen Hauptthemen aus, die vom Vorsitzenden ausgewählt und zeitig veröffentlicht werden sollen. Desgleichen soll eine Einschränkung der Vergnügungen stattfinden. Zur Frage des Vorsitzenden gibt Redner die Anregung, zunächst einmal den Vorsitzenden besser zu unterstützen durch eine gewisse Selbstzucht und Pünktlichkeit. Ebenso soll endlich einmal energisch gegen diejenigen vorgegangen werden, die konsequent auf dem Programm stehen und den Vortrag nie halten. Zum mindesten muß verlangt werden, daß zeitig eine ausreichende Entschuldigung eingereicht wird. Wer dreimal ohne Entschuldigung den angesagten Vortrag nicht hält, soll für eine gewisse Zeit zum Vortrag nicht zugelassen werden. Wenn wir so den Vorsitzenden unterstützen, erleichtern wir ihm die Arbeit und dienen damit dem Besten des Vereins.

Herr Treuenfels (Breslau) ist dafür, daß Herr Sachse den Antrag wegen des II. Vorsitzenden zurückzieht und befürwortet die Aufstellung eines Hauptthemas und die Ernennung von Referenten. Ferner wünscht er das Vergnügungsprogramm ebenfalls eingeschränkt zu sehen. Ein diesbezüglicher Antrag wird vom Redner formuliert und kommt nachher zur Abstimmung und Annahme.

Herr Guttmann (Breslau) betont, daß nach den gehörten Ausführungen die meisten Wünsche vom Vorstand bereits erfüllt seien.

Herr Zielinsky (Berlin) schlägt vor, die freien Vorträge an den Vormittagen bestehen zu lassen, am Nachmittag entweder, wenn in großen Städten mit großen Instituten getagt wird, Demonstrationen abzuhalten oder, wenn in Städten ohne Institute getagt wird, Hauptthemata am Nachmittag zu besprechen. Ein Projektionsapparat muß immer zur Stelle sein.

Nachdem noch mehrere Redner kurz das Wort hatten, zieht Herr Sachse in seinem Schlußwort den Antrag betreffs II. Vorsitzenden zurück und schließt sich dem Antrag Treuenfels an.

Es wurden zur Abstimmung gebracht:

Antrag Cohn: „Die Bestimmung der Reihenfolge der Vorträge und Demonstrationen wird dem freien Ermessen des Vorsitzenden überlassen.

Der Vorsitzende wird beauftragt, tunlichst im letzten Programm eine Reihenfolge nach Vereinbarung mit den Vortragenden zu veröffentlichen, die ihre Vorträge mindestens vier Wochen vor Beginn der Tagung anzumelden haben."

Der Antrag wurde angenommen,

Antrag Treuenfels, dem sich Herr Sachse anschließt:

1. „Der Vorstand soll an einem Vormittage zwei Themata zur Diskussion stellen und Referenten hierzu einladen.

2. Der Vorstand soll einen Demonstrationsnachmittag abhalten und die übrige Zeit zu freien Vorträgen verwenden.

3. Die Vorstandswahl und Leitung der Sitzungen soll in der bisherigen Weise erfolgen."

Der Antrag wird angenommen.

Zusatzantrag Zilkens: „Der Vorstand wird gebeten, die geeigneten Mittel gegen diejenigen Vortragenden zu ergreifen, die Vorträge anzumelden pflegen, dieselben aber nie halten."

Der Antrag wurde einstimmig angenommen.

6. Es folgt die Beratung eines Geheimantrags Kunert, der in Vertretung des verhinderten Antragstellers von seinem Assistenten begründet wird. Nach einer Debatte, an der sich fünf Redner beteiligen, wird folgender Antrag angenommen:

„Die Versammlung beschließt, daß der Antrag Kunert über die Kompetenz des Central-Vereins hinausgeht."

7. Antrag Prof. Walkhoff: „Den Vortragenden bei den Fortbildungskursen des Central-Vereins werden nicht nur ihre sachlichen Ausgaben vergütet, sondern auch Tagegelder gewährt"

wird einstimmig angenommen mit der Bestimmung, daß die Tagegelder auf M 30,— festgesetzt werden und dieser Betrag schon für die gegenwärtige Versammlung in Anwendung kommen soll.

8. Antrag Dr. K. Cohn (Berlin): „Die neueingetretenen Mitglieder erhalten das Vereinsorgan, die Deutsche Monatsschrift für Zahnheilkunde vom 1. Januar des Eintrittsjahres ab nachgeliefert."

Der Antrag wird angenommen,

Es folgt die Beratung der Anträge Köhler.

9. Antrag Köhler (Darmstadt): „Der Central-Verein Deutscher Zahnärzte wolle die seinerzeit vorgesehene Erwerbung der Deutschen Monatsschrift für Zahnheilkunde durchführen und mit dem Verlag sich endgültig darüber verständigen."

10. Antrag O. Köhler (Darmstadt): „Der Central-Verein Deutscher Zahnärzte möge die Fortsetzung des seinerzeit mit Einstimmigkeit beschlossenen Index in der von Herrn Port begonnenen Weise beschließen und die dazu erforderlichen Mittel bewilligen."

Antrag 9 wird nach Beratung im Vorstand und im Einverständnis mit diesem von Herrn Köhler zurückgezogen. Zu Antrag 10 wird nach kurzer Debatte beschlossen, daß eine Kommission sich mit Herrn Prof. Port in Verbindung setzen soll, um über die näheren Bedingungen für die Fortsetzung des Index schlüssig zu werden und die Einstellung der event. nötigen Mittel zu veranlassen. Die Kommission besteht aus den Herren Dieck und Cohn.

11. Antrag Prof. Guttmann (Berlin): „Der Central-Verein möge einen Delegierten in das Kuratorium des Zahnärztehauses schicken."

Hierzu gibt Herr Guttmann folgende Mitteilungen:

Das Komitee für Errichtung des Deutschen Zahnärztehauses eröffnet am 1. Juli folgende Betriebe:

1. Das Fortbildungsinstitut,
2. das technische Laboratorium,
3. das Röntgenlaboratorium.

Der Fonds ist auf ca. M 105000 gestiegen, wovon der größte Teil in Wertpapieren auf der Deutschen Bank niedergelegt ist. Um ein eigenes Heim zu schaffen, genügt diese Summe noch nicht, und so werden diese Betriebe vorläufig in Mietsräumen betrieben und zwar in den für diese Zwecke mustergültig eingerichteten Räumen des Instituts für zahnärztliche Fortbildung, das in den Besitz des Zahnärztehauses übergegangen ist.

Das Komitee ist bestrebt, diese Einrichtungen im Sinne und zum Besten der Zahnärzteschaft zu verwalten. Um dies zu können, muß es in enger Fühlung mit den großen zahnärztlichen Korporationen stehen und so wurde angeregt, ein Kuratorium zu begründen, das sich aus je einem Vertreter des V.-B, C.-V., W. V. und zwei Vertretern des Komitees für Errichtung des D. Z. H. zusammensetzt.

Dieses Kuratorium soll einerseits darauf hinwirken, daß bei den Verwaltungsberatungen die Wünsche und Interessen der Korporationen berücksichtigt werden, anderseits sollen die Delegierten, nachdem sie Einblick genommen haben in den Gesamtbetrieb, in ihren Korporationen hierüber berichten, wodurch der guten Sache immer mehr Freunde zugeführt werden. Vom V.-B. und W. V. wurde unserem Antrage bereits Folge gegeben und die Herren Scheele und L. Rosenberg delegiert. Wir hoffen zuversichtlich, daß auch der C.-V., der ein lebhaftes Interesse an der Errichtung des D. Z. H. mit seinen vielen wissenschaftlichen Einrichtungen haben muß, unsere Bestrebungen durch Entsendung eines Delegierten in das Kuratorium unterstützen wird.

Der Antrag wird angenommen und Herr Dürr (Berlin) als Delegierter gewählt.

Hieran anschließend berichtet

Herr Schaeffer-Stuckert, daß nunmehr nach Beendigung des Kongreßberichtes auch die Abrechnung darüber fertig gestellt sei und daß er dieselhe in der Vorstandssitzung mitgeteilt habe. Die Abrechnung schließt ab mit einer noch zu zahlenden Schuld an den Verleger im Betrage von M 2200, dem gegenüber der Besitz von noch ca. 100 Exemplaren des Berichts, à M 25 Verkaufswert, stünden.

Herr Cohn teilt mit, daß er im Einverständnis mit dem Vorstand des Zahnärztehauses ein Abkommen vorschlage, nach dem das noch bestehende Defizit vom Central-Verein und dem Zahnärzte-Haus zu gleichen Teilen übernommen werde unter gleichzeitiger Voraussetzung, die noch vorhandenen Bände so gut als möglich abzusetzen.

Herr Zilkens ist der Meinung, daß der Verkauf der Exemplare nicht schwer fallen könne, da das Werk für viele Bibliotheken von großem Wert sei.

Herr Schaeffer-Stuckert schließt sich dem Vorschlag Cohn an und hofft, daß die deutschen Zahnärzte, die den Kongreß nicht besucht haben, die verhältnismäßig wenigen Exemplare sich für ihre Bibliotheken sichern werden, da später die Berichte nie mehr zu beschaffen seien.

Der Antrag Cohn wird einstimmig angenommen.

Zu Antrag 12. Prof. Dr. Guido Fischer (Marburg): „Die ordentlichen Mitglieder des Central-Vereins Deutscher Zahnärzte sind verpflichtet, nur approbierte deutsche Zahnärzte als Assistenten oder Vertreter zu engagieren. Das Engagement von älteren Studierenden ohne zahnärztliche Approbation gilt als standesunwürdig"

weist Herr Cohn im Namen des Vorstandes darauf hin, daß der Antrag an den Vereinsbund gehöre, dem ja der Central-Verein als Mitglied angehöre. Der Antragsteller ist nicht anwesend.

13. Antrag Lipschitz (Berlin): „Der Central-Verein Deutscher Zahnärzte wolle der Unterstützungskasse Deutscher Zahnärzte M 500 bewilligen"

wird angenommen.

14. Zur Wahl des nächsten Versammlungsortes liegen Einladungen von Breslau und Frankfurt a. M. vor.

Herr Treuenfels weist auf die Jahrhundertfeier der Befreiungskriege im Jahre 1913 hin und erwähnt, daß ihm in Dresden schon die Annahme der Einladung in Aussicht gestellt worden sei.

Herr Schaeffer-Stuckert teilt mit, daß er bereits 1910 darauf hingewiesen habe, daß die Frankfurter Kollegen den Central-Verein im Jahre 1913 in Frankfurt begrüßen möchten, da in diesem Jahre der Zahnärztliche Verein zu Frankfurt a. M. sein 50jähriges Bestehen feiere. Der Verein habe im Interesse beider Vereine die Abhaltung seiner Jahresversammlung und Jubelfeier mit der Tagung des Central-Vereins zusammen zu feiern die Absicht und es läge bereits eine Äußerung des Magistrats der Stadt Frankfurt a. M. vor, daß die Stadt den Central-Verein herzlich willkommen hieße.

Die Abstimmung ergibt die Annahme von Frankfurt a. M. als Versammlungsort am Himmelfahrtstag 1913 und folgende Tage (1.—3. Mai).

Am Schluß des Berichts über die Mitgliedersitzung soll nicht verfehlt werden, nicht aus Gewohnheit, sondern aus vollberechtigtem Anlaß, den Veranstaltern der Versammlung in Jena Anerkennung und Dank für die Mühen der Vorbereitung und Durchführung des reichhaltigen vorzüglichen Programms auszusprechen.

Gerade bei dieser Tagung wurde im Prinzip gegen den geselligen Teil gekämpft, der sich in der Ausführung als sehr zweckentsprechend und schön erwies. Die Arbeit lastete auf zwei Kollegen, die Herren Prof. Hesse und Zahnarzt Schmidt. Um so mehr ist anzuerkennen, daß alles gut verlief und jeder Teilnehmer wird die Jenaer Tagung in froher und schöner Erinnerung haben. *Schaeffer-Stuckert.*

Nachtrag zu den wissenschaftlichen Verhandlungen des C.-V. in Jena.

Zu dem Vortrage von Herrn Prof. Hesse über Odontome bemerkte Herr Zilkens: M. H.! Über die Frage der zusammengesetzten Odontome habe ich eine andere Ansicht als Herr Prof. Hesse und bin durch die vorgeführten mikroskopischen Präparate in meiner Anschauung nur bestärkt worden. Wir wissen, daß die sog. Adamantinome Schmelzkeimgeschwülste sind, die uns in verschiedenen Formen entgegentreten: 1. als solide Epithelstränge im Geschwulstgewebe (Adamantinoma solidum). Im weiteren Wachstumverlaufe differenzieren sich die Epithelstränge 2. zu den typischen Schmelzkeimen mit Zylinderzellen am Rande und Sternzellen (Schmelzpulpa) im Inneren. Wir wissen ferner, daß diese Sternzellen vielfach blasig degenerieren und Zysten bilden können, die bei weiterem Wachstum als Adamantinoma cysticum oder multilokuläres Zystom imponieren. Was hindert uns anzunehmen, daß die zahlreichen Zahnanlagen in solchen Geschwülsten auch einmal statt zystisch zu degenerieren, ihre völlige Entwicklung durchmachen und zu Bildern führen, wie wir sie eben gesehen haben und wie sie in noch weiterer Entwicklung aus den Fällen von Schmitz-Witzel und Hildebrand bekannt sind. Es lassen sich auf diese Weise auch am zwanglosesten die bei den erwähnten Fällen gefundenen Rezidive erklären. Bei der Operation können eben sehr leicht Zahnanlagen in ihren frühesten Stadien übersehen werden, die sich später zu den zahlreichen Zahnmassen entwickeln, die aus den Fällen der oben genannten Autoren bekannt sind. Diese Art von Geschwülsten möchte ich als Adamantinoma dentificatum bezeichnen. Ich habe die feste Überzeugung, daß weitere Untersuchungen meine Ansicht bestätigen werden. Die zahlreichen, teils ausgebildeten, teils unentwickelten Zahnanlagen in dem Präparat von Prof. Hesse lassen mich annehmen, daß wir es hier mit dem erwähnten Adamantinoma dentificatum zu tun haben.

Zum Schlusse zeigte Redner dann im Lichtbilde noch einige Präparate von Odontomen.

Zum Vortrag des Herrn Scholz

Herr Schwarze: M. H.! Ich glaube, Herr Kollege Scholz hat mit der Konstruktion seines kleinen Brückenartikulators einem vorhandenen

Bedürfnis entsprochen. Es käme mir wenigstens vor, als wollte man mit Kanonen nach Spatzen schießen, wenn man jede Brücke in einen Gysi- oder Eltner-Artikulator einsetzen wollte. Man muß doch in Betracht ziehen, daß bei Brücken, besonders kleineren Brücken, in der Regel noch ein oder mehrere natürliche Zähne vorhanden sein werden, welche der Bewegung des Artikulators zur Führung dienen können, und wer dazu die Benutzung eines gewöhnlichen Gelenkartikulators zu unhandlich findet, wird jedenfalls mit dem von Herrn Scholz angegebenen Instrument genügend gute Resultate erzielen können. Im übrigen möchte ich bei der Gelegenheit warnen vor dem fortwährend neuen Bau der komplizierten Konstruktionen wie Gysi, Eltner usw. und vor allem davor, gleich mit der Benutzung derartiger Instrumente anzufangen. Man beginnt doch auch den Unterricht im Klavierspiel nicht mit einer Rhapsodie von Liszt.

Wilhelm Herbst zu seinem 70. Geburtstage. Am 23. Oktober d. J. feiert Wilhelm Herbst in Bremen seinen 70. Geburtstag. Die deutsche Zahnheilkunde verdankt Herbst viel. Im Jahre 1885 reiste er nach den Vereinigten Staaten, um vor den erlesensten Zahnärzten der Union seine Methoden zu demonstrieren. Herbst hat sich besonders auf praktischem Gebiete hervorgetan, die Erfindung der Glasfüllung, die Herstellung seines vorzüglichen Plombiergoldes, die Gründung der Bremer Goldschlägerei, die so vorzügliche Präparate liefert, seine Sattelbrücken und vieles andere sind bleibende Werte für den zahnärztlichen Stand geworden. Sein Werk „Methoden und Neuerungen" auf dem Gebiete der Zahnheilkunde ist eine Fundgrube für praktische und wissenschaftliche Anregungen. Seine Verdienste wurden gewürdigt durch 24 Ehrenmitgliedschaften ausländischer und deutscher zahnärztlicher Vereine.

Weltbekannt ist die Rotationsmethode von Herbst, die jahrelang ein Hauptdemonstrationsthema bei allen seinen Vorträgen gewesen ist. Die Schnelligkeit, mit der Herbst nach dieser Methode Goldfüllungen zu legen imstande war, war verblüffend. Später wurde die Goldfüllungsmethode durch bessere Goldqualitäten vereinfacht.

In voller Rüstigkeit, an der Seite seiner Gattin, als Vater von fünf Kindern und Großvater von neun Enkelkindern begeht Wilh. Herbst seinen 70. Geburtstag. Er will sich von der zahnärztlichen Tätigkeit ganz zurückziehen, um sich von nun ab seinen Sammlungen zu widmen, die er im Laufe der letzten zwölf Jahre angelegt hat. In der Hauptsache bestehen diese Sammlungen aus alten Gemälden, alten Möbeln und vor allen Dingen aus allen denjenigen Objekten, die in Gewerbe- und Industriemuseen untergebracht werden. So hat auch das Gewerbe- und Industriemuseum einen großen Teil der Herbstschen Sammlung als Leihgabe in ihren Räumen aufgestellt. Die Kunsthalle in Bremen weist ebenfalls eine Anzahl wertvoller Ölgemälde aus Herbsts Besitz auf, während das städtische Museum außer einer großen chinesischen und japanischen Sammlung aus Herbsts Privatbesitz auch die hochinteressante Schädelsammlung von Neuguinea birgt, die ebenfalls als Leihgabe von W. Herbst zur Verfügung gestellt worden ist. Möge der verdiente Kollege einen heiteren, gesegneten Lebensabend genießen.

Sondieren manchmal schmerzhafter als Ausziehen. Ein 10jähriger Knabe A. läßt sich den $\bar{6}$ ohne Injektion ausziehen, der stark zerfallen, aber zurzeit nicht schmerzhaft ist. Der Junge sagt nach dem Ausziehen: „Da muß man ja lachen", und er lacht. Beim Untersuchen sämtlicher Zähne finden sich sieben kleine Defekte, und beim Sondieren einiger in den oberen Schneidezähnen schreit der Patient laut auf.

Eine Dame ist so empfindlich, daß sie zuckt und schreit, wenn man nur vorsichtig den Speichel einer kleinsten mesialen Höhle im $\overline{3}$ mit dem Exkavator berührt. Das Experiment wurde wiederholt und die Berührung des kariösen Zahnbeins beim Versuch wurde beidemale bestimmt vermieden. Die Behandlung des Zahnes gelang nach Injektion von Novokain-Suprarenin. *J. P.*

Alkohol von 70%. Nach Untersuchungen Beyers (Naturwissenschaftl.-mediz. Ges. zu Jena 9. Mai 1912; Münch. Med. Wochenschr. 1912, S. 1408) liegt bei 70% das Maximum der desinfizierenden Wirkung des Alkohols; absoluter desinfiziert schlechter. *J. P.*

Zahnarzt-Dr.-Alfred-Hafke-Stiftung. Der Rentier Herr Carl Hafke und seine Gemahlin Anna Hafke aus Breslau haben zum Andenken an ihren am 16. Juni d. J. verstorbenen Sohn, Zahnarzt Dr. Alfred Hafke, der Schlesischen Friedrich-Wilhelms-Universität Breslau ein Kapital von M 10000 gestiftet, mit der Bestimmung, daß diese Schenkung den Namen „Zahnarzt-Dr.-Alfred-Hafke-Stiftung" führen werde und die Zinsen der Stiftung an bedürftige Studierende der Zahnheilkunde, die sich durch besonderen Fleiß auszeichnen, vergeben werden. Über die Vergebung der Stipendien haben der jeweilige Direktor des Zahnärztlichen Instituts, zurzeit der Geheime Medizinalrat Prof. Dr. P. Partsch und der jeweilige Vorsitzende der Breslauer Zahnärztlichen Gesellschaft, zurzeit Zahnarzt Guttmann, zu entscheiden.

Durch diese hochherzige Stiftung wird das Andenken dieses leider so früh verschiedenen Kollegen, der alle Zeit seine ganze Kraft für die Förderung des zahnärztlichen Standes in sozialer und wissenschaftlicher Beziehung eingesetzt hat, für alle Zeiten geehrt und wachgehalten.

Möchte diese hochherzige Stiltung gegebenenfalls Nachahmung finden.

Die **Einweihungsfeier für das neue Königl. Zahnärztliche Institut** ist auf den 26. Oktober festgesetzt worden. 12 Uhr Festaktus im Institut, 5 Uhr Festessen, Potsdamerstraße 9, Festmahl; Anmeldungen dazu bis 15. Oktober an Zahnarzt R. Süersen, Berlin W. 35, Lützowstraße 66 erbeten. — Das zum 25jährigen Jubiläum gestiftete Stipendium für fleißige und hilfsbedürftige Studierende der Zahnheilkunde soll vergrößert werden; alle Freunde des Institutes, besonders frühere Studierende sind gebeten einen Beitrag dazu zu schicken an Herrn Süersen oder an Herrn Bolstorff, Berlin, Klopstockstraße 3. Die Dozenten, sowie einige Lehrer und ehemalige Schüler des Instituts werden am 27., 28. und 29. Oktober Kurse in den neuen Räumen abhalten, gegen eine Einschreibegebühr von 20 Mk., die dem Stipendium zufallen. Näheres darüber wird noch bekannt gegeben.

Herr Zahnarzt W. Zielinsky in Berlin bedarf zur Fortsetzung seiner früheren Untersuchungen über die Einstellung der ersten bleibenden Molaren hinter dem Milchgebiß zahlreiche **Modelle der Zahnstellung** 6—8 Jahre alter Kinder, bei denen mindestens an einer Seite die volle Zahl von Milchzähnen stehen geblieben und die ersten bleibenden Molaren durchgebrochen sind. Er bittet die Kollegen, ihm solche Modelle zur Verfügung zu stellen.

Universitätsnachrichten. Das Zahnärztliche Institut der Westfälischen Wilhelms-Universität in Münster ist während der Sommerferien vollständig renoviert worden.

Für die Schriftleitung verantwortlich: Hofrat Jul. Parreidt in Leipzig.
Verlag von Julius Springer in Berlin W. — Druck von E. Buchbinder in Neuruppin.

Zur Pathogenese der Zahnwurzelzysten[1]).

Von

Prof. Dr. **Th. Dependorf** in Leipzig.

Arbeiten von größerer Bedeutung für die Pathogenese der Zahnwurzelzysten sind erst in der jüngsten Zeit erschienen. Da mein Vortrag bereits vor diese Zeit fällt — er wurde am 29. X. 10 gehalten —, so konnte ich bei der weiteren Ausarbeitung des Themas diese Publikationen nicht übergehen. Ihre Berücksichtigung geschieht auch um so leichter, weil die Ergebnisse dieser Darstellungen sehr viel Übereinstimmung mit meiner Auffassung in den hauptsächlichsten Punkten der Pathogenese aufweisen.

Schon seit Jahren mit der Entwicklung der pathologisch so hochinteressanten Zahnwurzelgranulome und der radikulären Zysten beschäftigt, bin ich in Anregung der Arbeit von Grawitz bemüht gewesen, nicht allein isolierte Zystengranulome oder Zahnwurzeln mit adhärierendem Zystengranulom in Serien zu schneiden[2]), sondern

---

[1]) Nach einem Projektionsvortrage erweiterte Darstellung mit Einschluß der letzten einschlägigen Veröffentlichungen.

[2]) Die Entkalkung der Zähne und Kiefer erfolgte in sehr verschiedener Weise: in 10%iger Ameisensäure, 5%iger Trichloressigsäure, 5%iger Salpetersäure und in von Ebners Salzsäuregemisch bei täglicher, sowie in einer Mischung von Salzsäure und Salpetersäure (Salzsäure pur. 12 Teile, Salpetersäure, nicht rauchend, 30 Teile, destilliertes Wasser 108 Teile) bei wiederholter Erneuerung der Flüssigkeit, die außerordentlich schnell entkalkte und trotzdem keine wesentliche Zerstörung der Gewebe nach sich zog. Entsäuert wurde in wässeriger Lithion-carbonat-Lösung. Die Entkalkung wurde möglichst gründlich vorgenommen, um ein ungleichmäßiges Schneiden zu vermeiden. Am zweckmäßigsten erschien mir die Entkalkung in täglich frisch erneuerter 5%iger Salpetersäure und desgleichen in 5%iger Trichloressigsäure, auch in einer Mischung beider bis zu 3% verdünnter Säuren zu gleichen Teilen. In dünner Zelloidinlösung wurden besonders die Kieferteile lange Zeit belassen. Als Färbungen der Zelloidinschnitte wurden verwandt Hämatoxylin (Delafield), Eosin, Hämatoxylin

auch Kieferstücke vom Menschen, bei denen ich annehmen durfte, daß sich an den erkrankten Zahnwurzeln umschriebene Neoplasmen in Granulationsformen befinden würden. Diese Kieferstücke, die trotz ungenügender Fixierung der Gewebe immerhin ausreichende Präparate ergaben, entnahm ich den Leichen auf dem Präparierboden.

Die Literatur über Zahnwurzelzysten ist in den Arbeiten von J. Witzel, Astachoff und Proell in so eingehender Weise behandelt worden, daß auf diese Darstellung zurückverwiesen werden kann.

In der folgenden Arbeit will ich einige strittige Punkte in der Pathogenese der radikulären Zyste, unter besonderer Berücksichtigung des Verhaltens und der Bedeutung des Epithels bei diesem Vorgange, eingehender besprechen und versuchen, an der Hand der nunmehr bestehenden Anschauungen eine Erklärung der Zystenentwicklung zu geben.

Trotz der vielen Arbeiten war eine Klarstellung über die feineren Entwicklungsvorgänge der Zahnwurzelzyste nicht erzielt worden. Erst die umfangreichen Ergebnisse von Astachoff und Proell geben im Verein mit den Darlegungen von Partsch einen Weg an, der zu einer Verständigung zu führen scheint. Die Ansichten dieser genannten Autoren über die Entwicklung der Zahnwurzelzyste stimmen in der Hauptsache miteinander überein.

Einen ganz neuen Gesichtspunkt in der Auffassung über die Pathogenese der Zahnwurzelzysten brachte seinerzeit P. Grawitz. Seine Arbeit muß immer wieder Erwähnung finden, wenn von der Entwicklung der eigenartigen Neubildungen an der Wurzelspitze die Rede ist, und kann nicht übergangen werden, da sie einzig in ihrer Art die bestehenden Anschauungen von Grund auf verwarf und eine ganz besondere, bisher nicht gegebene Erklärung an ihre Stelle setzte.

Mit Recht rügt dieser bekannte Pathologe die bisher übliche Untersuchungsmethode, die sich darauf beschränkt hat, isolierte Zysten oder extrahierte Zahnwurzeln mit anhängendem Zystensack

(Hansen) van Gison, Eisenalaunhämatoxylin (Heidenhain), Molybdän Hämatoxylin (Held).

Nicht alle Methoden ergaben gleich gute Präparate. Für die Kieferschnitte erwiesen sich die beiden letztgenannten am zweckmäßigsten. In letzter Zeit habe ich isolierte Zystengranulome im Anschluß an die Untersuchungen von Dreuw und Rumpel auf histologische Einzelheiten untersucht und die Schnitte nach verschiedener Fixierung (absol. Alkohol, Alkohol (60 %), Formol (5 %), Kalium bichromat (2 %) 8 Teile + Osmiumsäure (2 %) 1 Teil) mit Polychrom-Methylenblau, Methylgrün-Pyronin, Molybdän-Hämatoxylin gefärbt.

meist in wenigen Schnitten zur Untersuchung heranzuziehen. Er weist darauf hin, daß einmal Serienschnitte anzufertigen sind, und zweitens das Verhalten der Zyste im Kiefer selbst an guten, geeigneten Präparaten zu studieren ist. Nur auf solche Weise läßt sich mit einiger Sicherheit die Pathogenese der Zahnwurzelzyste klarstellen; vor allen Dingen aber sind nur so die Beziehungen der Zyste zu den Nachbargeweben, besonders auch zu der Schleimhaut der Mundhöhle zu beobachten.

Grawitz kommt in seinen Ausführungen zu ganz anderen Schlüssen als die sämtlichen Bearbeiter des gleichen Stoffes vor ihm. Er wird zum Gegner der embryonalen Theorie der Entwicklung der Zahnwurzelzysten und verwirft die bisher anerkannte Ätiologie dieser Neubildungen. Mit den so überaus leicht zu beurteilenden Typen der Epithelzysten in Kieferkystomen haben diese Fälle nicht die geringste Ähnlichkeit, wohl aber mit den Bildern, die man von altem in Epithelhäutung begriffenem Granulationsgewebe kennt.

Grawitz kann nicht anerkennen, daß die noch aus jungem, frischem, entzündetem, zellenreichem Gewebe bestehenden Wurzelanhänge Epithelzysten enthalten haben, sondern sie sind als die noch von Epithel freien Anfangsstadien zu betrachten; daß bakterielle Entzündungsreize gleichzeitig im Epithel und im Bindegewebe eine Zellvermehrung hervorrufen, bei der dann hyaline Umwandlung oder Nekrose des Epithels zur Lumenbildung führt, sondern den Anfang der Zyste bildet der Abszeß im Granulom. Der Abszeß überhäutet sich mit dem Epithel der Mundschleimhaut, das durch Fistelgänge, die, vom Innern des vereiternden Granuloms ausgehend, irgendwo an der Oberfläche des Zahnfleisches am Vestibulum oris endigen, in das Granulom einwuchert. Lediglich das hereinwachsende Epithel stellt nach Ausheilung des Abszesses die Auskleidung des Zahnwurzelabszesses dar und bildet mit Schluß der Fistel die Zahnwurzelzyste, und nicht das embryonale Schmelzepithel. Aus diesem entwickeln sich nur die echten odontogenen Kystome, wie Kruse nachgewiesen hat. Man stößt zwar hie und da auf die embryonalen Epithelreste, trifft sie aber nie in einer der Wucherungsformen, die Kruse beschrieben und abgebildet hat.

Viele Anhänger vermochte sich die Anschauung von Grawitz bisher nicht zu erwerben. Theoretisch sind die durch diesen Autor aufgeworfenen Gesichtspunkte von Partsch und Perthes besprochen und abgelehnt worden. Schuster hat versucht, der Ansicht von Grawitz für einzelne Fälle Geltung zu verschaffen; besonders dort, wo es sich um Einschmelzung des Knochens über

der Wurzelspitze handelt, hält er die Epithelisierung des vorhandenen Granulationsgewebes vom Papillarkörper der Kieferschleimhaut her nicht für ausgeschlossen, wie anderseits der Entstehung der Zahnhalszysten die Einwanderung des Zahnfleischepithels zugrunde liegen kann, und kürzlich hat Astachoff sich unter Vorbehalt für die Möglichkeit der Grawitzschen Theorie ausgesprochen.

Sehr ausführlich hat Astachoff an der Hand eines umfangreichen Materials die Frage behandelt, und seine Ausführungen sind zu deren Klarstellung von der allergrößten Bedeutung. Die Ergebnisse der pathologisch-anatomischen Untersuchungen, die er an 98 Kieferstücken mit Zähnen in situ gemacht hat, haben ihn nicht zu Grawitz' Ansicht über die Herkunft des Epithels bekehrt, obwohl er dessen großes Verdienst, für die Untersuchung dieser pathologischen Bildungen einen neuen Weg gefunden zu haben, keineswegs in Abrede stellt. Auch Proell vermochte sich auf Grund ausführlicher mikroskopischer Untersuchungen nicht der Ansicht von Grawitz anzuschließen.

Viele von Astachoff und von Proell festgestellte pathologische Befunde in der Pathogenese der Zahnwurzelzysten sind mit der Auffassung von Grawitz einfach nicht zu erklären. Darunter fällt vor allen Dingen das Auftreten ausgedehnter Epithelschlingen und Inselchen im unmittelbaren Bereiche des Zementes, ja im Zemente selbst, fernab von dem Epithel, das die Zystenhöhle oder die gerade vorhandene zum Vestibulum oris führende Fistel auskleidet, und das ohne Übergänge und Verbindungen zu diesem wie zueinander steht. Wie ist nach Grawitz' Auffassung die Anwesenheit des Epithels am Zemente zu erklären? Es erscheint Astachoff unverständlich, selbst wenn man zeitweilig den Gedanken zuläßt, daß die Epithelauskleidung der Zysten aus dem Zahnfleischepithel stammt, und daß diese oder jene diesen Gedanken bestätigende epithelialen Anastomosen in irgend einer unbekannten Weise verschwinden, zugrunde gehen, warum die Epithelzellen und sogar ganze Inseln von ihnen an der Zahnwurzel verschont bleiben, weshalb wir hier Epithel finden und das die Zystenhöhle auskleidende Epithel bestrebt ist, bis an das Zement der Wurzel hineinzuwachsen?

Des weiteren konnte Astachoff auf einer großen Reihe von Präparaten mit Epithel ausgekleidete Höhlen in der Nähe der Zahnwurzel und in das Lumen der mit Epithel überhäuteten Höhle der Wurzelspitze hineinragend feststellen. Aber bei einer ganzen Serie von Schnitten konnte er nirgends Übergänge vom Epithel der Höhle zum Epithel des Zahnfleisches entdecken. Während Grawitz die Bildung und Epithelisierung der Fistel als

das Primäre und die Entstehung der Zyste als das Sekundäre betrachtet, deutet Astachoff die Entwicklung des Granuloms zur Zyste in gerade umgekehrter Weise. Unter den hierunter zu zählenden Präparaten fand Astachoff keinen Fall, der als Beweis für Grawitz' Ansicht hätte herangezogen werden können: Es fehlte nämlich überall das Anfangsstadium der Epithelisierung des Zahnwurzelabszesses auf Kosten des Mundhöhlenepithels. Es war sogar nicht einmal ein Präparat vorhanden, „wo dieser Abszeß mit der Mundhöhle durch eine schon epithelisierte Fistel verbunden wäre, die Wandungen der Höhle der künftigen Zyste aber noch keine epitheliale Decke hatten".

Astachoff hält gerade im Gegensatz zu Grawitz „die embryonalen Epithelreste, die man stets in der Wurzelhaut aller gesunden und kranken Zähne findet, für jenes anatomische Material, für jene Quelle, aus der in der größten Mehrzahl der Fälle die Wucherung der Epithelzüge in den Wurzelgranulomen stattfindet und aus welcher späterhin bei ihrer Abszedierung sogar die Epithelauskleidung der in den genannten Granulomen auftretenden Höhlen stammt".

Und nur der Umstand, daß „die pathologische Anatomie häufig genug überzeugende Beweise dafür erbracht hat, daß der Verlauf der Entzündungsprozesse, besonders der chronischen, verschiedene Varianten und sogar Überraschungen bietet", ist der Grund, weshalb Astachoff nicht wagt, den Standpunkt von Grawitz „unbedingt zu verwerfen".

Zu den Gründen, die Astachoff gegen die Anschauung von Grawitz vorbringt, sind kaum neue, nennenswerte hinzuzufügen. Sie sind im einzelnen so eingehend erläutert, daß sie nicht irgend welcher weiteren Ausführung zu bedürfen scheinen. Und doch darf nicht alles kritiklos übernommen werden.

Grawitz fand das eine konstant, „daß ein frischer Abszeß, der durch eben erst erfolgte Einschmelzung seiner Nachbarschaft einen Eiterabfluß erhalten hat, niemals eine Epithelauskleidung oder gewuchertes Epithel enthält, während beim Vorhandensein überhäuteter Fisteln auch der Hauptabszeß mehr oder minder überhäutet ist". Und er führte diesen Befund zugunsten seiner Ansicht an, daß das später vorhandene Epithel von der Mundschleimhaut aus eingewandert ist.

Zur weiteren Begründung berichtet Grawitz über einen Abszeß im nicht epithelisierten Granulom, der mit einer Fistel, die nach außen führt, verbunden ist. Diese Fistel ist in ihrem weiteren Verlauf durch den Kiefer nicht zu verfolgen, da das Granulom isoliert untersucht wurde. Sie besitzt aber kein Epithel (Fall 7 bei

Grawitz). Da die Beobachtung eine ungenügende ist, so kann sie nicht beweiskräftig sein.

Schließlich erwähnt Grawitz ein 3:5 mm großes längsgeschnittenes Säckchen von verschiedenartiger Beschaffenheit der Wandung, in das etwa in der Mitte der stark zellenreichen Längswand ein enger Fistelgang einmündet, der ringsum von akut entzündetem Gewebe umgeben ist und seitlich nach außen mündet. Das Lumen des Säckchens zeigte oben und unten eine Schicht von jungem Bindegewebe, vielfach mit schönen, von Epithel überzogenen Papillen. Die Fistel selbst besitzt eine Epithellage; ihr Verlauf im Körper läßt sich nicht weiter verfolgen, womit auch dieser Befund an Beweiskraft verliert.

Grawitz fügt dann zur Bekräftigung seiner Auffassung hinzu, daß er die embryonalen Keimreste nie anders als im Ruhezustande angetroffen hat, und anderseits ist ihm die Möglichkeit der Ausheilung der von Epithel bekleideten Höhlen ein Beweis dafür, daß sie gar keine Verwandtschaft mit Geschwulstprozessen besitzen, die ihren Ausgang vom Embryonalepithel nehmen.

Nun läßt sich auch hiergegen verschiedenes einwenden. Hervorzuheben ist, daß die Beobachtungen von Grawitz unzureichend sind; um sie als Beweise für seine Theorie gelten lassen zu können, müßten sie eine vollkommen geschlossene Reihe in der Beobachtung bilden. Das ist aber nicht der Fall.

Was bei Grawitz' Untersuchungen weiterhin auffällt, das ist der Umstand, daß er fast ausschließlich ausgereifte, alte Zysten, deren Lumenbildung abgeschlossen ist und deren Membran zum Teil mehrfachen Eiterungen unterworfen war, beschreibt. Zur Lösung der wichtigen Frage nach der Herkunft des Epithels in der Zyste waren diese Präparate ungeeignet. Auch die Heranziehung makroskopischer mazerierter Kieferpräparate kann nur als unglücklich bezeichnet werden. Auf ihre geringe Bedeutung oder sogar auf ihre falsche Verwendung haben Partsch und Perthes bereits hingewiesen.

Die anatomischen Präparate sowohl wie die histologischen Einzelheiten mußten den Forscher täuschen und konnten ihn veranlassen, auf Grund der Einzelbefunde eine ganz neue Theorie zu bringen, die für die Entwicklung sämtlicher Zahnwurzelzysten ihre Geltung haben sollte: ein äußerst schwerwiegender Rückschluß, der mit den bisher bestehenden Auschauungen brach und die Zahnwurzelzysten aus der Gesamtgruppe der odontogenen Kiefernneubildungen herausnahm.

Alsdann ist die Behauptung von Grawitz, daß er bei keinem frischen Abszeß mit eben erfolgtem Eiterabfluß jemals eine

Epithelauskleidung oder gewuchertes Epithel gesehen habe, bereits durch Beobachtungen von Astachoff widerlegt. Auch Proell zeigt, wie selbst Granulome mit frischen, eitrigen Einschmelzungen peripher gewuchertes Epithel enthalten, und ich kann das Gleiche bestätigen. Mit Recht betont dagegen Grawitz zum Schluß, daß die Möglichkeit der Ausheilung der radikulären Zysten ein Beweis dafür ist, daß sie keine Verwandtschaft mit Geschwulstprozessen besitzen, die vom Embryonalepithel ausgehen. In der Tat handelt es sich hier auch nicht um echtes embryonales Epithel, sondern um Reste der Epithelscheide, und bei diesen Resten der Epithelscheide nicht um das eigentliche Keimepithel des jungen Zahnkeimes, welches das Schmelzorgan und den Schmelz bildet und den Kystomen zugrunde liegt, sondern um die Rudimente des nur noch mit formgebender Funktion versehenen Schmelzepithels, die, wie Adloff kürzlich hervorhebt, nicht als embryonal zu bezeichnen sind. Dieses Epithel hat aber als Überbleibsel eines verbrauchten Organes keine solche Wachstumsenergie wie embryonales Gewebe und in diesem Zustande nicht die Tendenz und natürliche Anlage zur Entwicklung der den Zahnanlagen ähnlichen Geschwulstprozesse.

Trotzdem befinden sich die embryonalen Keimreste nicht immer im Zustande der Ruhe, wie meine Untersuchungen zeigen (Abb. 9 u. 10). Wuchern sie jedoch, so können ihre Wucherungsformen im Bereiche der Granulome und der erkrankten Zahnwurzelhaut nicht die gleichen sein, wie sie von Kruse bei odontogenen Kystomen beschrieben wurden, weil sie dem Einfluß einer Entzündung, der granulierenden Perizementitis unterworfen sind, wenn man wohl auch ganz vereinzelte ähnliche Formen antrifft.

Also einmal ist das Stratum, worin die Zysten entstehen, ein von dem der Kystome abweichendes und für das Verhalten des Epithels wesentlich bedeutungsvolleres, und zweitens ist das Epithel selbst ein anderes, das sich in seinem ganzen Verhalten dem der Malpighischen Schicht nähert. Die von Grawitz erhobenen Einwände können daher in ihrer Form als unwiderlegbare Beweise für die Natur des Epithels als Teile des eingewanderten Mundhöhlenepithels nicht gelten. Es fehlt der unmittelbare Nachweis der ersten Überhäutung des Granulomabszesses und der Einwanderung des Epithels vom Mundhöhlenepithel her auf dem Wege der Fistel. Es fehlen auch die Belege für die übrigen Behauptungen.

Im Hinblick auf seine Präparate war Grawitz' Frage, „ob überhaupt eine Beteiligung des embryonalen Epithels bei der Überhäutung des Abszesses stattfindet, oder ob immer nur das Mundhöhlenepithel die Quelle dafür ist", wohl erklärlich, jedoch in ihrer

Schlußfolgerung allzu bedeutungsvoll. Und doch durften die Befunde von Grawitz nicht einfach übergangen werden und ihre Darlegung wie Erklärung nicht unberücksichtigt bleiben.

Bei Untersuchung der Vorstadien zur Zystenbildung, bei Durchmusterung der Schnittserien von epitheldurchsetzten Granulomen wird man zu einer anderen Anschauung als Grawitz kommen müssen. Nicht die fertige, mit weitem Lumen versehene Zyste kann uns Aufschluß erteilen über ihre Entwicklung, sondern das Studium der Granulationsbildung mit allmählicher Durchsetzung des Epithels, der Veränderungen der Granulationen mit dem weiteren Vordringen des Epithels und der sich anschließenden Bildung des ersten Lumens. Aber ebensowenig können auch die Zwischenstadien, die, wie Grawitz selbst sagt, in der Hoffnung betrügen, hier etwa auf die Anfangsstadien der Zystenbildung zu stoßen, die erforderliche Aufklärung geben. Das sind Stadien, bei denen sich vom Boden des Säckchens breit aufsitzende, aus Granulationsgewebe bestehende Papillen ins Lumen erheben, die von Epithel umgeben oder von geschichtetem Plattenepithel überzogen sind.

Abb. 1.
Etwas schräg getroffener Frontalschnitt durch den Oberkiefer eines Erwachsenen. Zystogranulom mit Lumen, das eitrig zerfallene Gewebsteile enthält. Epithel hat das Granulom durchsetzt und schließt den Herd ringsum ab. Unterhalb des Zystogranuloms liegt ein eitriger Einschmelzungsherd ohne Epithelauskleidung mit beginnender Fistelbildung und Durchbruch zur Oberfläche der Schleimhaut. Der nach unten zu liegende Wurzelrest hat keine Beziehungen zu den Granulationen. Diese gehören vielmehr in das Gebiet der Wurzelspitze des Nachbarzahnes.

Das Epithel erscheint im Granulom frühzeitig, ehe überhaupt eine Lumenbildung sich anschickt. Noch bevor sich irgend eine dahingehende besondere Veränderung bemerkbar macht, ist in einzelnen Zügen bereits Epithel in der Nachbarschaft

des Granuloms zu finden. Auf dem Stadium der eitrigen Einschmelzung, die als frisch, oder jedenfalls nicht als alt zu bezeichnen ist, ist an abgekapselten Granulomen selten die Neigung zum Durchbruch des Eiters nach außen zu bemerken. Ob nun die vorliegende Knochenpartie dünn ist, und die einsetzende Eiterung in nächster Nähe der Alveole vor sich geht oder nicht, es zeigt bei ihnen der Eiter keine besondere Tendenz zur weiteren Wanderung nach außen durch den Knochen oder längs der Zahnwurzel durch die Alveole. Der eingekapselte Herd bleibt beschränkt und zeigt bald die

Abb. 2.
Frontalschnitt durch den Oberkiefer eines Erwachsenen. Eitriger, vom Epithel nicht durchsetzter Einschmelzungsherd mit seitlich der Wurzel verlaufendem Fistelgang. In der Nähe des Granulationsherdes, aber nur im Bereiche des Wurzelzementes sind gewucherte Epithelien anzutreffen.

Um- und Durchwachsung mit epithelialen Zügen. Fernab vom Epithel des Zahnfleisches und ohne jede Verbindung mit dem alten kann dieses Epithel unmöglich vom Zahnfleisch her eingewandert sein (s. auch Abb. 1). Gerade der Umstand, daß wir in den frischen Granulomen bereits so häufig Epithelien in frischer Ausbreitung finden, und zwar ganz frühzeitig, wo von einer überstanden Eiterung noch keine Rede sein kann, spricht gegen die Verallgemeinerung der Grawitzschen Theorie.

Anders verläuft die eitrige granulierende Perizementitis, und anders erscheint auch die Sachlage, wenn es sich um derartige vereiternde, nicht abgekapselte Granulationsherde handelt, die ohne

Epithel vom Innern des Knochens oder der Nachbarschaft der Wurzel aus bis dicht unter die Schleimhaut gelangen, Knochen und Weichteile zur Einschmelzung bringen und Fistelgänge entstehen lassen (Abb. 2 u. 3). Hier ist die Möglichkeit einer nachfolgenden Einwanderung des Mundhöhlenepithels bei entstandener Fistel gegeben, oder auch schon ohne Fistelbildung, wie Schuster des näheren dargelegt hat. Aber man muß anch gleichzeitig bedenken, daß zumeist Epithel in der Nähe der zugehörigen Wurzelspitze vorhanden ist, und eine Epithelisierung der Granulationen von hieraus erfolgen kann (Abb. 2 u. 3).

Abb. 3.

Frontalschnitt durch den Oberkiefer eines erwachsenen Menschen. Eitriger Granulationsherd mit durchbrechendem Fistelgang im Bereiche eines Molaren; der Gang zieht sich zur Oberfläche der Schleimhaut hin, ohne Epithel zu zeigen. In der Nähe des eitrigen Granulationsherdes befindet sich ein Zystogranulom, das von Epithelzügen durchsetzt ist. Diese Epithelzüge erreichen an der direkten Berührungsfläche zwischen Granulationsherd und Granulom den Granulationsherd, wie die Serie beweist. Im Gebiet der Wurzelspitze des Molaren sind gleichfalls nahe dem Zement Epithelstränge vorhanden.

Astachoff entscheidet die Frage der Epithelisierung nur für die meisten Fälle im Sinne von Malassez im Gegensatz zu der Anschauung von Grawitz. Einen Teil nimmt er aus, womit er die Möglichkeit einer anderen Entwicklung zugibt.

Ich stelle mich auf den Standpunkt von Astachoff und erkläre nach den bisherigen Befunden die Entwicklung der Zahnwurzelzyste abhängig von den „Débris épithéliaux paradentaires“, weise aber die Möglichkeit einer Einwanderung des Mundhöhlen- oder Deckepithels in vereiterte Granulationsherde nicht von der Hand. Ungefähr im gleichen Sinne entscheidet sich neuerdings Adloff. Dabei bleibt es für mich einstweilen noch unerwiesen, ob dieses eingewanderte Epithel zur Zystenbildung Verwendung findet. Am Schluß der Arbeit werde ich näher auf diesen Punkt eingehen. Proell bezweifelt zwar diese Möglichkeit, da nach ihm normales Periodontium der Epithelwucherung ein unüberwindliches Hindernis entgegensetzt, woraus sich

Rückschlüsse ergeben sollen, inwieweit die Grawitzsche Herleitung des Zystenepithels von der Mundschleimhaut zu recht besteht. Aber es soll sich ja weniger um die Einwanderung des Epithels durch das gesunde Periodontium handeln als um die Einwucherung des Epithels bei erkranktem Perizement nach Auflösung des Knochens oder Bildung einer Fistel in das Granulationsgewebe in Höhe der Wurzelspitze.

Astachoff erweitert jedoch den Begriffsumfang der „Débris épithéliaux". Diese sind nicht nur ausschließlich als Reste der Epithelscheide (nach der Terminologie von O. Hertwig) zu betrachten, sondern zu ihnen gehören auch möglicherweise die von Braitzeff beschriebenen, von der Zahnleiste stammenden Epithelinselchen und Züge, welche nicht mehr zur Bildung der Zähne dienen. Die Neigung der Zahnleiste, auf die Braitzeff besonders beim Menschenfötus hinweist, eine Menge Epithelzüge und Inselchen zu bilden, die nicht für die Bildung der Zähne Verwendung finden, ist bekannt. Diese Reste finden wir aber nach weiterer Entwicklung der Zähne nicht im Bereiche der Alveole, im Bereiche der Zahnwurzelhaut, sondern eingelagert in der Schleimhaut der Kiefer, in der Nähe des Mundhöhlenepithels. Während der Kiefer sich, ebenso wie die Zahnanlagen, vergrößert, die Schleimhaut sich verdickt, kommen diese Reste immer mehr in den Bereich des oberen Teiles, der nicht verknöcherten Partie der Kiefer und treten mehr und mehr an die Oberfläche. Sie würden also, wenn sie zu den durchgebrochenen Zähnen in irgend welche Beziehungen treten sollten, in erster Linie im Gebiet der Schleimhaut des Zahnfleisches, des Ligamentum circulare und des Zahnhalses anzutreffen sein. Im Be-

Abb. 4.
Frontalschnitt durch den Oberkiefer eines erwachsenen Menschen. In der Nähe der kariösen Zahnwurzel von P_1 befindet sich im Bereiche des Zahnfleisches bukkal eine kleine Epithelzyste in Verbindung mit dem Epithel.

reich der Zahnwurzelspitze werden sie jedoch nicht auftreten. Ich habe diese Epithelreste der Zahnleiste sehr häufig bei neugeborenen Kindern in der Schleimhaut der Kiefer angetroffen und sie nicht selten zu Zysten heranwachsen sehen. Auch im späteren Leben können sich bei Erwachsenen aus solchen Zahnleistenresten kleine Epithelzysten entwickeln (vergl. Abb. 4), die aber mit der Entstehung von Zahnwurzel- oder Zahnhalszysten gar nichts zu tun haben. Sie sind unter dem Namen „Glandulae tartaricae“ zur Genüge bekannt, aber mit dieser Bezeichnung falsch benannt.

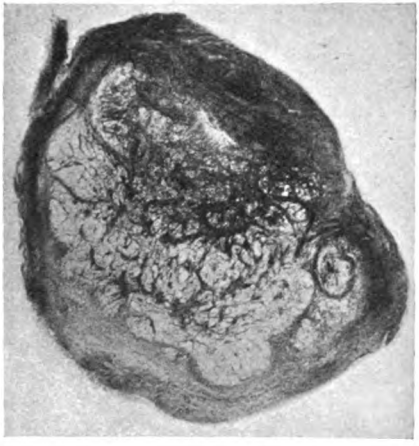

Abb. 5.

Isoliertes, am schmalen Bindegewebsstreifen der Wurzelspitze eines Prämolaren anhaftendes Granulom von vielfachen Epithelleisten durchsetzt im Längsschnitt. Auflockerung des Gewebes zentral, peripher verdichtete Bindegewebsfasern. Ein Einschmelzungsherd fehlt. Das Epithel tritt hier anscheinend dem Bindegewebe gegenüber zurück, es zeigt sich degeneriert, von fremden Zellelementen durchsetzt und an verschiedenen Stellen zerrissen. Das Granulationsgewebe ist stark verfettet, von zahlreichen auch erweiterten Gefäßen durchsetzt.

Malassez hat im übrigen auf Ähnliches bei Beschreibung seiner paradentären Epithelreste, die er für aberrante fötale Epithelialproduktionen erklärt, hingewiesen. Die oberflächlichsten dieser Reste, welche sonst ihren Sitz an der Innenseite des Periodontiums haben, reichen bis ins Innere des Zahnfleisches und liegen darin in Trümmern zerstreut. Die paradentären Epithelreste zeigen eine große Ähnlichkeit mit den zellreichen Epithelknospen, die während der Fötalzeit vom Schmelzorgan und dessen Verbindungsstrange mit dem Mundepithel ausgehen.

Erscheint auch der eine strittige Punkt: die Herkunft des Epithels in der Zahnwurzelzyste durch die Arbeiten von Astachoff und Proell geklärt und die alte Auffassung wiedergewonnen, so kann das von der eigentlichen Entwicklung der Zahnwurzelzyste, von den Ansichten über die Art und Ursache der Wucherung zumal des Epithels, sowie über die Bildung des Lumens und seine Epithelisierung nicht behauptet werden. Hier gehen die Meinungen in den einzelnen Punkten auseinander, in der Hauptsache scheint aber durch die letzten Arbeiten doch eine Einigung erzielt werden zu können. Wir müssen von vornherein darauf verzichten, dem Epithel allein die Rolle der Zystenbildung zuzuteilen, wie das wohl hauptsächlich

J. Witzel und Römer getan haben. Das gesamte Granulationsgewebe hat für die Pathogenese eine ebenso große, wenn nicht noch größere Bedeutung. Partsch vertritt schon seit langer Zeit den Stundpunkt, daß dem Bindegewebe die Hauptbeteiligung zufällt; Astachoff berücksichtigt den Einfluß des Grundgewebes in gleicher Weise wie den des Epithels. Proell schließt sich in neuerer Zeit ebenfalls diesen Anschauungen an.

Ich selbst halte das Zusammenwirken von Grundgewebe, id est Granulationsgewebe und Epithel für die Erkenntnis

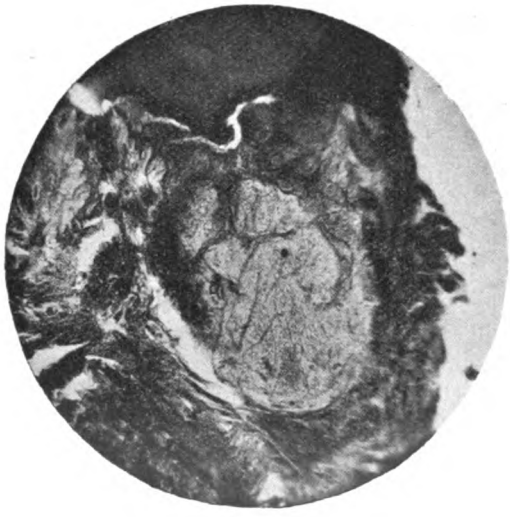

Abb. 6.

Epithelgranulom in Verbindung mit der Wurzelspitze eines Prämolaren. Durchwachsen der Granulationen mit feinen Epithelsträngen. Im Gebiet nahe des Zementes sind die Epithelstränge breiter und massiger, von hier aus ist die Einwanderung in die zentral gelegenen weichen Granulationsmassen erfolgt. Letztere sind aufgelockert, sukkulent, aber ein Einschmelzungsherd besteht nicht. Das Bindegewebe ist peripher stark vermehrt und reich an Fasern.

der Pathogenese für das Wichtigste. Doch bevor ich hierauf zu sprechen komme, sind die Erscheinungen im Verlaufe zur Zystenentwicklung näher ins Auge zu fassen.

Es ist streng zu unterscheiden:

1. Granulom ohne Epithel. Epithelfreie Anfangsstadien.
2. Granulom mit Epithel.

3. Granulom mit gewuchertem Epithel in Form von Epithelzügen in ungeordneten Reihen.
4. Beginnendes Stadium der Zystenlumenbildung.
5. Organisierung des Granuloms zur Zyste.
6. Die fertige Zyste.

Eine Vorstufe der Zahnwurzelzyste bildet das epithelhaltige Granulom, die Fungositäten an der Wurzelspitze, die von Epithel durchsetzt sind, oder Epithel in Form von abgegrenzten Kugeln, Inseln und Ranken enthalten (Abb. 5 u. 6). Der Übergang des Granuloms zur Zyste ist sicherlich kein unmittelbarer (Astachoff). Es gibt Granulome mit Epithel, die niemals zu Zysten werden, und wenn aus ihnen dennoch Zysten entstehen, so erfordert ihre Entwicklung eine geraume Zeit und erfährt eine Reihe von Veränderungen. Man muß Astachoff auch darin recht geben, wenn er die epithelialen Wurzelgranulome für eine eigentümliche entzündliche Neubildung ansieht, in der günstige Bedingungen für die Entwicklung der Zahnwurzelzysten vorhanden sind. Eine Eigenart dieser abgegrenzten Granulome ist ihre Abkapselung gegenüber dem Nachbargewebe. Jedes Granulom, das längere Zeit bestanden hat, ohne zugleich zu vereitern, ist von einem derbfaserigen Bindegewebe, dem auch elastische Fasern beigemengt sind, umgeben. Es enthält eine Hülle, deren Fasern aus dem Perizement entstammen. Diese Hülle kann zu einer vollständigen Kapsel auswachsen. Ein Granulationsgewebe, das ursprünglich in allernächster Nähe der Zahnwurzel im Gebiet der inneren Wurzelhautschicht am Zement entstanden ist, kann sich als isoliertes Granulom von der Zahnwurzel immer mehr entfernen. In anderer Weise werden verschiedene Bereiche des Granulationsherdes abgetrennt, so daß an einer Wurzel bisweilen zwei, drei und mehr abgekapselte Granulome vorkommen (Abb. 7). Diese Abkapselung ist für die weitere Entwicklung des Granuloms zur Zyste überaus wichtig. Im Gegensatz zu den abgekapselten Granulationsherden stehen die bereits erwähnten freien Granulationsherde. Bei ihnen fehlt die faserige bindegewebige Hülle, sie liegen als weiche Massen inmitten des knöchernen Kiefers vielfach in Verbindung mit einer Wurzelspitze und zeigen die ausgesprochene Neigung zur Eiterung und zum eiterigen Zerfall.

Proell sagt wohl mit Recht: „Die „Isolierung" des Granuloms ist ein Zeichen für einen abgelaufenen — man könnte sagen rückbildenden Prozeß." Über die Bedeutung der einfachen Granulationen im Gebiet der Wurzel ist man sich im Klaren. Ich verweise auf die korrekte Darstellung von Proell über diesen Punkt (S. 166).

Die Granulome bestehen aus einer enormen Anzahl von Plasmazellen in überwiegender Menge gegenüber den übrigen Bestandteilen, die sich außer Bindegewebe, Gefäßen und Nerven aus Leukozyten, aus Lymphzellen und auch Riesenzellen zusammensetzen. Alle diese Zellen, zumal aber die Plasmazellen, treten in verschiedenartigen Formen und Entwicklungszuständen auf, welche Rumpel und Proell in eingehender Weise beobachtet und beschrieben haben. Das starke Auftreten des Plasmazellen in Geweben bedeutet stets stärkere physiologische Prozesse in denselben. Ihr Vorkommen ist an lebhaftere chemische Umsätze und Prozesse gebunden; sei es vermehrter physiologischer Auf- und Abbau chemischer Verbindungen, sei es pathologischer Zerfall von Zell- oder Gewebsbestandteilen bei chronischen Entzündungen oder verwandten Affektionen. Die Plasmazellen sind, ähnlich wie die Leukozyten, als Abwehr- oder Kampfzellen des Organismus aufzufassen und bedeuten daher in unserem Falle im Verein mit den Leukozyten eine Schutzbildung des Körpers gegenüber den von der erkrankten infizierten Pulpa oder dem infizierten Wurzelkanal aus eindringenden Noxen, mögen diese nun die Mikroben selbst sein oder ihre Toxine. Ein besonderer Unterschied wird hierbei ätiologisch nicht zu machen sein. Granulationen im Bereiche des Foramen apicale sind daher bei infizierten Pulpen aller Stadien zu finden, mehr oder weniger

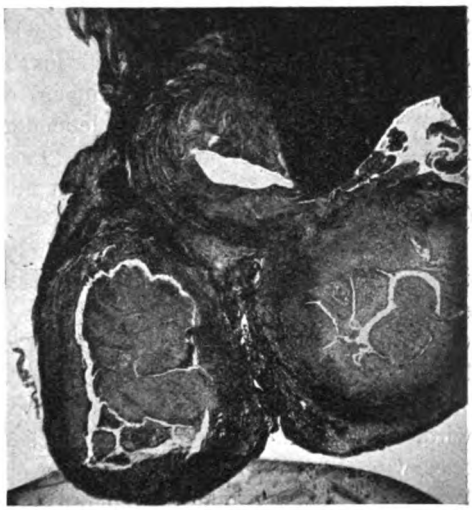

Abb. 7.

3 Epithelgranulome mit verschiedener Entwicklungsstufe an der Wurzelspitze eines Molaren im Längsschnitt. Sie hängen durch Bindegewebszüge mit der Wurzel und untereinander eng zusammen, sind aber andernfalls wiederum durch besondere jedem Granulom zugehörende Bindegewebsfasern voneinander getrennt. Alle 3 Granulome sind mehr oder weniger vom Epithel durchsetzt; das der Wurzelspitze zunächst gelegene zeigt einen Hohlraum, der zum Teil von Epithelglocken umgeben ist. Die beiden übrigen weisen typische, spaltförmige, schmale Lumina im Bereiche der Epithelstränge auf, die sich verschieden weit in das Granulationsgewebe vorschieben. In dem linksseitigen mehr von Epithel durchsetzten Granulom sind diese Spalträume ausgedehnter als im rechtsseitigen von Epithel weniger durchwachsenen Granulom. Die spaltförmigen Lumina liegen im Bereiche der Epithelstränge, welche durch sie in zwei Hälften getrennt werden. Das Granulationsgewebe ist in den Granulomen stark infiltriert und zeigt verschiedenartige Degenerationszustände.

ausgeprägt, sobald die Mikroorganismen vereinzelt oder in Scharen die Pulpa durchsetzt haben. Eine rasch fortschreitende septische Entzündung aber bleibt als Ursache ausgeschlossen. Doch auch die vollständige Verjauchung des Wurzelkanals ist für die Bildung von Granulationen keine Vorbedingung, selbst unter der Voraussetzung nicht, daß die Wurzelhaut der Zähne mit gangränösen Pulpen vielfach frei von septischer Entzündung ist, und ebensowenig ist die totale Nekrose erforderlich. Es genügt für die Granulationsbildung die Durchsetzung der Pulpa mit Infektionsträgern und -stoffen, die alsdann die Ursache der Granulationen, der Irritationshyperämie abgeben. Wir beobachten auch bei lebender und scheinbar ganz intakter Pulpa Granulationen im apikalen Perizement, und doch ist die Wurzel erkrankt. „Zysten findet man nur an wurzelkranken Zähnen" (Römer).

Inwieweit bakterielle Reize in allen Fällen mitspielen, entzieht sich der Beobachtung. Fast immer wird es sich bei diesen Reizen um eine Infektion durch Eitererreger handeln. Keineswegs ist aber, wie gesagt, eine Pulpagangrän zum Zustandekommen von Granulomen erforderlich und überall nachzuweisen.

Granulome sind daher nicht nur, wie gewöhnlich hervorgehoben wird, an unbehandelten offenen Wurzeln, sondern auch an gefüllten oder wurzelbehandelten Zähnen zu beobachten, in denen die ganze Pulpa nekrotisierte oder aus deren Wurzelkanälen die Pulpa nicht restlos entfernt wurde, wo alsdann Teile der Pulpa an der Wurzelspitze zurückblieben und zerfielen.

Die Beobachtung von Granulationen an scheinbar gesunden Zähnen ist auf dauernde Reizzustände, durch falsche Stellung veranlaßt, zurückzuführen.

Granulome in Anlehnung an spontan erfolgte Traumen hängen mit Zerreißung des Pulpastranges und nachfolgender Pulpanekrose oder mit einer durch das Trauma veränderten abnormen Stellung des Zahnes zusammen. Ebenso vermögen Fremdkörper im Bereich der Wurzel Veranlassung zur Bildung von Granulationen abzugeben.

Nach der Anschauung von J. Witzel handelt es sich bei dem Zustandekommen der Zysten um eine chronische Irritationshyperämie des Perizementes infolge Einwirkung der Bakterienprodukte, der Ptomaïne. Ich möchte nochmals hervorheben, daß von einer fortschreitenden septischen Entzündung bei Bildung des „Granuloms" (nicht der „Zyste", wie J. Witzel sagt) keine Rede sein kann. Das Gewebe befindet sich in einem irritierten Zustande, der neben Hyperämie zur Proliferation der Zellen führt. Die Granulom- (nicht Zysten-)bildung wird daher durch einen chemischen, chemisch-entzündlichen oder bakteriellen Reiz veranlaßt.

Obwohl die Ursachen nicht immer mit Sicherheit zu bestimmen sind, so beruhen sie in den meisten Fällen auf bakterieller Grundlage. Dagegen glaube ich nicht, daß die Herstellung von Goldfüllungen, eine vorübergehende Separation der Zähne durch Druck oder Eingriffe ähnlicher Art von kurzer Dauer und zeitweiligem nachteiligen Einfluß, apikale Granulationen hervorzurufen imstande sind. Viel eher würde ich langdauernde Regulierungen als Veranlassung dafür ansprechen, daß sich ähnlich wie bei einseitiger Überlastung im Perizement granulomartige Neubildungen entwickeln (vgl. auch die Anschauungen von J. Witzel für die Entwicklung der Zysten). Doch sollten wir uns hüten, derartige Neubildungen ohne weiteres mit den Wurzelgranulomen nach Erkrankung der Pulpa zu vergleichen, wie es bisweilen geschieht. Denn in manchen Fällen ist diese Wucherung nicht als eine Schutzvorrichtung, sondern als eine einfache Zell- und Gewebsvermehrung, hervorgerufen durch dauernden Reiz, ohne den ausgesprochenen Charakter echter Granulationsherde und einfacher Granulome, aufzufassen.

Die Granulome und Zystogranulome wachsen in der Regel sehr langsam. Schon hierdurch unterscheiden sie sich wesentlich von den sonstigen Neubildungen, wie auch von den odontogenen Kystomen. Die allerersten Anfänge der Granulationsbildung, der Vorstufe zur Zahnwurzelzyste, fallen im Vergleich zur Entwicklung dieser Neubildung in eine frühzeitige Periode der Erkrankung der Wurzelhaut, viel früher als gemeinhin angenommen wird. Schon ehe die infizierte Pulpa abgestorben ist, finden wir am Foramen oder seitlich der Wurzel Veränderungen im Perizementgewebe, die auf eine Entstehung von Granulationsherden schließen lassen. Das geschieht zuerst in wenig ausgeprägter Form durch Vermehrung der Zellen und Gefäße, Bildung von Plasmazellen, Auftreten von Leukozyten im Perizement, bis durch fortgesetzte bakterielle Reize infolge des weiter eintretenden Zerfalles, der Nekrose oder Gangrän der Pulpa das granulierende Gewebe an Umfang gewinnt, sich mehr und mehr aus dem inneren Gebiet des Perizementes verzieht und den Charakter des echten organisierten Granuloms annimmt. Ist es imstande, die Infektion zu bekämpfen, so behält es seinen normalen Charakter durch Ergänzung frischer Kräfte. Unterliegt es dagegen, so geht es durch Eiterung und Nekrose zugrunde.

In allen den Fällen, wo wir das bald organisierte Granulationsgewebe ausharren sehen, finden wir die Abkapselung des Gewebes nach außen vollzogen, dagegen bleibt eine Verbindung mit dem Foramen apicale gewöhnlich bestehen. Die in das Granulations-

gewebe gelangten Bakterien werden beseitigt oder in Schach gehalten. Ihre Gegenwart bedingt nur dann eine Gefahr, wenn das Granulationsgewebe geschwächt ist und ihm Ersatzmittel nicht zur Verfügung stehen.

Nun tritt in dem einfachen Granulom vielfach schon recht frühzeitig ein dem Granulationsgewebe sonst fremdes Gewebe auf, und zwar das Epithel. „Diesem Eindringling", sagt Proell, „möchte man zunächst nicht die Epithelnatur zusprechen, seiner Vielgestaltigkeit, seines eigentümlichen Wachstums und seines tinktoriellen Verhaltens wegen." Und doch hat dieser Eindringling sich bei näherer Untersuchung als ein Abkömmlung des Epithels erwiesen. Das Epithel stammt aber, wie wir eingangs bereits erörtert haben, aus den Resten der Epithelscheide der Wurzelhaut.

Die Zentren für die Epithelwucherung geben die isolierten Epithelgruppen ab, für die Granulationswucherung das lockere weitmaschige und zellenreiche Gewebe in nächster Nähe der Wurzelspitze. Es besteht also ursprünglich keine zusammenhängende Epithelzellenschicht, wie sie z. B. die Malpighische Schicht in der Haut und in der Schleimhaut darstellt. Ist jedoch eine solche Schicht festzustellen, so kann sie erst durch Wucherung der isolierten Epithelien und sekundäre Vereinigung der gewucherten Epithelien zu einer Schicht entstanden sein. Aus diesem Grunde ist auch das Bild der beginnenden Wucherung im Gebiete der Wurzelspitze im Vergleich zu den Epithelwucherungen oder kombinierten Epithel-Bindegewebswucherungen in der Haut und in der Schleimhaut ganz wesentlich verschieden (Abb. 12).

Da es sich bei dieser Erscheinung in der Hauptsache um bindegewebige Granulationen handelt, die der Erkrankung auch ihren Namen gegeben haben, so tritt von vornherein das Epithel nicht nur in der eigentlichen Bestimmung dieser Neubildung als Schutzorgan, sondern tatsächlich auch in dem Aufbau dieser kleinen Geschwulst zurück. Es gibt Granulome, die kein Epithel und keine epithelialen Wucherungen besitzen, die vielmehr lediglich aus Granulationsmassen bestehen. Die Epithelwucherung ist somit eigentlich eine Begleiterscheinung, die jedoch mit Überhandnehmen ihrer Teile an Bedeutung gewinnt und damit der Neubildung in ihrem weiteren Entwicklungsverlauf eine andere Richtung gibt.

Die Gegenwart von Epithelzellen in der Zahnwurzelhaut des Menschen ist als eine konstante Erscheinung anzusehen, wie Malassez bereits mit Sicherheit nachgewiesen hat. Ihre embryonale Herkunft steht außer Frage. Eine eingehende Beschreibung dieser Reste

geben neuerdings Astachoff und Proell mit gleichzeitig sehr instruktiven Abbildungen.

Wer gut gefärbte und auch sonst gut gelungene Schnitte durch Zahn- und Wurzelhaut des Menschen durchmustert, wird die erwähnten, schon von Malassez beschriebenen Reste häufiger antreffen. Am deutlichsten treten sie an jugendlichen Zähnen hervor. Sie liegen innerhalb der Wurzelhaut in der Nähe des Zementes, bisweilen in ihm selbst und bilden entweder einfache kleine Zellgruppen, Perlen, Kugeln, Nester und Inselchen oder auch einzelne Zellranken (Astachoff, Proell). Fischer konnte bei Schnitten durch Tierzähne die Wahrnehmung machen, daß die Reste der Epithelscheide meistens als feines Netzwerk in der Wurzelhaut zu finden sind. Partsch hat die Malassezschen Reste nur als kugelige Haufen in einem gewissen gleichmäßigen Abstande von dem Zement der Wurzelhaut und der knöchernen Alveole im Periodontium gefunden. Ich habe beim Menschen diese Reste meist in Form kleiner Epithelperlen oder einfacher, unregelmäßig geformter Haufen und seltener in längeren Zügen in einem bestimmten Abstande vom Zement angetroffen (Abb. 8). Diese Epithelreste schlummern für gewöhnlich; bei Erkrankungen der Wurzelhaut verschwinden sie, wie Proell annimmt, in einzelnen Fällen. In anderen Fällen wiederum werden sie jedoch durch chronische Reize im Bereiche der Wurzelhaut in einen pathologischen Reizzustand versetzt.

Abb. 8.
Längsschnitt durch das Perizement und die Wurzel des 2. oberen Prämolaren eines 22jährigen. Reste der Epithelscheide in Bandform. Die einzelnen Zellen sind noch lebenskräftig. Die Reste befinden sich in einem bestimmten Abstand von der Wurzel.

Meine Präparate haben mich davon überzeugt, daß die Epithelreste zur Wucherung neigen, und zwar schon auf sehr geringe Reize hin. Eine Hyperplasie des umliegenden Bindegewebes genügt, um sie zur Vermehrung ihrer Zellen und zu weiterem Wachstum anzuregen: sie werden wach, um mit Proell zu reden.

Einen weiteren Beweis hat G. Fischer auf experimentellem Wege erbracht. Er schreibt darüber in seiner Arbeit: „Experimentelle Untersuchungen über die Entwicklung follikulärer Zysten“:

„Ich habe mit Hilfe experimenteller Versuche Resultate erzielt, die meiner Ansicht nach dafür beweiskräftig sind, daß alle Arten von Entzündungen oder abnormer Gewebserregungen in der Umgebung sich entwickelnder, noch mehr wohl fertig ausgebildeter Zähne eine Proliferation der Epithelknospen bezw. noch funktionierender Schmelzepithelien herbeiführen können. Was uns hierbei vor allem interessiert, ist das Verhalten des Schmelzepithels am Keim. Das Epithel in der ganzen Umgebung des Keimes zeigt ringsum das erkrankte Horn nahe am Entzündungsherd überall den Beginn einer entzündlichen Epithelproliferation.“

Das Gleiche finde ich bei Astachoff bestätigt. Wir dürfen gewiß annehmen, daß die Ursachen, die eine Hyperplasie des Bindegewebes hervorrufen, zugleich auch die Erreger der Vermehrung der Zellen des Epithels sind. Wenn wir als solche Ursachen Bakterieninvasion und Einfluß der Bakterientoxine ansehen, so können diese als unmittelbare Erreger der beginnenden einfachen Vermehrung der Epithelzellen wohl gelten; für die ausgedehnte Wucherung ist dagegen die in Betracht kommende Ursache in der entzündlichen Veränderung des Bindegewebes zu suchen, die das Epithel mit sich reißt, ein Vorgang, der, wie Astachoff ganz richtig bemerkt, vom allgemeinen pathologischen Standpunkt kaum unverständlich erscheint.

Die ruhenden Epithelien vermehren sich und wachsen in die Spalträume des granulierenden Gewebes hinein. Durch den Druck und die Einwirkung der andrängenden, in fortgesetzter Vermehrung befindlichen Elementen des Bindegewebes oder durch Einfluß wachsender Gefäßschlingen erfolgt keine gleichmäßig geformte Schicht, sondern die Wucherung führt, diesen Einflüssen folgend, zu einer Durchwachsung des Granulationsgewebes in ganz unregelmäßigen Zügen und Leisten (Abb. 5 u. 6). Der erwachende Epithelzellenhaufen vergrößert sich in seiner ursprünglichen einfachen Strang- oder Kugelform und wächst statt nach einer oder zwei Seiten gewöhnlich nach mehreren Seiten gleichmäßig aus.

Proells sehnlichster Wunsch ging dahin, den Moment zu fixieren, indem die ruhenden Epithelzellen zu wuchern anfangen. Ich halte diesen direkten Nachweis für nicht durchaus erforderlich, um so mehr, da er, wie auch Proell selbst annimmt, mehr ein zufälliger Befund sein wird. Indirekte Beweise sind von J. Witzel Römer und vor allem von Astachoff bereits erbracht. Letzterer konnte an Präparaten beobachten, daß zu der Zeit, wo der Entzündungsprozeß in der Zahnwurzelhaut am Apex der Wurzel sich

konzentriert, in der Wurzelspitze eine Wucherung der Epithelreste unter Bildung von schlingenförmigen Zügen vor sich geht. Und Proell selbst vermochte die Identität der wuchernden Epithelien mit den Zellranken bildenden „restes épithéliaux“ festzustellen (siehe Fig. 23 u. 24 seiner Arbeit).

Partsch hat die Malassezschen Reste unter dem Einfluß einer Entzündung deutlich verändert gesehen. Infolge der Entzündung des Bindegewebes entstandene Gefäßschlingen drängen, wie er sagt, gegen die Malassezschen Haufen an und zwingen sie, ihre Kugelform aufzugeben, so daß sie sich haubenartig über die Gefäßschlingen legen.

Auch halte ich die von Proell gesehene Zellteilung in der Epithelscheide eines jugendlichen Zahnes mit apikaler Perizementitis für den Beginn einer Bewegung im Sinne der Epithelwucherung. Ich habe ähnliche Bilder beobachtet, aus dem ich die beginnende Wucherung der ruhenden Epithelien schließen darf, und glaube die beginnende Wucherung des Epithels beobachtet zu haben sowohl an isolierten Kugeln wie an Strängen (Abb. 9 u. 10).

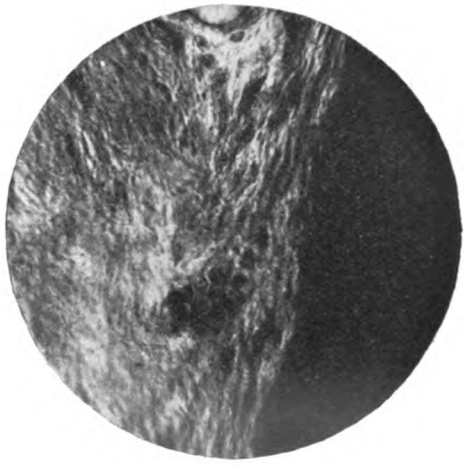

Abb. 9.
In Vermehrung begriffener kugeliger Rest der Epithelscheide im Perizement eines Molaren einer 18jährigen Patientin.

Die im Schlummerzustande befindlichen Epithelien, welche in Form von Zellennestern, Perlen, kleinen Haufen oder in längeren, nicht verzweigten Strängen in der Wurzelhaut liegen, zeigen kleine Zellen mit kleinen, aber gut gefärbten rundlichen Kernen. Im Zustande des Erwachens nehmen diese Zellen an Größe zu. Der gleichfalls vergrößerte Kern färbt sich lebhafter und zeigt verschiedene Veränderungen seiner Struktur. Anfänglich erweckt eine solche kugelige Masse, die durch Vergrößerung der einzelnen Zellen an Umfang mehr oder weniger gegen vorher zugenommen hat, als aus mehreren Zellen zusammengesetztes isoliertes Gebilde, den Ein-

druck einer wuchernden Epithelperle (Abb. 9), und der auswachsende Epithelstrang den Eindruck eines wuchernden Zahnleistenendes. Nunmehr wächst diese Kugel oder dieses Strangende durch Teilung der Zellen vorerst nach einer Seite aus, und bald folgt auch ein Auswachsen nach entgegengesetzter Richtung. Ebenso wie Partsch vermochte ich auch eine Wucherung der Epithelzellen im Bereiche und in Veranlassung vordringender Kapillaren zu beobachten.

Erhält die Anordnung der Stränge geteilte und sich verzweigende Formen oder die Gestalt eines Gitters, so liegt ein sekundäres Wachstum der Epithelien vor (Abb. 11). Wie die Form sich bildet, hängt neben dem Zustande der Epithelzellen selbst, jedesmal von dem Zustande des umliegenden benachbarten Grundgewebes ab. Aber ein Auswachsen der Epithelreste erscheint mir durchaus nicht immer an vorgeschrittene entzündliche Zustände oder an die Bildung von Granulationen gebunden zu sein. Es vermögen, wie schon erwähnt, wiederkehrende Reize verschiedenster Art, wie auch der Bakterientoxine, die einfache Vermehrung, nicht die Wucherung der Epithelzellen bei anscheinend normalem Grundgewebe zu veranlassen. Leichte Irritationszustände des Grundgewebes werden die Vermehrung beschleunigen, dauernde erhöhte derartige Zustände eine Wucherung herbeiführen, welche bei Steigerung zur Entzündung eine dieser gleichlaufenden Tendenz zeigen wird: also bei Wucherung des Grundgewebes, wie bei Entwicklung des Granulationsgewebes wird auch eine gesteigerte Wucherung der Epithelzellen bestehen. Ohne Veranlassung äußert sich die Wucherung des Epithels trotz seiner inneren Veranlagung oder hereditären Disposition wohl nicht.

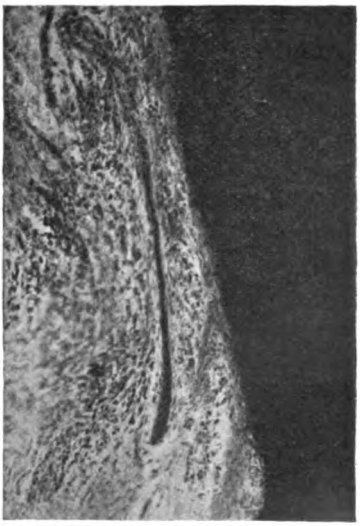

Abb. 10.
Auswachsender (wuchernder) strangförmiger Rest der Epithelscheide im granulierenden Perizement eines unteren Molaren eines 10jährigen Patienten.

Ebenso werden besondere Wachstumsvorgänge in der Umgebung der Epithelien zur Vermehrung auch dieser Zellen führen können,

ohne daß von einer eigentlichen Entzündung des Gewebes gesprochen werden kann.

Ist das Epithel in Wucherung begriffen, so ist die Stärke und Ausdehnung dieser abhängig von der Widerstandskraft des Bindegewebes oder des Granulationsgewebes.

Wir haben demnach zu unterscheiden zwischen einfachem Wachstum des Epithels und der Wucherung des Epithels im gereizten, im entzündeten, oder im degenerierten und zerfallenen Gewebe.

Untersucht man die Präparate genauer, welche die beginnende Vermehrung der Epithelzellen zeigen, so wird man auch das Grundgewebe nicht immer ganz unverändert finden. Auch in ihm beobachtet man einen Zustand, der auf eine erhöhte Tätigkeit des Gewebes hindeutet. Die Vermehrung von Bindegewebszellen, die Erweiterung der Kapillaren, die Gegenwart, wenn auch ganz vereinzelter, Plasmazellen und Leukozyten sagt uns, daß bestimmte Vorgänge vor sich gehen, deren Ursachen in den einzelnen Fällen nicht immer zu ergründen sind.

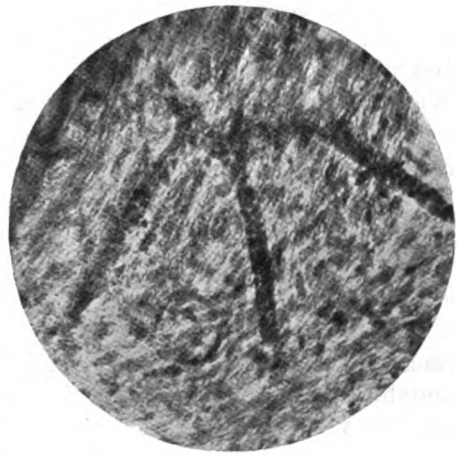

Abb. 11.
Auswachsender, nach verschiedenen Richtungen sich vermehrender Rest der Epithelscheide im Perizement eines Molaren (24jähriger Patient).

Solche Bilder werden wir aber niemals zu Gesicht bekommen, wenn wir umfangreiche Granulationen im Gebiet der Zahnwurzel untersuchen. Dagegen kann anscheinend gesundes, aber doch im Stadium der Irritations-Hyperämie befindliches Perizement an pulpakranken Zähnen, ohne totale Nekrose oder Einschmelzung der Pulpa, den gewünschten Aufschluß geben. Hier wirkt bereits die Pulpitis irritierend auf das Perizement.

Ein aktives Wachstum der Epithelzellen kann demnach schon vor dem Zustandekommen der Granulationen bestehen, mit diesen beginnt erst die Wucherung. Die Vermehrung der Epithelien setzt sicher schon ein, bevor das Granulationsgewebe krankhaft verändert ist und „seine physiologische Widerstandsfähigkeit“ verloren hat.

Diese Tatsache ist im Gegensatz zu Römer hervorzuheben. Sich vermehrende, indifferente Epithelzellen sind frühzeitig in gesunden Granulationen anzutreffen, so daß selbst zu dieser frühen Periode kaum zu entscheiden ist, welches Gewebe zuerst in Wucherung geriet, wenn nicht vergleichende Untersuchungen einen Aufschluß geben würden.

Eine Wucherung kann aber nur dort und solange einsetzen, wo und als das Granulationsgewebe gesund und nicht degeneriert ist. Im degenerierten Granulationsgewebe oder Bindegewebe kann diese Wucherung der Epithelzellennester nicht mehr ihren Anfang nehmen. Daraus soll aber nicht gefolgert werden, daß im gesunden Granulationsgewebe die Epithelzellennester stets in Vermehrung oder Wucherung und nicht auch im Ruhezustand anzutreffen sind.

Wir sehen aus diesem Grunde Epithelzellennester weit ab von der Wurzel mitten im Granulationsgewebe im Ruhezustand, ja offenbar im Zustande des Rückganges. Hier hat eine Beeinflussung der vitalen Energie der Epithelien durch ungenügende Ernährung und durch die bereits eingetretene Degeneration der Granulationen stattgefunden.

Aber auch ganz im allgemeinen ohne Rücksicht auf Veränderungen des Bindegewebes und auf Entwicklung von Granulationsgewebe büßt die vitale Energie der Epithelzellennester mit der Zeit ein, sie verliert mit zunehmendem Alter an Bedeutung, und wir müssen daher annehmen, daß bei einmal bestehender Wucherung oder Vermehrung der Epithelien dieser Vorgang schon frühzeitig eingesetzt hat.

Man kann jederzeit beobachten, daß mit zunehmendem Alter des Zahnes die Epithelreste kleiner und unscheinbarer werden im Gegensatz zu jüngeren Zähnen, an denen sie häufiger, vielfacher an Zahl und deutlicher sich zeigen.

Die Epithelzellennester werden nicht selten durch das granulierende Bindegewebe mehr und mehr von dem Zement und dem inneren Teile der Wurzelhaut entfernt. Man findet sie alsdann inmitten der Granulationen oder seitlich derselben mehr im Bereich der fibrillären Stränge. Wuchern sie frühzeitig, so verweilen sie länger im Gebiet der inneren Perizementlage und bleiben am Zement liegen (Abb. 12), und nur ihre Ausläufer ziehen sich in das Granulom hinein.

Mitunter glaubt man auch atypische Epithelwucherungen zu sehen, die an Karzinome erinnern (Abb. 13), und doch ist der Verlauf der ganzen Neubildung stets gutartig.

Durch Vermehrung der zentral gelegenen Zellen einzelner Malassezscher Epithelzellennester kommt es im Perizement bisweilen zur Entwicklung von Epithelperlen, nicht selten von verdichtetem Bindegewebe umgeben, wie sie auch sonst als Abkömmlinge der Zahnleiste in dem Zahnfleisch gefunden werden. Durch Verflüssigung, Verfettung und Verhornung der einzelnen Zellen entstehen dann auch im Perizement aus den kleinen Epithelperlen kleine Epithelzysten, deren Wachstum aber, wie es scheint, ein begrenztes ist. Sie gehen infolge mangelnder Ernährung zugrunde.

Abb. 12.
Längsschnitt durch Zahn und Perizement (2. Molar, Unterkiefer eines 25jährigen). Gitterförmige Anordnung der Epithelzellenreste nach beginnender Wucherung im granulierenden Perizement. Die Epithelien durchziehen in feinen Strängen das Granulationsgewebe.

Der Zerfall tritt frühzeitig ein. Schon ehe die Epithelperle größere Dimensionen annimmt, sieht man eine Aufquellung, eine Auflockerung der Struktur und weite Lagerung der Zellen. Bisweilen liegt zentral ein Haufen nicht veränderter, anscheinend vermehrungsfähiger Zellen, und peripher ist ein Zerfall eingetreten und die Lage gesunder, kräftiger Zellen fehlt; bisweilen aber liegt peripher eine Schicht gut gefärbter, vermehrungsfähiger Zellen, und zentral hat die Auflösung der übrigen begonnen. Solchen Epithelperlen

begegnen wir auch im Granulom selbst wie in der bindegewebigen Schicht der fertigen Zyste.

Daß keine größeren Perlen entstehen, hängt einmal mit der geringen den Epithelien innewohnenden Wachstumsenergie und zweitens mit der überwiegenden Tätigkeit des granulierenden Bindegewebes zusammen. Daher ist auch diese Wucherung nicht zu vergleichen mit den Wucherungen der Epithelien im Zahnfleisch, in der Schleimhaut und in der Haut, weil in der entzündlichen Wurzelhaut des Zahnes die beiden Gewebe, Epithel und Mesoderm von Anfang an sich ganz anders einander gegenüber stellen.

Abb. 13.

Durchschnitt durch einen Teil eines Epithelgranuloms. Anordnung auf dem Querschnitt bänderartig erscheinender Epithelstränge im verfetteten und isolierten Granulationsgewebe. Die Anordnung ähnelt einer atypischen Epithelwucherung. Zentral beginnt eine Epithelglocke sich von den Granulationen zu lösen.

Trotz der verschiedenartigsten Bilder, die durch die verschiedenen Schnittflächen entstehen, ist die Art der Wucherung des Epithels immer die gleiche, sie kann für die epithelhaltigen Granulome als typisch bezeichnet werden. Als lumenfreie Züge durchzieht das Epithel das Granulationsgewebe in allen Richtungen, ohne sich gegen diese durch besonders erkennbare scharfe Grenzen abzuheben. Auf dem Quer- oder Längsschnitt gesehen, bilden diese Züge unter sich eine mehr oder weniger weitmaschige, netzförmige Anordnung, in deren freien Feldern sich die Granulationsinseln befinden. Schon J. Witzel verglich den inneren Abschnitt der Wucherung mit einem Badeschwamm, dessen Stützgerüst aus Epithelzellen aufgebaut ist, und dessen Alveolen mit Granulationsgeweben angefüllt sind. Astachoff zieht denselben Vergleich heran. Römer hat den das Granulationsgewebe durchsetzenden Epithelsprossen die Bezeichnung „Epithelglocke" beigelegt. Dreuw und Rumpel legen mehr Gewicht auf die abgeschnürten Granulationsklümpchen und benennen diese „Plasmominseln", das ganze Gebilde dagegen „Zahnplasmom".

Wie Dreuw und Rumpel zeigen, senden die Epithelien in das benachbarte Bindegewebe lange, peitschenähnliche Fortsätze. Diese eigenartigen langen Ausläufer an der „Plasmominselrandzone" habe ich nur in bestimmten Fällen gefunden, und zwar dort, wo auch Proell sie vorfand, an Stellen, an denen das Bindegewebe weniger gegen das Epithel andrängt. Ebenso konnte ich die von Dreuw und Rumpel beschriebene, neben dem Epithel nach dem Granulationsgewebe hin gelegene zellenfreie Zone gleich Proell auch an manchen Präparaten feststellen, doch ist sie mir besonders an älteren Epithelgranulomen aufgefallen im Bereich der offenbar länger bestehenden nicht frischen Epithelzüge (Abb. 14). Ich halte das Auftreten dieser Zone als nicht belanglos für das gegenseitige Verhalten vom Granulationsgewebe zum Epithel. Diese gewissermaßen lockere Verbindung entsteht durch Stauungsvorgänge, Ansammlung seröser Flüssigkeit unterhalb oder neben den dichteren Epithelien; einmal ein Zeichen erhöhter Entzündung, und zweitens ein Zeichen für die Unfähigkeit der Gewebe, die Stauung zu beseitigen.

Abb. 14.
Breite Epithelstränge auf Längsschnitt eines Epithelgranuloms. Auflockerung der Gewebe infolge stark seröser Durchtränkung unter Vermehrung und Erweiterung der Blutgefäße. Entstehung eines schmalen Spaltraumes zwischen Epithel und Granulationsgewebe. Die Abgrenzung zwischen Epithel und Granulationsgewebe besteht in einer hellen Zone, die arm an Gewebselementen ist, reich an Infiltraten.

Die Epithelzüge sind durchaus nicht immer von gleichmäßiger Stärke, bisweilen nur aus einer Zellenreihe bestehend, durchziehen sie als feine Fäden die Grundgewebe (Abb. 6), bisweilen sich in mächtigen Strängen ausbreitend, verdrängen sie das umliegende Granulationsgewebe (Abb. 13). Dazwischen erscheinen sie auf den Schnitten in Form bandartiger Züge, die aus mehreren Reihen bestehen. Das freie Ende solcher Epithelzüge ist bald spitz zulaufend, bald mehr abgerundet (Abb. 6, 11 u. 13), immer aber mit der Neigung zu weiterer Proliferation, erkenntlich an den Mitosen. Neben mitotischer

indirekter Zellteilung beobachtet man auch amitotische direkte Zellteilung. Es sind dies Bilder, wie ich sie bereits früher bei der Entwicklung der Epithelzysten in der Schleimhaut Neugeborener feststellen konnte. Bisweilen erhalten die Zellen einzelne Fortsätze. Astachoff spricht alsdann von sternförmigen Zellen, unter deren anastomosierenden Fortsätzen eine homogene, durchsichtige, nicht färbbare Masse lagert. Das sind offenbar bereits Degenerationserscheinungen. Man darf jedenfalls diese Zellen mit den Sternzellen der Schmelzpulpa nicht vergleichen.

Abb. 15.
Veränderungen im Bereiche breiter Epithelbänder (Längsschnitt) durch Einwanderung von Freßzellen, Verfettung der Epithelien und seröse Durchtränkung des Gewebes. Daneben besteht starke Fettinfiltration der Granulationen und Auflockerung des gesamten Gewebes.

Die Epithelzellen entarten an sich wie die Plasmazellen. Sie sehen dann nicht aus wie frische lebenskräftige Zellen, die für Gewebsbildung geschaffen sind, sondern tragen sichtbar den Keim des Zerfalles in sich. Wir beobachten vor allen Dingen ein geringes Vermögen, Farbstoffe aufzunehmen: der Kern der Epithelzelle wird undeutlich, die Zellgrenzen werden unscharf. Die Zelle erscheint bald geschrumpft, so daß die Protoplasmaausläufer zu langen Fäden werden; bald gequollen, bald von kleinen Fettkörnchen durchsetzt, bald von schleimiger Masse ausgefüllt (Abb. 16). Dabei ist eine Vakuolenbildung innerhalb der Epithelzellen aber nicht zu beobachten. Als Eindringlinge treten polynukleäre Leukozyten auf, die sich besonders in den mittleren Schichten der Epithelstränge zwischen einzelnen Epithelzellen ansammeln. Ihre Zahl ist bisweilen so groß, daß sie, wie Astachoff sagt, den Charakter der Epithelzellen bis zur Unkenntlichkeit maskieren. In solchen Mengen veranlassen sie, wie leicht erklärlich, eine Trennung der Epithelien. Neben Leukozyten erwähnt Proell noch Freßzellen, deren Leib mit Leukozyten vollgepfropft ist. Die von Witzel und Römer als hydropisch degenerierte Epithelien

beschriebenen Zellen faßt Proell mit Recht als fettinfiltrierte Zellen des Bindegewebes auf.

Im Bereiche der frischen Wucherungszone an den Endgliedern der einzelnen Züge stellen die Epithelien insgesamt ein gesundes, kräftiges Gewebe vor, das, dicht geschlossen, meist von keinem Eindringling durchsetzt, seinen Weg weiter in das granulierende Bindegewebe fortsetzt. Gewöhnlich tritt bei den Epithelsträngen im Granulom die äußere Schicht nicht so stark gegenüber der mittleren hervor wie bei den Epithelsträngen im Kystom. Meist nur im Bereiche der auswachsenden Enden der Stränge erscheint die äußere Schicht von Malpighischem Charakter und außerdem nur dort, wo ganz frische Wucherungen beobachtet werden, wie im Anfangsstadium der ganzen Erscheinung. Im Gebiete älterer Epithelstränge dagegen sind mancherlei Veränderungen wahrzunehmen, die im großen und ganzen Schritt halten mit ähnlichen Veränderungen im Granulationsgewebe und stets durch die regressiven Vorgänge beeinflußt werden.

Das Bindegewebe oder das Granulationsgewebe bleibt aber keineswegs bei der Einwanderung und Wucherung der Epithelien ohne irgendwelche nachweisbare Tätigkeit. Es gibt im Verlaufe der epithelialen Granulomentwicklung genügend Momente, die auf ein aktives Vorgehen des Granulationsgewebes hindeuten. Denn hier und da ist das Gegenteil, die Durchwachsung und Umklammerung des Epithels durch das Bindegewebe zu sehen, oder wie Astachoff sagt, das Granulationsgewebe scheint bestrebt zu sein, in einzelne Teile der Epithelzüge hineinzuwachsen und sie sogar zu durchwachsen. Schon die von mir erwähnte, von Anfang an beim Epithel sich äußernde Wucherung nach verschiedenen Seiten untersteht dem Einfluß des wachsenden Bindegewebes. Wäre die Teilung der Epithelzüge, die Bildung von Epithelranken nicht eine Folge dieses Einflusses, so würde man die Epithelien mehr in Kugelform oder geradlinig und weniger von vornherein sich nach allen Seiten ausbreiten sehen.

Erlischt nach und nach durch die Einwirkung der Entzündung und der bakteriellen Vergiftung die Widerstandskraft der Granulome, so wuchert das Epithel mehr nach einer Seite, in einer Richtung, bestrebt, die bindegewebigen Granulationsmassen zu umfassen. Erlangt somit das Epithel gewissermaßen das Übergewicht, so ist auch sein Vordringen ein ganz rücksichtsloses, wie Proell an einem Präparate demonstrieren konnte, auf dem die Durchbohrung eines Gefäßes durch die vordringenden Epithelien einsetzt.

Es würde zu weit führen, die regressiven Vorgänge der mesodermalen Zellen im Zahnwurzelgranulom, vor allem im epithelhaltigen Granulom, der Reihe nach einzeln zu beschreiben. So wie die eine oder andere Zellart vorherrscht, ist auch in der einen mehr als in der andern der Vorgang der Degeneration bemerkbar. Bald überwiegen die Plasmazellen, bald die Leukozyten, bald die Epithelien, bald auch Endothelien in bestimmten Bezirken, und das besonders innerhalb der einzelnen Plasmominseln (Dreuw-Rumpel). Die Veränderung und auch Vermehrung der Blutgefäße ist bisweilen eine ganz bedeutende, so daß sie ganze Teile des Granuloms zu beherrschen scheinen (Abb. 3, 15, 30).

Alle Arbeiten der jüngeren Zeit beschäftigen sich mit den regressiven Veränderungen innerhalb der Granulationsgewebe an den mesodermalen Zellen weit mehr als sämtliche vorhergehenden. Ich kann hier um so mehr betreffs der Einzelheiten auf die gründlichen Beschreibungen von Astachoff, Dreuw-Rumpel und Proell hinweisen, als sie erst vor kurzem erschienen sind. Wenn auch in vielen Punkten Übereinstimmung herrscht, bestehen doch in manchen Fragen noch Widersprüche, die durch weitere histologische Forschungen erst zu beseitigen sind. Alle diese wichtigen Befunde lehren aber, daß sich mit der Patho-Histologie der Zahnwurzelgranulome ein neues Forschungsgebiet der Pathologie erschlossen hat.

Ich teile vor allem die Auffassungen von Proell, weil sie sich mit meinen Befunden und Beobachtungen decken. Die fein ausgearbeitete Pathohistologie von Dreuw und Rumpel kann hierbei weniger in Betracht kommen, da sie zu sehr ins Einzelne geht und sich ausschließlich mit den histologischen Veränderungen der einzelnen Zellen, besonders der Plasmazellen befaßt. Zur Erklärung der Zystenbildung ist aber auch die Erwähnung der zumeist eintretenden regressiven Veränderungen des gesamten Gewebes erforderlich.

Allmählich wird der größte Teil des Granulationsgewebes vom Epithel durchwachsen, und von nun an interessiert augenscheinlich nur noch das Epithel. Doch wäre es falsch, diesem Gewebe allein das ganze Interesse zuzuwenden, denn man würde da die wichtigen Veränderungen übersehen, welche alsbald oder inzwischen schon mit dem Granulationsgewebe vor sich gegegangen sind. Wie Dreuw und Rumpel bereits hervorheben und in ihren Darlegungen ebenso wie Proell eingehend beschreiben, zeigt dieses Gewebe die interessantesten histologischen Einzelheiten regressiver Veränderungen seiner einzelnen Bestandteile, und wer sich mit diesen histologischen Einzelheiten näher beschäftigt, wird sich hiervon leicht überzeugen können. Neben den Zellen erleiden aber auch die Gefäße, die

zahlreich vorhanden sind, eigentümliche degenerative Veränderungen ihrer Wandungen, deren Zellen einerseits sich mächtig vermehren und die Gefäße verstopfen, anderseits aufquellen und erweichen, oder verfettet erscheinen.

Alle diese regressiven Veränderungen sind in gewissem Sinne Vorboten der Zystenbildung: „Denn in einem nicht präformierten Granulationsgewebe ist das Epithel nicht befähigt zur Zystenbildung" (Proell).

Dieser Satz ist sehr wichtig.

Man sieht bisweilen das Innere eines Granuloms vereitern, d. h. in eitrigen Zerfall übergehen (Abb. 16). Ich glaube, das besonders an denjenigen Granulomen gefunden zu haben, die nur vereinzelte Epithelstränge aufzuweisen haben. Aber durchaus nicht alle Granulome vereitern. Diese eitrigen Einschmelzungen sind gewöhnlich nicht sehr umfangreich, sie beginnen, wie auch Proell hervorhebt, fast immer im Zentrum des meistens älteren, abgekapselten Granuloms.

Abb. 16.
Serös-eitriger, zentral gelegener Einschmelzungsherd im Granulom; Entstehung von Hohlräumen, welche mit Epithelien von außen, dem Zement der Wurzel, her durchwachsen werden.

Die Entstehung einer Fistel von solchen Herden aus habe ich nicht beobachtet. Bestanden fistulöse Gänge, so handelte es sich, wie bereits oben erwähnt, nicht um ein abgeschlossenes echtes Granulom, sondern um eine eitrige, granulierende apikale Perizementitis (Abb. 2 u. 3).

Sonst habe ich nur breite, kurze, fistelartige Mündungen, ausgehend von epithelisierten Hohlräumen der Zystengranulome gefunden, deren Epithelbedeckung zum Teil auf die Außenseite des bindegewebigen Balges hinüberreichte. Da diese Zystengranulome nicht im Innern der Kiefer, sondern als isolierte Gebilde zur Beobachtung kommen, so konnte über den Verlauf, die Endigung der kurzen Fisteln, nichts bestimmtes festgestellt werden (Abb. 29).

Mit frischen Eiterherden in abgekapselten Epithelgranulomen in Verbindung stehende Fisteln vermochte ich in Übereinstimmung mit den übrigen Forschern nicht zu entdecken.

Die eitrige Einschmelzung kommt auch ohne Fistelbildung zum Stillstand. Der Eiter wird allmählich resorbiert, die Leukozyteninfiltration tritt zurück, und es verbleibt ein Hohlraum, der Zellreste und Zerfallsprodukte enthält. Das konnte auch Astachoff beobachten, der diesen Vorgang mit der Zystenentwicklung in einen unmittelbaren Zusammenhang bringt. Die Ursache der Eiterung wird in einem Eindringen größerer Scharen von Bakterien zu suchen sein.

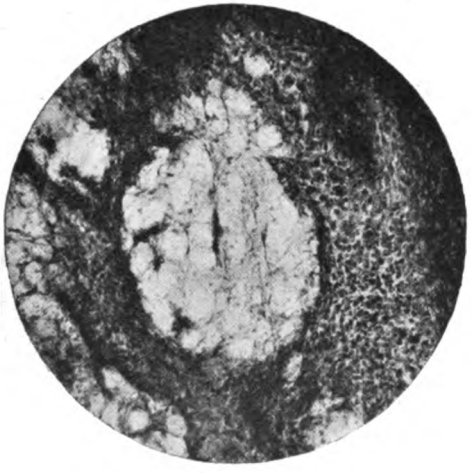

Abb. 17.
Fettinfiltrierte Zellen innerhalb der von Epithel eingeschlossenen Granulationen (Plasmom).

Als weitere Veränderung der Granulationsmassen ist die Verfettung der zelligen Elemente und die Cholestearinbildung im Gewebe zu nennen. Das Fett tritt in bestimmten Zellen auf, wie von Partsch bereits nachgewiesen wurde. Es findet sich in großer Menge in den Plasmominseln oder Epithelglocken zu der Zeit, wo durch enge epitheliale Umklammerung der Granulationsklümpchen eine Unterernährung zustandekommt. Partsch mißt dieser Verfettung des Gewebes für die Entwicklung der Zyste große Bedeutung bei. Sie ist einmal der Ausdruck eines degenerativen Vorgangs und ferner derjenige einer echten Fettinfiltration. Die Fettkügelchen liegen zum Teil in Haufen beieinander, zum Teil vereinzelt, innerhalb verschiedenartiger Zellen und nach Zerfall dieser Zellen zwischen den Zellen selbst (Abb. 5, 17 u. 22). Die Verfettung läßt sich verhältnismäßig frühzeitig beobachten zu einer Zeit, wo schwere regressive Veränderungen noch fehlen. Eine Durchsetzung des Granulationsgewebes mit Epithel ist hierfür keine Vorbedingung, wie man vielleicht vermuten könnte, aber sie erhöht die Ansammlung. Außer den einfachen Bindegewebszellen, die fettig degene-

rieren, weisen vielkernige Leukozyten viele kleine Fettkügelchen in ihrem Innern auf. Auch die Lymphzellen führen Fett, wie ich nach den voraufgegangenen Beobachtungen von Proell an meinen Präparaten gleichfalls gesehen habe.

Gelegentlich der Epithelzystenuntersuchung im Zahnfleisch Neugeborener vermochte ich einen fettigen Zerfall der Epithelien festzustellen und konnte damals auf die interessante Erscheinung der mit Fett beschwerten Leukozyten hinweisen, die sich im Umkreis der mit verfetteten, zugrundegehenden Epithelien versehenen Zyste zeigten. Nach meiner damaligen Vermutung handelte es sich bei der Anhäufung von Fett in den Leukozyten um eine Fettinfiltration und eine Beseitigung des Fettes aus den Zysten.

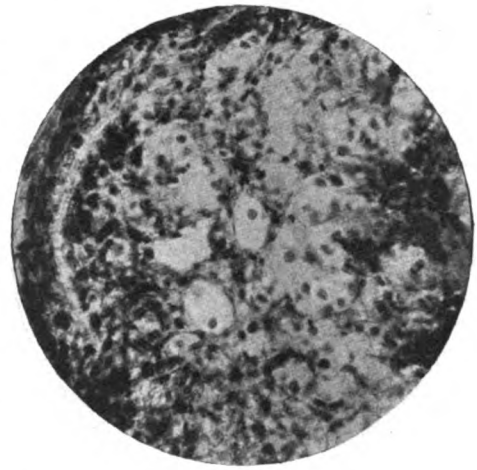

Abb. 18.
Freßzellen (Makrophagen) im Plasmom eines Epithelgranuloms.

In Übereinstimmung mit diesen Befunden behauptet Proell Ähnliches von einer besonderen Art von Zellen, die im Moment der Fettinfiltration des Granuloms und der Epithelglocken in Erscheinung treten, und zwar von den Freßzellen oder Makrophagen. Zu Beginn ihrer Tätigkeit haben diese Zellen, wie Proell betont, den Charakter der Lymphozyten. „Ihr Kern hat nicht selten die typische Radstruktur; meist gleicht er aber denen der mononukleären gelappt kernigen Lymphozyten." — „Das Fett lagert sich in feinsten Kügelchen zunächst in der Randzone des Plasmaleibes ab. Unter Vergrößerung des Zelleibes auf das vier- bis achtfache ihres ursprünglichen Volumens füllen sich die Zellen immer mehr mit Fett. Ihr Kern bleibt trotzdem auffallend gut erhalten." — Proell weist auch den Gedanken nicht von der Hand, daß Plasmazellen in Makrophagen übergehen können.

Die Frage ist schwer zu entscheiden. Zellen mit typischem Radkern werden wohl allgemein als Plasmazellen aufgefaßt. Und wir wollen uns auch erinnern, daß in dem Maße, wie die Epithel-

glocke vom Epithel umgürtet wird, ihr Hauptinhalt aus Plasmazellen besteht. (Dreuw, Rumpel, Proell.) Ich halte es für richtiger, diese aufgeblähten Zellen, die wohl auch nach Verlust des Fettes durch Auflösung mit Reagenzien als Blasen imponieren (Abb. 18), als veränderte Plasmazellen anzusprechen.

Die Art und Weise der Cholestearinablagerung geht aus den eingehenden Darstellungen von Proell, der darüber sehr interessante Angaben macht, zur Genüge hervor, und ich kann nur nochmals auf diese zurückverweisen. Ergänzungshalber füge ich noch Abbildungen hinzu, welche die lanzettförmigen Lücken aufweisen, in denen Cholestearinkristalle gelegen haben. Sie sind durch die Zelloidinbehandlung aufgelöst worden (Abb. 19 u. 25). Die Ablagerung dieser Kristalle hat für die beginnende Entwicklung der epithelhaltigen Granulome zu Zysten keine bestimmende Bedeutung. Werden größere Strecken des Granulationsgewebes von solchen regressiven Vorgängen betroffen, so gehen sie zugrunde und werden dem späteren Zystenlumen einverleibt.

Abb. 19.
Längsschnitt durch ein Epithelgranulom an der Wurzelspitze eines Molaren. Bildung isolierter Epithelperlen. Entwicklung von Cholestearin in großen Mengen. Die lanzettförmigen Räume haben Cholestearin enthalten.

Nächst der Eiterung und Verfettung ist der abnorme Gehalt an Gewebsflüssigkeit, die übermäßige Ansammlung, die Stauung flüssiger Entzündungsprodukte, zumal in den epithelhaltigen Granulomen, hervorzuheben. Auch die Epithelglocken und Plasmominseln werden davon betroffen. In dem vielfach fettig degenerierten Gewebe sind die Gefäße stark erweitert und prall gefüllt, die Zwischenräume zwischen dem Grundgewebe wie auch zwischen den Zellen vergrößert, die Bestandteile auseinandergedrängt, als ob eine besondere Kraft auf sie eingewirkt hätte. Dazwischen liegen weite Räume, vergrößerte Lymphspalten und Bluträume, sowie klaffende Gewebsspalten, die anfänglich den Eindruck erwecken, als seien sie durch irgend einen äußeren Einfluß entstanden (Abb. 7). Das Gewebe

untersteht einer erhöhten Spannung, unterliegt einer abnormen Flüssigkeitsstauung. In solchen Gegenden nimmt es den Farbstoff schwerer auf und nur die bindegewebigen Fasern treten deutlicher hervor. Es kommt zur Schwächung der Widerstandskraft im gestauten Gewebe, die um so bedeutender wird, je weiter die Stauung um sich greift.

An den Gefäßen zeigen sich alsdann auch Veränderungen in Form von Quellung und Zerreißung der Endothelien und Gefäßwandungen. In späteren Stadien der Degeneration veröden die Gefäße und schädigen durch Unterbrechung in der Ernährung die vitale Energie des gesamten Gewebes wesentlich.

Hand in Hand mit den Veränderungen im Bindegewebe gehen deutliche Umwandlungen der Gefäßsprossen, wie Partsch sagt. Das Endothel wuchert, verengt das Lumen der Gefäße, die von Endothelien ausgefüllt erscheinen. Reste von roten Blutkörperchen und rötlich tingierte amorphe Massen füllen das noch etwa vorhandene Lumen der Gefäße aus. Es treten Zirkulationsstörungen unter Durchsetzung von reichlichen mehr oder weniger veränderten Leukozyten auf. Die Flüssigkeitsansammlung führt zur eigenartigen Zerklüftung der Bindegewebsmassen, so daß in denselben spaltförmige Räume entstehen.

Gerade der Austritt der Flüssigkeit aus den Gefäßen, die Exsudation als Folge der Entzündungserscheinungen, die in überwiegender Weise die abnorme Durchtränkung der gesamten im Innern des Granuloms befindlichen Partien nach sich zieht, hat in erster Linie eine regressive Veränderung der Zellen zur Folge, welche neben den in Überzahl vorhandenen Plasmazellen die Bindegewebszellen und auch die Epithelien ergreift. Die Exsudate wirken zerstörend und giftig. Man sieht Zellen einer Art von Verflüssigung unterliegen und schließlich zerfallen. Bisweilen wird das Exsudat infolge von Infektion eitrig. Das kommt sowohl bei Granulomen wie auch Zystogranulomen und endlich auch bei Zysten vor. Alsdann geht die Einschmelzung um so eher von statten.

Die Ursachen sämtlicher regressiven Vorgänge müssen wir in der erhöhten Entzündung infolge bakterieller Reize suchen; Ursachen, die nach dem ersten Eintreten der Veränderungen durch eben diese Veränderungen Unterstützung: Untergang von Zellen, Verkümmerung der Gefäße und verminderte physiologische Tätigkeit des Gewebes finden.

Wie entsteht nun aus dem epithelhaltigen Granulom, dem Zystengranulom, die eigentliche Zyste?

Trotz der mühevollen und umfassenden Untersuchungen von Astachoff erscheint mir diese Frage noch nicht ausreichend beantwortet. Dieser Autor gibt mehrere, im besonderen aber zwei Möglichkeiten zu. Die epithelhaltigen Granulome gehen leicht in Zysten über, am häufigsten infolge von eitriger Erweichung des Grundgewebes und zuweilen infolge von degenerativen Veränderungen (schleimige Degeneration) der Zellen der Epithelzüge. Die Entstehung des Zystenlumens innerhalb der Epithelzüge durch Vakuolenbildung im Innern der Epithelzellen und hydropische Degeneration, wie Römer und J. Witzel angenommen haben, muß dagegen für ausgeschlossen gelten. Im allgemeinen darf man sich der Anschauung von Astachoff anschließen.

Proells Darstellung weicht hiervon nur wenig ab. Partsch' letzte Anschauungen lassen sich gleichfalls damit in Einklang bringen.

Um die einzelnen Vorgänge leichter zu verstehen, war die im Vorhergegangenen gegebene Schilderung des Verhaltens des Epithels zum Bindegewebe und zum Granulationsgewebe, ferner das Verhalten der Gefäße, die Entwicklung des Epithelgranuloms, die regressiven Veränderungen seiner Bestandteile erforderlich.

Die Zystenbildung ist ein Beweis für die im Innern des Granuloms einsetzende Rückgängigkeit der vitalen Energie der dort befindlichen Gewebe. Die Ursache der Zystenbildung in einem Epithelgranulom besteht also in der beginnenden Widerstandslosigkeit des Gewebes in einer umschriebenen Stelle, zumeist im Zentrum der Neubildung. Wir werden nicht fehlgehen, wenn wir diese Widerstandslosigkeit der Zellen fremden Einflüssen gegenüber auf eine Unterernährung der betreffenden Gewebspartien zurückleiten. Diese fremden Einflüsse basieren nicht in letzter Linie auf fortgesetzten bakteriellen Reizen, den eigentlichen Entzündungserregern, sowie nebenbei auf dem Reiz des üppig wachsenden Eindringlings, des Epithels. Dabei kann die abnorme Zellanhäufung auf kleinem Gebiet, die abnorme Infiltration, die Veränderung der Blut- und Lymphgefäße, die nicht erfolgte Resorption der Exsudate und Zerfallsprodukte der weiter um sich greifenden Unterernährung nur förderlich sein. Tritt eine Eiterung hinzu, so kann die Zystenbildung in Frage gestellt werden oder, bei größerer Ausdehnung des Abszesses, auch ganz unterbleiben.

Wie ich noch näher darlegen werde, gibt es vielleicht mehrere Arten der Zahnwurzelzystenentwicklung. Grawitz[1]) hat im all-

[1]) Grawitz: Ich habe drei Typen gefunden, nach denen die Lumina sich bilden. Nach dem ersten geschieht die Zystenbildung durch Ausstülpung

gemeinen drei Typen der Lumenbildung, einzeln oder vereint bei allen Adenomen, Strumen, Kystomen, Adenokarzinomen und ihren

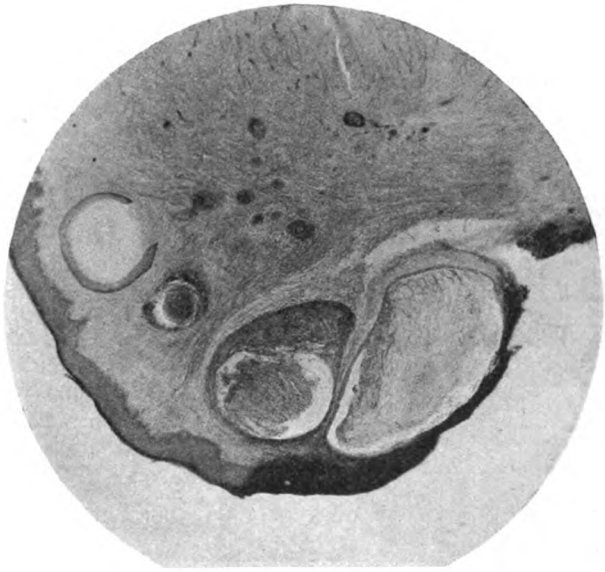

Abb. 20.
Wuchernde Epithelperlen in Form kleiner Zysten im Zahnfleisch eines Neugeborenen.

eines bereits vorhandenen, von Epithel ausgekleideten Hohlraumes in die nächste Umgebung; hier bleibt die Tochterzyste in offener Verbindung mit der Mutterzyste, oder sie kann später durch das umgebende Bindegewebe von ihr abgeschnürt werden. Als zweiten Typus bezeichne ich das Hohlwerden einer anfänglich soliden, in einer Bindegewebsspalte fortschreitenden Epithelwucherung; die zentralen Epithelien machen bei Kieferkystomen die Formen des normalen embryonalen Stratum mucosum durch und gehen schließlich in Verflüssigung über. Sehr oft, wenngleich nicht immer erfahren die um das neuentstandene Lumen angeordneten oder die peripherisch an das Bindegewebe anstoßenden anfänglich indifferenten Zellen eine Differenzierung zu schlanken Zylinderformen. Der dritte Typus ist dadurch charakterisiert, daß solide Epithelzüge in die Lymphspalten vordringen, daß sie dünnere oder dickere Bindegewebsbündel umwuchern, und diese zur Auflösung und zur Verflüssigung bringen. In diesem Falle ist also das Lumen aus der Erweichung des Bindegewebes hervorgegangen, und auch hierbei beobachtet man einen Übergang der um das neugebildete Lumen gelagerten Zellen zu Zylinderformen.

Metastasen festgestellt und vermochte keinen dieser Typen mit der gleichartigen Lumenbildung der Zahnwurzelzysten in Übereinstimmung zu bringen. „Mit den so überaus leicht zu beurteilenden Typen der Epithelzysten in Kieferkystomen haben diese Fälle nicht die geringste Ähnlichkeit, wohl aber mit den Bildern, die man von altem, in Epithelhäutung begriffenem Granulationsgewebe kennt."

Ich habe einerseits die Bildung von Epithelperlen und ihre zystöse Entartung in der Mundschleimhaut überhaupt, andererseits die Pathogenese der multilokulären Kystome als Vergleich herangezogen. Ich habe versucht zu erforschen, ob nicht doch Typen der Entwicklung nach Grawitz' Darstellung festzustellen sind.

Abb. 21.
Längsschnitt durch ein Zystogranulom in Verbindung mit der erkrankten Pulpa. Umwachsung eines Lumens mit Epithel und Bildung der Epithelglocken (Plasmominseln).

Wer Bilder der wachsenden einfachen Epithelzysten (Abb. 20) oder der wachsenden odontogenen Kystome[1]) mit den Bildern der entstehenden Wurzelzyste vergleicht (Abb. 1, 19 u. 21), dem werden ohne weiteres die Unterschiede in die Augen fallen, die die beiden Gewebe Epithel und Mesoderm aufzuweisen haben, und der Zustand des stark veränderten Grundgewebes in dem einen Falle gegenüber dem des wenig veränderten Bindegewebes im anderen Falle: Bei den Epithelzysten und Kystomen die überwiegend kraftvollere Entwicklung der Epithelien, ihre im Gegensatz zum mesodermalen Gewebe erhöhte selbständige Wachstumsenergie, die Fähigkeit der Epithelien, dieses Übergewicht zu behaupten; in der entstehenden Wurzelzyste dagegen die vermehrte Wachstumsenergie

[1]) Siehe Perthes, Die Verletzungen und Krankheiten der Kiefer. Deutsche Chirurgie, Lief. 33a. S. 96.

beider Gewebe, des Epithels und des Bindegewebes, die gewaltige Vermehrung der Zellen, ihre Ansammlung an beschränktem Platz. Dort geradliniges Durchwachsen der Epithelien auf weitere Strecken, Bildung größerer Epithelkugeln in wenig verändertem Grundgewebe, dem einfachen Bindegewebe, aus denen durch Zerfall der Epithelien die Zysten entstehen, ohne besonders auffällige Entzündungserscheinungen und Gegenmaßregeln seitens des Bindegewebes. Hier ein allseitiges Durchwachsen eines jungfräulichen Granulationsgewebes mit epithelialen Leisten und Bändern, ein Umklammern der Granulationen durch das Epithel und nachfolgende Einschmelzung der Granulationen infolge eingetretener Unterernährung.

Diese Unterschiede sind so wesentlich, daß ein Blick auf die Bilder genügt, um sich von der Unmöglichkeit eines Vergleiches in der Lumenentwicklung zwischen Epithelzyste, Kystom oder Wurzelzyste zu überzeugen. Wie Grawitz schon richtig sagt, ist dieser Vorgang der Zystenbildung bei der Wurzelzyste mit keinem der von ihm angegebenen Typen zu vergleichen. Aber von diesem gewöhnlichen Vorgang können noch Abweichungen vorkommen, die es nahelegen, eine Übereinstimmung mit dem des zweiten Typus anzunehmen.

Je nach dem mehr oder weniger überwiegenden Auftreten des Epithels wird der Zerfall sich nur um reine Granulationsgewebe und Granulationsgewebe mit Epithel handeln. Inwieweit diese überhaupt besteht, soll später dargelegt werden.

Bei den neueren Forschern herrscht noch keine klare Ansicht darüber, ob die Lumenbildung bei den epithelialen Granulomen sowohl auf Veränderungen im Epithel wie auf Veränderungen des Bindegewebes, hier des Granulationsgewebes, beruht. Übereinstimmung herrscht in der Anschauung, daß das Bindegewebe durch Zerfall zugrunde geht, und die besonders hervortretende Art dieses Zerfalls wird verschieden angegeben. Mir selbst erscheint es, im Grunde genommen, ziemlich gleichgültig, ob diese Entartung der Granulationsmassen die fettige, die serös schleimige oder die serös eitrige ist. Ich möchte aber auch darauf hinweisen, daß in den mit Epithel durchzogenen Granulomen gleichfalls das Epithel einer Degeneration wie auch dem Einfluß der Leukozyten unterliegt, die in einer Aufquellung und geringen Färbbarkeit der Zellen besteht. Wir müssen meines Erachtens bei den ursprünglich lumenlosen Epithelgranulomen für die Lumenbildung auch diese Tatsache nicht übersehen.

Die Bildung eines Lumens im Epithegranulom wird der Hauptsache nach durch den Untergang einer gewissen, meist zentral

gelegenen Gewebspartie eingeleitet, welche von Epithel durchwachsen, aber auch noch von Epithel frei sein kann.

Dieses Lumen kann nun dadurch entstehen, daß ein Teil des Gewebes durch eine direkte Infektion vereitert oder infolge sonstwie eingetretener Degeneration an umschriebener Stelle zugrunde geht. Das Granulom, in welchem der Vorgang der Lumenbildung in dieser Weise sieh ereignet, darf nicht von Epithel vollständig durchsetzt sein.

Hiermit im Einklang steht die Behauptung von Grawitz, daß die Zyste aus einer Überhäutung eines Abszesses im Granulom entsteht, in der Voraussetzung unsererseits, daß das Epithel zu dieser Überhäutung aus den Resten der Epithelscheide der Wurzelhaut stammt. Ich habe bei der Untersuchung meiner Präparate diese Möglichkeit besonders ins Auge gefaßt, zumal da auch Astachoff Fälle anführt, wo die Epithelienauskleidung eines Abszesses fraglos von den in den Wurzelgranulomen befindlichen Epithelzügen ausgeht.

Astachoff beobachtete in den Wurzelgranulomen nicht selten stellenweise Herde einer eitrigen Gewebserweichung. Nach Stillstand des Zerstörungsprozesses gelang es ihm, an vielen Präparaten folgende Bilder zu beobachten. Der Eiter wird nach und nach resorbiert, die leukozytäre Infiltration verringert sich, und als Folge des Abszesses erscheint eine zum Teil mit Detritus gefüllte Höhle. Anstatt wie gewöhnlich mit jungem Granulationsgewebe durchwachsen zu werden und zu vernarben, beginnen ihre Wandungen sich mit Epithel zu bekleiden, indem sie das Material von den der Höhle zunächst liegenden Epithelzügen benutzen. Auf diese Weise verschwindet die Höhle nicht, ihr Inhalt wird vollständig von Zellenzerfallsprodukten gereinigt, und an der Stelle der Abszeßhöhle entsteht eine geschlossene Zyste.

Es ist nach Astachoff auch möglich, sich das Bild der Entstehung der Zyste wie folgt vorzustellen: Der Abszeß zerstört das Granulationsgewebe, das eine der Poren des „epithelialen Schwammes“ füllt, und bekommt sozusagen eine fertige, mit Epithel ausgekleidete Höhlenwand.

Einen diesbezüglichen Fall des letztgenannten Vorganges vermag ich nicht anzuführen. Wohl habe ich verschiedentlich Bilder gefunden, die einen von Epithelglocken eingefaßten alten Abszeßherd zeigten, doch vermochte ich eine wirkliche Überhäutung in ihrem einzelnen Verlauf nicht zu finden. Dagegen habe ich die Umwachsung vereiternder Granulationen mit Epithel aus der Umgebung, also nicht die Überhäutung von Abszeßhöhlen, in der Tat

häufiger gesehen (Abb. 22). Neben Eiterherden kommen hier vorgeschrittene degenerative Zustände jeder Art in Frage.

Beginnt nämlich das Granulationsgewebe vor vollständiger Durchsetzung mit Epithel zu zerfallen, fettig, serös oder seröseitrig, so sehen wir in der Nähe befindliches Epithel in Wucherung geraten. Proell beschreibt diesen Vorgang in folgender Weise:

„Ist nun aber das Granulationsgewebe (in einer der genannten Arten) zerfallen, so marschiert das Epithel geschlossen gegen diesen Degenerationsherd an, als ob bestimmte Kräfte es dahinzögen. An Ort und Stelle, d. h. vor dem Zerfallsherd, teilt es sich dann und zeigt die Tendenz, an der Grenze zwischen gesundem und degeneriertem Gewebe weiterwachsend, den veränderten Gewebsherd zu umfassen. Der Vergleich mit einem Schleimpolyp, der mit seinen beiden Hauptarmen etwas an sich reißt und sich einverleibt, scheint mir nicht unzutreffend. Haben sich die beiden Epithelzüge geschlossen, so haben wir eine epithelisierte Zyste vor uns."

Abb. 22.
Umkreisen eines zentralen Einschmelzungsherdes im Epithelgranulom durch wucherndes Epithel.

Das Epithel umkreist aber nicht nur das zerfallende Gewebe, sondern durchwächst es auch (Abb. 5 und 13), vor allem, wenn keine Eiterung eintritt.

Degeneriert das Granulom erst nach vollständiger Durchsetzung mit Epithel an umschriebener Stelle und bilden sich durch Substanzverluste kleine Hohlräume, tritt an den Grenzen der zerfallenden Partien das Epithel als Grenzschicht in Kraft, und liefert die sich später bildende peripher befindliche Basalmembran als Überzug des Lumens, so weit es die Fähigkeit hierzu besitzt. Hier ist das Einkreisen und Abgrenzen des entstandenen Hohlraumes ein viel einfacherer Vorgang als bei den noch nicht von Epithel durchsetzten Granulomen, die im Innern vorzeitig zerfallen.

Das Epithel zeigt die Tendenz, totes und erkranktes Gewebe einzuschließen. Zum Beweise hierfür mag folgende Beobachtung dienen. Eine Zyste hing den Wurzelspitzen eines Zahnes auch nach der Extraktion prall gefüllt an. Ein Schnitt mit dem Messer durch die Zystenmembran entleerte neben einer geringen Menge von

Flüssigkeit, in der Cholestearinkristalle vorhanden waren, in der Hauptsache eine breiige Masse. Mikroskopisch zeigte sich auf Längsschnitten der Hohlraum der Zyste nahezu vollständig von zerfallenen und im Zerfall begriffenen Zellen und Granulationsgewebe angefüllt. Dieses dicht gelagerte, dem Untergang geweihte Gewebe wurde rings von einem verhältnismäßig dünnen Saum Epithel wie derbfaserigem Bindegewebe eingeschlossen. Einzelne Zellen ließen sich in den zerfallenen Massen noch färben, der größte Teil jedoch nahm keine Farbstoffe an. Das Ganze stellte eine weiche, breiige schmierige Masse vor, in der sich zahlreiche Cholestearinkristalle vorfanden (Abb. 23). Hier hatte Epithel ein ganzes degeneriertes Granulom umfaßt und eingekreist, bezw. abgestoßen.

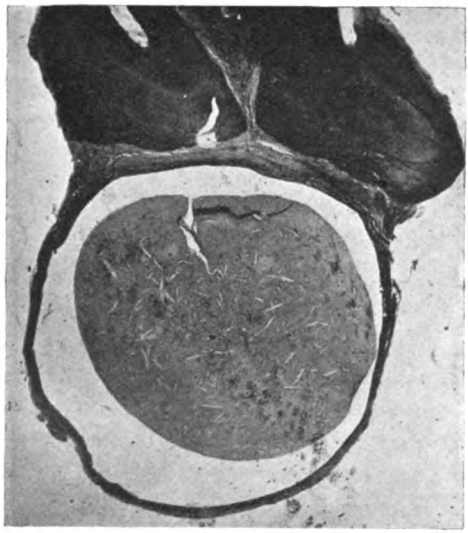

Abb. 23.
Zahnwurzelzyste in Verbindung mit den Wurzeln eines unteren Molaren. Frontalschnitt. Der Inhalt der Zyste besteht neben seröser Flüssigkeit aus einem Klumpen zerfallener Zellen, die von Fett und Cholestearin durchsetzt sind. Die Zystenmembran zeigt eine dünne Schicht polymorphen Epithels als inneren Belag.

Bemerkenswert erscheint mir neben der Einkreisung des toten Gewebes die Ansammlung von Flüssigkeit, durch deren Einfluß der Zystenbalg wie ein kleiner Gummiball aufgeblasen wurde.

Für die Entwicklung des mit Epithel durchsetzten Granuloms zur Zyste kommen die allmählich eintretenden, auf den Folgen der Entzündung beruhenden allgemeinen Veränderungen des Granuloms in Betracht. Durch Störungen in der Ernährung im Kreislauf, im Stoffwechsel infolge der chronischen Infiltration sind besondere Zustände im Gewebe vorhanden, welche die Entstehung eines Hohlraumes schon mechanisch veranlassen. Zur Erklärung der Entstehung eines solchen Lumens ist der Einfluß der serösen Infiltration, der abnormen Durchtränkung des Granuloms mit Entzündungsexsudaten nicht zu entbehren, wie er auch andererseits bei den verschiedenen Arten der Degeneration

der Zellen eine Rolle spielt. Ich möchte daher, neben der beginnenden Erweichung im Gewebe des Epithelgranuloms mehr Wert auf die physiologisch-physikalischen Verhältnisse legen, als dies bisher geschehen ist, und auf einen Vorgang bei der Zystenentwicklung aufmerksam machen, der meiner Überzeugung nach für die Entstehung des Zystenlumens neben der (eitrigen) Einschmelzung bedeutungsvoll ist.

Als mechanisch-physikalisches Moment kommt zunächst der Druck der Flüssigkeit auf die Gewebe, alsdann auch der Druck der stark vermehrten und der durch krankhafte Zustände vergrößerten Zellen in Betracht. Das entzündlich gereizte infiltrierte Gewebe erscheint, wie bereits hervorgehoben, von zahlreichen Gefäßen und Lymphspalten durchsetzt, die, anfänglich vollkommen intakt, mit zunehmender Einwirkung der Reize Anzeichen degenerativer Veränderungen aufweisen. Die Exsudate mehren sich. Sie werden beseitigt, solange das gesamte Gewebe die normale physiologische Tätigkeit der einzelnen Zellen und Gefäße besitzt. Mit der Zeit wird die normale Resorption der serösen Flüssigkeit behindert. Die herabgesetzte vitale Energie des Granuloms durch Unterernährung, Veränderung der Gefäßwände, durch Abschnürung einzelner Granulationsbezirke infolge Überwucherns des Epithels, kann nicht mehr die Exsudate bewältigen. Auch die nunmehr dem Zerfall geweihten Zellen verbleiben an Ort und Stelle. Die Ausdehnung der sich ansammelnden giftig wirkenden Exsudate, die durch Untergang der Gefäße nicht nach außen abgeführt werden, verhindert der im Umkreise des Granuloms sich nach und nach bildende dickfaserige Abschluß, der an Bindegewebsfasern und elastischen Fasern durch den zunehmenden Innendruck immer reicher werdende fibröse Sack. Weiterhin nach außen findet der Sack einen Widerstand in dem nur langsam der Resorption anheimfallenden Kieferknochen. So kommt bei der ganzen Entwicklung des epithelialen Granuloms eine Zeit, wo dieser Innendruck zur Auflockerung des zentralen Gewebes, zur Trennung einzelner Teile voneinander führt. Es entstehen Lücken, Spalträume als erste Anzeichen des Lumens zwischen den Granulationsinseln, den Epithelglocken und den Rändern, die Epithel vom Epithel, Epithel vom Granulationsgewebe trennen (Abb. 7 u. 14). Auch dem Epithel wird damit eine besondere Rolle bei der Lumenbildung zugewiesen, die es mit Eintritt der degenerativen Vorgänge zu spielen beginnt, doch ist diese Rolle eine wesentlich andere als diejenige, welche ihm von Witzel und Römer zuerteilt war. Geben die entstehenden Spalten bereits die erste Anlage zur Bildung eines Lumens ab, so

wächst ihre Bedeutung noch mehr bei der Vergrößerung desselben, indem durch fortgesetztes Einreißen und Spalten der Epithelstränge ganze Epithelglocken abgestoßen werden (Abb. 24 u. 25). Das geht keineswegs unter gleichförmiger Ausdehnung des Spaltes oder Lumens vor sich. Wir haben lange keinen abgerundeten Hohlraum, wie etwa einen hohlen Ball vor uns, sondern infolge des von außen wirkenden Widerstandes einen unregelmäßig begrenzten Spaltraum, der bald hier, bald dort Nebenbuchten aufweist; bald mit Epithel bekleidet, bald mit frei hineinragenden, sich vorstülpenden Epithelglocken versehen ist (Abb. 1, 24, 25). Astachoff zeigt ebenfalls dementsprechende Abbildungen. Dieser Zustand mag mit geringen Veränderungen, die sich auf die Vergrößerung des Spaltraumes beziehen, lange Zeit bestehen. Dann sieht man nach dem Hohlraum zu ganze Granulationsklumpen, die, mit einer meist einschichtigen Epithellage bedeckt, bisweilen an einzelnen Stellen frei von Epithel sind, sich abstoßen und frei im Lumen schwimmen, ja auf Quer- wie Längsschnitten die Granulationsklümpchen sich wie Geröll übereinander schieben. Ein eigenartiger Anblick!

Abb. 24.
Spalträume in Fortsetzung größerer Lumina innerhalb von Epithelsträngen, dadurch Einreißen der Epithelglocken und Abstoßen derselben in den Hohlraum.

Proell weist der fettigen Degeneration der Zellen für die Entwicklung der Zyste eine sehr große Bedeutung zu, und er nimmt an, daß die Epithelglocken lediglich durch Fettansammlung in den Makrophagen in das Lumen der Zyste hinausgedrängt werden, daß durch den gleichen Umstand die gedehnte Epithelmembran einreißt und den Epithelglockeninhalt dem Zysteninnern einverleibt. Außer der Fettinfiltration müssen aber, wie ich besonders betonen möchte,

auch die anderen wichtigen Degenerationserscheinungen des gesamten Gewebes herangezogen werden, welche als eine unmittelbare Folge des chronischen Entzündungszustandes im Granulom zu betrachten sind. Und wenn auch nicht zu leugnen ist, daß die erstgenannte Erscheinung an geeigneten Präparaten vielfach zur Beobachtung kommt, so erscheint mir doch die Durchsetzung des ganzen Gewebes mit seröser Flüssigkeit und die übermäßige Stauung der Entzündungsexsudate in ihrer Wirkung auf die Gewebe von weit größerer Bedeutung. Die verschiedenartige Degeneration der Zellen und Gefäße, das Zerreißen der Epithelien, die Loslösung der einzelnen Inselgruppen, wie andere Erscheinungen führe ich zurück auf diese wichtige Tatsache, die gleichzeitig auch einen wichtigen Faktor in der Zystenentwicklung darstellt.

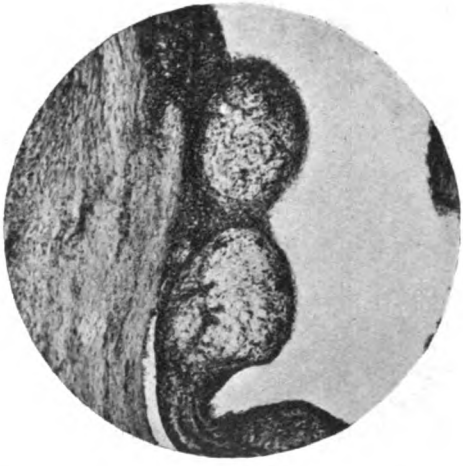

Abb. 25.
Dem Zystenlumen zugekehrte, von der Unterlage sich abhebende Epithelglocken, die später dem Lumen verfallen.

Die weitere Entwicklung der wirklichen Wurzelzyste ist durch die fortgesetzte Abstoßung der vorhandenen erkrankten Granulationsinseln verständlich. Die übermäßigen Granulationen und epithelialen Stränge verschwinden mehr und mehr, sie ordnen sich, und an ihre Stelle tritt Bindegewebe, das nunmehr die Zystenmembran durchsetzt und dem Wuchern des Epithels Schranken zieht. Unter Größenzunahme des ganzen Hohlraumes, nach Einschmelzung der benachbarten Knochenpartien und mit Verdichtung des gesamten Zystenbalges tritt im Innern der Zyste allmählich Ruhe und Gleichgewicht ein (Abb. 26). Das vorhandene Epithel überhäutet und überkleidet die Innenfläche in verschiedener Weise, bald durch Überwachsen von den Seiten her, bald durch Benutzung der im Umkreise des Lumens am meisten exzentrisch gelegenen vielschichtigen basalen Membran, die den Charakter des normalen Epithels am längsten besitzt. Die Innenauskleidung bilden bald polymorphes Epithel, bald ein- oder zweizellige dünne Lagen. Die Exsudate und Zerfalls-

produkte werden aus dem nach wie vor infiltrierten Bindegewebe dem Innern übergeführt, und der gleichmäßige, weiter wirkende Druck der zunehmendenden Flüssigkeitsmenge sorgt für die stetig zunehmende Vergrößerung des gesamten Gebildes. — „Fälle, wo die Zystenwandungen von Entzündungserscheinungen jüngeren oder älteren Datums frei wären, sind ziemlich selten". — Auch können Eiterungen in der Zystenmembran mehrfach wiederkehren. Hört aber die seröse Durchtränkung infolge Eingehens jeglicher Reiz-

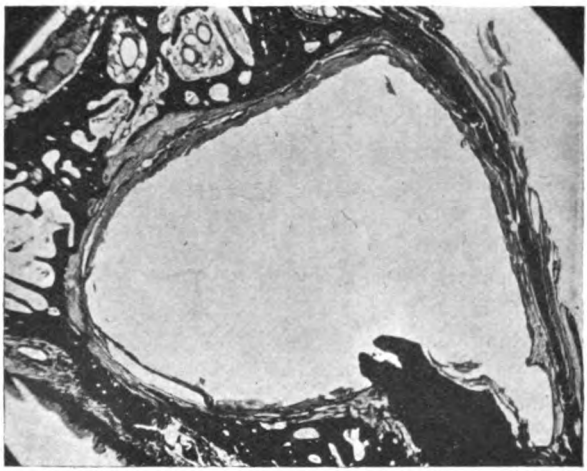

Abb. 26.
Zahnwurzelzyste im Zwischenkiefer in Verbindung mit der Wurzel des ersten linken Inzisivus. Sagittalschnitt. Die Zystenmembran ist fest mit der Unterlage verwachsen. Auf der dem Lumen zugekehrten Fläche befinden sich überall noch nicht ganz abgestoßene Epithelglocken. Die Zystenmembran ist dünn, aber dicht gefasert. Der Knochen ist im größeren Umkreis eingeschmolzen. Labial besteht eine nur noch schmale Knochenleiste. Eine Fistel fehlt.

zustände einmal auf, so kollabiert die Zyste nicht, da ihr Balg mit dem Knochengewebe verwachsen ist, aber die Gewebe schrumpfen ein (Abb. 27). Wird der Balg durch allmähliche Eiterung zerstört, die gewöhnlich zur Zystenbildung führt, so kann die Zyste verschwinden, wie auch natürliche Ausheilungen von Zysten nicht zu den Seltenheiten gehören, worauf Astachoff besonders aufmerksam macht. Er schreibt:

„Die Zahnwurzelzysten können sich in Fällen spontan zurückbilden: ihre Höhle obliteriert dabei bis auf eine kaum wahrnehmbare Spalte; das Epithel aber, das die Zyste auskleidet, bleibt erhalten und verschmilzt dann mit dem Zahnfleischepithel, nachdem vollständige Atrophie der Alveole eingetreten und die in ihr enthaltene Wurzel geschwunden ist."

In anderen Fällen zeigen diese Zysten progressives Wachstum, sogar nach Entfernung des Zahnes, an dessen Wurzel sie sich entwickelt hatten.

Somit ist nun folgendes verständlich:

Das Granulom wächst nicht zur Zyste aus:

wenn Epithel fehlt,

wenn es in ihm zu frühzeitigem eitrigem Zerfall der Zellen kommt,

wenn die Infektion von Anfang an größerer Art ist,

wenn eine Entzündung und dadurch bedingte Degeneration und Stauung innerhalb des Granulans fehlt.

Im Anfangsstadium der Granulombildung sind Bakterien das fördernde Agens. In fertigen Zysten nicht.

Der Grund für die Entstehung des Zystengranuloms liegt zudem in der Entzündung, in degenerativen Zuständen und in dem gegenseitigen Reiz zwischen Bindegewebe und Epithel.

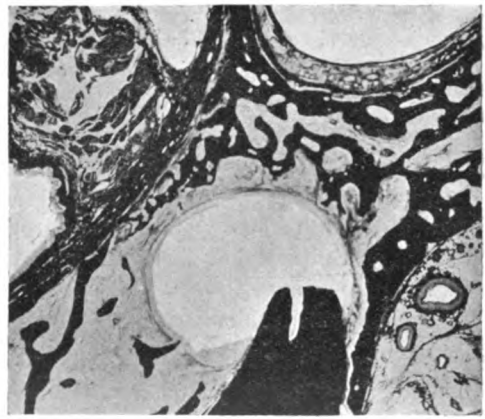

Abb. 27.

Frontalschnitt durch den Oberkiefer eines Erwachsenen. Zystenlumen in Verbindung mit der Wurzelspitze des 2. Prämolaren. Einschmelzung und Atrophie der Knochensubstanz zumal labial und vor der Wurzel. Das Epithel und Bindegewebe der Zystenmembran ist schlecht entwickelt. Die Zyste erscheint atrophisch.

Die Zystenbildung ist von der Vitalität des peripher gelegenen Epithels abhängig. Nicht die total zerfallenen, stark degenerierten Granulome geben zur Zystenbildung Veranlassung, sondern die partiell und zwar zentral degenerierenden.

Für die Zystenbildung müssen 3 Momente zusammentreffen:

1. die partielle, meist zentrale Auflockerung der Granulationen,
2. entwicklungsfähiges, wachsendes Epithel,
3. chronischer Entzündungszustand des Granuloms, dadurch bedingte Stauung des Gewebes,
4. der Abschluß der Granulome nach außen durch starkes Bindegewebe.

Entzündliche Zustände geben also die Veranlassung zur Zystenbildung, aber falsch ist es, anzunehmen, daß die Zyste nichts anderes als ein epithelisierter Abszeß sei.

Die Anfangsstadien der Entwicklung des Zystengranuloms zur Zyste setzen nicht so spät ein, wie Partsch glaubt; es tritt bereits ein Erguß in Hohlräume ein, sobald eine Stauung besteht und Spalträume sich bilden. Damit beginnt das selbsttätige Wachsen der Zyste. Die weitere Entwicklung beruht auf der Organisierung des Epithels zum Deckepithel und auf Abstoßung ganzer Epithelglocken, die ihren flüssigen oder breiigen Inhalt in den Hohlraum ergießen. Der Hohlraum nähert sich der Wurzelspitze, die allmählich in ihn aufgenommen wird.

Die Zyste wächst solange als 1. entzündliches Bindegewebe, das exsudiert, besteht, 2. Epithelglocken (Granulationsinseln) abgestoßen werden.

Wir haben daher zu unterscheiden zwischen Epithelgranulomen, Zystogranulomen oder Zysten. Nicht jedes epithelführende Granulom, in welchem wir einen Hohlraum antreffen, ist ohne weiteres als Zyste zu betrachten.

Von Zysten kann erst dann gesprochen werden, wenn ein isolierter von Epithelzellen ausgekleideter Hohlraum mit selbständigem Wachstum vorliegt. Aber ebensowenig wie das von Epithelzügen durchzogene Granulom als Zyste aufgefaßt werden darf, kann das beginnende Stadium der Zystenlumenbildung im epitheldurchsetzten Granulom als Zyste gelten. Erst mit vollständiger Organisierung beider Gewebe, des Epithels und des Bindegewebes, zueinander und mit Bildung des epithelbekleideten Zystenlumens kann von einer Zyste die Rede sein.

Daraus ergibt sich ganz von selbst die Einteilung der periapikalen Geschwulst in Granulome, Epithelgranulome und Wurzelzysten. Die Epithelgranulome können zu periodontalen Zysten auswachsen, aber brauchen es nicht.

Des weiteren erschien es mir nicht ausgeschlossen, daß Zystenräume im Wurzelgranulom nach dem zweiten Typus der Grawitzschen Lehre zustandekommen: Durch das Hohlwerden einer anfänglich soliden, in einer Bindegewebsspalte fortschreitenden Epithelwucherung. Auch im Wurzelgranulom zu der Zeit, wo das Granulationsgewebe einem frischen Bindegewebe Platz gemacht hat, sind ähnlich wie in der Schleimhaut von Säuglingen und Erwachsenen Epithelperlen zu finden, die die Tendenz zeigen, zu Zysten auszuarten. Daß diese kleinen Zysten jedoch jemals den Umfang einer großen Zahnwurzelzyste annehmen, also imstande sind,

im Granulom selbständig weiterzuwachsen, möchte ich heute verneinen. Ich war zwar ursprünglich gegenteiliger Ansicht, aber fortgesetzte Beobachtungen haben mir die Überzeugung nahegelegt, daß in Übereinstimmung mit ähnlichen Befunden von Astachoff diese Epithelperlen mit der Zeit obliterieren.

Schließlich ist bei der Zystenentwicklung an den Zahnwurzeln auch die Möglichkeit der Epithelisierung von der Mundhöhle aus in Berücksichtigung zu ziehen. Es handelt sich dabei hauptsächlich um die Deutung der gefistelten Zyste, derjenigen Erscheinung im Verlaufe der Pathogenese der Zahnwurzelzyste, die von Grawitz als Hauptbeweis für seine Theorie ins Feld geführt wurde. Ist die Fistel vor der Bildung der eigentlichen Zyste bereits vorhanden gewesen, und hat das Mundhöhlenepithel durch sie seinen Weg zum Granulationsherd gefunden und die Zyste gebildet, oder ist die Fistel erst durch Vereiterung der fertigen Zyste entstanden? Astachoff entscheidet sich im Gegensatz zu Grawitz für die letztere Deutung, obwohl man auch die erstere annehmen könnte.

„Indem diese Deutung", sagt Astachoff, „auch mit den klinischen Beobachtungen im Einklang steht, stößt sie auf keinerlei Widersprüche und enthält keine von den Unklarheiten, von denen bei Erklärung dieser Fälle vom Grawitzschen Standpunkt aus die Rede war".

Grawitz erwähnt einen Fall, bei dem es sich um „eine nach außen offene Zyste handelt, die mit einem Wulste abschließt, der offenbar frei in die Mundhöhle hineinragt; denn von dem Wulste, dessen Papillen ganz wie beim Zahnfleische aussehen, zieht das Epithel ununterbrochen in den Sack hinüber". Fraglos auffällig ist bei diesem Befund die Anordnung des Epithels am Zystenlumen nach Art des Malpighischen Typus im Papillarkörper des Zahnfleisches, und dieser auffällige Umstand wird dadurch noch bedeutungsvoller, daß ein unmittelbarer Übergang dieses Epithels der Zyste zu dem der Fistelbekleidung besteht. Es läßt sich daher nicht viel gegen die Auffassung einwenden, daß hier von außen Epithel durch eine Fistel in die Zyste eingewachsen ist; daß aber dieses Epithel die Zyste gebildet hat, geht nicht aus dem Fall hervor. Denn die Angaben von Grawitz lassen die Beantwortung der Frage vollständig offen, ob außer diesem Malpighischen Typus des Epithels noch andere Formen an der Oberfläche des Zystenlumens zu beobachten waren, einfach kubische und platte Epithelien, und ob die Zyste auch sonst noch Epithelstränge aufzuweisen hatte. Außerdem wissen wir durch andere Befunde, daß das Epithel bei seiner Ausbreitung an der Oberfläche des granulierenden Bindegewebes leicht

die Formen eines Papillarkörpers annimmt und so Täuschungen verursacht.

Dieser Fall darf also schon aus dem Grunde nicht zu der wichtigen Schlußfolgerung, daß hier das Epithel der Mundschleimhaut nach Einwanderung durch eine Fistel einen Abszeß im Granulom überhäutet hat, herangezogen werden, weil dafür der direkte Nachweis einmal des Einwanderns des Mundhöhlenepithels und zweitens des Fehlens von Epithelzellen in dem Granulom vor dem Einwandern

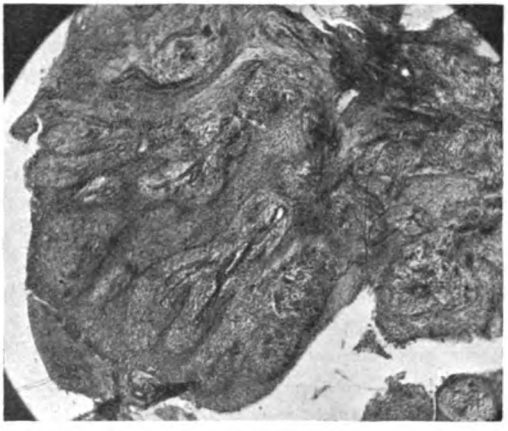

Abb. 28.
Längsschnitt durch ein Zystogranulom. An der Außenfläche des Granuloms Epithel in Form des Papillarkörpers des Zahnfleisches, im Lumen zum Teil mehrgeschichtetes Epithel in dünnerer Lage.

des Mundhöhlenepithels und vor der Bildung der Fistel nicht erbracht wurde.

Einen ähnlichen Fall hatte ich zu beobachten Gelegenheit, und besonders auffällig war auf den Präparaten, wie das auch Grawitz bei seinem Fall hervorhebt, eine gewisse Übereinstimmung eines Teiles des vorhandenen Epithels mit dem der Mundschleimhaut, wie auch, daß dieses Epithel ein wenig über die Fistel auf die Außenwand der Neubildung hinwegging, in gleicher Weise, wie das Adloff von einem mit Flimmerepithel bedeckten Fistelgang einer Zyste beschreibt. Die Zyste, oder richtiger das Zystogranulom, denn eine fertige Zyste lag hier nicht vor, war seitlich breit geöffnet und hing an der Wurzelspitze des erkrankten Zahnes. Es handelte sich also nicht um die Entwicklung einer sogenannten Zahnhalszyste, sondern

um die einer wirklichen Zahnwurzelzyste. Die Annahme erscheint wohl berechtigt, daß die breite Öffnung der Schleimhaut zugekehrt gewesen war, daß also eine breite Fistel vorliegt (Abb. 28).

Die erwähnten Befunde lassen natürlich zwei Deutungen zu: die der primären Einwanderung des Zahnfleischepithels oder der sekundären Bildung der Kommunikation zwischen Zyste und Mundhöhle. Im vorliegenden Falle besteht kein rein zentral vereitertes Zystogranulom. Ein Durchbruch der eitrigen Granulationen nach dem Zahnfleisch hat seitlich stattgefunden, und von hier aus ist das Epithel in das Granulom gewandert. Aber trotz dieser Beobachtung ist es wohl möglich, daß die Granulationsmassen bereits vorher vom Epithel durchwachsen waren, und dieses sich erst hinterher mit dem Epithel der Mundschleimhaut verbunden hat. Wir würden alsdann immer nur von einer sekundären Einwanderung des Epithels der Mundschleimhaut reden können.

Überhaupt scheint es mir fraglich, ob in vorliegendem Falle von einer Epithelisierung von der Mundhöhle aus nur wegen der Anwesenheit epithelialer Papillen an der Oberfläche des Granuloms und auf Grund deren Ähnlichkeit mit dem Papillarkörper des Zahnfleisches gesprochen werden kann. Ein Nachweis ist weder für die eine noch für die andere Annahme zu bringen. Man darf nicht vergessen, daß die in Frage stehenden Epithelbildungen dem Papillarkörper nur ähnlich sind und sich von ihm allein schon dadurch wesentlich unterscheiden, daß das in den Papillenköpfen befindliche Gewebe kein normales Bindegewebe, sondern Granulationsgewebe darstellt. Analoge Fälle zeigen uns, daß bei Wucherungen des Epithels im Granulom Papillarkörper vorgetäuscht werden können. Inwieweit durch das Epithel der Mundschleimhaut das Epithel des Zystengranuloms verdrängt wird oder werden kann, darüber berichten die Präparate ebenfalls nichts.

Etwas andere, mehr einfache Zustände zeigt ein zweites, ebenfalls mit einer breiten Fistelöffnung versehenes isoliertes Zystogranulom (Abb. 29). Ein leerer Hohlraum, von einer nur dünnen Lage glatter Epithelien ausgekleidet, steht mit einem breiten fistelartigen Gang in Verbindung, der an die Oberfläche des Granuloms führt. Der Gang ist auf mehreren Schnitten deutlich zu verfolgen. Er ist gleichfalls mit einer dünnen Lage von Epithelien bedeckt, die vor der Einmündung des Ganges in den Zystenhohlraum mehrschichtig wird, und auch ein Stück nach der Oberfläche hin zu verfolgen ist. Kurz hinter der Einmündungsstelle des fistelartigen Ganges in das Lumen zeigt das abgebildete Präparat einige umfang-

reiche Epithelglocken, denen ähnliche auch sonst auf anderen Schnitten an anderen Stellen des Hohlraums zu finden sind.

Das Granulomgewebe selbst enthält in einzelnen Bezirken eine große Zahl von erweiterten Gefäßen und läßt eine allmähliche Umwandlung des Granulationsgewebes in Bindegewebe, das vielfach mit derben Fasern versehen ist, deutlich erkennen.

Hier handelt es sich offenbar um ein partiell vernarbtes Granulationsgewebe und einen alten ausgeheilten Abszeß, der auf irgend eine Weise epithelisiert wurde. Woher das Epithel stammt, ist nicht zu erweisen. Das Zystogranulom zeigt auch sonst verkümmerte epitheliale Stränge. Nur meine ich, wäre es falsch, aus der Gestaltung der Epitheldecke, die keinem Papillarkörper ähnelt, zu schließen, daß hier das Epithel nicht von der Mundhöhlenschleimhaut stammt. Das Aussehen der Epithelbekleidung vermag allein keinen genügenden Aufschluß zu geben.

Abb. 29.

Längsschnitt durch ein Zystogranulom (isoliert). Breite fistelartige Mündung eines alten epithelisierten Abszesses. Das Epithel ist in dünner Lage vorhanden. An der Einmündungsstelle des fistelartigen Ganges zum Lumen des Granuloms liegen sich abstoßende Epithelglocken. Das Epithel überzieht teilweise die Außenfläche des Granuloms, letzteres ist an einzelnen Stellen von erweiterten Gefäßen durchsetzt und zeigt Übergänge zu bindegewebiger Entartung.

Diese Beobachtungen kann ich durch eine andere, aber im Kieferknochen sich abspielende Erscheinung ergänzen. Es handelt sich um ein vereitertes Granulationsgewebe mit vordringender fistelartiger Einschmelzung des Knochens bis nahe zum Epithel der Mundhöhle; der noch nicht geöffnete, lumenfreie Fistelgang weist kein Epithel auf (Abb. 3). Nach vollständigem Durchbruch der Fistel erscheint die Epithelisierung vom Epithel der Mundschleimhaut aus zwar nicht unmöglich, aber da neben diesem vereiterten Granulationsherd sich Epithel in einem zweiten epithelhaltigen Zystogranulom befindet, unwahrscheinlich. Sollte eine Epithelisierung des Herdes eintreten, so ist die Überwucherung von dem

im Kiefer nahegelegenen Zystogranulom weit natürlicher als vom Epithel der Mundhöhle aus. Und in der Tat findet diese Einwanderung vom Zystogranulom aus statt, wie der Verlauf der Serie zeigt!

Außerdem habe ich in meinen Präparaten Wucherungen des Mundhöhlenepithels gefunden, die sich im entzündlich verdickten Perizement von der Oberfläche der Schleimhaut aus bis an die Wurzelspitze erstreckten, Wucherungen in Form eines soliden Hauptstranges mit vielfachen seitlichen Ausläufern, bei denen es sich aber nicht um einen Fistelgang handelt (Abb. 30).

Abb. 30.
Von dem Zahnfleisch aus in stark verdicktes Perizement eingewucherte dichte Epithelstränge mit seitlichen Fortsätzen, welche das chronisch entzündete Perizement durchsetzen und bis in die Gegend der erkrankten Zahnwurzel herabziehen (Frontalschnitt).

Diese Epithelwucherung nimmt von außen nach innen ihren Weg und ist ein Beweis für die Möglichkeit einer Epitheleinwanderung von außen bis in die Gegend der Wurzelspitzen und der dort vorhandenen Granulationen. Daß aber dieses Epithel den Zysten zur Bildung dient, ist damit noch nicht gesagt.

Die Möglichkeit der Einwanderung des Mundhöhlenepithels in das Perizement beweist auch noch ein weiterer Fall.

Es handelt sich um den zweiten Prämolaren und den mesialen Wurzelrest des ersten Molaren des linken Unterkiefers. Die Wurzel liegt wagerecht auf dem Kiefer, zum Teil in das Zahnfleisch eingebettet. Ein horizontaler Schnitt durch den Kiefer im Bereiche des oberen Wurzelteiles nahe dem Zahnhalse des gesunden zweiten Prämolaren zeigt die Einwanderung des Epithels von der bukkalen Seite des Zahnfleisches aus in das Perizement zwischen dem quergeschnittenen P_2 und der längsgeschnittenen mesialen Wurzel von M_1. Das Epithel durchzieht das Perizement nicht in genau der gleichen Form, wie es das Granulom durchsetzt. Es tritt mehr eine netzförmige Durchsetzung in den Vordergrund. Das Perizement ist chronisch infiltriert, der Papillarkörper, ebenso das Zahnfleisch zwischen den Zähnen erkrankt (Abb. 31).

Ein Seitenstück hierzu stellt die Beobachtung von Proell und von Adloff dar, wonach Flimmerepithel von außen in die Zystengranulome einzuwachsen vermag. Es soll sich um Einwanderung desselben von der Kieferhöhle aus handeln. Besonders Adloff gibt ganz kürzlich hierfür interessante Befunde, an denen er zeigt, daß von der Oberkieferhöhle aus Flimmerepithel in radikuläre Granulome einwandert und hier einen Teil eines Zystenlumens überkleidet. Es handelte sich um vereiterte Granulome, der Durchbruch war nach

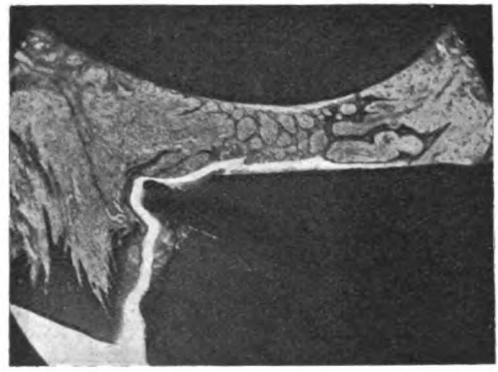

Abb. 31.
Querschnitt durch einen menschlichen Unterkiefer in der Gegend des 2. Prämolaren und des 1. Molaren. Vom Zahnfleisch aus in das Perizement eingewuchertes Epithel.

der Kieferhöhle erfolgt. Von hier aus wanderte das Flimmerepithel durch den Fistelgang in das Granulom ein und überhäutete dasselbe zunächst. Gleichzeitig durchsetzte aber auch das Flimmerepithel vom Fistelgange aus das Granulationsgewebe nach allen Richtungen und überzog die Abszeßhöhle zum Teil, um dann allmählich in kubisches und Plattenepithel überzugehen.

Adloff glaubt hier zum ersten Mal den Beweis erbracht zu haben, daß eine Epithelisierung eines Granuloms von außen stattfinden kann. Die Deutung, daß hier bereits vor der Einwanderung des Flimmerepithels Rundzellenepithel vorhanden gewesen ist und daß nur das Zylinderepithel aus dem Antrum stammt, scheint mir im Gegensatz zu Adloff nicht gezwungen, sondern sehr wahrscheinlich. Viel gezwungener mutet die Erklärung an, daß auf dem Wege der indirekten Metaplasie das zylindrische Flimmerepithel in kubisches bezw. plattes Epithel umgewandelt sein soll. Bewiesen ist daher nur die Möglichkeit der Einwanderung von Deckepithel,

hier des Flimmerepithels, in ein Granulom nach Kommunikation mit der Oberfläche der Gewebe durch eine Fistel. Bewiesen werden soll aber erst, daß diese Ausbreitung des Epithels die primäre ist und zur Zystenbildung führt.

Ich bin auf Grund meiner vorgenannten ähnlichen Befunde der Überzeugung, daß nur das Zylinderepithel aus der Kieferhöhle stammt, das kubische und Platten-Epithel dagegen anderer Herkunft ist. Auch bei Adloff handelt es sich nicht um echte Zysten, sondern um Zystogranulome, was gewiß von Bedeutung ist. Aber entscheiden läßt es sich natürlich nicht, wie der weitere Verlauf der Entwicklung dieser unfertigen Zyste vor sich gegangen wäre. Nach der Ansicht von Adloff müßte auf Grund der fortschreitenden Metaplasie das gesamte zylindrische Epithel allmählich in kubisches und Plattenepithel umgewandelt werden, so daß schließlich keine Reste von Flimmerepithel vorhanden wären. Ob das aus den Präparaten mit Sicherheit hervorgeht, kann ich nicht entscheiden, aber ich möchte es bezweifeln.

Also auch diese Fälle lassen eine verschiedene Deutung zu und dürfen, wie ich glaube, nicht als Beweise für die Grawitzsche Theorie herangezogen werden. Wir müssen nach alledem, wie ja auch Adloff tut, mit größerer Sicherheit annehmen, daß das Epithel zur Entwicklung der radikulären Zyste nicht vom Zahnfleisch aus einwandert, sondern an Ort und Stelle bereits vorhanden ist.

Es soll aber nicht geleugnet werden, daß Epithel von außen einwandern und sich an dem Aufbau einer Zyste mit beteiligen kann. Kommen Befunde vor, welche eine Einwanderung zu bestätigen scheinen, so ist deren Deutung in der Weise am ungezwungensten, daß das eingewanderte Epithel sich sekundär an dem Aufbau zur Zyste beteiligt, vorausgesetzt, daß nicht bereits eine fertige Zyste vorliegt.

Ähnlich verhält es sich mit den Zahnhalszysten, deren Epithelisierung vom Epithel der Mundschleimhaut aus wegen ihrer nahen Lage zur Oberfläche der Schleimhat möglich, aber nicht notwendig ist. Denn auch im Bereiche des Zahnhalses finden wir im Perizement Reste der Epithelscheide, so daß wir eine andere Erklärung für die Zystenentwicklung an dieser Stelle als bei den radikulären Zysten nicht anzunehmen gezwungen sind. Fälle der direkten Einwanderung des Epithels sind bei Zahnhalszysten von Grawitz wie auch von Schuster beobachtet, aber ihre Erklärung berechtigt zu dem gleichen Zweifel wie bei den Zysten an der Wurzelspitze.

Die Neigung des Epithels zu wuchern ist allerdings im Gebiet des Zahnfleisches eine ganz ausgesprochene. Schon bei leicht ent-

zündlichen Prozessen im Umkreis des Ligamentum circulare sieht man Epithelstränge sich weit in die Mukosa und Submukosa erstrecken. Das Epithel dringt, wie Grawitz sagt, sofort in jeden Spalt des entzündeten Bindegewebes hinein. Diese Wucherungstendenz des Zahnfleischepithels hat Schuster auch veranlaßt, auf die bestehende Möglichkeit des Einwanderns des Epithels von außen in granulierende Herde im Gebiet der Zahnwurzel aufmerksam zu machen. Ich verweise auf seine Ausführungen. Mir scheint diese Möglichkeit wohl gegeben, doch möchte ich auch hier bekennen, daß mit der Feststellung der Einwanderung des Epithels von außen seine Beteiligung an der Zystenbildung noch nicht bewiesen ist.

Wenn ich glaube, daß unter bereits erwähnten günstigen Vorbedingungen eine Epithelisierung epithelfreier abszedierender Granulome oder umschriebener Abszesse zumal bei Zahnhalsgranulomen oder zirkumskripten Zahnhalsabszessen mit oder ohne Hilfe einer Fistel nicht ganz ausgeschlossen ist, und ich den Darlegungen von Grawitz wie auch den Ausführungen von Schuster in jeder Weise Gerechtigkeit widerfahren lasse, so sind doch diese Fälle gegenüber dem typischen Entwicklungsgange anscheinend selten, da sie nur in überaus geringer Zahl beobachtet werden. Sollte sich für die Zahnhalszysten die Grawitzsche Annahme durchgängig bewahrheiten, was ich nicht annehme, da wir auch in der Gegend des Ligamentum circulare reichlich Epithelzellennester haben, so müßten diese Neubildungen einer besonderen, von Grawitz angegebenen Gruppe untergeordnet werden.

Die Zahnwurzelzysten selbst sind aber den odontogenen Geschwülsten einzureihen.

Die Anordnung der Zellenschichten in der Epithelbedeckung des fertigen Zystenlumens ist nicht gleichartig. Wir beobachten auf den Schnittserien die verschiedensten Zusammenstellungen der einzelnen Zellenlagen, von der einfachen Rundzellenschicht bis zu einer Art Papillarkörper, der dem der Kieferschleimhaut aber nur ähnlich ist. Gewöhnlich ist das Epithel polymorph, in mehreren Schichten angeordnet, wobei sich die drei Schichten: zylindrisches, rundliches und plattenförmiges Epithel nicht selten deutlich unterscheiden lassen, deren Bestandteile, an der Oberfläche beginnend, einer regressiven Entwicklung unterliegen, um durch die darunter liegenden Zellen fortgesetzt ergänzt zu werden (Stratum germinativum). Dieser Zerfall äußert sich in Bildung von Hornsubstanz, Keratohyalin von eigenartigen sternförmigen, oder richtiger gesagt, mit Ausläufern versehenen Zellen (vgl. meine Arbeit über Epithelzysten bei Säuglingen). Die von Grawitz als rundliche, in das Lumen vorspringende, mit

Epithel überzogene Papillenköpfe bezeichnete Anordnung auf der Oberfläche des Zystenlumens kann ich dem Papillenkörper der Mundschleimhaut nicht analog stellen. Wir treffen sie nur bei dem Jugendstadium der Zysten, ebenso wie wir die einfache Rundzellenschicht nur bei alten, vielfach zur Reife gekommenen Zysten beobachten können. Der vermeintliche Papillarkörper am Zystenlumen in Form der von Grawitz beschriebenen epithelisierten Papillenköpfe setzt sich nun aus den Resten des epithelisierten Granulationsgewebes, aus den letzten Epithelglocken zusammen, deren Basis stets eine auch von Grawitz beschriebene mehrschichtige (basale) Zone einnimmt, auf der die Papillen stehen (Abb. 26). Es ist anzunehmen, daß dieser Papillarkörper allmählich zugrunde geht, dem Zystenlumen einverleibt wird, und späterhin die basale weitschichtige Zone die Auskleidung übernimmt, die dann meist polymorphen Charakter aufweist. Andererseits können die Papillen durch entzündliche Reizung, durch Eiterung von neuem wuchern und zu papillösen Wucherungen Veranlassung geben.

Der Inhalt der Zysten besteht aus einer flockigen serösen Flüssigkeit, vermischt mit einer mehr oder minder großen Anzahl degenerierter Epithel- oder bindegewebiger Plasmazellen, Leukozyten, Erythrozyten und den kugeligen voluminösen Makrophagen (Proell), sowie unbestimmbarer Zerfallsprodukte (amorphe Bestandteile). In einzelnen Fällen ist die Flüssigkeit durchsetzt von glitzernden Cholestearinkristallen, die in angehäuften Mengen vorhanden sein können. Die Farbe der Flüssigkeit ist sehr verschieden, von hellsilberglänzend, goldgelb bis schwarzbraun, je nach dem Überwiegen der einzelnen, eben aufgeführten Bestandteile. Hohes Alter der Zyste, wie vielfach überstandene Eiterungen der Zystenwand trüben den Inhalt, und zerfallene rote Blutkörperchen erzeugen eine dunkle Verfärbung. Bisweilen tritt die Flüssigkeit gegen die festeren Bestandteile zurück, so daß eine teigig flüssige oder gar krümelige Masse sich im Hohlraum befindet, wo dann eine Flüssigkeitsansammlung mehr oder weniger zurücktritt oder unterbleibt. Das Fehlen von Flüssigkeit habe ich an alten Zysten feststellen können, deren Wandung aus einer dünnen Lage atrophischen Bindegewebes bestand, die mit geringer, ebenfalls atrophisch degenerierter Epithelschicht bekleidet war, ganz verödete Gefäße und keine Spur von Entzündungserscheinungen aufwies, also an eingetrockneten, man kann sagen, abgestorbenen Zysten.

Solche Befunde sind der beste Beweis dafür, daß die Flüssigkeit in der Zyste tatsächlich ein Entzündungsexsudat aus dem Bindegewebe vorstellt, und daß eine muzinöse Erweichung der Gewebe

nicht die Ursache ist. Dieses Exsudat ist bald mehr bald weniger vorhanden, je nach der Stärke der Entzündung wie auch nach dem Verhalten des Gefäßsystems, des Gefäßtonus, das dem jeweiligen Entzündungszustande entspricht, und gelangt durch Diffusion in den Hohlraum der Zyste. Hierbei ist anzunehmen, daß der bestehende und durch die Befestigung des Zystensackes mit dem Knochen nicht kollabierende Hohlraum „ansaugend" wirkt. Zudem vermutet G. Fischer auch chemotaktische Vorgänge innerhalb wie außerhalb der Zystenhöhle, die durch das wechselnde Verhalten des Gefäßsystems reguliert werden.

Das wird wohl gleichfalls zutreffen, denn die einfache Diffusion, aufgefaßt als das Hindurchdringen der Flüssigkeit durch das Epithel, kann allein die Ansammlung nicht erklären, da mit dem gleichen Rechte, mit dem wir eine Diffusion in dem Hohlraum annehmen, auch eine solche nach außen durch das fibröse Bindegewebe bestehen kann. Und sie wird auch bestehen, infolge der starken fibrösen Verdichtung des Zystensackes und der eben genannten physikalischen und physiologischen Momente aber wohl nur in sehr geringer Weise! Daraus geht andererseits wieder hervor, daß bei erfolgender Auflockerung dieser fibrösen Bindegewebsschicht und Eröffnung weiterer Lymphbahnen die Flüssigkeitsbewegung nach außen die überwiegende sein kann.

Alle diese Erwägungen geben gleichzeitig auch einen Aufschluß über die größere oder geringere Wachstumsschnelligkeit der Zysten, warum in dem einen Falle eine Zyste in ihrer Entwicklung gehemmt wird, in dem anderen Falle jedoch zu außergewöhnlichen Dimensionen in verhältnismäßig kurzer Zeit sich entfaltet (vgl. auch meine Arbeit über Kieferzysten).

Bakterien lassen sich aus dem Zysteninhalt nicht züchten, es sei denn, daß eine Vereiterung vorliegt. Auch die von mir angestellten wiederholten Versuche, Kolonien herzustellen, sind ebenso gescheitert wie die von Partsch, J. Witzel, Astachoff und Proell. Im Gegensatz hierzu ist jedoch das Granulom sehr häufig von Bakterien durchsetzt (Römer).

Literatur.

L. Malassez, Archives de physiologie, Vol. 5. — J. Witzel, Über Zahnwurzelzysten, deren Entstehung, Ursache und Behandlung. Leipzig 1896. Verlag von Arthur Felix. — P. Grawitz, Die epithelführenden Zysten der Zahnwurzeln. Greifswald 1905. Verlag von Abel. — E. Schuster, Zur Frage der Herkunft des Epithels in Zahnwurzelzysten. Dtsch. Monatsschr. f. Zahnhlkde. 1908. — Kehr, Zur Frage der Wurzelgranulome und Zysten. Dtsch. Monatsschr. f. Zahnhlkde. 1904, H. 12. — N. A. Astachoff, Über die Pathogenese der Zahnwurzelzysten. Dtsch.

Monatsschr. f. Zahnhlkde. 1909. — Partsch, Zur Behandlung der Kieferzysten. Dtsch. Monatsschr. f. Zahnhlkde. 1910. — H. Dreuw u. C. Rumpel, Über eigentümliche Zellformen bei Zahngranulomen. Virch. Arch. f. pathol. Anat., Physiol. u. klin. Med., 200. Bd., 1910. — C. Rumpel, Die Plasmazellen des Zahngranuloms. Österr.-ung. Vierteljahrsschr. f. Zahnhlkde. 1911, H. 1. — F. Proell, Zur Mikroskopie der Granulome und Zahnwurzelzysten. Dtsch. Monatsschr. f. Zahnhlkde. 1911, März. — Th. Dependorf, Zur Anatomie und Klinik des Zahnfleisches und der Wangenschleimhaut. Österr.-ung. Vierteljahrsschr. f. Zahnhlkde. 1903. — Th. Dependorf, Zahnzysten. Dtsch. Monatsschr. f. Zahnhlkde. 1910, H. 4. — O. Römer, Periodontitis und Periostitis alveolaris. Handb. d. Zahnhlkde v. J. Scheff, II. Bd., Abt. 1. 1909. — Otto Neumann, Einige Fälle von doppelseitigen Wurzelzysten und solchen, die mit dem Zahnsystem nicht im Zusammenhang stehen. Inaug.-Diss. Breslau 1909. — Partsch, Zur Pathogenese der Zahnwurzelzysten. Vortrag. Allgem. Med. Central-Zeitung 1910, Nr. 2. — Partsch, Zur Behandlung der Kieferzysten. Dtsch. Monatsschr. f. Zahnhlkde. 1910, H. 4. — Adloff, Zur Frage der Herkunft des Epithels in den Wurzelzysten. Dtsch. Monatsschr. f. Zahnhlkde. März 1912. — Rumpel, Histologische Studien über Zahngranulome. Verhandlungen des V. Internationalen Zahnärztlichen Kongresses Berlin. 23.—28. August 1909. — Proell, Über die Mikroskopie der Granulome, Entstehung und Wachstum der Zahnwurzelzysten. Dtsch. Monatsschr. f. Zahnhlkde. 1911, H. 7. — Rosenstein, Zur Klinik der Kieferzysten. Dtsch. Monatsschr. f. Zahnhlkde. 1912, H. 3 u. 4.

Erklärung zu den Abbildungen.

Die Abbildungen sind in Form von Mikrophotogrammen gegeben. Sie sind größtenteils von meinem früheren Assistenten, Herrn Dr. Würcker, dem ich auch an dieser Stelle meinen Dank für seine Bemühungen ausspreche, mit dem mikroskopischen Apparat von Zeiß-Jena angefertigt worden. Die Abb. 1—7, 10, 12, 13, 16, 19—21, 24—29 und 31 sind bei schwacher Vergrößerung, Winkel-Mikroluminare 25, 35 und 50 mm (Zeiß-Obj. a_2 oder AA Projekt. Ocul. 2 oder 4), aufgenommen worden, die übrigen bei stärkerer Vergrößerung (Zeiß-Obj. B. D. Winkel-Obj. 4,6, Zeiß-Compens.-Ocul. 2,4), Abb. 8, 9, 17, 18 mit Hilfe der homogenen Immersion von Zeiß und Compens.-Ocul. 2 oder 4. Die erlangten Abzüge sind für die Reproduktion um ein Viertel oder ein Fünftel verkleinert worden.

Über Milchsäuregärung.

Von

Dr. **Sommer** in Marburg.

Unter Gärung im engeren Sinne versteht man allgemein die Spaltung und Zersetzung der Kohlehydrate, wobei es stets zur Bildung von Säuren kommt. Im Grunde ist ja auch die Zerlegung der Eiweißsubstanzen nichts anderes als eine Gärungserscheinung. Jedoch kommt es hierbei zur Bildung von stinkenden Gasen, weshalb man diesen Vorgang als faulige Gärung oder mit anderen Worten

als Fäulnis bezeichnet. Auch bilden sich keine Säuren, sondern es tritt eine alkalische Reaktion ein.

Hervorgerufen wird der Gärungsprozeß durch die Anwesenheit und die abbauende Tätigkeit von Bakterien. Ob hierbei bestimmte Enzyme der Bakterien zur Wirksamkeit gelangen, ist noch nicht sicher gestellt. Wichtig für die Intensität des Gärungsprozesses ist die Temperatur. Je näher diese dem Temperaturoptimum des Gärungserregers kommt, desto schneller und intensiver geht die Gärung vonstatten. Natürlich tragen auch andere Bedingungen, welche das Wachstum des Gärungsprozesses begünstigen, zum Zustandekommen eines Gärungsprozesses bei, z. B. die Anwesenheit von Sauerstoff, Stickstoff, Salzen usw. Die verschiedenen Zuckerarten sind es besonders, welche für viele Bakterien einen günstigen Nährboden abgeben und welche mannigfache Umsetzungen und Spaltungen durch die Bakterientätigkeit erleiden.

Zahlreiche Gärungen spielen für die Industrie, die Landwirtschaft und im Haushalte eine große Rolle. Uns interessiert am meisten die Milchsäuregärung, da diese fast ausschließlich im Munde vorkommt. Denn andere Gärungsarten, wie Buttersäuregärung, Fettgärung, saure Gärung der Alkohole usw., treten nur in so geringem Grade in der Mundhöhle auf, daß sie kaum in Betracht kommen.

Zur Chemie der Milchsäure sei vorweg kurz gesagt, daß man zwei Arten von Milchsäure unterscheidet:

1. die α-Oxypropionsäure, welche beim Gärungsprozeß entsteht und infolgedessen Gärungsmilchsäure genannt wird und
2. die β-Oxypropionsäure, welche bei Gärungen nicht auftritt.

Die Gärungsmilchsäure besitzt ein asymmetrisches Kohlenstoffatom, so daß sie in zwei stereoisomeren Formen auftritt.

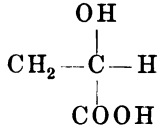

Die Ebene des polarisierten Lichtes dreht die eine Form nach rechts, die andere nach links, so daß man von rechts- und linksdrehender Milchsäure spricht. In den meisten Fällen ist jedoch die gewöhnliche Gärungsmilchsäure optisch inaktiv.

Die bekannteste Art der Milchsäuregärung ist die Eigenschaft der Milch, besonders bei warmer Temperatur sauer zu werden und hierdurch zu gerinnen. Es bildet sich bei diesem Vorgang aus dem Milchzucker der Milch die Milchsäure. Pasteur war der

erste, der erkannte und nachwies, daß durch die Tätigkeit von Bakterien das Sauerwerden der Milch verursacht wurde.

Der bekannteste und konstant in saurer Milch vorkommende Milchsäurebazillus ist der von Hueppe gefundene Bacillus acidi lactici, der spezifische Vertreter der Milchsäurebakterien, welcher auch in der Mundhöhle gefunden wird. Ob er allerdings hier als konstanter Bewohner anzusehen ist, ist fraglich. Miller hat „einige Male ein Bakterium gezüchtet, das in morphologischer und physiologischer Hinsicht mit diesem identisch zu sein scheint." Außer diesem sind jedoch noch eine ganze Reihe anderer Milchsäurebakterien aus der Milch gezüchtet worden.

Das Material zur Milchsäuregärung liefert jedoch nicht allein der Milchzucker, sondern auch zahlreiche andere Kohlehydrate, besonders solche aus der Gruppe der Saccharide z. B. Traubenzucker (Dextrose), Fruchtzucker (Lävulose), Rohrzucker, Malzzucker (Maltose), Stärke, Dextrin usw. Auch kommt die Fähigkeit, aus den genannten Substanzen Milchsäure zu vergären, nicht nur den typischen Milchsäurebakterien der Milch zu, sondern es gibt eine große Anzahl von Bakterien aller Formen und Arten, sowohl saprophytischer als auch pathogener Natur, welche diese Eigenschaft besitzen. Eines der bekanntesten ist das Bacterium coli, das spezifische Darmbakterium, welches auch in der Mundhöhle gefunden wird. Man hat die Eigenschaft desselben, gewisse Gärungen zu erzeugen, zur Differentialdiagnostik zwischen ihm und dem ihm morphologisch sehr ähnlichen Typhusbazillus benutzt. Es wird nämlich eine 5%ige Milchzuckerlösung von ihm bei 37° sehr stark vergärt, während der Typhusbazillus in derselben Lösung keine Gärung bewirkt. Andere bekannte Milchsäuregärung erzeugende Bakterien pathogener Natur sind z. B. der Diphtheriebazillus, der Pneumococcus, der Coccus des Erisypels, der Staphylococcus pyogenes aureus.

In der Mundhöhle kommt vor allem die vergärende Wirkung der im Munde lebenden Bakterien auf Trauben- und Invertzucker in Betracht. Für das Zustandekommen der Zahnkaries spielt bekanntlich diese Fähigkeit der Bakterien eine große Rolle. Der Traubenzucker wird entweder direkt mit der Nahrung aufgenommen, oder er wird durch den Einfluß des Ptyalins des Speichels auf Stärke aus dieser gebildet. Er vergärt nach folgender chemischen Gleichung:

$$C_6H_{12}O_6 = 2C_3H_6O_3$$

(Traubenzucker) (Milchsäure)

Diese Formel gibt jedoch nicht den genauen Sachverhalt wieder, da sich außer der Milchsäure noch eine mehr oder minder große Menge von Nebenprodukten bilden, wie Esssig- und Buttersäure,

Alkohole usw. Auch Gasbildung, namentlich von CO_2 und H, tritt zuweilen auf und zwar oft so stark, daß z. B. mit Gärungsbakterien beschickte Zuckergelatine förmlich zerklüftet wird.

Invertzucker, der aus Traubenzucker und Laevulose besteht, bildet sich aus dem Rohr- und Malzzucker durch ein Ferment, das Invertin. Ferner hat Miller durch Versuche festgestellt, daß viele Mundbakterien durch ihre Fermentwirkung dem Rohrzucker in kürzester Zeit die Eigenschaften des gärungsfähigen Invertzuckers verleihen können.

Die Überführung des Rohrzuckers in Invertzucker ist jedoch gar nicht einmal immer nötig, da aus Rohrzucker durch zahlreiche Bakterien Milchsäure direkt durch Vergärung gebildet werden kann.

Miller fand, daß von 22 Mundbakterien 16 in kurzer Zeit eine saure Reaktion in einer Fleischextrakt-Pepton-Zuckerlösung erzeugten, und bei späteren Versuchen lieferten von 25 verschiedenen Mundbakterien ebenfalls 16 eine saure Reaktion. Auch nach den Untersuchungen Vignals bildeten von 17 aus der Mundhöhle stammenden Bakterien 9 aus Milchzucker Milchsäure. Untersuchungen, die ich bei einer ganzen Anzahl in Reinkultur gezüchteter Kariesbakterien anstellte, sowohl aus tieferen, wie aus oberflächlichen Schichten kariösen Zahnbeins, ergaben eigentlich immer das Resultat einer Säurebildung. Nähere Untersuchungen darüber sind noch im Gange.

Die Bedingungen zur Milchsäurebildung sind also im Munde in weitgehendem Maße vorhanden. Die Temperatur des Mundes wirkt für Gärungen außerordentlich begünstigend. Ferner sind bei der reichen Bakterienflora, besonders des ungepflegten Mundes, stets Bakterien in großen Mengen vorhanden, die den Gärungsprozeß hervorrufen. An Material für Gärungen fehlt es auch nicht, da durch die Nahrungsaufnahme fortwährend kohlehydrathaltige Stoffe zugeführt werden.

Zahlreiche chemische Untersuchungen haben deshalb auch das Vorhandensein von Milchsäure (bis zu $^1/_2\,\%$) im Speichel ergeben. Wenn auch die Analysen verhältnismäßig geringe Prozentsätze an Milchsäure ergeben haben, so ist doch zu bedenken, daß die gebildete Säure durch den fortwährenden Zu- und Abfluß des Speichels sehr verdünnt und neutralisiert wird. Vielleicht kommt neben anderen im Speichel enthaltenen Substanzen, wie z. B. dem kohlensauren Kalk, dem Mucin eine gewisse Bedeutung zur Bindung der gebildeten Säuren zu. Immerhin muß man annehmen, daß die Milchsäure während ihrer Bildung eine stärkere Konzentration besitzt und dadurch, daß sie an Ort und Stelle, namentlich an Reten-

tionsstellen zwischen den Zähnen, sich dauernd neu bildet, ihre entkalkende Wirkung entfaltet.

Dieser Umstand ist darum mit als Ursache anzusehen, weshalb gerade die Menschen, die besonders viel kohlehydratreiche Nahrung genießen, nämlich Kinder und Frauen, von Karies befallen werden. Schon allein der stärkere Milchgenuß derselben ist als nicht zu unterschätzender Faktor bei der Bildung der Milchsäure und somit der Karies anzusehen, ebenso wie die besondere Vorliebe für Süßigkeiten. Beweisend für die schädliche Wirkung der Milchsäurebildung ist ja auch die bekannte Karies der Bäcker und Konditoren, bei denen zum großen Teil durch den Zucker- und Mehlstaub das Material zur Säurebildung geliefert wird. Daher auch die oft beobachtete ausgedehnte Kariesbildung auf der Vorderfläche der Frontzähne dieser Berufsklasse. In letzter Zeit ist, besonders von Lohmann, die Bildungsmöglichkeit und das Vorkommen der Milchsäure überhaupt im Munde bestritten worden. Diese Ansicht ist jedoch durch die trefflichen Ausführungen Michels (Erg. d. ges. Zahnhlkde., I, H. 2) genügend widerlegt worden.

Beitrag zur Frage der Dentin- und Pulpenanästhesie.

Von

Dr. **Georg Blessing** in Düsseldorf.

Wie oft auch dieses Thema schon durchgearbeitet sein mag, so läßt sich doch nicht leugnen, daß noch viel darüber zu sagen bleibt. Der Praktiker kommt stets wieder mit Fällen in Berührung, bei denen die üblichen Behandlungsmethoden keine Wirkung haben. Man hat ja auch bereits erkannt, daß die meisten Mittel, die man direkt in die kariöse Höhle bringt oder auf das Dentin appliziert, keine genügende Anästhesie erzeugen und, was noch wichtiger ist, gefährlich für die Pulpa werden können. Man hat deshalb das Injektionsverfahren auch für die Dentin- und Pulpenanästhesie in Erwägung gezogen und auch Erfolge damit erzielt. Mit den Erfolgen haben sich aber auch Nachteile eingestellt, wenn man bedenkt, daß die Lokalanästhetika den Schmerz derart unterdrücken, daß in Fällen, in welchen keine exakte Diagnose möglich war, es schwer ist, die Grenzen der Exkavierung einzuhalten. Dazu kommt aber noch etwas anderes. Die Kokainkombinationen, die man verwendete, zeigten häufig, daß Pulpen, die vor der Behandlung unempfindlich gemacht

wurden — offenbar infolge zu lange dauernder Ischämie — atrophisch oder nekrotisch wurden. So war dies z. B. bei der früher viel angewandten Mischung von Kokain mit Adrenalin der Fall.

Die Einführung von Präparaten, die imstande sind, das Kokain vorteilhaft zu ersetzen, entsprach daher den Bedürfnissen der Praxis. Immer hatte man bei der Anwendung dieses Mittels seine große Giftigkeit in Erwägung zu ziehen, wodurch natürlich auch die Grenzen der Anwendungsmöglichkeit sehr eingeschränkt werden mußten. Man hat deshalb nach Ersatzpräparaten für Kokain gesucht und auch relativ ungiftige in dem Novokain, Alypin, Propäsin, Anästhesin, Stovain usw. gefunden, deren Gebiet ja im letzten Jahrzehnt häufig Gegenstand umfassender Bearbeitung und Versuche gewesen ist. Ein gänzlich ungiftiges Ersatzmittel wurde uns indes bis heute nicht beschert, so wünschenswert es wäre. Die Herstellung eines derartigen Mittels würde nicht nur für unser Fach, sondern auch für die gesamte Chirurgie und ihre verwandten Gebiete einen enormen Gewinn bedeuten, wenn wir bedenken, daß wir mit dem Kokain für den Patienten zwar eine Anästhesie oder wenigstens eine Analgesie zu erreichen imstande sind, gleichzeitig den Patienten aber auch damit der Todesgefahr aussetzen können. Ich erinnere nur wieder an die Fälle der jüngsten Zeit.

Von den Ersatzpräparaten des Kokains haben sich ihrer geringeren Toxizität wegen ohne Zweifel das Novokain und Alypin am meisten eingebürgert. Ich verweise bezüglich der günstigen Erfahrungen mit Alypin auf die Arbeiten von Peckert, Cieszyński, Gilles, Eisert, Weber u. a. und erinnere hinsichtlich seiner Tiefenwirkung an die von Peckert am eigenen Leibe angestellten Versuche.

Man hat das Alypin auch zur Dentin- und Pulpenanästhesie verwendet und zwar in Form des Injektionsverfahrens. Ich kann mich aus den oben erwähnten Gründen nicht als Anhänger dieses Verfahrens bekennen. Am wenigsten scheint mir übrigens noch bei der Anwendung der nach Fischer dosierten Lösung eine normale Pulpa unter der Resorption zu leiden.

Wohl aus ähnlichen Gründen hat man die Lokalanästhetika in Mischung mit Adrenalin in Stäbchenform für schmerzhafte Dentinbehandlung und Pulpenextraktion hergestellt. Die Empfehlung dieser Stäbchen ging ursprünglich von englischen Firmen aus und zwar wurde dazu fast ausschließlich Kokain verwendet. Nach Entdeckung der weniger giftigen Kokainersatzpräparate tauchten verschiedene Nachahmungen dieser englischen Spezialität auf, die jedoch dem Originalpräparat bei weitem nicht gleich kamen. Ein deutsches Fabrikat, welches meinen Erfahrungen nach allen Anfor-

derungen entspricht und geringere Giftigkeit besitzt als die Kokainpräparate, sind unzweifelhaft die Alypin-Suprarenin-Tabletten in Stäbchenform der Firma Woelm-Spangenberg. Sie sind sehr handlich, besitzen hinreichende Härte, um beim Berühren mit der Pinzette nicht zu brechen, sind andererseits aber doch so weich in der Masse, daß sie sich leicht in die Kavität des Zahnes eindrücken und einstreichen lassen, sie lösen sich leicht in der Kavität auf und sind daher von schneller und tiefgehender Wirkung.

Um mich von der Verwendbarkeit der Stäbchen zur Dentin- und Pulpenanästhesie zu überzeugen, hatte ich meist typische Fälle ausgewählt.

Machte sich beim Exkavieren einer kariösen Höhle eine übermäßige Empfindlichkeit des Dentins bemerkbar, so genügte meist ein Stäbchen. Die Anästhesie trat gewöhnlich schon nach wenigen Minuten ein, so daß ich am Weiterarbeiten also nicht lange behindert wurde. Im Durchschnitt genügten 3—6 Minuten Wartezeit nach Einlage der Stäbchen, bis Anästhesie eintrat.

Wenn die Pulpa exstirpiert werden sollte, aber noch nicht frei lag, kam ich mitunter mit einem Stäbchen nicht aus. War die Schmerzempfindung des Patienten nach Einwirken des ersten Stäbchens noch nicht ganz aufgehoben, so legte ich noch ein zweites Stäbchen ein. Am bequemsten ist das Verfahren bei freiliegender Pulpa. Die Exstirpation konnte beinahe in allen Fällen bei vollständiger Schmerzlosigkeit erfolgen, was ich im Gegensatz zu den bei Verwendung der Arsen- und Morphiumpasten erzeugten, oft recht heftigen Schmerzen besonders hervorheben möchte.

Da es schließlich nicht nur auf das Präparat allein, sondern auch auf die Art und Weise der Anwendung ankommt, halte ich es nicht für überflüssig, meinen Modus procedendi kurz zu beschreiben.

Nach oberflächlicher Exkavierung wurde die Kavität durch Auswischen mit Watte oder Schwämmchen ausgetrocknet, die Stäbchen wurden dann eingelegt und mit einem Kugelstopfer fest in den Boden der Kavität etwa eine Minute lang eingerieben. Wenn die Stäbchen nicht von selbst zerbrachen, wurde ein kleiner Tropfen Wasser zugesetzt. Ein angefeuchtetes und ausgedrücktes Wattebäuschchen wurde nun unter zuerst allmählichem, dann zunehmendem Druck auf den Boden der Kavität eingedrückt und darauf 3—6 Minuten gewartet. In seltenen Fällen war eine Wiederholung des Verfahrens innerhalb des Cavum pulpae nötig.

Anstatt der Watte kann man zum Ausdrücken gegen die Kavitätenränder auch unvulkanisierten Kautschuk verwenden, der die Kavität jedoch nicht ganz ausfüllen darf. Dann benützte ich

auch zum Anpressen statt der Kugelstopfer, die sich leicht in den Kautschuk einbohren und den Druck ungleichmäßig gestalten, breite, flache Stopfer.

Die bei den Pulpenexstirpationen auftretenden ganz geringen Blutungen sind dem Suprareningehalt der Alypinstäbchen zu verdanken. Auch darf nicht übersehen werden, daß bei Anwendung dieses Verfahrens niemals eine Verletzung des Gewebes eintritt, wie es beim Injektionsverfahren stets der Fall ist.

Wenn sich auch einzelne Fälle gegen das Präparat refraktär verhielten und sich dadurch nur wenig beeinflussen ließen, sodaß ich namentlich bei stark empfindlichen Patienten (Neurasthenikern und Hysterischen) auf die Anwendung von innerlichen Mitteln (Adalin 2 × 0,5 oder Morphium 0,01) nicht verzichten konnte, so ist das meines Erachtens kein Grund, das Präparat deshalb geringer einzuschätzen; es ist in den geeigneten Fällen stets ein Versuch damit zu machen, was um so leichter ausgeführt werden kann, als die Stäbchen keine schädlichen Nebenwirkungen zeigen.

Resumé: Mit den Alypin-Suprarenin-Tabletten in Stäbchenform konnte in einer großen Anzahl von Fällen stets eine gute Anästhesierung des für die Dentin- und Pulpenanästhesie in Betracht kommenden Operationsfeldes erzielt werden. Wenn wir ferner in Betracht ziehen, daß das handliche und leicht anwendbare Präparat keine starke Giftwirkung besitzt, keine unerwünschten Neben- und Nachwirkungen zeigt, keine oder nahezu keine Blutung hervorruft, dabei in seiner Zusammensetzung für Haltbarkeit Garantie leistet, unterliegt es keinem Zweifel, daß die Einführung dieser Stäbchen in den bisher recht unsichern Maßnahmen der direkten Anästhesie des Dentins und der Pulpa einen entschiedenen Fortschritt bedeutet.

Zwei Fälle von ossifizierender Periostitis an den Kieferknochen.

Von

Dr. **Kleinmann** in München.

Die Fälle von Lues der Kieferknochen kommen oft zuerst in zahnärztliche Behandlung, da eins der ersten Symptome Zahnschmerzen oder Schwellung der Kieferknochen wie bei dentaler Periostitis zu sein pflegen. Bei den in der Literatur veröffentlichten Fällen — es sind nicht allzu viele — wurden dann Extraktionen

oder Wurzelbehandlungen der anscheinend schuldigen Zähne vorgenommen, bis endlich eine Ulzeration oder Sequestrierung den Behandelnden darauf hinwies, daß hier kein Zahn die Ursache der Periostitis wäre, sondern eine selbständige Knochenerkrankung vorliege, deren Natur früher oder später als spezifisch erkannt wurde.

Es war also durch das Auftreten dieser entscheidenden objektiven Symptome die Stellung einer richtigen Diagnose erleichtert.

Mir sind nun aber zwei Fälle vorgekommen, die eine besondere Art luetischer Knochenerkrankung repräsentieren und die weniger leicht als solche zu erkennen waren, nämlich die ossifizierende Periostitis. Weder in der zahnärztlichen noch chirurgischen Literatur habe ich bis jetzt ihrer an den Kieferknochen Erwähnung finden können. Erscheinungen der Lues in allen Stadien von der Infiltration bis zur Einschmelzung und Sequesterbildung kommen häufiger vor und sind auch genug beschrieben worden. Die erwähnte luetische ossifizierende Periostitis scheint aber an den Kieferknochen sehr selten zu sein und wegen der Vieldeutigkeit der Symptome noch seltener erkannt zu werden. Meine beiden Fälle mögen dies beweisen.

Fall 1. Ein Gastwirt von 38 Jahren bekam 3 Wochen vor Eintritt in meine Behandlung Zahnschmerzen im rechten Unterkiefer, derentwegen er sich den kariösen $\overline{8}$ und den angeblich gesunden $\overline{3}$ ziehen ließ, aber ohne Erfolg hinsichtlich der Schmerzen.

Befund: Der rechte Unterkiefer ist mächtig aufgetrieben, ganz hart, bei der Palpation überall gleichmäßig schmerzhaft. Aus den noch offenen Alveolen der kürzlich extrahierten Zähne entleert sich auf Druck kein Eiter, Sondierung läßt auch kein nekrotisches Knochenstück feststellen. Der erste Prämolar ist ganz aus der Alveole gehoben und wackelig. Lose sind auch $\overline{7\,6\,5\,2}$, auf Klopfen mäßig empfindlich. Geringe Drüsenschwellung, kein Fieber. Der sonst gesunde Patient will nie krank gewesen und auch nie eine spezifische Infektion durchgemacht haben. Trotzdem wurde, da auch die Untersuchung von anderer Seite keinen Anhaltspunkt für eine von den Zähnen ausgehende Periostitis bot, Jodkali gegeben. in der Annahme, daß hier eine Lues des Knochens vorliege, die früher oder später mit einer Sequestrierung endigen werde. Der lockere $\overline{4}$ wurde extrahiert. — Nach 4 Tagen waren die Schmerzen geringer, nach 14 Tagen ganz verschwunden und die harte Schwellung kleiner geworden, bis sie unter weiterem Jodkaligebrauch nach 5 Wochen kaum mehr nachzuweisen war. Die vorher losen Zähne waren wieder fest. Bei einer späteren Vorstellung nach weiteren 5 Wochen konnte nichts Krankhaftes mehr nachgewiesen werden.

Fall 2. Patientin, 42 Jahre alt, gibt an, 6 Wochen vor Eintritt in die Behandlung eine Schwellung des linken Oberkiefers mit Zahnschmerzen bekommen zu haben. Sie ließ sich infolgedessen die drei auf dieser Seite vorhandenen Zähne ziehen, ohne daß Schwellung und Schmerzen zurückgegangen wären. Ein zugezogener Arzt machte in der Vermutung eines Antrumempyems die Eröffnung der Kieferhöhle und nahm dann, nach Anfertigung eines Obturators Spülungen der Höhle vor, wie er meinte. — Ich fand bei der Untersuchung den Oberkiefer aufgetrieben und hart. Die Sondierung der künstlichen Öffnung führte in einen $^1/_2$ cm breiten

und $2^1/_2$ cm langen Kanal, der nach hinten oben verläuft, sich nirgends erweitert und blind endet. Ausspülung ergibt keinen Eiter, aber auch keine Entleerung durch die Nase. Deren Untersuchung zeigt links ein Fehlen des vorderen Endes der mittleren Muschel, narbige Verwachsungen der letzteren mit der medialen und lateralen Nasenwand und scheinbaren, narbigen Verschluß des Ostium maxillare. Ein früherer operativer Eingriff, von dem diese Veränderungen herrühren könnten, hat nicht stattgefunden. Zu gleicher Zeit bestand Haarausfall. In Anbetracht dieser sicheren Zeichen überstandener Lues durfte ich auch annehmen, daß wir es am Kiefer mit einer ossifizierenden Periostitis auf syphilitischer Basis zu tun hatten, die speziell am Processus alveolaris diese starke Knochenverdickung hervorgerufen hatte. Der jetzt bestehende Kanal war in diese vielleicht stellenweise erweicht gewesene Knochenmasse hineingebohrt und dieser falsche Weg dann künstlich offen gehalten worden. Nach Weglassung des Stiftes und Gebrauch von Jodkali verschwanden Schmerzen und Schwellung, von der nach 5 Wochen nichts mehr nachzuweisen war.

Wir müssen uns die ossifizierende Periostititis hier genau so entstanden denken, wie am Sternum, der Tibia, dem Cranium und anderen von Weichteilen wenig bedeckten Knochen, wie es der Proc. alveolaris auch ist. Ob die Veränderung zuerst vom Periost oder von der spongiösen Substanz ausgeht, wird sich hier wohl nicht entscheiden lassen. Anzunehmen ist eher das letztere. Denn nach Mracek sieht man am mazerierten Knochen zentral eine Rarefikation, peripher eine starke Verdickung und Sklerosierung, wohl erst als Reaktionserscheinung der luetischen Osteomyelitis aufzufassen, die alle Stadien von der entzündlichen Infiltration und Rarefikation bis zur Einschmelzung und Nekrose durchmachen kann. Bei dem zweiten hier beschriebenen Falle dürfte es sich vielleicht um kleine gummöse Einschmelzungsherde gehandelt haben, in die der Bohrer des behandelnden Arztes geraten ist, bei dem ersten um eine reine ossifizierende Periostitis, wo die Knochenhaut allein im Reizzustande solide Knochenmasse erzeugt hat. Der Vorgang dieser Knochenneubildung in so kurzer Zeit ist zwar erstaunlich, aber eine in der pathologischen Anatomie bekannte Tatsache,

Differenzialdiagnostisch kommen dieser Luesform gegenüber vor allen Tumoren in Betracht, und zwar besonders Riesenzellensarkome, welche in erster Linie ihren Sitz am Unterkiefer (nach Kaufmann) haben, in zweiter am Oberkiefer als Epuliden. Deren myelogene Formen können ebenfalls eine Knochenneubildung erzeugen und als sog. Schalensarkome eine harte Auftreibung des Alveolarfortsatzes bewirken. Drüsenschwellungen sind hierbei auch selten, da die Riesenzellensarkome keine Metastasen machen. — Von anderen Neoplasmen sind zu erwähnen die von der Spongiosa ausgehenden Exostosen, die auch am häufigsten die Kiefer befallen, und die diffusen Hyperostosen. Weiter könnte zu Verwechslungen Anlaß geben die zentrale Aktinomykose, die beim

Menschen sehr selten ist, aber durch eine ossifizierende Osteomyelitis ganz ähnliche Bilder hervorruft. Auch hier sind in allen Fällen, wo keine Sekundärinfektion stattgefunden hat, nach Partsch die Lymphdrüsen nicht geschwollen. — Eine dentale Periostitis wird wohl nur in den Anfangsstadien nicht zu unterscheiden sein.

Da uns die klinische Untersuchung derartiger Schwellungen keine Anhaltspunkte über ihre Natur gibt, werden wir, wenn auch keine Anamnese vorhanden ist, nach anderen Zeichen überstandener Lues suchen und die Wirkung von Jodkali abwarten müssen. Der Zahnarzt wird sich hüten müssen, in diesen unklaren Fällen Zähne zu extrahieren, die unter Umständen nach einer spezifischen Kur wieder fest werden können.

Buchbesprechungen.

Die Silikate in chemischer und technischer Beziehung unter Zugrundelegung der seitens der philosophischen Fakultät der Universität Göttingen preisgekrönten Hexit-Pentit-Theorie nebst Umwandlung derselben in eine allgemeine stereochemische Theorie von Dr. **W. Asch** und Dr. **D. Asch**, Berlin. Berlin 1911. Julius Springer. 409 S. Preis M 16,—, geb. M 18,—.

Die im Titel erwähnte Preisaufgabe der philosophischen Fakultät der Universität Göttingen für das Jahr 1903 hatte folgenden Wortlaut:

„Es wird auf experimenteller Grundlage eine kritische Untersuchung solcher komplexer chemischer Verbindungen gewünscht, welche sich durch die gewöhnlich angenommenen Wertigkeitsbeziehungen nicht oder nur gezwungen erklären lassen. Die Untersuchung hat namentlich Rücksicht darauf zu nehmen, wieweit bei der Bildung solcher Verbindungen das Auftreten von Molekularadditionen eine Rolle spielt, und ob es möglich ist, von den komplexen Verbindungen eine abgerundete Systematik zu zu schaffen."

Die Verfasser reichten eine Abhandlung ein, Seite 1 bis Seite 103 und Seite 298 bis Seite 386 des vorliegenden Werkes, welche die Lösung eines Teiles des gestellten Aufgabe — nämlich das spezielle Gebiet der Silikate — mit dem Erfolge versuchte, daß die Fakultät ihnen den zweiten Preis zuerkannte: „In Anerkennung seiner erfolgreichen Bemühungen, wenigstens für eine sehr wichtige Gruppe komplexer Verbindungen zu einer einheitlichen Auffassung zu gelangen."

Diese Theorie wurde dann noch weiter ausgebaut und unter anderem auch auf unsere Porzellanzemente ausgedehnt.

In den ersten beiden Abschnitten des Buches wird ein geschichtlicher Überblick über die bisherigen Theorien, welche zur Deutung der Konstitution der Alumosilikate oder der Silikate überhaupt aufgestellt sind, so-

wie eine kritische Beleuchtung der bis jetzt auf diesem Gebiete aufgestellten Theorien gegeben. Es ergibt sich, daß von allen nur die eine Hypothese, welche die Alumosilikate als komplexe Säuren oder Salze deutet, möglicherweise Geltung besitzt.

Der dritte Abschnitt enthält die neue Hypothese der Verfasser über die Bindung der Atome in den Alumosilikaten und in verwandten chemischen Verbindungen.

Es werden zwei neue Radikale aufgestellt, Hexit (Vereinigung von sechs Molekülen $Si(OH)_4$ unter Abspaltung von sechs Molekülen H_2O und Beibehaltung der Vierwertigkeit des Siliciums zu einem ringförmigen Gebilde) und Pentit (Vereinigung von fünf Molekülen $Si(OH)_4$ bezw. $Al(OH)_3$ in derselben Weise wie bei den Hexiten zu einem ringförmigen Gebilde). Durch Abspaltung einer entsprechenden Zahl von H_2O-Molekülen gelangt man zu den Anhydriden.

Den Verfassern bei ihren sämtlichen Konsequenzen, die aus ihrer Hexit-Pentit-Theorie folgen und von denen nur erwähnt werden soll, daß sich danach sämtliche Alumosilikate aus den Säureanhydriden der Aluminium- und Silicium-Hexite und Pentite dieser Stoffe bilden, nachzugehen, würde an dieser Stelle zu weit führen, hier soll nur hervorgehoben werden, daß der XIV. Abschnitt: Eine neue Theorie der sog. Silikat- oder Porzellanzemente (transparente Zahnfüllungen), für uns besonders wichtig ist durch sein erschöpfendes Eingehen auf alle für die Zahnheilkunde wichtigen Punkte.

Wer sich künftig in wissenschaftlicher Weise mit den Porzellanzementen beschäftigen will, muß auf dem vorliegenden Werke fußen. Die zahnärztliche Literatur ist vollständig herangezogen worden.

Die Verfasser, die auch als Fabrikanten des Phenakit bereits früher in den literarischen Streit, der in letzter Zeit hauptsächlich von Hulka, Schreiber und Richter geführt wurde, eingegriffen haben, kommen auf Grund ihrer eigenen zahlreichen Versuche zu der Feststellung, daß die Porzellanzemente einheitliche chemische Verbindungen und zwar im wesentlichen Kalkalumosilikate sind.

Für die zahnärztliche Praxis besonders wichtig ist noch die Frage über die Einwirkung der Porzellanzemente auf die Pulpa. Hier verhalf die neue Hexit-Pentit-Theorie im Verein mit der Ehrlichschen Theorie über die Toxine zu einer Erklärung. Die toxische Wirkung beruht nach den Verfassern darauf, daß die Säure vor dem Verrühren mit dem Pulver nicht mit starken Basen abgesättigt wurde, so daß bei manchen Zementen sogar noch nach langer Zeit eine Abspaltung von freier Säure stattfinden kann.

Der vierte Abschnitt enthält die Umwandlung der Hexit-Pentit-Theorie in eine stereochemische Theorie und Kombination der letzteren mit der modernen Kristallstrukturtheorie.

Das vorliegende Werk wird eine richtige Würdigung naturgemäß nur bei den Chemikern und Mineralogen finden, es enthält aber auch durch die oben nur ganz flüchtig skizzierten Ausführungen auch für den Zahn-

arzt genug des Wissenswerten. Es steht zu hoffen, daß künftighin auf dem Gebiet der Porzellanzemente keine Forschungen mehr möglich sind, die nicht auf ganz einwandfreien chemischen Kenntnissen aufgebaut sind. Ob freilich die Ansichten der Verfasser die allein richtigen sind, muß dahingestellt bleiben; denn wenn auch alle derartigen theoretischen Ausführungen ganz hervorragend wichtig sind, so behält in unserem Spezialfalle doch das letzte Wort — die Praxis.

Wenn auch naturgemäß die Verfasser mit allen von den ihrigen abweichenden Ansichten scharf ins Gericht gehen, so muß doch besonders hervorgehoben werden, daß sie von jeder Polemik fern bleiben.

Die Verfasser behaupten, daß ihre neue Theorie zur Klärung vieler rätselhafter Erscheinungen in der Chemie führt. Wenn ihnen dies gelungen ist, haben sie sich ein bleibendes Verdienst geschaffen.

Lichtwitz.

Auszüge.

Lohmann: Erfolge mit Rhodalzid, einem neuen Rhodanpräparat. (Arch. f. Zahnhlkde. 1911, H. 8.)

Lohmann hat schon früher seine hervorragenden Erfolge mit der Verfolge von Rhodannatrium veröffentlicht, die vom Referenten nachgeprüft und voll bestätigt werden konnten.

In der vorliegenden Arbeit bespricht L. ein neues Präparat, das in Tablettenform hergestellt bequemer und angenehmer zu gebrauchen sein dürfte als die bisher gebräuchliche Lösung.

Nach L. hat sich das Rhodalzid völlig bewährt, so daß er es nicht nur als Prophylaktikum, sondern auch zur Herabsetzung von Schmerzen und zur Erleichterung der Behandlung empfiehlt. *Lichtwitz.*

Varney L. Barnes. D. D. S. (Cleveland): **Dental Impaction and Preventiv Treatment,** Zahneinzwängung und verhütende Behandlung. (Dental Cosmos Jan. 1912, S. 1.)

Der Zahndurchbruch in einem zu kleinen Kiefer verursacht Zusammenpressen der Zähne und unregelmäßige Stellungen. Beide kommen häufiger vor bei abnormen als bei normalen Kindern; oft sind Kinder, die an Zusammenpressen der Zähne leiden, nervös oder degeneriert. Die mangelhafte Entwicklung verursacht zu kleinen Kiefer und damit Zusammenpressen der Zähne. Dieses aber verursacht später mangelhafte Entwicklung des Gesamtorganismus. Wenn bei orthodontischer Behandlung zu lange ein Druck auf die Zähne fortgesetzt wird, so entsteht Nervosität: was hier der orthodontische Druck am Nervensystem bewirkt, das entsteht von selbst bei Zusammenpressung der Zähne im zu kleinen Kiefer, und durch Zahnregulierungen wird nicht selten ein Zustand des Zusammenpressens für immer erzielt, besonders wenn die Mahlzähne nach hinten geschoben werden. Man sollte deshalb nicht erst mit 12 Jahren

die Behandlung anfangen, sondern vom 5.—10. Jahre. Am Milchgebiß sollte die Dehnung vorgenommen werden, damit die bleibenden Zähne bequem Platz finden und sich erst berühren, wenn sie ihre volle Höhe erreicht haben. Um nun, solange die Milchzähne noch stehen, zu ermitteln, ob die bleibenden Zähne zu groß sind für den Kiefer, gewinnt man eine Röntgenaufnahme und konstruiert nach Bonwill den für die bleibenden Zähne erforderlichen Bogen unter Berücksichtigung des Gesichts und Kopfes, daß der nach diesem Maße gedehnte Kiefer den bleibenden Zähnen Platz genug bietet. Die Dehnung bewirkt Barnes dadurch, daß er die Gaumennaht mit Absicht löst. Die Bilder zeigen einen Spalt von 5—10 mm. Während dann die Backzähne auseinander gehalten bleiben, wird, wenn die bleibenden vorhanden sind, der erste Schneidezahn und dann der zweite frei gegeben, damit sie nach der Mitte zu wandern können; stehen die Milchschneidezähne noch, so wandern die bleibenden von selbst beim Durchbruch nach der Mitte zu. *J. Parreidt.*

Frank Coleman, M. R. C. S., L. D. S.: **An Important Sign in the Diagnosis of Fracture of the Jaw** (Ein wichtiges Zeichen bei der Diagnose eines Unterkieferbruches). (Proceedings of the Royal Society of Medicine, Odontol. Section Vol. V, Nr. 2, Dez. 1911.)

Als fast regelmäßiges Zeichen eines Unterkieferbruches, auf das bisher wohl noch nicht geachtet worden ist, bezeichnet C. den Blutaustritt in die Gewebe des Mundhöhlenbodens, wobei die Schleimhaut in die Höhe gehoben wird, so daß eine charakteristische bläuliche Schwellung unter der Zunge entsteht. Doch ist das Zeichen nur in der ersten Woche nach der Verletzung zu bemerken, da ja indes der Bluterguß resorbiert wird. *J. Parreidt.*

Kleine Mitteilungen.

Aleuridin ist ein neues Einschläferungs- und Beruhigungsmittel, das in Dosen von 0,5—1,0 g verabreicht wird. Chemisch ist es der Carbaminsäureester des $\alpha\alpha$-Dichlorisopropylalkohols. Es ist eine weiße, geruchlose, kristallisierende Substanz. Sie wird von der Chemischen Fabrik Dr. Bruno Beckmann in Tablettenform dargestellt. Um schmerzlindernde Wirkung zu erzielen, soll man 1—2 Tabletten geben, zur Erzielung von Schlaf 2—3 Tabletten.

Sektol nennt Luniatschek eine Mischung von Seifenspiritus mit Rizinusöl zu gleichen Teilen, der etwas in Alkohol gelöstes Eosin zugefügt ist. Die Flüssigkeit dient zum Bestreichen des Gipsabdruckes vor dem Modellgießen, um das Trennen zu erleichtern. D. Z. W. 1912, S. 690.

Auszeichnung. Herrn Zahnarzt Nissen in Dresden ist das Ritterkreuz 2. Kl. des Albrechtsorden verliehen worden.

Für die Schriftleitung verantwortlich: Hofrat Jul. Parreidt in Leipzig.
Verlag von Julius Springer in Berlin W. — Druck von E. Buchbinder in Neuruppin.

Noma.

Von

Curt Proskauer in Breslau.

(Aus der Poliklinik für Zahn- und Mundkrankheiten des Zahnärztl. Instituts der Kgl. Universität Breslau [Direktor: Geh. Med.-Rat Prof. Dr. Partsch].)

(Mit 1 Tafel.)

Noma oder Wasserkrebs ist eine äußerst seltene, schon in den ältesten Zeiten bekannte und beschriebene gangränöse Affektion der orifiziellen Schleimhäute, besonders der Lippen- und Wangenschleimhaut, mitunter auch der Genitalien und ihrer Umgebung. Sie ist eine der unheilvollsten und verheerendsten Krankheiten des Kindesalters, die trotz der eifrigsten Therapie unaufhaltsam fortschreitet und nach den einwandfreien Zusammenstellungen von Bruns, Gierke, Woronichin und Hirsch in 70—80% der beobachteten Fälle letal verläuft.

Da Noma bisher fast nur — Ausnahmen machen die von Rust, Siebert, Klautsch, Struch und Vogel beschriebenen Fälle von Erkrankung angeblich vorher ganz gesunder, kräftiger Kinder und älterer Personen[1]) — bei Individuen mit durch irgend welche Verhältnisse geschwächter Widerstandsfähigkeit beobachtet worden ist, läßt sich das Vorkommen vorzugsweise im Kindesalter leicht erklären. Es beruht sicherlich darauf, daß

[1]) Barthels bei einer 40jährigen Frau; Partsch bei einem 35jährigen Mann; Hausson bei einem 55jährigen Mann; Köster bei einer 40jährigen Frau; Ziegler bei einem 28jährigen Mann; Popper bei einer 17jährigen Frau; Baginsky bei einer 26jährigen Frau; Böckel bei einem 60jährigen Mann; Worthignon bei einem 15jährigen Mann; Tourdes bei einem 21jährigen Mann und bei einem 70jährigen Mann; Seiffert bei einem 24jährigen Mann: Weltin bei einer 32jährigen Frau; Isnard bei einem 38jährigen Mann; Deutschbein bei einem 50jährigen Mann: Hueter bei einem 50jährigen Mann: Wunderlich bei einem 55jährigen Mann; Rust bei einem 63jährigen Mann.

Kinder besonders in den ersten Lebensjahren außerordentlich häufig von Nahrungsstörungen heimgesucht, dadurch stark geschwächt werden und so für den Angriff der Noma einen günstigen Boden bilden.

Auch die von sehr vielen Autoren (Tourdes, Woronichin, Gierke, Ranke, Bertherand, Hirsch u. a.) aufgeworfene Frage über die Ursache der besonderen Prädisposition des Winters und Frühlings für Noma möchte ich im Gegensatze zu ihnen dahin beantworten, daß, wenn eine Prädisposition einer bestimmten Jahreszeit überhaupt vorliegt, sie wohl einzig und allein auf die zu dieser Zeit ungünstig liegenden sozialen Verhältnisse und die dadurch bedingte schlechtere Ernährung zurückzuführen ist. Er ist ja eine statistisch unanfechtbar nachgewiesene und allgemein bekannte Tatsache, daß gerade im Winter die Arbeitslosigkeit ihren Höhepunkt erreicht, die Ausgaben des minder Bemittelten für Kleidung und Beheizung um diese Zeit sich besonders stark steigern und sich noch um so fühlbarer machen, als gerade in den Kreisen des niederen Volkes die Zahl der Kinder, für die zu sorgen ist, besonders groß zu sein pflegt. Die Folgen der dadurch hervorgerufenen schlechteren Lebenshaltung machen sich naturgemäß auch noch im Frühjahr bemerkbar.

In der vorwiegend größten Zahl der bisher beschriebenen Fälle gingen der Noma akute Exantheme, besonders häufig Masern, seltener Scharlach und Pocken voraus; auch Keuchhusten, Pneumonie, Typhus, Malaria, Skrophulose, Rachitis, Tuberkulose und Syphilis, überhaupt alle entkräftenden Krankheiten werden als prädisponierende Krankheitserscheinungen angesehen.

Cumming beobachtete Noma häufig zur Zeit des Zahnens und bei Flaschenkindern, doch sind auch Fälle bekannt, in denen an Noma erkrankte Kinder mit Muttermilch genährt wurden.

Daß Noma bei dem weiblichen Geschlechte häufiger als bei dem männlichen beobachtet worden ist, ist wohl auf die zartere Konstitution des ersteren zurückzuführen.

Die Ansichten der Autoren in bezug auf Prädisposition der Ober- oder Unterlippe, der rechten oder linken Gesichtshälfte gehen völlig auseinander. Äußerst bemerkenswert ist jedoch das Verbleiben der Noma auf derselben Gesichtsseite, und nur verhältnismäßig wenige Fälle sind beobachtet worden, in denen auch die andere Gesichtsseite ergriffen worden ist.

Wie schon eingangs kurz erwähnt, tritt eine an Symptomen und Verlauf der Noma faciei gleichartige Erkrankung auch an den weiblichen Genitalien und in der Ohrgegend, wenn auch nur äußerst selten, auf, und es ist sogar von Woronichin ein Fall von Noma

faciei und gleichzeitiger Noma genitalium bei einem 4jährigen Mädchen beobachtet worden.

Der Verlauf der Noma ist insofern schwer zu beschreiben, als die begleitenden Erkrankungen in sehr vielen Fällen das Krankheitsbild äußerst komplizieren und verwischen. Im allgemeinen macht sich zuerst starke Müdigkeit und Abgeschlagenheit, in den meisten Fällen mit heftigem Fieber verbunden, bemerkbar, darauf tritt eine schmerzhafte Schwellung der Wange und Lippe, bezw. der ganzen Gesichtshälfte, meist ohne besondere Verfärbung auf. Die Schwellung hat harte Konsistenz, ist umschrieben und zeigt an einer Stelle ein Geschwür, das größtenteils aus einem Bläschen hervorgegangen ist. Von dem Geschwür ist die Umgebung durch eine schmale, gerötete Demarkationslinie getrennt. Die submaxillaren Lymphdrüsen sind schmerzhaft geschwollen und der Speichelfluß erhöht. Es verbreitet sich ein höchst unangenehmer penetranter Geruch aus dem Munde, in dessen Schleimhaut, korrespondierend mit der äußeren Affektionsstelle, sich ein schmutzbraun aussehendes Ulcus, von der Außenfläche nach innen fortschreitend, sehr schnell entwickelt hat. Auch die äußere Haut verfärbt sich dunkelblau und geht, völlig die Tiefe ergreifend, in jauchige Nekrose über. Das befallene Gewebe bildet eine wenig zusammenhängende, schmutzigdunkelbraune, fettige Masse. Der Zerfall, verbunden mit heftigem Fieber, Schüttelfrost und Kieferklemme infolge der Schwellung und Spannung der Wangenteile, schreitet fort, und die Patienten werden gewöhnlich infolge schlechter Nahrungsaufnahme schwächer, bekommen Durchfälle, gesteigerten Puls, blasse Gesichtsfarbe und gestörtes Sensorium. Allmählich wird die ganze Gesichtshaut, die Wangen- und Lippenschleimhaut ergriffen; von da geht die Affektion auf das Zahnfleisch und das Periost der Alveolarränder über, so daß der Knochen freigelegt wird und die Zähne sich lockern und ausfallen. In schweren Fällen wird auch die Uvula, harter und weicher Gaumen, Tonsillen, Zunge, Pharynx und Epiglottis befallen, wobei natürlich der Tod eintritt. Vor dem Exitus letalis werden die Patienten teils unruhig, teils apathisch, somnolent und gehen unter Erschöpfungserscheinungen und Delirien zugrunde. In einigen Fällen trat auch der Tod infolge Blutungen aus der Arteria maxillaris externa ein.

Wenn der Krankheitsprozeß eine günstige Wendung nimmt, werden die schon nekrotisierten Teile von einer blaßroten Demarkationszone umgeben, wodurch dem Fortschreiten des Zerstörungsprozesses Einhalt geboten wird. Darauf stößt sich ein Teil des brandigen Gewebes entweder spontan oder infolge der Behandlung

ab, so daß man freien Einblick in das Vestibulum oris gewinnt. Allmählich bilden sich Granulationen, die Kräfte des Organismus heben sich, und die Vernarbung tritt ein. Doch bleiben infolge dieser Vernarbung sehr häufig störende Verunstaltungen durch Schiefstellung der Lippe, des Augenlides und Defekte an den Wangen sowie Kieferklemme zurück, die allerdings durch plastische Operationen zum Teil beseitigt werden können. Sehr instruktiv ist in dieser Hinsicht der von A. Fränkel in Scheffs Handbuch der Zahnheilkunde Bd. II, 2. Abt., S. 66, Fig. 15 abgebildete, aus der Billrothschen Klinik stammende Fall.

Über die Entstehung der Noma ist man sich heute noch völlig unklar. Ein Teil der Autoren ist der Ansicht, daß der Erreger der Noma durch eine Läsionsstelle eines für Noma schon prädisponierten Organismus einwandere, während ein anderer Teil (Woronichin und Ziegler) Noma im Anschluß an eine Stomatitis ulcerosa, wieder andere Noma als selbständige Affektion aus ganz gesundem Gewebe ohne irgend welche vorherige Anzeichen auftreten sahen. Das von fast allen Beobachtern als das Wesentliche und Gleichartige Hervorgehobene war aber die primäre Lokalisation der Noma auf der Schleimhaut der Wange. In neuerer Zeit traten dieser Ansicht einige Autoren mit einer Anzahl von ihnen beobachteter Fälle entgegen, bei denen die Noma ihren primären Sitz nicht an der inneren Wangenschleimhaut, sondern an den äußeren Wangenteilen hatte. Auch der an der Poliklinik für Zahn- und Mundkrankheiten des Zahnärztlichen Instituts der Kgl. Universität Breslau beobachtete Fall von Noma, über den ich bald ausführlich berichte, trägt zur Vermehrung dieser gegenteiligen Erfahrungen bei. Bainbridge hat unter 100 Nomafällen zwei Fälle beobachtet, die mit dem eben erwähnten große Ähnlichkeit haben.

Es handelt sich um zwei Mädchen von 6—7 Jahren, bei denen sich eine kleine Schwellung von umschriebener, dunkler Rötung in der Nähe des Mundwinkels unter Jucken und Brennen bildete. Sie breitete sich rapid aus und verfärbte sich nach drei Tagen schwarz. Jetzt erst beobachtete man dieselbe Verfärbung an der inneren Schleimhaut. Haut und Schleimhaut gingen allmählich völlig in Gangrän über, die nach 8 bezw. 14 Tagen zum Exitus letalis führte.

Auch Ebert, König, Bruns, Kretschmer, Wisshaupt und Richter haben Fälle beschrieben, bei denen sich der Prozeß von außen nach innen entwickelte bei zuerst völlig intakter Mundschleimhaut.

Ein Teil der Autoren — besonders die Amerikaner Moore und Worthignon, denen sich Hall, Stromenger, Dieffenbach, Simon, Bretonneau, Hueter und Woronichin anschließen — glaubt, Noma auf Anwendung von Quecksilber zurückführen zu dürfen und nennt Noma direkt Stomatitis mercurialis. Dieser Ansicht tritt aber mit Recht die größte Zahl der Beobachter — vor allen Duncan, Coates und Purrich — entgegen, da Noma in der größten Zahl der Fälle ohne vorhergegangene Anwendung von Quecksilber beobachtet worden ist. Es besteht zwar die Möglichkeit, daß Quecksilber bei Entstehung von Noma eine vermittelnde Rolle spielt, für die Ätiologie kommt es aber durchaus nicht in Betracht. Cumming z. B. sah zwar — wie Birnbach berichtet — nach Anwendung von Quecksilber Wangenbrand auftreten, leugnet aber die Beziehung zwischen Calomel und Noma mit der Begründung, daß bei Stomatitis mercurialis (im allgemeinen Sinne) stets das gesamte Zahnfleisch gleichzeitig von der Entzündung ergriffen wird, während dies bei Noma nicht der Fall ist. Man verabreichte sogar Nomakranken Calomel, ohne daß eine Verschlimmerung des Krankheitsprozesses eintrat.

Auch die Ansichten über die so überaus wichtige Frage der Kontagiosität der Noma sind größtenteils völlig auseinandergehend und immer noch nicht gänzlich geklärt, da die Erfahrungen hierüber noch nicht beweiskräftig genug sind. Man hat häufig endemisches Auftreten der Noma in Anstalten jeder Art beobachtet. So will Coates im Jahre 1826 in dem unhygienischen Kinderasyl zu Philadelphia unter 140 Kindern 70 Nomakranke, Ryland in den letzten 3 Monaten des Jahres 1837 in einem Kinderkrankenhaus 11 Nomafälle beobachtet haben. Auch im Hôtel de Dieu zu Paris sollen, wie Saviard und Paupart mitteilen, im Jahre 1700 außerordentlich viel Nomaerkrankungen vorgekommen sein. Hinder (Vorderindien) berichtet von epidemischem Auftreten der Noma nach Wechselfieber, und auch Löschner beobachtete in dem Prager Kinderhospital einen Nomafall, der elf weitere zur Folge hatte und kam daher zu der Ansicht, daß Noma bei längerem Verbleiben in einem Raume endemisches Auftreten hervorrufen könne. Partsch hingegen sagt mit Recht, daß dieses „endemische Auftreten der Noma wohl darauf zurückzuführen sein wird, daß die Insassen dieser Anstalten in größerer Zahl als in Privathäusern, d. h. massenweise an Typhus, Masern usw. erkranken und für die Noma, die erst ein Folgezustand dieser Krankheiten ist, in höherem Maße prädisponiert werden.“ Lund in Stockholm sah zwar bei einer in ärmlichen, unhygienischen Verhältnissen

lebenden Familie nach dem Tode eines an Noma erkrankten Kindes auch das andere Kind an Noma erkranken, ist aber ebenfalls der Ansicht, daß die Angriffe des Nomavirus an der gesunden Zelle scheitern und ihre Wirkung nur auf stark geschwächte Zellen entfalten können. Dieser Auffassung schließen sich auch Gierke, Richter, Barthez und Rilliet, Babes und Zambilovici an.

Die gegenteilige Ansicht vertritt Siebert, der bei zwei Geschwistern und bei zwei in demselben Hause lebenden Patienten Noma auftreten sah. Birnbach glaubt, daß sich bei längerem Verweilen eines Nomafalles in einer Anstalt ein lokaler Herd bilden kann, von dem dann weitere Erkrankungen auszugehen vermögen; aber auch er hält für das erste Erfordernis der Infektion die individuelle Prädisposition. Ranke hat nun während der Masernepidemie im Jahre 1886 sechs Fälle von Noma beobachtet, die nicht durch Berührung entstanden sein können, da sie in verschiedenen Stadtteilen auftraten, außerdem zwei dieser Nomakranken mit anderen Masernkranken gemeinsam behandelt waren, ohne eine Übertragung hervorzurufen. Trotzdem vertritt Ranke die Ansicht, daß eine spezifisch parasitäre Gangrän vorliegt, da sie öfter gehäuft in Krankenhäusern auftritt und eine eigentümliche Lokalisation hat. Er begründet seine Ansicht ferner damit, daß die Lieblingssitze der Noma — die Schleimhäute der Orifizien — nicht so weit von dem Herzen abliegen, um nicht genügend mit Blut versorgt werden zu können, und daher der Gedanke an Bakterien nahe liege; dazu kommt noch, daß besonders Kinder viel Rhagaden und Geschwüre der Orifizien besitzen und dort eine Einwanderungsstelle für den betreffenden Mikroorganismus leicht geschaffen sei.

Bis jetzt hat man sich vergeblich bemüht, einen spezifischen Krankheitserreger der Noma zu finden, und sämtliche jeweils für solche gehaltene Funde erwiesen sich bei eingehender Nachprüfung als nicht einwandfrei. Ebenso wenig ist bis jetzt eine wirklich sichere experimentelle Übertragung auf Tiere oder Menschen gelungen. In aller Kürze möchte ich jedoch auf die bemerkenswertesten Versuche und ihre Ergebnisse eingehen.

Die ersten Versuche, Noma auf Mikroorganismen zurückzuführen, machten um die Mitte des neunzehnten Jahrhunderts Froriep und Struch. Sie fanden zwischen den Muskelfasern des Nomaherdes ziemlich große, sproßpilzähnliche, von Struch „Nomapilze“ genannte Bildungen, die aber von Ranke und Barthels für Fettzellen gehalten wurden. Ranke schienen besonders die von ihm häufig gefundenen Streptokokken wichtig, die er mit den von Robert Koch beobachteten kettenbildenden, progressive Nekrose hervorrufenden Kokken

für identisch hielt. Schimmelbusch erwähnt verschiedenartige Bakterien, doch auch Staphylokokken, Streptokokken und einzelne Diplokokken, mitunter zu zweien aneinandergelagerte Stäbchen mit abgerundeten Ecken und langen Fäden. Ähnliche Befunde veröffentlichte Barthels, der außer den von Schimmelbusch beobachteten Mikroorganismen auf fadenförmige, dünne, gebogene Bazillen stieß. Ravenna beschrieb hauptsächlich Kokken, leptothrixähnliche Bazillenfäden, Spirillen und Grenzbazillen, zum Teil mit fusiformen Bazillen vermischt. Perthes und Pawlowski wiesen besonders auf Streptothrixfäden hin.

So auseinandergehend die bakteriologischen Befunde nomatösen Gewebes sind, so entgegengesetzt sind auch die Ergebnisse der Versuche, bakterienhaltiges Gewebe aus nomatösen Herden zu übertragen, und so verschiedenartig sind die Ansichten über die Bedeutung der gefundenen Mikroorganismen für die Ätiologie der Noma.

Die Tierimpfversuche Schimmelbuschs und Rankes sowie Barthels verliefen negativ, während Babes und Zambilovici bei Einimpfung in die Wangenschleimhaut eine typische, der Noma gleichende Gangrän hervorzurufen vermochten, und auch Trambusti sowie Strada waren in der Lage, unter gewissen Bedingungen Noma experimentell zu erzeugen.

Wie schon erwähnt, sind auch die Ansichten über die Rolle, welche die verschiedenen Mikroorganismen in ätiologischer Beziehung spielen, äußerst verschieden. So äußert sich Longo:

„Da die bakteriologischen Untersuchungen bis jetzt keinen spezifischen Keim für Noma nachgewiesen haben, und da anderseits die klinische Beobachtung in Noma einen Erscheinungskomplex erkennen muß, der zur Annahme einer wahren spezifischen Erkrankung führt, muß man also heutzutage entweder annehmen, daß das Nomaagens infolge des Mangels unserer Untersuchungsmittel noch nicht isoliert wurde, oder man muß sich denken, daß es beinahe eine spezifische Prädisposition dazu gibt, welche in einer Zellenschwäche besteht, infolge deren die Keime, die normalerweise nur einen suppurativen Vorgang verursachen, in dem prädisponierten Individuum dagegen die Nekrose der Zellelemente, wo sie sich festsetzen, erzeugen."

Ähnlich spricht sich Barthels aus, der den von ihm gefundenen Bazillen für die Entstehung der Noma große Bedeutung beilegt.

Während ein Teil der Forscher in den von ihnen gefundenen Mikroorganismen die Entstehungsursache der Noma gefunden zu haben glaubte, ist Ravenna der Ansicht, „daß, wenn auch die pathologisch-anatomischen Befunde und der ganze klinische Verlauf

der Noma Veranlassung geben, die Ätiologie der Noma auf mikroorganischer Grundlage zu suchen und die Noma als infektiös zu betrachten, man nach den bisherigen Ergebnissen der Nomaforschung doch nur sagen könne: 1. daß es keine zwingenden Gründe gibt, um absolut auszuschließen, daß die Nekrose der Invasion der Bakterien in das gangränöse Gewebe vorangehe; und 2. daß man bei der Verschiedenheit der Keime, an deren Anwesenheit oder Invasion in das Wangengewebe das Absterben dieses Gewebes gebunden ist, auch andere begleitende Umstände anerkennen muß."

Differentialdiagnostisch kommen nur gangränöse Stomatitisformen in Betracht, von denen sich aber Noma durch die ganz charakteristische Dauer, Entwicklung, Symptome und Prognose unterscheidet. Die im Anschluß an Mundschleimhautentzündungen beobachteten brandigen Formen treten auch nicht so bösartig auf wie Noma, sind nicht progredient und ergreifen nicht die Tiefe. Partsch hat einen nomaähnlichen Fall der Wange beobachtet, der sich nach Ausheilung an Ort und Stelle als diphtherischer erwies, was sich aus der eingetretenen Hirnnervenlähmung ergab.

Die Prognose ist bei Noma äußerst ungünstig, da 70—80 % der Fälle tötlich verlaufen, und die am Leben bleibenden Patienten alle sehr entstellende Deformitäten des Gesichtes zurückbehalten, die mit Störungen beim Essen, Sprechen usw. verbunden sein können. Diese Deformitäten können allerdings durch Operationen, welche aber in den weitaus meisten Fällen zu keinem befriedigenden Resultat führen, beseitigt, bezw. gebessert werden.

Der Krankheitsverlauf dauert bei tötlichem Ausgange gewöhnlich 1—3 Wochen, doch sind auch Fälle von monatelanger Erkrankung beobachtet worden (Woronichin 45 Tage, Bruns 7 Monate, Oberstadt 5 Monate). Für die Prognose wichtig ist das Alter und die Konstitution des Patienten, die Art des Fiebers sowie der Zeitpunkt des Eintritts der Behandlung.

Einmal überstandene Noma gibt keine Gewähr für Immunität; Rezidive treten zwar selten auf, aber wohl nur deswegen, weil Noma an und für sich selten auftritt und dann noch größtenteils tötlich verläuft. Gierke hat von 20 Fällen 3 Rezidive beobachtet, und zwar hatte sich in dem einen Falle schon reichlich Narbengewebe gebildet, das aber nach 4 Wochen eitrig zerfiel, sich verbreitete und zum Tode führte. In dem andern Falle trat das Rezidiv erst nach 6 Monaten auf und zerstörte ebenfalls wieder das gesamte neu gebildete Narbengewebe, und bei dem dritten Fall rezidivierte eine doppelseitige Noma nach 2 Jahren wiederum doppelseitig. Hueter beobachtete ein dem ersten Falle Gierkes ähnliches Re-

Abb. 1.

Abb. 2.

Abb. 5.

Abb. 6.

Abb. 3.

Abb. 4.

Abb. 7.

Abb. 8.

...us Springer in Berlin.

zidiv, das aber zur endgültigen Ausheilung kam. Tomkins will sogar einen Fall beobachtet haben, bei dem 3 Jahre hintereinander Noma immer wieder auftrat, und ebenso sah Ender bei einem Patienten ein zweimaliges Rezidiv. Ein weiterer ungünstiger Faktor für die Prognose ist der, daß meistens auch innere Organe einbezogen werden. So wurde oft Pneumonie, Pleuritis und Perikarditis beobachtet, ebenso sehr starke Diarrhöen, die wohl durch faulige Zersetzung des Darminhaltes infolge verschluckter septischer Stoffe entstehen, Äußerst selten tritt auch an anderen Stellen gleichzeitig Gangrän auf, namentlich in der Lunge, dem Pharynx, dem Ösophagus und dem Magen. Blutungen aus der Arteria maxillaris externa und facialis wurden als Komplikationen schon oben erwähnt.

Die Therapie hat bei Noma zwei Aufgaben zu erfüllen: 1. das Allgemeinbefinden zu heben und 2. den lokalen Herd zu beseitigen. Um die erste Forderung zu erfüllen, ist es ratsam, die Kranken nach Möglichkeit zu isolieren und ihnen frische, freie Luft zuzuführen. Erstes Erfordernis ist natürlich gute Ernährung, von großem Werte ist die Einwirkung von Stimulantien auf die Herzkraft und Kraftbelebung durch Tonica.

Auf den lokalen Herd kann man nur im ersten Stadium des Kranhheitsprozesses günstig einwirken, wohingegen die therapeutischen Maßnahmen bei Nekrotisierung der äußeren Weichteile fast immer ohne Erfolg bleiben. In erster Linie sind natürlich Spülungen mit Antisepticis anzuwenden, denen aber wegen ihrer stärkeren Wirkung Ätzmitttel wie Salzsäure, Holzessig, Acidum nitricum fumans, Kali causticum, Karbolsäure und andere, die man in die Tiefe wirken läßt, vorzuziehen sind. Lusk beschreibt einen Fall, den er mit Alkohol und Karbolsäure zur Heilung gebracht hat. Der von vielen Autoren empfohlene Paquelinsche Thermokauter ist als unchirurgisch zu verwerfen. Partsch empfiehlt primäre Exzision und nachfolgende Ätzung der Wundfläche durch 8 %ige Chlorzinklösung und hält wegen der Infektionsgefahr das Ausschneiden der gangränösen Massen mit dem Messer für zweckmässiger als das Auslöffeln des Herdes. Darauf wird mit feuchter Jodoformgaze oder mit in antisepsische Lösung getauchter Gaze tamponiert, um das weitere Vordringen der Gangrän zu beschränken.

Zu den bisher veröffentlichten Fällen von Noma sei folgender, in mehrfacher Hinsicht interessanter Fall aus der chirurgischen Abteilung des Zahnärztlichen Instituts der Universität Breslau hinzugefügt.

Anamnese: Am 17. Februar 1908 wurde das $2^1/_2$ Jahre alte Kind Charlotte E. aus der Breslauer Universitätskinderklinik eingeliefert. Die Mutter des Kindes gibt an: das Kind ist sehr schwächlich, kann noch nicht sitzen, leidet an starker Schweißsekretion am Hinterkopfe, ist mit der Flasche aufgezogen und erhält jetzt noch Nahrung aus der Flasche. In den ersten Tagen des Februar hat sich eine Schwellung der linken Gesichtshälfte bemerkbar gemacht, die rasch an Größe zunahm und mit erheblichen Schmerzen verbunden war. Das Kind wurde unruhig und schläft seit dieser Zeit schlecht, der Appetit ist sehr gestört, nur Milch nimmt die Kleine in geringer Menge zu sich. Von irgend welchen Schwellungen im Gesicht ist bisher nichts zu bemerken gewesen, nur in der rechten Submaxillargegend ist vor $1^1/_2$ Jahren eine abszedierende Schwellung aufgetreten, die mehrfach inzidiert wurde.

Status: Das Kind macht einen auffallend schwächlichen Eindruck. An seinem Körper zeigen sich Anzeichen rachitischer Erkrankung; besonders die Epiphysen der Armknochen sind verdickt, sonst zeigen aber Wirbelsäule und Brustkorb keine wesentlichen Veränderungen. Die Größe des Kindes bleibt stark hinter der gleichaltriger Individuen zurück.

Bei der äußeren Inspektion fällt sofort eine die ganze linke Seite des Gesichts einnehmende kinderfaustgroße Geschwulst auf, die am Margo infraorbitalis ansetzt, entlang der linken Seite der Nase bis hinab zum linken Mundwinkel zieht und sich ohne auffällige Abgrenzung diffus bis in die Aurikular- und Submaxillargegend erstreckt (Abb. 1). Die deckenden Weichteile sind stark gerötet und von spiegelndem Glanz; auf der Haupterhebung, die in der Fossa canina gelegen ist, bemerkt man eine bläulichschwarze, ziemlich scharf umschriebene Verfärbung von etwa Kirschkerngröße. Inmitten dieser dunkelblauen Zone ist eine Fistelöffnung sondierbar, aus der hellgelbes, dünnes, durchsichtiges Sekret hervorquillt. Im peripheren Teil der Schwellung, besonders in der Halsgegend, steigen stellenweise injizierte Gefäße auf. Die Konsistenz der Schwellung ist im allgemeinen elastisch hart, nur in der Mitte ergibt die Palpation auffällige Fluktuation. Die Lidspalte des linken Auges ist infolge ödematöser Schwellung des unteren Augenlides stark verkleinert, und die linke Oberlippe wölbt sich, auf das doppelte ihres normalen Zustandes verdickt, wulstig vor. Die Weichteile haben ihre normale Verschieblichkeit gegenüber dem Kiefergerüst wesentlich eingebüßt.

Die Betrachtung der Mundhöhle zeigt ein stark zerstörtes Milchgebiß. Im rechten Oberkiefer stehen außer dem Milcheckzahn noch Wurzelreste der Schneidezähne, während der erste Milchmolar gerade mit seinen Höckern durchzubrechen beginnt. Der linke Oberkiefer trägt außer dem intakten mittleren Schneidezahn einen intakten, aber stark gelockerten Milcheckzahn und schließlich zwei tiefzerstörte Milchmolaren. Auch die Zähne des Unterkiefers sind kariös. Der Alveolarfortsatz ist in der Gegend von | IV V deutlich verdickt und läßt sich in bukkal palatinaler Richtung bewegen. Ein ungewöhnlich starker Foetor ex ore begleitet die Erkrankung. Bei der Einlieferung des Kindes beträgt die Temperatur im Rektum gemessen 38,6° (10 Uhr vormittags).

Therapie: Es werden zunächst | IV V extrahiert; sofort nach der Extraktion fließt reichliche Menge übelriechenden Eiters aus. Man gelangt in eine geräumige mit nekrotischem Gewebe erfüllte Höhle, die nach gründlicher Auskratzung mit dem Volkmannschen Löffel frei zutage liegt. Sie reicht bis ziemlich nahe an den unteren Augenhöhlenrand. Bei der Auskratzung wird die Anlage des linken oberen ersten Molaren entfernt. Nach Reinigung der Höhle Einstäubung von Isoformpulver und Tamponade mit Jodoformgaze. Verordnung von Spülungen mit 0,5 %igem Thymolspiritus. Die äußere Fistelöffnung wird durch einen Schutzverband verdeckt.

21. II. 1908. Bei der heutigen Vorstellung zeigt sich das Kind wesentlich verändert (Abb. 2). Es hat wenig zu sich genommen. An der Oberfläche der Wange, die früher isoliert verfärbt war, ist in mindestens Fünfmarkstückgröße eine deutliche schwarze Verfärbung eingetreten, die sich aber bereits gegenüber der übrigen Haut scharf abgegrenzt hat. Die schwarze Haut ist trocken. Auf Druck am unteren Teil läßt sich eine geringe Menge Sekrets ausdrücken. Während nach Lippe und Kinn zu keine besondere Schwellung der Weichteile vorhanden isi, hat sich nach dem Auge zu eine derbe Infiltration weiter gezogen, so daß die Lidspalte verkleinert ist und nur mühsam das untere Augenlid vom Bulbus abgehoben werden kann.

Im Munde selbst sind die Verhältnisse insofern besser, als die Schleimhaut glatt und feucht, nirgends gerötet oder brandig verändert ist. Es läßt sich Haut und subkutanes Gewebe, in einem großen Klumpen zusammenhängend, aus der Wange herausheben, so daß ein tiefer Defekt entsteht, auf dessen Grunde der in die Mundhöhle eingelegte Tampon sichtbar wird. Der Tampon wird entfernt und erweist sich auffallend gering zersetzt; es ist kaum sine Spur Zersetzungsgeruch wahrzunehmen. Die Höhle wird mit Isoform gründlich eingestäubt, mit Jodoformgaze tamponiert und ein Vollverband angelegt. Die Temperatur im Rectum gemessen beträgt 37,2 °. Puls 92 (10 Uhr vormittags). Leichtes Husten macht sich bemerkbar, das sich öfter wiederholt.

23. II. 1908. Das Ödem des Augenlides beginnt nachzulassen, die Wunde ist in guter Heilung begriffen, überall schießen Granulationen empor. Die äußere Schwellung ist bedeutend zurückgegangen, ebenso die entzündlichen Erscheinungen. Die noch vorhandenen nekrotischen Massen werden entfernt, die Wunde wird mit Isoform eingestäubt, mit Jodoformgaze tamponiert und darauf Vollverband angelegt. Obgleich das Kind bereits wohler ist, ist die Nahrungsaufnahme doch noch gering und der leichte Husten noch nicht verschwunden. Die Temperatur im Rectum beträgt 37,3 ° (10 Uhr vormittags).

25. II. 1908. Die Wunde hat sich bezüglich der Tiefenausdehnung verkleinert (Abb. 3). Überall ist der Herd scharf abgegrenzt und mit guten Granulationen ausgefüllt. Isoformeinstäubung und Jodoformgazetamponade des Herdes werden vorgenommen. Durch einen Heftpflasterstreifen soll eine Zusammenziehung des Defektes bewirkt werden. Ein Vollverband wird zum Schutze des Ganzen angelegt.

28. II. 1908. Das Kind nimmt bereits Nahrung zu sich. Die Schwellung des Augenlides ist verschwunden, so daß ein weiterer Fortschritt in der Heilung eingetreten ist. An der linken Seite nach dem Ohre zu hat sich ein neuer, vielleicht zehnmarkstückgroßer Herd mit nekrotischen Massen gebildet. Nach Ausräumung des Herdes wird er mit Isoform eingepulvert und mit Jodoformgaze tamponiert. Das Mundinnere befindet sich in gutem Zustande.

1. III. 1908. Der neue Herd hat bereits Zweimarkstückgröße erreicht (Abb. 4) und derbe Infiltration in der Umgebung hervorgerufen. Er ist mit übelriechenden nekrotischen Massen erfüllt, welche in Form eines Pfropfens entfernt werden. Die Isoformeinstäubung sowie die Jodoformgazetamponade werden wiederholt. Das Kind war wieder unruhig. Die Temperatur beträgt 38,3 ° um 11 Uhr vormittags.

3. III. 1908. Der Herd hat an Größe zugenommen, indem nach dem Ohre hin neuer brandiger Zerfall aufgetreten ist. Derbe, entzündliche Infiltration macht sich bemerkbar, obgleich sich der alte Herd bedeutend verkleinert hat und mit guten Granulationen ausgefüllt ist. Die Temperatur beträgt gegen $^1/_2$11 Uhr vormittags 38,3 °. Es wird wiederum die Isoformeinstäubung vorgenommen, die Jodoformgaze wird mit einem Heft-

pflasterstreifen festgehalten, gleichzeitig durch dieses Verfahren der Herd kontrahiert und darüber ein Vollverband angelegt.

4. III. 1908. Der erste Herd heilt sehr gut und hat sich bis auf die Hälfte verkleinert. (Abb. 5), ebenso wie die Kommunikation nach der Mundhöhle zu. Der zweite, neugebildete Herd hat wiederum an Ausdehnung zugenommen. Auf seinem Grunde liegen schmierige, nekrotische Massen, umgeben von einem blauschwarzen Rande. Die ganze Fläche hat nun die Größe eines Fünfmarkstückes erlangt.

Die schmierigen Massen, die tief, fast unterminierend eindringen, werden mit der Schere entfernt und die Umgebung mit Jod gepinselt. Darauf wird gründlich mit Isoform eingestäubt und ein Vollverband angelegt, nachdem Jodoformgaze mit Heftpflasterstreifen befestigt ist.

5. III. 1908. Der Herd, der sich wieder bedeutend vergrößert hat, (Abb. 6), grenzt sich anscheinend scharf ab, wenigstens in der Haut, und die derbe Infiltration in der Umgebung ist etwas zurückgegangen. Die nekrotischen Massen werden wiederum mit Schere und Pinzette entfernt und eine neue Einstäubung mit Isoform vorgenommen. Die Jodoformgazetamponade und die Jodpinselung der Umgebung wird, wie am Tage zuvor, wiederholt. Das Kind war wieder unruhig und hat nur schlecht Nahrung zu sich genommen.

6. III. 1908. Das Ödem des linken unteren Augenlides hat zugenommen, wohingegen der Herd selbst momentan keine Fortschritte gemacht zu haben scheint. Die Temperatur beträgt wiederum zu derselben Zeit wie sonst gemessen, 38,8 °. Das Kind hat wenig getrunken und geschlafen und der Husten einen heftigen Umfang angenommen. Die therapeutischen Maßnahmen der vorhergehenden Tage werden wiederholt.

7. III. 1908. Der Herd nimmt immer größere Dimensionen an (Abb. 7) und greift fast auf die Kopfhaut über. Es hat sich ein starkes Ödem der linken Oberlippe sowie des linken Augenlides entwickelt, so daß das Auge fest geschlossen ist. Der brandige Prozeß hat sogar auf den alten Herd, der sehr gut in Heilung begriffen war, übergegriffen. Der Herd wird mit Wasserstoffsuperoxyd gereinigt, eine in Wasserstoffsuperoxyd getränkte Jodoformgazelage über den Herd gelegt und mit Heftpflaster befestigt. Die Jodpinselung an den peripheren Teilen wird wiederholt und ein Vollverband angelegt.

9. III. 1908. Die Wundfläche ist mit stinkenden Zerfallsmassen bedeckt, welche abgetragen werden, wodurch eine starke Blutung eintritt. Die Therapie vom 7. III. wird wiederholt.

10. III. 1908. Der Prozeß hat die ganze linke Gesichtshälfte von der linken Nasenseite bis zum Ohr, vom Margo infraorbitalis bis in die Submaxillargegend eingenommen. Die therapeutischen Maßnahmen bleiben dieselben wie in den beiden letzten Tagen.

12. III. 1908. Das Krankheitsbild hat sich nicht wesentlich verändert. auch die Größe des Herdes ist fast dieselbe geblieben. Der Herd wird wiederum mit Jodoformgaze, die in Wasserstoffsuperoxyd getaucht wurde, bedeckt, und ein Vollverband angelegt.

13. III. 1908. Das Kind hat fast ohne Unterbrechung Tag und Nacht geschlafen. Der Herd hat sich wiederum vergrößert, erfüllt mit gangränösen, schwarzen Massen (Abb. 8). Bei ihrer Entfernung mit Schere und Pinzette tritt der horizontale Teil und der aufsteigende Ast des Unterkiefers sowie die faziale Seite des Oberkiefers mit dem Milcheckzahn, vollständig nekrotisiert, zutage. Der linke Lippenwinkel ist auch der Gangrän verfallen, so daß jetzt der Mund weit klafft.

14. III. 1908. Nachts 3 Uhr: Exitus letalis.

Näher auf den klinischen Verlauf dieses Krankheitsfalles, der sehr gut durch die Abbildungen der beigegebenen Tafel erläutert wird, einzugehen, dürfte sich nach der ausführlichen Vorbesprechung erübrigen. Parallelen und Abweichungen vom typischen Verlauf lassen sich beim Vergleichen leicht selbst feststellen. Nur das Resultat der von uns angestellten bakteriologischen Untersuchung, das sich mit dem Befunde der einzelnen Autoren fast völlig deckt, möchte ich hier noch besonders festhalten, weil es mir nach einem Zeitraum von beinahe fünf Jahren nicht mehr möglich war, von den damals angefertigten Präparaten gute Mikrophotogramme herzustellen, da die Farbenbeständigkeit der an und für sich schon äußerst zarten Giemsafärbung in der Zwischenzeit gelitten hat.

In den mit Methylviolett, ferner nach Gram und Giemsa gefärbten Deckglasausstrichen treffen wir außer der üblichen Mundbakterienflora wie Kokken, Stäbchen, Spirillen u. a. auf Diplokokken und Streptokokken, besonders aber Staphylokokken. Auch reichliche, zu den Streptothricheen gehörige Stäbchen treten in den verschiedenen Variationen auf, vom kurzen, dicken Stäbchen bis zum lang ausgezogenen dünnen Faden. Besondere Aufmerksamkeit müssen wir aber einigen vereinzelt auftretenden halbkreisförmigen Stäbchen zuwenden, ferner einem U-förmigen Gebilde, wie es sicher von Perthes beschrieben worden ist.

Es läßt sich aber auch auf Grund dieser Befunde kein Urteil über einen spezifischen Nomaerreger abgeben, da die Präparate im allgemeinen das typische Bild einer Mischinfektion zeigen, wie wir sie bei dem größten Teil aller Mundaffektionen antreffen.

Am Schlusse ist es mir eine angenehme Pflicht, meinen hochverehrten Lehrer, Herrn Geheimrat Prof. Dr. Partsch, für die Anregung zu dieser Arbeit, die freundliche Überlassung des Materials sowie für die Durchsicht des Vollendeten meinen ergebensten Dank auszusprechen.

Literatur.

1. Achwlediani, Heilung des Wasserkrebses. Dtsch. Med. Wochenschr. 1901, Nr. 25. — 2. Arima u. Ishii, Beiträge zur pathol. und bakteriol. Kenntnis der Noma. Zentrbl. f. allg. Pathol. u. pathol. Anat. 1909, Bd. XX, H. 14. — 3. Babes u. Zambilovici, Recherches sur le noma. Annales de l'Institut de Pathol. et de Bact. de Bukarest. Année IV. 1892/93, — 4. Bakteriologischer Befund bei einem Falle von Noma. Policlin. sez.. med. Nr. 5, Fasc. 6. — 5. Bakteriologische Untersuchungen bei sechs neuen Fällen von Noma. Policlin. sez. med. Fasc. X. — 6. Barthels, Bernh., Über Noma. Göttingen 1892. Inaug.-Diss. — 7. Barthez u. Rilliet, Traité des maladies des enfants. T. 2. 1853.

— 8. Birnbach, Karl. Über Noma. Bonn 1894. Inaug.-Dissert. — 9. Blumer u. Farlane, An epidemia of noma. Report of sixteen cases. Americ. Journ. of the medic. sciences 1901, S. 527. — 10. Brabic, A., Nosokomiale Gangrän. Wien. klin. Rdsch 1901, Nr. 20, 22, 24. — 11. Brüning, M., Vier Nomafälle. Verhdl. d. Ges. d. Naturf. u. Ärzte. Kassel 1903, S. 251. — 12. Brüning, M., Beiträge zur Klinik und Pathogenese des nomatösen Brandes. Jahrb. f. Kinderhlk. 1904, S. 631. — 13. v. Bruns, V., Handb. d. prakt. Chirurgie, 2. Abt., Bd. 1. — 14. Buday, Zur Pathogenese der gangränösen Mund- und Rachenentzündungen. Beiträge zur pathol. Anat. u. allg. Pathol. 1905, S. 255. — 15. Elder, Cancrum oris. Edinb. med. journ. 1894, Vol. 39, S. 288. — 16. Fraenkel, Alexander, Angeborene Defekte im Bereiche der Weichteile und des knöchernen Gerüstes des Oberkiefers. Scheff, Handb. d. Zahnhlk., Bd. II, 2. Abt., S. 60—66. Noma. — 17. Freymuth u. Petruschky, Ein Fall von vulvitis gangraenosa mit Diphteriebazillen. Dtsch. med. Wochenschr. 1898, Nr. 15. — 18. Freymuth u. Petruschky, Zweiter Fall von Diphterie-Noma: Behandlung mit Heilserum. Dtsch. med. Wochenschr. 1898, Nr. 38. — 19. Froriep, R., Chirurgische Kupfertafeln. 1844, H. 91. — 20. Galliard et Mme. Francillon, Noma ohne vorausgegangene Erkrankung. Bulletins de la societé médic. des hôpitaux de Paris 1902, 25. VII. — 21. Gierke: Zur Kasuistik der Noma. Jahrb. f. Kinderhlk. 1868, Bd. 1. 22. Gravitz. Ein Fall von Noma im Anschluß an Typhus. Dtsch. med. Wochenschr. 1890, S. 318. — 23. Guizzetti, Per l'étiologia et la patogenesi de Noma. Il Policlinico 1898, S. 445. — 24. Guizzetti, Ric. batt. e clin. della noma. Il Policlinico, 15 sett., 1896 u. 1897, Nr. 5. — 25. Hellesen. E„ Bakteriologische Untersuchung eines Falles von Noma. Norsk Magazin f. Lägevideuskaben 1906. — 27. Hildebrand, Die Noma. Inaug.-Diss. 1873. — 28. Hochsinger, Karl, Mund- und Zahnkrankheiten bei Säuglingen und im Kindesalter. Scheff, Handb. d. Zahnhlk., Bd. II, 2. Ab., S. 390. Noma. — 29. Hockenjos, E., Defekt des weichen Gaumens infolge Noma und sein Verschluß mit einem Obturator. Dtsch. Monatsschr. f. Zahnhlk. 1908, S. 81—103. — 30. Hofmann, A., Untersuchungen über die Ätiologie der Noma. Beiträge z. klin. Chir. 1904, S. 205, Bd. 44. — 31. Hofmann u. Küster, Beiträge zur Bakteriologie der Noma. Münch. med. Wochenschr. 1904, Nr. 43. — 32. B. v. Holwede, Brand bei Masern. Jahrb. f. Kinderkrankh. 1906, Bd. 64, S. 730. — 33. Kaposi-Port, Chirurgie der Mundhöhle. 1912. — 34. Kissel, A., Heilung von Noma. Zentrbl. f. Chirurgie 1901, Bd. 28, S. 853. — 35. Klautsch, Über Noma. Arch. f. Kinderkrankh. 1899, S. 245. — 36. Klautsch, Noma. Münch. med. Wochenschr. 1898, S. 1666. — 37. König, Handb. d. prakt. Chirurgie Bd. I, 1885. — 38. Kolle u. Hetsch. Noma. Kolle-Wassermanns Handb. d. pathol. Mikroorgan., Bd. 3, 1903, S. 904. — 39. Krahn, Ein Beitrag zur Ätiologie der Noma. Mitteilungen aus d. Grenzgeb. d. Med. u. Chir. 1900, Bd. 6, S. 618. — 40. Lexer, E., Allg. Chir., 3. Aufl., Bd. 1, S. 280—283. — 41. Löschner, Der Brand im Kindesalter. Vierteljahrsschr. der prakt. Heilkunde 1847. — 42. Longo, A., Weiterer Beitrag zum Studium der Ätiologie der Noma. Il Policlinico. Soz. med. 1902, H. 6. — 43. Lusk, W. C., Case of noma etc. New-York med. record. 1910, 12. II. — 44. Matzenauer, Noma und Nosokomialgangrän. Arch. f. Dermatol. u. Syphilis 1902, Bd. 60, S. 373. — 45. Miculicz u. Kümmel, Krankheiten des Mundes. 3. Aufl. 1912, S. 77—82. — 46. Motschau, Wasserkrebs, geheilt durch rotes Licht. Arch. f. Kinderhlk., Bd. 40, H. 4/6. — 47. Neuhof, Har., Epidemie of noma. New-York med. record 1910, 12. II. — 48. Partsch, K., Noma in Bruns, Bergmann, Mikulicz Handb. d. prakt. Chirurgie, I. Bd., 1. Aufl. Stuttgart 1900. — 49. Passini u, Leiner, Über einen Fall von Noma faciei. Wien klin. Wochenschr. 1899, Bd. 12. — 50. Pawlowski, Über die

Ätiologie der Noma. Arch. f. klin. Chir., Bd. 85, 1908, H. 1, S. 318. — 51. Perthes, Über Noma und ihren Erreger. Chirurg. Congreß, Verhandl. 1899, II, S. 63. — 52. Perthes, Über Noma und ihre Erreger. V. Langenbecks Arch. f. klin. Chir. 1899, Bd. 59 u. 72. — 53. Petruschky, Nomaerreger. Dtsch. med. Wochenschr. 1898. — 54. Ponijalowsky, W. J., Ätiologie und Behandlung der Noma. Wratsch. Gaz. 1908. (Ref. im Zentrbl. f. Chir. 1909, S. 575). — 55. v. Ranke, H., Altes und Neues zur pathologischen Anatomie des nomatösen Brandes. Münch. med. Wochenschr. 1903, Nr. 1, S. 13. — 56. v. Ranke, H., Zur Ätiologie und pathologischen Anatomie des nomatösen Brandes. Jahrb. f. Kinderhlk. 1888, S. 317—320. — 57. v. Ranke, H., Verhdl. der Ges. deutscher Naturforscher u. Ärzte. Aachen 1900, S. 165. — 58. v. Ranke, Ebenda. Karlsbad 1902, S. 302. — 59. v. Ranke, H., Münch. med. Wochenschr. 1900, Nr. 43. — 60. v. Ranke, H., Ebenda, 1902, Nr. 43. — 61. Ravenna, E., Osservazioni e ricerche sul noma (La Pediatria Nr. 7, 1906). — 62. Richter, A. L., Der Wasserkrebs der Kinder. Berlin 1828. — 63. Richter, A. L., Beiträge zur Lehre vom Wasserkrebs. Berlin 1832. — 64. Schimmelbusch, Ein Fall von Noma. Dtsch. med. Wochenschr. 1889, Nr. 26., S. 516. — 65. Schmidt, Kurt. Über Noma. Jena 1891. Inaug.-Diss. — 66. Schmidt, Kurt, Noma. Jahrb. f. Kinderkrankh. 1898, Bd. 48, S. 72. — 67. Springer, C., Chirurgische Behandlung der Noma. Jahrb. f. Kinderkrankh. 1904, Bd. 60, H. 4, S. 613. — 68. Strada, F., Zur Ätiologie der Noma. Bull. soc. med. chir. di Pavia, Genuaio 1903, — 69. Strauwen, Noma guéri pur injections de sérum antidiphi. Zentrbl. f. Chir. 1901, Bd. 28, S. 1020. — 70. Struch, Über Noma und deren Pilze. Göttingen 1872. Inaug.-Diss. — 71. Trambusti, A., Über die Ätiologie der Noma. Policlin. sez. med. Fasc. I. — 72. Weill, Traité du noma. Médecine moderne 1897, Nr. 27. — 73. Weiss, A., Nomatöser Brand bei Erwachsenen. Wien. klin. Wochenschr. 1908, Nr. 19. — 74. Wheaver and Tunicliff, Noma. Journal of infective discases 1907, I, I. — 75. Woronichin, Über Noma. Jahrb. f. Kinderkrankk. 1887, S. 161. — 76. Zusch, O., Noma mit ausgedehnter Soorbildung im hohen Alter. Münch. med. Wochanschr. 1901, Nr. 20.

Die Artikulation der Kiefergelenke und der Zahnreihen[1]).

Von

Viggo Andresen,

Zahnarzt am Reichskrankenhaus in Kopenhagen.

Die Bewegungen und Stellungen des Kiefers.

Die Kenntnis der Kieferbewegungen und besonders der Beziehung zwischen den Bewegungen der Kiefergelenke und der Artikulation der Zahnreihen sowie der daraus resultierenden Abnutzungsflächen der Zähne ferner der Beziehungen, die bei der Konstruktion

[1]) Nach einem Vortrag im Zentral-Verein Deutscher Zahnärzte am 17. Mai 1912 in Jena.

von dentalen Prothesen Bedeutung haben, sind eigentlich neueren Datums, und neue Fragen entstehen fortwährend.

Untersucht man die Abnutzungsflächen der Zähne verschiedener Tierarten und der Menschen, so bemerkt man, daß die Art der Abnutzungsflächen von vielen verschiedenen Verhältnissen und Indices abhängig ist:

1. Neigung und Form der Gelenkflächen,
2. Konvergenz und Form der Condyli,
3. Raumverhältnisse der Gelenkpfanne (Tiefe, Breite, Länge, darunter Eigentümlichkeiten des Meniskus),
4. Abstand (Kopfbreite) und Höhe der Gelenke über der Okklusionsfläche.
5. Achsen der Bewegungen beim Öffnen, Gähnen und Abbeißen,
6. Zentren, Wippunkte oder Hypomochlien der Seitenbewegungen des Kiefers,
7. Breite, antagonale Berührungspunkte, Linien und Flächen der Zahnreihen,
8. Harmonie zwischen Gelenken und Okklusionsfläche wie Kompensationskurve, Schrägflächen der Mahlzähne, Höhe der Kauhöcker, Neigung der Lingualfläche der Schneidezähne im Oberkiefer, größerem und kleinerem Verhältnis des Überbisses sowohl bei Frontal-, als auch Mahlzähnen, Schiefheiten des Kiefers, Zahnmangel, Kraft, Größe und Richtung der Bewegungen, Beschaffenheit der Speise, Alter.

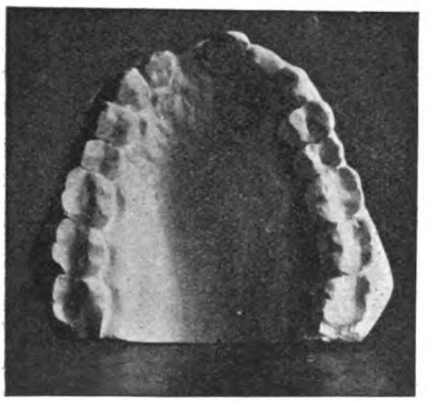

Abb. 1.

Abnutzungsflächen bei einem mittelaltrigen Neger (Feuermann). Patienten am Rigshospitalet-Kopenhagen. Beachtenswert ist die Übereinstimmung der Abnutzungsflächen mit der von Gysi vorgeschlagenen Schleifung der Mahlzähne für Prothesen. — Bei kleinen Bewegungen werden die Abnutzungsflächen nicht so groß wie bei großen Seitenbewegungen. — Bei den Affen, deren lange Eckzähne große Seitenbewegungen beim Kauen hindern, werden die Abnutzungsflächen klein, während die Mahlzähne bei den Wiederkäuern mit großen Seitenbewegungen gleichmäßig abgeschliffen werden.

Manche kauen mit ganz kleinen Seitenbewegungen und großen Öffnungsbewegungen, andere mahlen die Speise wie auf Mahlgang (Abb. 1, 2a, b, c und 3 und 4).

Untersucht man, wie das Kauen vor sich geht, so kommt man von der Auffassung ab, daß das Kiefergelenk ein einfaches Scharniergelenk sei und daß die Mahlzähne auf beiden Seiten gleichzeitig zusammentreffen.

Man muß aber auch von dem Irrtum ablassen (Abb. 8), welcher sich mit den anatomischen Artikulatoren mit Seitenbewegungen eingeschlichen hat, und welcher dadurch aufgekommen ist, daß man mit diesen Apparaten Seitwärtsbewegungen von der Okklusionsstellung aus machen kann, während das Kauen umgekehrt vor sich

Abb. 2a.
Regelmäßige Abnutzungsflächen. Stück eines fossilen Unterkiefers aus der Lagoa-Santa-Höhle. Zool. Museum Kopenhagen.

Abb. 2b.
Unregelmäßige Abnutzungsflächen. Stück eines fossilen Unterkiefers aus der Lagoa-Santa-Höhle. Zool. Museum Kopenhagen.

Abb. 2c.
Starke Abnutzung. Cranium eines Indianers aus Patagonien. Zool. Museum Kopenhagen.

geht, nämlich nach der Seite, nach welcher der Kiefer gedreht ist, von offener Seitenstellung aus und zurück nach der Okklusionsstellung.

Es ist von allergrößter Bedeutung hierauf zu achten, sowohl mit Rücksicht auf das Verständnis der Abnutzungsflächen der Mahlzähne (Abb. 4) als auch für die richtige Auffassung des Fundamentalen bei Aufstellung der Zähne an Prothesen.

Über Bißstellungen und Bewegungen des Kiefers, welche hier zum Teil kinematographisch illustriert sind, wird folgendes bemerkt:

Okklusionsstellung oder Ruhestellung. Die Condyli liegen etwa in der Höhe der Mitte der hinteren Gelenkfläche des Tuberculum articulare unter Zwischenschaltung des Meniskus an die Gelenkfläche angelehnt. Rechts- und linksseitige Seitenstellung (Abb. 5).

Der Kiefer ist gedreht um die Wippunkte oder richtiger die gleichseitigen Hypomochlien mit postero-superiorer Stellung desjenigen Kondylus, um welchen die Bewegung geschehen ist, und mit antero-inferiorer Stellung desjenigen der entgegengesetzten Seite.

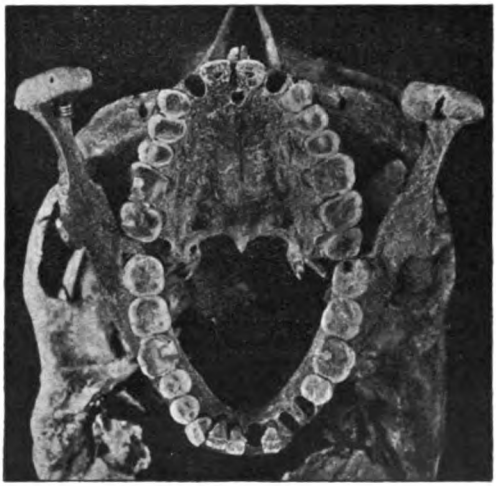

Abb. 3a.
Starke Abnutzung. Cranium beim Kiesgraben in Udby (Kallundborg) gefunden. Zool. Museum.

Abb. 3b.
Von der Oralfläche gesehen. Starke Abnutzung der oberen Zähne oralwärts.

Vorbißstellung. Die Condyli sind auf die Tubercula vorgeschoben, aber nicht so extrem wie bei Gähnbewegungen.

Mimische und phonetische Stellungen. Öffnungs- und Schließungsbewegungen (Abb. 6) mit Achse durch die Außenpunkte der Condyli in Okklusionsstellung, Gähn- und Zusammenbißbewegungen (Abb. 7) mit Achse in der Höhe der Okklusionsebene, etwas hinter dem Ramus, ungefähr senkrecht unter den Condyli. Diese Achse getattet eines mehr senkrechte Zusammenbißbewegung als die vorige. Die Zusammenbißbewegung geht nicht in genau derselben Bahn wie das Gähnen vor sich.



Abb. 4.
Physik des Kauens und der Abnutzung

Abbeißbewegungen. Mit Spees Achse der Kompensationskurve beim Vorwärtsbeißen und Achse der Öffnungsbewegung bei Senkung zur Überwindung des Überbisses und des Zwischenraumes zwischen den Zahnreihen. Das Abbeißen selbst ist eine retrograde Schließungsbewegung, welche ungefähr in derselben Bahn wie die Vorwärtsbißbewegung vor sich geht.

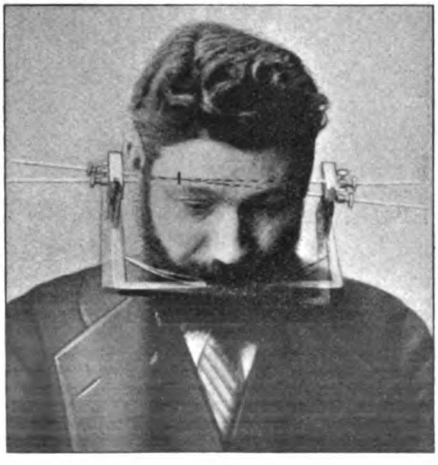

Abb. 5.
Um kinematographisch die Lage des Wippunktes in der rechten Seite zu zeigen, sind Linien zwischen den Zeichenstiften des Registrators in Okklusionsstellung und extremer rechtsseitiger Seitenstellung des Kiefers gezogen.

Der linke Kondylus geht vorwärts und abwärts, der rechte rückwärts und aufwärts. Wo sich die zwei Linien schneiden, sind die Balancepunkte jedenfalls bei dieser Außenstellung.

Vergleiche später Methode zur Übertragung der Balancepunkte auf den Artikulator. Abb. 17 und das nächste Bild.

Seitenbewegungen. Der Kiefer dreht anfänglich um den Wippunkt auf derjenigen Seite, nach welcher die Bewegung gerichtet ist, indem der Außenpunkt des Kondylus auf der einen Seite eine rückwärtsgehende und in der Regel auch aufwärtsgehende Bewegung macht, während sich der andere Kondylus vorwärts und abwärts bewegt. Wenn die Bewegung einen gewissen Grad erreicht, hört bisweilen die retrograde Bewegung des einen Kondylus auf, d. h. der Balancepunkt bewegt sich wie auf einem Hypomochlion, während der andere Kondylus seinen Aufschlag fortsetzt; dabei verändert der bisherige Wippunkt seine Lage.

Auß diesem Grunde hat die Größe des Ausschlages an den anatomischen Artikulatoren größere Bedeutung, als ihr früher beigelegt wurde.

Die Seitenbewegung geschieht, was den vorwärtsgehenden Kondylus anbelangt in derselben Registrierkurve wie die Vorbißbewegung, dasselbe ist mit der Bewegung nach der Okklusionsstellung zurück auch der Fall.

Abb. 6
zeigt die Methode des Verfassers, die Kartons an beiden Seiten gleichzeitig durch ein Gummiband zu fixieren während der Aufnahme der Kondylbewegungen.

Um kinematographisch zu zeigen, wie man die Außenpunkte der Condyli finden kann, sind zwei Films mit der Aufnahme des Versuchs-Registrators in situ in Okklusionsstellung und bei kleiner Öffnungsstellung zusammengelegt. Der Zeichenstift des Registrators bewegt sich praktisch genommen nicht von der einen nach der anderen Kieferstellung, und man kann daher die Achse durch die Außenpunkte der Condyli finden, indem man den Zeichenstift einstellt, bis er sich bei kleinen Öffnungs- und Schließungsbewegungen nicht mehr rückt.

Kleinere Veränderungen der Bißhöhe haben daher keine Bedeutung für die Prothese, wenn die Gipsmodelle im Artikulator in inviduell richtigen Verhältnissen sagittal, frontal und horizontal eingegipst sind.

Kaubewegungen, (Zermalm- und Mahlbewegungen) mit der Achse der Öffnungsbewegungen und den zwei Hypomochlien der Seitenbewegungen, Zermalm- und Mahlbewegungen sind in der Hauptsache teils Schließungs- teils retrograde Seitenbewegungen.

Seitenbewegungen in einer Frontalebene kommen während des Kauens und bei den extremen Seitenbewegungen ohne Kontakt zwischen den Zahnreihen vor, jedenfalls beim bezahnten Kiefer (Abb. 13a und b).

Die Bewegungsfähigkeit wird aber bei gänzlichem Zahnverlust wahrscheinlich sehr verändert und beschränkt, wegen der anatomischen Veränderungen im Kiefergelenk und wegen des Kieferwinkels.

II. Kiefermechanismus und Prothese.

Die individuellen Stellungen und Bewegungen des Kiefers sind von den Zentren und Achsen sowie von den harmonierenden Punkten, Linien, Winkeln und Ebenen der Kiefergelenke und der Zahnreihen abhängig (Abb. 13c), und es ist nun die Aufgabe bei der Herstellung

von Prothesen, diese harmonierenden Verhältnisse im Artikulator und bei der künstlichen Zahnreihe zu rekonstruieren.

Trotz der Arbeit, welche seitens einer Reihe von Forschern in den Untersuchungen über die Bewegung der Kiefergelenke und die Artikulation der Zahnreihen niedergelegt ist, werden die gewonnenen Resultate in der zahnärztlichen Praxis noch nicht genügend gewürdigt.

Es ist nun erreicht, die Okklusionsstellung, die Seitwärts- und Vorwärtsbißstellung sowie die Artikulationsbewegungen mit annähernd genügender Genauigkeit wiederzugeben (Abb. 10a, b, c).

Die Bewegungen können, u. a. auf Grund dessen, daß Vorwärts- und Rückwärtsbewegungen nicht genau in denselben Ebenen vor sich gehen, sondern um Momentanachsen und -zentren stattfinden, nicht so individuell richtig wie die Außenstellungen wiedergegeben werden.

Abb. 7.
Um zu zeigen, wie die Achse bei Gähnbewegungen liegt, sind zwei Films mit der Aufnahme der Okklusionsstellung und mit gähnendem Munde zusammengelegt
Die Achse liegt hier etwas höher als der Okklusionsplan und etwas hinter dem Ramus. (Verf. hat distalen Biß, 2. Klasse, 1. Abt. nach Angle.)

Es ist wie gesagt den Zahnärzten im allgemeinen noch nicht ganz klar, wie große Bedeutung jeder Furche und Falte, jeder Kante und Spitze, jedem Winkel und jeder Kurve der Oberfläche der Zähne zuzuschreiben ist. Man zieht es vor, routinemäßig oder aufs Geratewohl zu arbeiten, anstatt die Erleichterung zu benutzen, welche die Arbeit nach genauen Massen, sowohl dem Zahnarzt wie dem Patienten in der prothetischen Kunst insbesondere darbieten.

Während meiner theoretischen und praktischen Beschäftigung mit der Artikulationsfrage habe ich Gysis erste Theorie der Anpassung der Mahlzähne verlassen, weil diejenige Vergrößerung der Kaufläche, welche durch die Längsfurchen und Längskämme entsteht, eine entsprechende Vergrößerung der Kaukraft erfordert, die eine Prothese leider nicht gestattet. Bezüglich der Konstruktion der

Okklusionsebene hat Eltner zu vermeiden gesucht, daß die Prothesen jeden Kontakt verlieren, sobald Speise zwischen die Zahnreihen hineingeführt wird, Er hat zu diesem Zwecke Schrägflächen (Verkehrsflächen) am Platze des zweiten Mahlzahnes angebracht (Abb. 8). (Ob aber diese Methode empfehlenswert ist, ist nach meinen jetzigen Erfahrungen immer noch sehr fraglich.)

Die Schrägflächen bleiben bei Vor- und Seitwärtsbiß im Kontakt und lassen dennoch zwischen den Zahnreihen genügend Platz offen für die Speise, welche zusammen mit den Verkehrsflächen während der Zerkleinerung des Bissens drei Kontakte bildet, indem die zwei Paar Schrägflächen unter Schneide- und Kaubewegungen aneinander vorbeigleiten (Abb. 8). Eltner befindet sich aber in dem Irrtum, die Kaubewegungen von Seitenstellung nach Okklusionsstellung, auf derjenigen Seite, nach welcher der Kiefer nicht gedreht ist, vor sich gehen zu lassen.

Abb. 8.
Eltners Verkehrsflächen nach „Mechanik des Unterkiefers und der zahnärztlichen Prothese“ S. 33, Abb. 31.

Abb. 8 nach Eltner („Mechanik des Unterkiefers und der zahnärztlichen Prothese“ Seite 33) zeigt eine Prothese in rechtsseitiger Seitenstellung des Unterkiefers; die Speise aber, welche gekaut gedacht werden soll, linksseitig eingeschoben.

Damit fällt meiner Meinung nach dieser Teil von Eltners Theorie.

Von individuellen Eigentümlichkeiten abgesehen geschieht das Kauen auf der linken Seite durch eine von offener Seitenstellung nach links gegen die Okklusionsstellung zurückgehende Bewegung.

Demgemäß muß das Kauprinzip mit der Prothese von folgender Konstruktion der Prothesen abhängen:

1. Das alte Prinzip, jedenfalls dem hinteren Teil der Kauflächen der Prothesen gegen das Kiefergelenk hinauf Richtung zu geben, damit die Schrägflächen, die dadurch gebildet werden, unter den Bewegungen mit der Gelenkbahn harmonieren können, um die Prothesen hinten unter Seitwärtsbewegungen in Kontakt zu halten und zu hindern, daß nur die Spitzen der Eckzähne kollidieren und dadurch die Prothesen dislozieren.

2. In der Konstruktion der Okklusionsfläche sind dem schmäleren Bogen und der geringeren Leistungsfähigkeit entsprechend

kleinere Mahlflächen, die kleinere Kraftaufwendung im Gebrauch fordern, vorzuziehen. Die Artikulation der Prothesen beruht, außer anderen Verhältnissen, besonders auf denjenigen Verbesserungen, welche bisher ausgeführt wurden. Von solchen Verhältnissen und Verbesserungen müssen angeführt werden:

a) Die Okklusion (der Scharnier-Artikulator, von Christensen Okkludator genannt).

b) Die Versuche Bonwills Artikulationsbewegungen des Kiefers wiederzugeben gleichzeitig mit dem genaueren Eingipsen der Modelle im Verhältnis zu den Gelenken des Artikulators unter Innehaltung des mittleren Abstandes zwischen den Kondylen oder vielmehr den Wippunkten und zwischen diesen und dem Mittelpunkt der Schneidezahnregion. (Bonwills theoretisches Dreieck von 10 cm und der erste Artikulator mit Seitwärtsbewegungen in der Horizontalebene, sowie Schwarzes Artikulator mit Seitwärtsbewegungen unter einem zufälligen Winkel).

c) Die Neigung der Gelenkbahn gegen die Basis cranii (Christensens Methode des Bißnehmens, Theorie und Artikulator).

d) Die Unterbringung der Modelle in dem Artikulator in richtiger Frontal- und Horizontalebene (Rücksichtnahme auf die Sagittalebene ist mangelhaft und Beibehaltung der Einstellung unsicher) (Snows Face bow).

e) Individualität der Kondylbewegungen, einschließlich Neigung und Form, Wippunkte des Kiefers bei Seitwärtsbewegungen, sowie der Schneidezahnführung. (Gysis Theorie, Artikulator und Registrierapparate).

Diesen Verbesserungen füge ich einige hinzu, welche auf folgendem beruhen.

f) Die Bedeutung des Abstandes zwischen denjenigen Ebenen, in denen die Gelenkbewegungen registriert und die entsprechenden Führungen auf dem Artikulator angebracht werden außer den schon genannten Verhältnissen.

g) Die Bedeutung der Eingipsung der Modelle in derselben Medianebene (selbstverständlich auch derselben Frontal- und Horizontalebene) in dem Verhältnis zu den Gelenken des Artikulators, in welchem der Zahnfortsatz des Kiefers zum Kiefergelenk des Individuums steht.

h) Die Bedeutung des größeren oder kleineren Auschlages der Bewegungen (Andresens These, Artikulator mit Registrator).

Außer Bonwill, Schwarze, Christensen, Snow, Gysi und Eltner haben noch viele Forscher, die in dieser Beziehung hätten genannt werden sollen, zur Lösung des Artikulationsproblems beigetragen.

Von den genannten Autoren ist jedoch Christensen als der anerkannt, welcher den ersten, bedeutenden Beitrag zur praktischen Lösung des Problemes leistete, indem er einerseits einen teilweise verstellbaren Artikulator konstruierte, andererseits seine Methode des Bißnehmens veröffentlichte, welche darauf ausgeht, außer dem Okklusionspunkte noch einen Punkt in der Gelenkbahn bei hervorgeschobenem Biß ausfindig zu machen, um durch diese Punkte die Neigung der Gelenkbahn zu bestimmen.

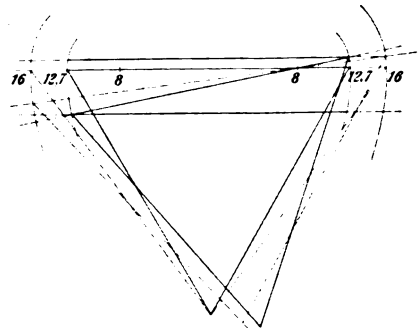

Abb. 9

zeigt Seitenbewegungen des Unterkiefers nach links über dem Balancepunkt, welcher hier in einer Entfernung von 8 cm vom rechtsseitigen Balancepunkte liegt.

Wenn der Unterkiefer Seitenbewegungen nach der linken Seite macht, macht der rechte Kondylus eine größere Bewegung vorwärts und in der Regel abwärts auf dem Tuberkulum (der Meniskus folgt mit), und gleichzeitig macht der linke Kondylus eine rotierende und rückgehende Bewegung.

Gleichzeitig zeigt die Zeichnung, daß die Verhältnisse mehr oder weniger ungenau werden, wenn man die Kondylbewegungen bei einem Kondylabstand von 12,7 cm mißt und die Führungen in 16 cm Abstand anbringt.

Es ergab sich indessen bald, daß die Arbeitsmethode keine genügende Genauigkeit darbot, wenn der Artikulator nur nach der Neigung der Gelenkflächen eingestellt werden konnte. Die Bewegungen des Kiefers waren dadurch nicht erschöpfend nachgeahmt, denn die Bewegungsebenen der Condyli sind verwickelter als man im ersten Augenblick hätte glauben sollen. Außer vielen anderen stellte Gysi daher während einer Reihe von Jahren seine weitgehenden Untersuchungen an und veröffentlichte gleichzeitig seine Theorien und den darauf basierten Artikulator.

Der Artikulator wurde indessen mit verschiedenartigem Gefühl empfangen, und dies nicht mit Unrecht, indem derselbe nicht frei zu sprechen ist von Fehlern. So sind z. B. die mit der Zeichnung der Bahn der Condyli kongruenten Führungen in einer willkürlich gewählten, 16 cm großen Entfernung angebracht, was notwendiger- weise die Bewegungen je nach der Kopfbreite des Individuums mehr oder weniger beschränkt (Abb. 9).

Gysis Schneidezahnführungsstift Abb. 10 ist ein an der Vorderseite des Artikulators vor den Gipsmodellen angebrachter Stift, der dazu dient, die Bißhöhe während der Aufstellung zu erhalten und die Bewegung des Unterkiefers abwärts, seitwärts und vorwärts annähernd nachzubilden, eine Bewegung, die dadurch hervorgebracht wird, daß die Schneidezähne des Unterkiefers auf der unter einem



Abb. 10a.

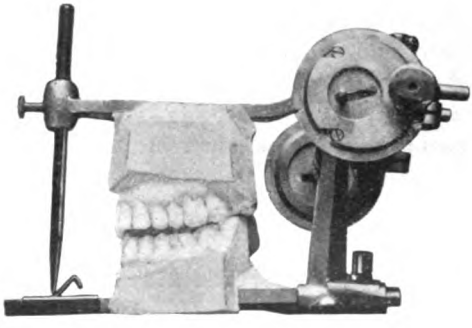

Abb. 10b.



Abb. 10c.

Präzisionsartikulator Andresen. Modelle eines 60jährigen Mannes im Artikulator eingegipst und durch einen in Wachs genommenen Biß in Seitwärtsstellung des Unterkiefers nach rechts gehalten. (Von beiden Seiten und von oben gesehen.) Man beachte die Artikulation der Zahnreihen in dieser Stellung, sowie die normale Richtung der Okklusionsebene schräg aufwärts parallel oder harmonierend mit der Kondylenbahn in der Gegend vom II. und III Molar; dadurch bleibt die größte Kraft des Kaudruckes auf den Zähnen verteilt und wird nicht auf die Gelenke übertragen und bei Vorbiß dienen diese mit den Gelenkflächen und mit den Oralflächen der oberen Frontalzähne, harmonierenden Schrägflächen zur Überwindung des Überbisses, ohne einen Zwischenraum zwischen den Molaren zu benötigen. Diese harmonierenden Verhältnisse (vergl. Abb. 13c) gilt es bei der Konstruktion dentaler Prothesen, sowohl im Artikulator wie auf der Prothese zu rekonstruieren.

Diese Figuren zeigen, daß es mit diesem Präzisionsartikulator ermöglicht ist, jedenfalls diejenigen Artikulationsbewegungen (Bewegungen in Kontakt), die bei der Konstruktion von dentalen Prothesen Bedeutung haben, zu rekonstruieren, so daß man dieselben gleitenden Artikulationsbewegungen mit den Prothesen, wie die mit den natürlichen Zahnreihen stattfindenden, ermöglichen kann.

Patienten mit Prothesen von fehlerhafter Konstruktion können nicht gleitende Artikulationsbewegungen vornehmen, weil in der Regel bei Seitwärtsbewegungen nur die Eckzahnspitzen kollidieren und die Prothesen dislozieren, wenn der Patient sich nicht daran gewöhnt hat, die Bewegungen nach der Prothese einzurichten, also unterbrochene oder springende Bewegungen zu machen.

Winkel von ca. 60° angebrachten schrägen Hinterfläche der Schneidezähne des Oberkiefers vorwärts und abwärts gleiten (Abb. 13c). Es besteht nämlich ein gewisser Parallelismus oder eine Harmonie zwischen der Neigung der Gelenkbahnen, der Okklusionsebene und dem Winkel der Schneidezahnführung wenn an die Prothese die Forderung gestellt wird, daß die Kauflächen der Mahlzähne bei Seitwärtsbewegungen und Vorwärtsbeißen in Kontakt sein müssen, was im natürlichen Gebiß nicht immer der Fall ist, jedenfalls nur bei normaler Okklusion (Fig. 10a, b, c).

Ich empfehle trotz der Mängel des Artikulators die Theorie Gysis als wissenschaftliche Basis der Konstruktion dentaler Prothesen, sowie in der Orthodontie, worüber aber später die Rede sein wird.

Ich habe indes nicht die Absicht, das bisher Erschienene einer Kritik zu unterwerfen, sondern in Kürze die Prinzipien des nebenbei abgebildeten Artikulators auseinanderzusetzen.

Abb. 10a, b, c. Dieser neue, individuelle anatomische Präzisions-Artikulator ist das Resultat meiner Bemühung, die Registrierkurven der Kondylbewegungen mit kongruenter Führung der Kondylen des Artikulators zu ersetzen, sowie die Führungsschlitze in den individuellen Entfernungen zueinander und zu den Modellen in horizontaler, frontaler und sagittaler Ebene anzubringen. Das will sagen, einen Unterkiefer und einen Oberkiefer im richtigen individuellen gegenseitigen Verhältnis zueinander zu konstruieren.

III. Rekonstruktion des individuellen Kiefermechanismus.

Gebrauchsanweisung für den Präzisionsartikulator Andresen-Kopenhagen.

Dieser Präzisionsartikulator beruht auf folgenden Prinzipien:

1. Die Registrierkurven der durch die Centra der Kondylen gelegt gedachten Achse werden am Artikulator als Führungsschlitze der Kondylenachse benutzt.

2. Im Gegensatz zu Gysi ist der Abstand der beiden Schlitzplatten am Artikulator veränderlich einzustellen, je nach dem zu messenden Abstand der beiden Registrierflächen am Patienten. Hierdurch wird erzielt, daß sich die wirkliche Artikulatorkondylenachse im Raume in denselben Bahnen bewegt wie die virtuelle Kondylenachse des Patienten.

Entsprechende Punkte der Artikulatorkondylenachse müssen also dieselben Kurven beschreiben wie entsprechende Punkte der virtuellen Kondylenachse des Patienten, oder mit anderen Worten

die Artikulatorkondylen beschreiben dieselben Bahnen wie die Kondylen des Patienten.

3. Vermittels des Registrierbogens werden die Kiefermodelle in demselben räumlichen Verhältnisse, also in demselben horizontalen, vertikalen und lateralen Abstand zu den Artikulatorkondylen im Artikulator eingegipst, wie sich die Alveolarfortsätze der Patienten zu den Kiefergelenken befinden (Abb. 11).

Hierdurch wird erzielt, daß eine in dem Artikulator konstruierte Prothese im Munde des Patienten genau so artikuliert wie im Artikulator.

Der Gebrauch dieses Präzisionsinstrumentes erfordert eine systematische Arbeitsmethode, die im folgenden kurz geschildert werden soll.

1. Die Übertragung der Gelenkelemente vom Patienten auf den Artikulator erfolgt vermittels des Registrators, eines Instruments, das im Prinzip nach dem Gysischen Kondylenbahnregistrator gebaut ist.



Abb. 11.
Der Registrator mit dem Untermundsmodelle zur Eingipsung in den Unterkiefer des Artikulators aufgehängt.
Nebenbei liegt der Oberteil des Artikulators, Basis cranii, mit Haltern der Führungsplatten der Condyli und mit Okklusionsstützen, die nach der Lage der Balancepunkte einstellbar sind.

Nachdem die Bißplatten in der üblichen Weise hergestellt sind, so daß der Patient in der von den Bißplatten fixierten Okklusionsebene bequem Seitwärtsbewegungen machen kann, wird der Registrator symmetrisch zur Medianebene vermittels einer hufeisenförmigen Metallplatte an der Bißplatte für den Unterkiefer befestigt.

Die Röhren, in denen sich die Registrierstifte ein- und ausschieben lassen, passen auf zwei Verlängerungen der Kondylenachse des Artikulators nach links und rechts, so daß es möglich ist, den Registrator vermittels der Röhren an der Kondylenachse des Artikulators während des Eingipsens der Modelle zu fixieren (Abb. 11).

2. Das Einstellen der Registrierstifte am Patienten hat derart zu erfolgen, daß sich die Spitzen der Registrierstifte auf einer durch die Centra der beiden Condyli gelegt gedachten Geraden befinden.

Die Lage der Kondylen läßt sich durch Tasten mit dem Finger leicht feststellen. Man läßt zu diesem Zweck den Patienten extreme

Öffnungs- und Schließungsbewegungen machen, wobei man die Bewegungen der Kondylen leicht verfolgen kann.

Ob diese Einstellung richtig erfolgt ist, kontrolliert man am besten dadurch, daß man den Patienten einige kleine Öffnungs- und Schließungsbewegungen machen läßt. Ist die Einstellung richtig, so behalten die Spitzen der Registrierstifte ihre Lage gegenüber ein und demselben Punkt auf der Registrierfläche (Zeichenkarton) bei, da die Achse, um welche die kleinen Öffnungs- und Schließungsbewegungen erfolgen, durch sie hindurchgeht (Abb. 6).

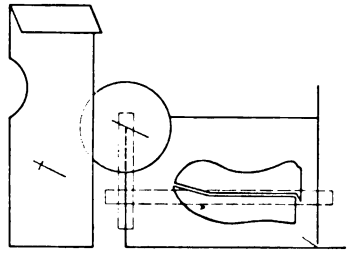

Abb. 12.

Systematische Darstellung der Einstellung der Gelenkneigung. Die Karte zeigt oben, daß sie mittels Umbiegungen um das Gummiband fixiert war, weiter einen Ausschnitt für die Ohrmuschel und die Registrierung der Kondylenbahn.

Während der Registrierung war die untere Kante des Kartons parallel mit dem Registrator und die Eingipsung ist so erfolgt, daß der Registrator mit der Okklusionsebene und das Oberteil des Artikulators mit dem Unterteil parallel ist, also soll der Schlitz der Schlitzplatte parallel mit der registrierten Kondylenbahn sein, wenn die untere Kante der Karte parallel mit der Basis gehalten wird.

3. Die Aufzeichnung der Kondylenbahnen für die Seitwärtsbewegungen der Unterkiefer soll für beide Seiten gleichzeitig erfolgen. Zu diesem Zweck werden die Registrierflächen an beiden Seiten des Kopfes durch ein Gummiband fixiert, dieses Gummiband wird in Stirnhöhe um den Kopf des Patienten gelegt und läßt sich durch einen Schieber beliebig strammen (Abb. 6).

Es ist von Wichtigkeit darauf zu achten, daß in Okklusionsstellung der untere Rand der Registrierflächen mit dem Bogen des Registrators parallel ist (vgl. Abb. 12).

4. Hat die beiderseitige Registrierung der Gelenkbahnkurven stattgefunden, nnd befindet sich der Unterkiefer wieder in Okklusionsstellung, die an beiden Seiten durch Kippen des Registrators markiert werden muß, so werden an dem Registrator die Bleistifte zurückgezogen, so daß die Aufhängeröhrchen in Kontakt mit der Registrierfläche kommen, und werden in dieser Stellung durch die Stellschrauben fixiert. Die Entfernung zwischen den freien Endpunkten der beiden Aufhängeröhrchen stellt also den Abstand der beiden Registrierflächen voneinander dar. Jetzt werden die Registrierflächen und der Registrator vom Kopfe des Patienten entfernt.

5. An dem Artikulator wird nun die Kondylenachse beiderseitig symmetrisch verlängert, oder verkürzt bis der Abstand zwischen den beiden Schlitzplatten dem am Patienten gemessenen Abstand der beiden Registrierflächen entspricht.

Nun wird der Registrator an den stiftförmigen Verlängerungen der Artikulator-Kondylenachse aufgehängt.

Zu diesem Zweck wird eine Fixierungsschraube des Registrators gelöst und das entsprechende Aufhängeröhrchen zurückgeschoben.

Der Registrator wird nun mit dem andern fixiertgebliebenen Röhrchen auf die Artikulatorkondylenachse aufgeschoben und das gelöste Aufhängeröhrchen ebenfalls auf die entsprechende Verlängerung der Artikulatorkondylenachse aufgeschoben und wieder fixiert.

Das am Registrator vermittels der Hufeisenschablone fixierte Unterkiefermodell befindet sich dann in demselben frontalen, sagittalen und horizontalen Abstand vom Artikulatorgelenk wie der Alveolarfortsatz des betreffenden Patienten vom Kiefergelenk.

Bisher ist hierauf nicht genügend Rücksicht genommen worden, besonders da, wie Rumpel bereits beobachtet hat, die Alveolarfortsätze sich nicht immer genau symmetrisch in der Mitte zwischen den beiden Kiefergelenken befinden, sondern bald etwas mehr links, bald etwas mehr rechts.

Das Unterkiefermodell, das vorher passend beschnitten sein muß, wird nun in der Weise festgegipst, daß der Bogen des Registrators eine horizontale, resp. parallele Lage zur Basalfläche des Artikulators einnimmt.

Wenn man später beim Festgipsen des Oberkiefermodells dafür sorgt, daß der Oberbügel des Artikulators in Okklusionsstellung dem Unterbügel parallel ist, so erreicht man, daß die Neigung der Gelenkbahn mit der Horizontalen denselben Winkel bildet wie die registrierte Kurve mit der Unterkante der Registrierfläche (Abb. 12).

6. Man wählt jetzt Schlitzplatten aus, deren Schlitz mit den entsprechenden registrierten Gelenkbahnkurven möglichst kongruent sind, und fixiert sie in der entsprechenden Winkelstellung, nachdem man das Oberkiefermodell in Okklusionsstellung festgegipst hat.

7. Die annähernde Bestimmung der Gysischen Wippunkte geschieht auf geometrischem Wege (Abb. 5 und 17). Man zeichnet eine Linie (die Kondylenachse in Okklusionsstellung) und diese in dem Abstande der Registrierflächen winkelrecht schneidend zwei kürzere Linien.

Von den Schnittpunkten dieser Linien trägt man auf den kürzeren die Längen der entsprechenden Kurvenstrecken ab, welche der Registrierstift nach vor- und rückwärts vom Okklusionspunkt aufgezeichnet hat.

Linien durch die entgegengesetzten Endpunkte links und rechts entsprechen der Stellung der Kondylenachse bei Seitwärtsstellungen

des Kiefers, und die Schnittpunkte dieser Linien mit der Kondylenachse in Okklusionsstellung entsprechen den Gysischen Wippunkten, unter denen man ja anatomisch nicht existierende Punkte zu verstehen hat, um welche sich die durch die Kondylen gelegt gedachte Achse bei den Seitwärtsbewegungen drehen muß (vgl. jedoch Kap. IV Die Gysischen Wippunkte).

Man mißt nun den Abstand dieser Punkte von den Registrierflächen und gibt am Artikulator den Okklusionsstützen denselben Abstand von den Schlitzplatten.

8. Die Länge der Registrierkurven läßt sich am Artikulator vermittels der Fixierungsplatten genau einstellen, so daß die Ausschläge des Artikulators nicht größer ausfallen können als beim Patienten.

Dies ist von Wichtigkeit bei Patienten, bei denen beide oder ein Gelenk derart immobilisiert sind, daß nur ganz kleine Seitenbewegungen mit denselben ausgeführt werden können.

Der Artikulator wird also auch den Fällen gerecht, bei welchen die Seitenbewegung nur nach einer Seite ergiebig ausgeführt werden kann.

9. Herstellung der Beneltschen Lateralbewegungen im Frontalplan durch Verlängerung der Schlitzplattenträger oder Verkürzung der Kondylenachse Letzteres würde vorzuziehen sein.

Obwohl die Entwicklung wissenschaftlich wie technisch in der Richtung nach Präzision fortschreitet, wäre es für den Anfänger vielleicht empfehlenswert, um mit dem Instrument erst vertraut zu werden, zunächst einen etwas weniger genauen aber einfacheren Arbeitsgang einzuhalten.

a) Man verwendet den Registrator einfach ohne Bleistift, wie Snows Face-bow, stellt aber die Breite des Artikulator-Unterteils nach dem Registrator ein und gipst ein wie beschrieben (Abb. 11).

b) Beim Eingipsen des Oberkiefermodells nach einem gewöhnlichen Schlußbiß ist dafür Sorge zu tragen, daß der Artikulator in Okklusionsstellung ist, d. h. daß die Okklusionsstützen des Oberkiefers mit der Kondylenachse im Kontakt sind.

Man erreicht dadurch, daß die Modelle in dem richtigen räumlichen Verhältnis zu den Artikulatorgelenken fixiert werden, was das wichtigste ist, um überhaupt dieselbe Okklusion der Prothesen im Munde wie im Artikulator zu erhalten.

c) Die Gelenkbahnneigung stellt man entweder durch Lösung der Fixierung der Schlitzplatten unter Verwendung eines Vorbisses nach Christensen ein, oder man wählt für die Kondylenbahnneigung den mittleren Neigungswinkel von 35° zu der Okklusialenebe. Die

Okklusionsstützen stellt man auf 10 cm Abstand, mittlerer Abstand der Kondylen nach Bonwill.

Dieser Arbeitsgang basiert noch auf den bekannten Arbeitsmethoden nach Christensen, Snow usw., und erleichtert vielleicht denjenigen Praktikern, die die theoretischen Grundlagen des Artikulationsproblems vollständig beherrschen, mit dem neuen Instrument schneller vertraut zu werden, indem sie auf bekanntes zurückgreifen.

Sobald sie erst mit dem Instrument eingearbeitet sind, was viel schneller und leichter geht, als man im ersten Augenblick glaubt, werden sie ganz von selbst in den präzisen Arbeitsgang hineinkommen[1]).

IV. Die Gysischen Wippunkte.

Bei der nachfolgenden Besprechung der Gysischen Wippunkte von einem praktischen Gesichtspunkt aus müssen die transversalen Bewegungen des Unterkiefers im Frontalplan außer acht gelassen werden, denn die Rede ist ja hauptsächlich von dem zahnlosen Kiefer mit verringerter Bewegungsfreiheit und von den für die bei dem Gebrauch von Prothesen in Betracht kommenden Artikulationsbewegungen, Bewegungen mit den Zahnreihen in Kontakt. Die transversalen Bewegungen des Kiefers kommen aber hauptsächlich bei offenen extremen Seitwärtsstellungen vor (Abb. 13a und b).

Über die Dreh- oder Wippunkte der Seitenbewegungen des Kiefers ist anzuführen, daß die Hypomochlien in der Regel innerhalb der Kiefergelenke gelegen und schlechthin von den Gelenkflächen also den Raumverhältnissen der Fossa condyloidea und von der Größe und Form des Kondylus abhängig sind (Abb. 14).

Werden die Drehpunkte imaginäre Punkte, so daß sie nicht mehr innerhalb des Gelenkes liegen, sondern mehr medial, so sind sie zwar auch von den Gelenkflächen abhängig, aber gleichzeitig kommt die Aufhängung des Unterkiefers, die Ligamente und Muskeln mehr in Betracht.

Bei Aufnahme der Gelenkbahn erhält man leicht Aufklärung über die Lage der Wippunkte, denn je größer der Rückschlag, um so näher sind die Wippunkte zueinander und um so näher der Medianebene gelegen.

Indem der oblonge Kondylus auf derjenigen Seite, nach welcher die Bewegung gerichtet ist, sich um sich selbst dreht, wird die

---

[1]) Dr. C. Rumpel (Berlin) hat durch seine geschätzte Hilfe Verbesserungen in dieser Gebrauchsanweisung eingeführt, wofür ich meinen besten Dank hier ausspreche. Der Verf.

Vorderfläche des medialen Teiles des Kondylus gegen die Hinterfläche des Tuberculum gepreßt.



Abb. 13a



Abb. 13b
zeigen Kieferstellungen, die bis jetzt nicht im Artikulator nachgeahmt werden können, aber auch keine praktische Bedeutung haben, indem Abb. 13a extreme Seitwärtsstellung bei etwas offenem Vorbiß darstellt und Abb. 13b Seitwärtsstellung wiedergibt.

Die Schlitzplatten sind entfernt, um die laterale Stellung der Kondylachse in der Frontalebene zu ermöglichen. Diese Stellungen sind nicht Artikulationsstellungen (Stellungen mit Kontakt zwischen den Zahnreihen) und sind zudem so extrem und kommen daher bei der Herstellung und beim Gebrauch einer Prothese nicht in Rechnung.

Bei der Drehung des Kondyls wird seine Längsrichtung frontal zu liegen kommen (Abb. 14) (in der Ruhe konvergieren die ge-

dachten Verlängerungen der Condyli am Foramen magnum), und den anatomischen Verhältnissen gemäß gestattet der Kondylus, welcher in der Fossa steht, in dieser gedrehten Stellung eine laterale Bewegung des Unterkiefers (jedoch nicht mit den Zahnreihen in Kontakt).

Ebenso wie bei Seitenbewegungen in Vorbißstellung liegen die Drehpunkte dann in einer Momentanachse (Abb. 15).

Der Diskus muß selbstverständlich mit in Rücksicht gezogen werden, ebenso die Muskeln, die Gelenkkapsel und die Ligamente,

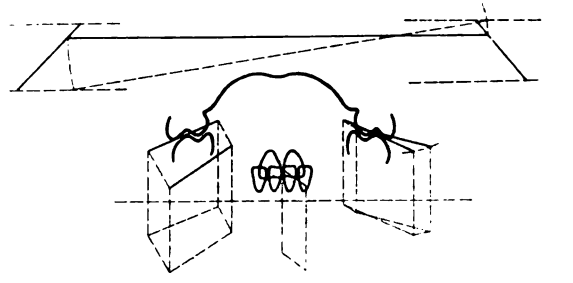

Abb. 13c.
Vertikalprojektion der harmonierenden Punkte, Linien und Flächen der Kiefergelenke und der Zahnreihen.

kurz diejenige Beschaffenheit des Aufhängens, welche notwenig ist damit sich der Kiefer nach den harmonierenden Führungen der Funktion akkommodieren kann.

Das Resultat einiger Messungen zeigt, daß die Entfernung der Drehpunkte voneinandor die geringe Größe von 6 cm erreichen kann, also kleiner ist als die kleinste Entfernung, worauf die Wippunkte am Artikulator Gysis eingestellt werden können.

Daß die Lage und Entfernung der Wippunkte nicht absolut ist, sondern daß sie sich auf der Stützfläche des Kondylus oder einer gedachten Ebene oder Linie verschieben, geht aus Abb. 15 hervor. Die Verhältnisse können sich z. B. beim Zahnmangel ändern, so daß die Drehpunkte öfter außerhalb der Gelenke, aber zwischen ihnen zu liegen kommen, und sie werden also gedachte Punkte, Linien oder Flächen in der Nähe der Achse, welche die Außenpunkte der Kondylen verbinden.

Nimmt man an, daß die Balance tatsächlich um einen Punkt an jeder Seite auf letztgenannter Achse gelegen, vorgeht, so muß man sich der Regel erinnern, daß in einem Körper (dem Unterkiefer) welcher in einem Punkte festgehalten wird, alle anderen Punkte Kreisbogen beschreiben.

Der Unterkiefer hat also zwei solche Punkte, und jeder Punkt der Zahnreihe muß daher bei den Bewegungen mit Kontakt zwischen den Zahnreihen Kurven beschreiben, die Kreisbogen um diese beiden Punkte darstellen.

Indem der Kiefer um einen der Wippunkte schwingt, wird die Bewegung gleichzeitig durch die Flächen der Gelenke und Zähne, besonders die Oralfläche der Frontalzähne des Oberkiefers gelenkt.

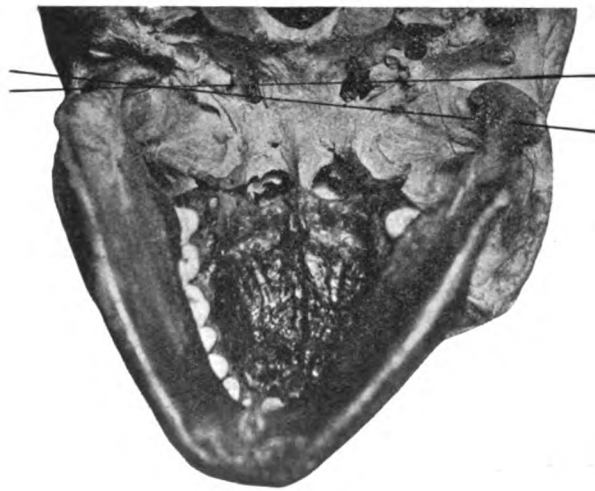

Abb. 14.
Der Unterkiefer in Seitenstellung nach links. Linker Kondylus stützt mit seinem medialen Teil als Hypermochlion gegen Tuberkulum. Das Cranium gehört der zahnärztlichen Schule in Kopenhagen.

Beim Ausschlag des Kiefers um den linksseitigen Drehpunkt (Abb. 13c) werden sich die rechtsseitigen Mahlzähne nach Kreisbogen vorwärts und einwärts, sowie schräg abwärts, in Harmonie mit der Abwärts- und Vorwärtsführung der rechten Gelenkfläche und der Vorderzähne bewegen.

Die linksseitigen Mahlzähne werden gleichzeitig auswärts, rückwärts und aufwärts, die Vorderzähne abwärts, vorwärts und seitwärts geführt.

Man bemerke die harmonierenden Punkte, Linien und Flächen in Abb. 13c.

Diese harmonierenden Verhältnisse finden ihren Ausdruck in der typischen Abnützungsform der Okklusionsfläche der Zähne (Abb. 16) und müssen der Konstruktion dentaler Prothesen zugrunde gelegt werden.

Man kann die Lage der Balancepunkte auch an meinem Artikulator durch Messen ad modum Gysi bestimmen oder durch Fixierung des Zusammenbisses mittels Bißschablonen in rechts- und linksseitiger Seitenstellung mit nachfolgend weitst möglichem Seitwärtsschieben der Okklusionsstützen am Artikulator, wodurch sich dieselben bei der gegebenen Seitenstellung des Unterkiefers automatisch an die Stelle der Wippunkte einstellen (s. Abb. 10c). (Ob sie nun auch für jede andere Seitenstellung des Unterkiefers passen, das dürfte problematisch sein, hat aber, wie später angeführt, auch nur geringe Bedeutung).

Die Methode, welche ich zur Bestimmung der Balancepunkte der Seitenstellungen des Kiefers anwende, s. Abb. 17a u. b und Kap. III. Die Drehpunkte können wegen Verschiedenheiten der Gelenkflächen bei demselben Patienten links und rechts verschieden weiten Abstand von der Medianebene haben, abhängig wie sie ja sind von der Größe der Ausschläge (siehe die punktierten Linien der Abb. 17a).

Die Balancepunkte, die an Christensens, Snows und Eltners Artikulatoren jedenfalls teilweise von der unveränderlichen Breite und den Federn des Artikulators abhängig sind, sind an Gysis Artikulator verstellbar, was wegen der willkürlich gewählten großen Entfernung von 16 cm der Führungen umso notwendiger ist.

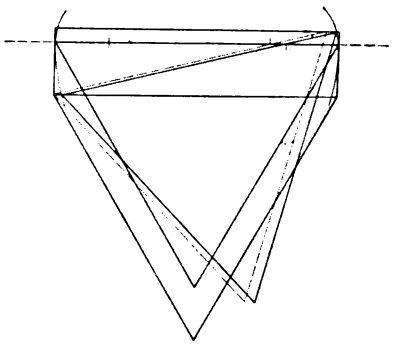

Abb. 15.

Wegen der Schlaffheit der Aufhängung des Unterkiefers und wegen desjenigen Spielraumes des Unterkiefers bei Bewegungen, welche durch doppelseitige extrem posteriore und anteriore Stellungen des Unterkiefers angegeben werden, muß man annehmen, daß die Balancepunkte des Unterkiefers bei Seitwärtsbewegungen rücken, indem der Kiefer laterale Bewegungen im Frontalplan unternimmt (vgl. Abb. 13a und b). Das punktierte Dreieck repräsentiert den Unterkiefer, welcher von vorgeschobener Stellung, dem rechten Kondylus in extrem anteriorer Stellung gelegen, eine linksseitige, rückgehende Bewegung gemacht hat. Das Zentrum der nächsten Bewegung — rechtsseitige zurückgehende Bewegung — wird dann anfangs dort liegen, wo die punktierte Linie die die Okklusions- oder Ruhestellung bezeichnende Linie schneidet, und der Balancepunkt wird während dieser Bewegung auf letztgenannte Linie hinrücken. Der bezahnte, funktionstüchtige Kiefer kann viel größere Lateralbewegungen als hier angedeutet unternehmen, der zahnlose Kiefer macht überhaupt wegen seiner verringerten Funktionsfähigkeit kleinere Bewegungen.

Notwendig ist dies auch wegen der Veränderung der Entfernung der Zeichenstifte des Registrators während der Eingipsung, wodurch die Modelle zur Medianebene nicht die genaue Stellung wie am Patienten bekommen.

Die Balancepunkte, die an meinem Artikulatur keine so große Bedeutung wie an Gysis Artikulator haben, können dennoch wie

an Gysis Artikulator konstruiert werden, wenn die Stützen der Okklusionsstellung, welche für gewöhnlichen Gebrauch auf eine Mittelentfernung von 10 cm gestellt sind, auf die Stellen der Wippunkte eingeschoben werden. Die Stützen sind an meinem Artikulator in größerer Ausdehnung als an Gysis Apparat verschiebbar. Der Unterschied in der Kurvenzeichnung, der dadurch bedingt wird, daß die Wippunkte auf eine Entfernung von z. B. 10 cm eingestellt sind, während sie, wenn durch Registrierung bestimmt, auf eine Äquidistanz von 8 oder 12 cm hätte eingestellt werden müssen, beläuft sich für die Fissur des 1. Molaris durchschnittlich auf weniger als 7° mit allen anderen Verhältnissen in Außenstellungen (siehe Tabelle und Resümee). Den Wippunkten kann aber, wie in Abb. 15 gezeigt, die große Bedeutung nicht beigelegt werden, welche Gysi auf Grund der großen Breite seines Artikulators denselben zuschreiben mußte.

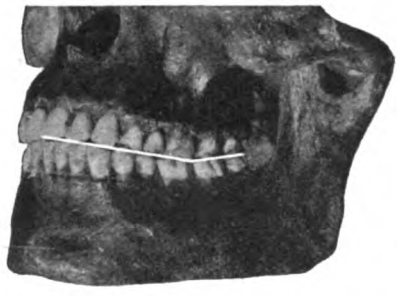

Abb. 16.
Dasselbe Cranium in derselben Stellung wie Abb. 14. Typische Form und Abnutzung der Okklusionsebene.

Die Außenpunkte der Condyli liegen dicht unter der Haut, nicht wie in Gysis Zeichnungen (Abb. 18) in „The Problem of Articulation" Dental Cosmos S. 16, Januar 1910. Diese Zeichnungen zusammengehalten mit Abb. 11, S. 12 scheinen konstruiert zu sein, um die Bedeutung der Drehpunkte hervorzuheben.

Alle die Gysischen Gelenkbahnkurven (Abb. 19) zeigen nämlich außer einem Okklusionspunkte und einer größeren Vorwärtsbewegung zugleich eine kleinere retrograde Bewegung der Condyli, welch letzteres Verhalten voraussetzt, daß die Balancepunkte ein Stück innerhalb der Außenpunkte der Condyli liegen, die erwähnte retrograde Bewegung würde sonst nicht vorkommen.

Wenn der Wippunkt in der Bleistiftspitze des Zeichenapparates liegt, ist dieser Punkt das Zentrum einer Seitenbewegung nach derselben Seite und festliegend bei dieser Bewegung; liegt er noch weiter außerhalb, werden beide Condyli und Zeichenstifte gleichzeitig eine progressive Bewegung machen.

Die Entfernung der Außenpunkte der Condyli oder richtiger die Entfernung der Registrierflächen bedingt dagegen, wie meine Messungen ergeben, weit größere Verschiedenheit der Kurvenzeichnung.

Es zeigen meine Messungen (s. Tabelle) ceteris paribus durchschnittlich mehr als 11°, während die Entfernungen der Wippunkte nur einen durchschnittlichen Unterschied von $6^1/_2{}^0$ bedingen.

Hat man daher eins von beiden zu wählen, so muß man einen Artikulator vorziehen, der nach der Breite des Kopfes und nicht nach dem Wippunkte eingestellt werden kann. Die Bewegungen des neuen Artikulators sind außerdem weit freier, da sie von irgendwelchen Federn nicht gehindert werden und daher die Bewegungen ebenso frei wie die des Unterkiefers sind.

Um weiterhin den Unterschied zwischen den bisherigen Artikulatoren und dem meinigen zu präzisieren, muß hervorgehoben werden, daß die Kopfbreite, an der äußeren Ohröffnung gemessen; bei den Patienten, welche Verf. gemessen hat, zwischen 12,7 und 16 cm variierte.

Eine willkürlich gewählte Entfernung der Kondylbahnen kann daher das genaueste Resultat nicht geben. Die Entfernung der Kondylbahnen muß vorerst eingestellt werden, um die anatomisch richtigen, individuellen Verhältnisse wiederherzustellen. Trotz alledem hat aber Gysis Theorie viele Fragen klargestellt, und

Abb. 17a.

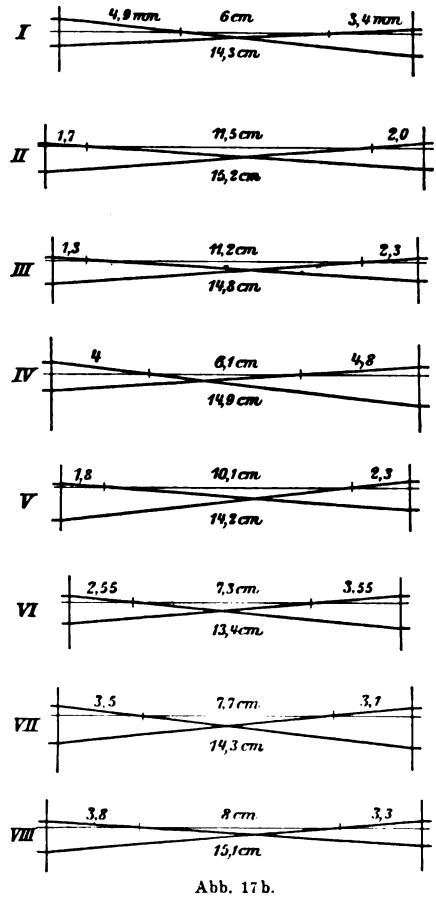

Abb. 17b.

Methode zur Bestimmung der Lage der Wippunkte. Die Entfernung der Ebenen, in denen die Kondylenbewegungen aufgenommen sind, ist mittels zwei Punkten auf die horizontale Linie markiert, und durch diese Punkte sind zwei senkrechte Linien gezeichnet, worauf die Außenpunkte der Kondylenbewegungen abgesetzt sind.

Linien von den Außenpunkten der einen Seite nach denjenigen der andern Seite gezogen, geben die Balancepunkte da, wo dieselben die ersten Linien schneiden (Okklusionsstellung).

Aus den punktierten Linien geht hervor, wie großen Einfluß die Größe der Ausschläge auf die Lage der Balancepunkte hat und umgekehrt.

man kann sie mit Vorteil sowohl bei prothetischen Arbeiten im weitesten Sinne sowie bei orthodontischer Behandlung anwenden.

V. Präzision ist Vereinfachung.

Ohne Präzision der Arbeitsmethode kann man nicht immer sicher sein, mit den gegebenen mechanischen Verhältnissen in Über-

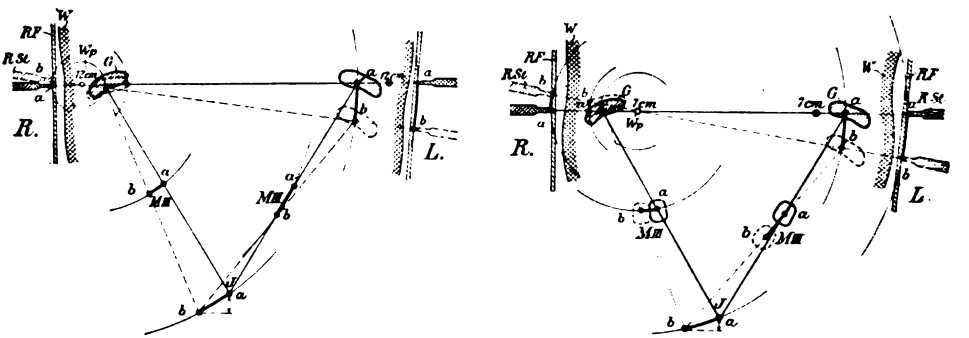

Abb. 18.
Nach Gysi „The problem of Articulation", Dental Cosmos, S. 16, Jan. 1910. Diese Zeichnungen sind mit der Natur nicht übereinstimmend, da die Hautschicht über den Condyli ganz dünn ist, so daß Zeichenkarton und Zeichenstift den Condyli näher kommen.

einstimmung zu handeln, so daß die Kauhöcker der Zähne bei der Artikulation einander nicht in den Weg kommen, selbst wenn sie in Okklusionsstellung passen.



Abb. 19.
Gysis Zeichnungen der Gelenkbahnen nach Dental Cosmos, Jan. 1910, S. 12, Abb. 11.

Hierzu ist zu sagen, daß sich die Natur in der Regel zu helfen weiß und die Kieferbewegungen einigermaßen nach der Prothese einrichtet oder die Regulierung nach Bedürfnis vollendet; es ist aber immerhin nichts anderes, als die Natur auf einen Umweg zu leiten, anstatt den kürzeren Weg gleich einzuschlagen. Falls die Größe der Zahnbögen, die Okklusion und die Stellung der einzlnen Zähne zu den übrigen Verhältnissen nicht harmonieren, resultiert daraus, daß die Natur die Behandlung da fortsetzen muß, wo wir endeten.

Wir müssen uns besonders darüber klar werden, daß Kiefergelenk und Zahnreihen einen Mechanismus bilden, welcher bestimmte mathematische Verhältnisse erfordert, um vollkommen zu wirken, und daß es daher

nutzlos ist, durch Retention nach orthodontischer Behandlung die widerspenstigen Zähne fesseln zu wollen, statt ihnen im Gegenteil eine gewisse Freiheit zur Spontaneinstellung zu geben.

Und wenn das Kiefergelenk auch sehr geneigt ist, sich einer Prothese zu akkommodieren, falls keine zu großen Konstruktions-



Abb. 20.
Versuchsartikulator mit Apparat nach Gysi zur Messung von den Winkeln der Fissur und dem Winkel der Okklusionsflächen der einzelnen Zähne zur ganzen Okklusionsebene. S. Tabelle.

fehler vorhanden sind, so ist jedoch sowohl im Interesse des Patienten wie des Zahnarztes gelegen, dem Ideal möglichst gleich nahe zu kommen.

Winkel	Drehpunktabstand	Schneidezahnführung 60° — Artikulatorbreite 12,7 cm	Differenz	Differenz	Artikulatorbreite 16 cm	Drehpunktabstand	Winkel
0	12	49 | 65	114	13	101	12	0
45		33 | 68	101	12	89		0
45		34 | 69	98	11	87		45
0		49 | 62	111	10	101		45
0	10	55 | 66	121	14	107	10	0
45		38 | 68	106	10	96		0
45		39 | 63	102	8	94		45
0		55 | 62	117	6	111		45
0	8	59 | 69	128	9	119	8	0
45		41 | 73	114	13	101		0
45		42 | 69	111	11	100		45
0		62 | 64	126	16	110		45
0	4	67 | 72	139	16	123	4	0
45		50 | 79	129	20	109		0
45		53 | 76	129	17	112		45
0		69 | 69	138	20	118		45

Eigene Messungen mit diesem Apparat Abb. 20, von den Winkeln der Fissur des ersten Mahlzahnes in rechter Seite des Unterkiefers, sowie von der Neigung der Kaufläche gegen Okklusionsebene.

Nach Gysis Methode mit Schneidezahnführung von 60°, mit verschiedener Entfernung der Balancepunkte 12, 10, 8 und 4 cm und verschiedener Neigung der Gelenkbewegungen 0 und 45°, aber mit Verfassers Artikulator bei verschiedener Breite 16 und 12,7 cm.

Bei der Ausführung nachfolgender Untersuchungen bemerkte ich, daß der Ausschlag der Winkel während der Seitenbewegungen des Artikulators gleichmäßig wuchs, daß also in anderen Worten die Begrenzung der Bewegung des Artikulators von großer Bedeutung ist; wie groß, ist noch nicht untersucht worden. Bei der Arbeit ist daher immer darauf Rücksicht zu nehmen, daß man durch Verschieben der Platte, welche die Führungsplatte fixiert, die Bewegung des Artikulators nach der Größe der Registrierkurven mit der größten Genauigkeit begrenzt, ein Verhalten, das dem Artikulator auch sonst noch zugute kommt.

Nachfolgend die Ergebnisse meiner Messungen mit dem Versuchsartikulator Abb. 20 in Form von Tabellen wiedergegeben:

Die Änderung der Neigung der Gelenkbahnen (Christensen) von 45° bis 0° macht ceteris paribus mit Bezug auf den ersten Mahlzahn eine Differenz des Fissurenwinkels von durchschnittlich 16° 2′.

Entfernung der Wippunkte.	Breite des Artikulators.	
	16 cm	12,7 cm
8 cm	19°	17°
10 „	13°	19°
12 „	14°	16°
	$46:3 = 15^1/_3$	$52:3 = 17^1/_3{}^0$.

2. Die Änderung der Breite des Artikulators (Andresen) macht ceteris paribus einen durchschnittlichen Unterschied von 11° 5′ mit den Wippunkten in Entfernung von

8 cm	$12^1/_4{}^0$
10 „	$9^1/_2{}^0$
12 „	$11^1/_2{}^0$
	$33^1/_4{}^0:3 = 11^0\ 5'$

3. Ceteris paribus und mit einer Breite von 16 cm macht die Entfernung der Wippunkte (Gysi) von 8—10 cm und von 10—12 cm einen durchschnittlichen Unterschied von 6° 30′.

Von 8—10 cm	$107^1/_2$—102^0	$= 5^1/_2{}^0$
„ 10—12 „	102 — $94^1/_2$	$= 7^1/_2{}^0$
		$13:2 = 6^0\ 30'$.

Schließlich ist noch anzuführen, daß die wesentlichsten Verbesserungen der Artikulatoren nicht in der richtigen Reihenfolge ihrer Bedeutung gekommen sind.

Den größten Einfluß schon auf die Okklusion der Prothese — der Artikulation nicht zu gedenken — hatte die Lehre von dem richtigen Eingipsen der Modelle in demselben Abstand vom Artiku-

latorgelenk, wie sich die Alveolarfortsätze zum Kiefergelenk befinden (Snows face bow); danach die Bestimmung der Gelenkbahnen (Christensens Artikulator und Methode des Bißnehmens); als Nummer drei die Übereinstimmung zwischen der Breite des Kopfes und des Artikulators (Andresens Artikulator) und endlich aber nicht als wichtigsten Punkt muß man die Verbesserungen Gysis, die Konstruktion der Wippunkte und die Einführung individueller Kondylbahnen, sowie die Schneidezahnführung anführen.

Da indessen bei der Konstruktion des neuen Artikulators mit Registrator die früher erwähnten Mängel vermieden sind, und er außer anderen Verbesserungen, die zuletzt genannten einschließt, und da außerdem die Konstruktion einfach und stabil ist, so muß er als ein modernes Präzisionsinstrument zur Konstruktion dentaler Prothesen auf wissenschaftlicher wie praktischer Basis aufgefaßt werden. Denn das muß am Ende betont werden, daß ebenso wie in der Wissenschaft und Industrie, auch in der prothetischen Zahnheilkunde die Entwicklung in der Richtung, Präzisionsinstrumente herzustellen, vor sich gehen muß, denn nur dadurch erreicht man die wahre Vereinfachung in der Arbeit.

Die Prophylaxe der Zahnkaries.

Eine kritische Besprechung.

Von

Privatdozent Dr. **Alfred Kantorowicz.**

Die Zahnheilkunde ist verhältnismäßig spät zur Erkenntnis der Wichtigkeit hygienischer Maßnahmen gekommen. Die Bewegung der Schulzahnpflege ist der erste Schritt zu einer großzügigen Zahnhygiene, die sich hier aber noch der Mittel der Therapie bedient, um die schon ausgebrochene Krankheit freilich in ihren ersten Stadien zu heilen. Wichtiger und in das ganze Volksleben eingreifender, daher aber auch kritischer zu betrachten, sind diejenigen Bestrebungen, die eine Ernährungsform bezwecken, um von vornherein die Bildung kranker d. h. schwach gebauter Zähne zu verhindern.

Es mag wohl als Zeichen der Zeit gelten, daß in einem Lehrbuch der konservierenden Zahnheilkunde zum ersten Mal von diesen Bestrebungen Notiz genommen ist; und es ist die eingehende Berücksichtigung zahnhygienischer Gesichtspunkte ein hoch zu ver-

anschlagendes Verdienst des ausgezeichneten Lehrbuchs, das Michel jüngst herausgegeben hat[1]). Jedoch vertritt Michel in diesem für Studenten bestimmten Buche Ansichten, die eine Kritik herausfordern, und ich werde mich deshalb bemühen, diese in den folgenden Seiten zu liefern. Das angeregte Problem ist ein außerordentlich schwieriges, und wird dadurch noch schwieriger, daß entscheidende Experimente, die allein geeignet sind, den Boden von dem wuchernden Unkraut der Hypothesen zu befreien, noch nicht in genügender Zahl und einwandfreier Ausführung vorliegen. So steht vielfach Meinung gegen Meinung, aber doch muß es gelingen, wenigstens die Fragestellungen rein herauszuschälen, um aus dem Meer allgemeiner Behauptungen sich in das enge Fahrwasser begrenzter Probleme zu retten, die vielleicht einer Lösung leichter zugänglich sind als das Ausgangsproblem.

Da die Darstellung in einem Lehrbuche naturgemäß Anspruch darauf machen darf, besonders lückenlos den Gedankengang wiederzugeben, will ich mich wesentlich an die Darstellung Michels halten, (wozu mich auch noch andere später zu erörternde Gründe veranlassen) jedoch gelten die Bemerkungen natürlich dem allgemeinen Problem und seien nicht etwa nur als Kritik gerade dieses Buches aufgefaßt.

Der Stoff der Prophylaxe wird bei Michel in zwei Kapiteln abgehandelt; 1. allgemeine, 2. lokale Prophylaxe: und zwar handelt es sich im ersten Kapitel um die Maßnahmen „durch besondere Beeinflussung der Ernährung die Zähne zu kräftigen und zu härten". „Da nach dem heutigen Stand unserer Kenntnisse der Zahnstruktur für die Festigkeit die Menge der in dem Gewebe abgelagerten Kalksalze und die Art der Ablagerung maßgebend ist, so müssen wir dahin streben, möglichst kalkreiche Nahrung dem werdenden Organismus einzuverleiben" S. 34. Ferner: „Wir brauchen genau soviel Kalksalze zur Erhaltung des Skeletts und der Zähne im 20. wie im 30. Lebensjahre, oder mit anderen Worten, die eingelagerten Salze werden aus den Hartgebilden stets wieder resorbiert und durch Neueinlagerungen ersetzt". S. 35.

Wie groß ist nun das Mindestmaß der täglich notwendigen Kalkmenge? „Um hier zu einem Resultat zu kommen muß man als Normalnährgemenge die menschliche Milch annehmen. In einem Liter sind enthalten: 0,33 g CaO, 0,47 Phosphorsäure, 0,06 MgO. „Einen Liter Milch nimmt ein 6—7 kg schwerer Säugling

[1]) Michel, Die konservierende Zahnheilkunde, Leipzig 1912.

täglich auf. Berechnet man nun das Gewicht eines Erwachsenen mit 60—70 kg, so wird nur das Komma eine Stelle nach links geschoben, und man hat den Bedarf an Nährsalzen für einen Erwachsenen."

Es braucht ein Erwachsener also täglich 3,3 g CaO, 4,7 Phs., Phosphorsäure usw., S. 35.

Es folgt nunmehr nach diesen Feststellungen, die ich aber für unrichtig halte (und an die sich hauptsächlich die Kritik zu knüpfen hat) einige Tabellen über die Nahrungsmenge von Kindern, aus denen hervorgeht, „daß von dem heranwachsenden Individuum in seiner Nahrung Natron und Kalk . . . . . bedeutend weniger als nötig aufgenommen wird", S. 37.

Nun haben des Autors Untersuchungen und die einer „Reihe anderer Autoren wie Röse, Förberg, Kleinsorgen, Kunert, Fricke, Fick, Stehr u. a. einwandfrei dargetan, daß bei verminderter Kalkzufuhr die Struktur der Zähne schlechter wird und die Karies sehr viel größeren Boden gewinnt, als bei genügender Kalkernährung."

„Aber auch bei genügender Kalkaufnahme sehen wir häufig daß sowohl Skeletteile wie Zähne alle Zeichen einer Kalkunterernährung besitzen." „Wir sehen dann, daß durch den Darm viel mehr Kalk ausgeschieden wird, wie bei normalen Menschen und können entweder annehmen, daß die Kalkverdauung bei dem betreffenden Menschen überhaupt darniederliegt oder daß der Kalk sehr rasch wieder ausgeschieden wird, ohne daß er also an den bedürftigen Stellen deponiert wurde", S. 37.

Michel schlägt nun vor, um die Kalkablagerung zu begünstigen, die Kinder frühzeitig an eine energische Kautätigkeit zu gewöhnen.

Zusammengefaßt geht aus dem angeführten hervor, daß Michel annimmt, daß die heutigen Menschen in ihrer Nahrung zu wenig Kalksalze aufnehmen. Es handelt sich also vorerst darum, festzustellen, wie hoch der Bedarf 1. des Erwachsenen, 2. des Kindes an Kalksalzen ist.

Michel legt seiner Berechnung des Bedarfs des Erwachsenen, den Bedarf des Kindes zugrunde. Auf der etwas teleologischen Voraussetzung fußend, daß der Kalkgehalt der Muttermilch gerade die nötige Menge enthalte, um dem Kalkbedarf des Säuglings zu genügen, multipliziert er, um den Bedarf der Erwachsenen zu Kindern festzustellen, den Säuglingsbedarf einfach mit der Zahl, die angibt, um wieviel der Erwachsene schwerer ist als der Säugling. Eine solche Berechnung ist aber durchaus irreführend, denn es ist dabei nicht berücksichtigt, daß ein Säugling wächst, während ein Erwachsener nur seinen Bestand zu erhalten hat. Ein Säugling hat also 1. einen

Erhaltungsbedarf, 2. einen Wachstumsbedarf. Und zwar ist natürlich der Wachstumsbedarf prozentual viel höher als der Erhaltungsbedarf. Wollte man die gleiche Berechnung auf den sonstigen Stoffwechsel anwenden, so würde ihre Unrichtigkeit sofort zutage treten, weil wir sie an schon bekannten Größen auf ihre Richtigkeit prüfen können. Z. B. beträgt der Bedarf des Säuglings an Nahrungsenergie ca. 100 Kalorien pro Kilo Körpergewicht. Ein Säugling von 6 Kilo braucht also ca. 600 Kalorien, ein Erwachsener würde nach der Berechnung Michels also ca. 6000 Kalorien brauchen. Tatsächlich aber braucht er nur ca. $^1/_3$—$^1/_2$ von dieser Summe. Der Fehler in der Berechnung beruht darauf, daß der Säugling von dieser 600 Kalorien entsprechenden Nahrungsmenge einen erheblichen Teil zum Aufbau seines Körperzuwachses braucht, der für den Erwachsenen natürlich entfällt.

Fragen wir uns nun, wie man eine richtige Berechnung des Kalkbedarfs anzustellen hat! Hierfür kommen Tierversuche mit sinngemäßer Übertragung der Ergebnisse auf den Menschen in Betracht oder Stoffwechselversuche am Menschen selbst; nur letztere können natürlich die Frage ganz zweifelsfrei entscheiden. Hier begegnet uns aber eine große Schwierigkeit, die darin begründet ist, daß der Darm zugleich Aufnahme- wie Ausscheidungsorgan für den Kalk ist, sodaß sich aus der Differenz zwischen dem Kalkgehalt der Nahrung und dem des Kotes nicht bestimmen läßt, wie viel der Körper an Kalksalzen resorbiert hat. Wir sind daher darauf angewiesen, durch Versuche am hungernden Menschen festzustellen, wieviel der Kalkhungernde Mensch ausscheidet, um daraus auf seinen Bedarf zu schließen, wobei wir von dem auch sonst in der Ernährungsphysiologie herrschenden Grundsatz ausgehen, diejenige Menge von Nahrungsmitteln als Bedarf zu rechnen, die dazu dient den Verlust des Körpers an diesen Stoffen auszugleichen. Am Säugling lassen sich solche Versuche aus naheliegenden Gründen nicht anstellen, sodaß wir vorerst auf Versuche am Erwachsenen angewiesen sind. Es haben nun die bekannten Hungerversuche an den Hungerkünstlern Cetti und Breithaupt[1]) ergeben, daß der erstere in 10 Tagen 4,88 g CaO in einem Tag also 0,48 g CaO ausschied, während der andere in 6 Tagen 1,18 g CaO, in einem Tag also 0,196 g CaO ausschied. Dies sind nun ganz andere Zahlen als Michels spekulativ gefundene, der den Bedarf auf 3,3 g CaO angab. Nun könnte man einwenden, daß hier abnorme Verhältnisse vorgelegen hätten und

[1]) Lehmann, Müller, Munk, Zuntz, Senator, Versuch an zwei hungernden Menschen. Virch. Arch. 131 Supp.

beim Hungern weniger Kalk ausgeschieden wird; jedoch existieren auch Kalkbilanzen, die bei kalkarmer, aber sonst genügender Kost angestellt sind, und die gleichfalls äußerst niedrige Zahlen für den Kalkbedarf des Erwachsenen ergeben haben[1]). So gibt Tigerstedt auf Grund der vorliegenden Versuche den Ca-Bedarf mit 0,3—0,9 g an. Er stützt sich dabei auf die Angaben Bertrams und Renvalls[2]), von denen der eine als täglichen Bedarf ca. 0,3 der andere 0,6 gefunden hatte.

Nachdem so ein Maß für den Kalkbedarf des Erwachsenen gefunden ist, das uns die Größe seines Erhaltungsbedarfes angibt, läßt sich durch Analogie schließen, wie groß der Erhaltungsbedarf des Säuglings ist. Wir müssen also den umgekehrten Weg einschlagen wie Michel. Und zwar ergibt sich durch eine einfache Berechnung, daß im ersten Lebensjahre der Erhaltungsbedarf des Säuglings etwa ein Zehntel des Erhaltungsbedarfes des Erwachsenen, also ca. 0,03—0,05 g CaO betragen dürfte [Aron[3])]. Den Wachstumsbedarf des Säuglings zu bestimmen (durch dessen Addierung zum Erhaltungsbedarf wir den Gesamtbedarf erhalten) müssen wir, indem wir hier ebenfalls Aron[4]) folgen, folgendermaßen vorgehen:

„Den Wachstumsbedarf eines Kindes an Kalk, d. h. diejenige Menge Kalk, die erforderlich ist, um einer gewissen Quantität neugebildeter Körpersubstanzen den normalen Kalkgehalt zu geben, können wir mit annähernder Sicherheit aus dem normalen Kalkgehalt des Kindskörpers berechnen. Die Annahme, die wir bei dieser Überlegung machen, daß die beim Wachstum neugebildeten Körpersubstanzen den gleichen Kalkgehalt aufweisen müssen wie der Kindskörper im Durchschnitt, mag zwar für kleine Gewichtszunahmen von sagen wir 20—50 g nicht immer zutreffen, ist aber ohne Frage erlaubt und exakt bei einem wirklichen Wachstum eines Kindes mit einer Gewichtsvermehrung von ca. 4000—6000 g und einer entsprechenden Zunahme der Körpergröße. Denn in diesem Falle kann es sich unmöglich um einen einseitigen Ansatz irgend eines besonders kalkreichen oder kalkarmen Gewebes handeln, sondern alle Gewebe müssen in annähernd gleichem Verhältnis an Masse zugenommen haben, wenn das Individuum nicht seinen gesamten Habitus gewaltig verändern soll. Für den normalen Kalkgehalt des Kindeskörpers liegen nun eine Reihe von nicht schlecht übereinstimmenden Bestimmungen vor (Hugenund, Michel, Giacosa, Steinmetz usw.) nach denen im normalen Kindskörper ca. 1,2% CaO, mindestens aber 1% enthalten sind. — Wir müssen also pro 100 g Gewichtszunahme einen Kalkansatz von ca. 1,2 CaO rechnen, wenn der Kindskörper nicht an Kalksalzen verarmen soll. — Aus diesen Zahlen erhalten wir ein Maß für die tägliche Menge Kalk, die wir einem Säugling in den verschiedenen Wachstumsperioden zuführen

[1]) Tigerstedt, Lehrbuch der Physiologie, Bd. 1, S. 170, 4. Aufl.

[2]) Nagel, Handbuch der Physiologie des Menschen. Bd. 1, 1909, S. 535.

[3]) Aron, Hans, Kalkbedarf und Kalkaufnahme beim Säugling und die Bedeutung des Kalkes für die Aetiologie der Rachitis. Biochem. Zeitschrift 1908, Bd. 12, S. 30.

[4]) A. a. O.

müssen" (wobei der Erhaltungsbedarf als wegen seiner geringen Größe vernachlässigt werden kann).

Lebenswoche	Tägl. Milchaufnahme	Darin CaO[1]) g	Tägl. Gewichtszunahme	Mindestbedarf an CaO
3—4	550—600	0,33—0,36	ca. 30 g	0,30—0,36 g
4—8	800	0,32	„ 38 „	0,29—0,34 „
8—12	850	0,30	„ 26 „	0,26—0,31 „
12—16	850	0,26	„ 34 „	0,24—0,29 „
16—20	900	0,27	„ 30 „	0,20—0,24 „
20—24	950	0,29	„ 18 „	0,18—0,22 „
24—28[2])	1000	0,30	„ 16 „	0,16—0,19 „

Wir hätten mit diesen Zahlen nunmehr ein Maß, ob die dem Säugling gereichte Nahrung eine genügende Menge Kalk enthält. Die Tabelle gibt uns nun sofort den überraschenden Aufschluß, daß in den ersten 4—5 Monaten der Kalkgehalt der Muttermilch im allgemeinen nicht, oder doch nur äußerst knapp ausreicht, um dem normalen Wachstumsbedarf des Kindes an Kalk zu genügen (wobei zu berücksichtigen ist, daß nicht aller Kalk resorbiert wird). Das Kind muß also prozentual in den ersten Monaten an Kalk abnehmen, um erst in den späteren Monaten, vom 4.—5. etwa, eine eben ausreichende Menge zugeführt zu bekommen. Dies muß sich natürlich auch in dem Kalkgehalt seiner Knochen aussprechen. Nun ergibt tatsächlich die Analyse der Knochenasche, daß sich bis zur zweiten Hälfte des ersten Jahres eine Verminderung der Salze zeigt.

Die Analyse Friedlebens [zit. nach Dibbelt[3])] ergab:

	% Salze
4—5. Schwangerschaftsmonat	56,674
7—9. „	65,658
2. Lebensmonat	63,166
6. „	58,929
3. Jahr	60,503
5. „	63,659

Dieser relative Kalkmangel des Säuglingskörpers geht auch noch aus einer anderen Zahlenreihe hervor[4]): es findet sich nämlich im allgemeinen eine weitgehende Übereinstimmung zwischen dem CaO-Gehalt des kindlichen Organismus und dem der Milch der Mutter. [Bunge[5])]. So enthalten 100 g Asche:

---

[1]) Diese Zahlen entsprechen einem sehr hohen Kalkgehalt.

[2]) Aron a. a. O., S. 55.

[3]) Dibbelt, Die Pathogenese der Rachitis. Arbeiten aus dem Gebiete der path. Anatomie, aus dem Institut Tübingen. Bd. VI, 1911.

[4]) Dibbelt a. a. O.

[5]) Bunge, Die zunehmende Unfähigkeit der Frauen ihre Kinder selbst zu stillen. München 1908, VI. Aufl.

	Hund	Hundemilch	Kaninchen	Kaninchenmilch
CaO	29,4	27,4	35,0	35,7

Für den Menschen aber gelten folgende Zahlen [Camerer[1])]:

	Säugling	Frauenmilch
CaO	33,5	14,8

Mit diesen Zahlen hätten wir nunmehr ein nicht spekulativ, sondern experimentell gefundenes Maß für die Größe des Kalkbedarfs sowohl des Erwachsenen wie des Kindes. Berücksichtigt ist dabei freilich noch nicht, daß nicht der ganze mit der Nahrung eingeführte Kalk resorbiert zu werden braucht, obwohl neuere Berechnungen einen erheblich höheren Ausnutzungskoeffezienten für den Kalk ergeben haben als die früheren.

Vorerst aber gilt es, die Frage zu erörtern, ob überhaupt Kalkmangel einen Einfluß auf die Zahnstruktur besitzt. Hierbei müssen wir wieder prinzipiell die Verhältnisse beim Erwachsenen und beim Kinde auseinanderhalten.

Der Angelpunkt des ganzen Streites ist nun die Behauptung Michels, daß auch der Erwachsene die Kalksalze aus seinen Zähnen stets wieder resorbiert und ersetzt (S. 35). Wenn wirklich aus erwachsenen Zähnen stets wieder Kalksalze resorbiert werden, so haben wir allerdings das dringendste Interesse uns mit der Frage des relativen Kalkmangels unserer Nahrungsmittel zu beschäftigen, während anderenfalles d. h. wenn die einmal eingelagerten Kalksalze fest am Ort ihrer Einlagerung verankert sind, es in bezug auf die Zahnerhaltung im allgemeinen gleichgültig sein muß, ob der Körper sonst an Kalksalzen verarmt.

Welcher Mittel bedient sich nun der Körper, um aus den Hartgebilden Kalksalze zu entfernen und kommt dies überhaupt bei den Zähnen vor? Hierbei begeben wir uns in ein viel diskutiertes Problem der Pathologie, nämlich das, ob es eine Lösung der Kalksalze ohne Mitbeteiligung von Zellen gibt.

Der bekannteste Resorptionsmodus ist die sogenannte lakunäre Resorption mit Bildung von Howshipschen Lakunen, in denen die Riesenzellen Osteoklasten, lagern, welche durch eine bisher noch nicht genügend erforschte Tätigkeit, die vielleicht an die Produktion eines Fermentes geknüpft ist, die Knochensubstanz zur Lösung bringen. Aber neben diesem heutzutage allgemein anerkannten Resorptionsmodus scheint es doch noch die von früheren Autoren vielfach vertretene sogenannte glatte Resorption zu geben, eine

[1]) Camerer, Die chemische Zusammensetzung des Säuglingskörpers. Zeitschrift für Biol. Bd. 39, S. 40, 1900.

Ansicht, die sich auf die Interpretation der kalkfreien Säume bei Rachitis und Ostemalacie als Produkte der Resorption und nicht der Neubildung stützt. In der Pathologie vertritt heute die eine Schule die Ansicht, daß diese Säume kalkfreier Knochensubstanz alten ehemals verkalkten Knochen darstellen, aus dem unter dem Einfuß der Störung die Kalksalze in Lösung gegangen sind (Rindfleisch, Reklinghausen, Dibbelt u. a.) während die andere Schule die Ansicht vertritt, daß die Säume durch die Neuanlagerung von Knochensubstanz entstehen, die aber unter dem Einfluß der Kalkstörung nicht mit Kalksalzen versehen ist (Pommer, Axhausen u. a.). Für die Frage der Rachitis hat die Entscheidung des vorliegenden Problems natürlich eine große Bedeutung, da in dem einen Fall hierin ein Beweis für eine stattgehabte Entkalkung, andernfalls nur für eine ausbleibende Verkalkung zu sehen wäre. Aber auch für die Zahnpathologie ist sie bedeutungsvoll, da bei der Rachitis auch in den Zähnen solche kalkfreie Säume vorkommen, aber auch sonst bei vielen anderen Zuständen hier beobachtet werden. Sind diese Säume nun Zeichen einer Entkalkung oder einer Neuanlagerung odontogener Substanz? Charakteristisch ist, daß in der zahnärztlichen Literatur eigentlich noch nie die Ansicht vertreten worden ist, daß es sich hierbei um eine Entkalkung handeln könne. Fleischmann, dem wir eingehende Untersuchungen über die an rachitischen Zähnen auftretenden Störungen verdanken, vertritt ebenfalls die meiner Ansicht nach einzig mögliche Interpretation, daß diese Säume noch nicht verkalktes Dentin darstellen. Wir finden nun genau die gleichen Säume vielfach bei schneller Bildung von Ersatzdentin, und auch hier besteht aus dem ganzen Charakter der Neubildung gar kein Zweifel, daß es sich nur um die Neubildung noch nicht verkalkten Gewebes, nicht um die Entkalkung schon vorher gebildeten handeln kann, was u. a. daraus hervorgeht, daß sich das odontogene Gewebe stets als Vorstufe sich verbreiternden Dentins repräsentiert. Es ist mir in der Zahnpathologie tatsächlich kein Fall bekannt, indem eine solche Auslaugung von Kalksalzen als Ursache der Bildung von Säumen überhaupt diskutabel wäre, und es bleibt demnach wohl die alte Ansicht bestehen, daß soweit die Zähne in Betracht kommen, eine Resorption nur auf dem Wege der lakunären Resorption durch die Köllikerschen Osteoklasten stattfinden kann. Jedoch kommt als Möglichkeit noch in Betracht, daß nicht vom Rande her, sondern mitten im Dentin eine Auslaugung der Kalksalze stattfinde. Dies ist zwar noch nie ernsthaft mit solcher Präzision behauptet worden, doch scheint diese Annahme von den Vertretern der Kalkunternährungshypothese gemacht zu werden, da

eine Resorption vom Pulparande her für die Schwächung des Zahnes der an der Peripherie angegriffen wird, von vornherein nicht ernsthaft in Betracht kommen kann. Aber auch diese Resorption ist im höchsten Maße unwahrscheinlich, da wir nicht annehmen können, daß die Odontoblastenfortsätze, die vielleicht den Aufbau besorgen, — obwohl auch dies aus gewichtigen Gründen bestritten wird — obendrein imstande sein sollen ohne histologische Erscheinungen die Resorption zu bewerkstelligen. Auch müßte sich ein solcher Abbau doch in einer Erweiterung der Zahnbeinkanälchen äußern, jedoch ist diese noch nie beschrieben worden. Aber wenn endlich nur eine Auslaugung der Kalksalze ohne histologische Erscheinungen stattfinden sollte, müßte dies durch die chemische Analyse zu erkennen sein, jedoch haben bekanntlich die äußerst eingehenden Untersuchungen Blacks[1]) ergeben, daß zwar während des zunehmenden Alters eine geringe Zunahme der Kalksalze stattfindet (die u. a. in der Transparenz ihren histologischen Ausdruck findet), daß aber von einer Verminderung auch nicht im Gefolge von Krankheiten oder von Gravidität die Rede war. So entfällt auch diese Möglichkeit, zum mindesten ist zu betonen, daß auch jeglicher Beweis für eine solche Behauptung fehlt.

Soweit das Dentin: für den Schmelz liegen nun die Verhältnisse für die Vertreter der Kalktheorien bei weitem ungünstiger. Denn während wir es beim Dentin mit lebendem Gewebe zu tun haben, ist der Beweis, daß der Schmelz nach seiner Bildung überhaupt noch weiter ernährt wird, bisher in keiner Weise erbracht. Zwar hat auch Fischer[2]) Ernährungsbahnen beschrieben und abgebildet aber diese sind keine Wiedergabe histologischer Verhätnisse, sondern Interpretationen von Stukturen, die auch einer anderen Deutung zugängig sind. Wie es sich aber auch mit der Ernährung des Schmelzes verhalten möge, eins ist sicher: ein Abbau von Gewebe findet beim Schmelze nicht statt, und noch niemals ist dies bisher behauptet worden. Wenn aber der Schmelz unter einer Kalkunterernährung nicht leiden kann, ist eine Schädigung des Dentins für die Frage der Zahnkaries ohne Bedeutung. Denn der Schmelz umgibt den Zahn mit einem Panzer, der auch ein hinfälliges Gewebe schützt.

[1]) Black, An Investigation of the Physical-Charakters of the Human Teeth etc. Dental Cosmus 1895.

[2]) Fischer, Bau und Entwicklungsgeschichte der Mundhöhle. Leipzig 1909.

Obwohl ich nun meine, daß diese Ansicht so sehr durch die tägliche Erfahrung begründet ist, daß ein Zweifel an ihrer Richtigkeit kaum möglich wäre, kontrastiert doch hiermit die starke Propaganda, die die Vertreter der Kalktheorien für ihre auf den gegenteiligen Voraussetzungen fußende Ansichten machen. Und so ist es vielleicht zweckmäßig einen Eideshelfer zu suchen, den ich denn auch gerade in der Person des eifrigsten Vertreters der in Frage stehenden Theorien gefunden habe: in Röse[1]) selbst. Er schreibt: „Ein einziges Gewebe gibt es im menschlichen Körper, bei dem man vielleicht im Zweifel sein kann, ob überhaupt noch Stoffwechselvorgänge darin stattfinden. Und das ist gerade der für den Zahnarzt so wichtige Schmelz der Zähne. Der Schmelz hat mit dem Tage des Zahndurchbruches sein Ernährungsorgan verloren und ist dann ein nahezu lebloses Gewebe. Wenn im Schmelze des erwachsenen Menschen überhaupt noch Stoffwechselvorgänge vor sich gehen, dann können sie nur in sehr engen Grenzen auf osmotischem Wege durch Vermittelung des Zahnbeins stattfinden" (S. 3) und weiter in einer Polemik gegen die allerdings für die Vertreter der Kalktheorien sehr unbequemen Feststellungen Blacks[2]): „Demgegenüber möchte ich zunächst eindringlich betonen, daß die Widerstandsfähigkeit der menschlichen Zähne gegen Karies ausschließlich auf der Struktur des Schmelzes beruht. Einzig und allein das Schmelzgewebe ist von Natur aus dazu bestimmt den Zahn gegen Karies zu schützen. Schon die tägliche Erfahrung lehrt, daß die Widerstandsfähigkeit des Zahnbeins gegen Zahnkaries tatsächlich nur in geringen Grenzen schwankt" (S. 147).

Zusammengefaßt lassen sich die besprochenen Verhältnisse so darstellen: Es ist bisher kein Beweis erbracht, daß die Dichtigkeit des Zahnbeins abnehmen kann. Die hierzu angestellten Versuche haben das Gegenteil erwiesen. Aber selbst wenn man die Schwankungen der Dichtigkeit des Zahnbeins zugeben wollte, wäre doch dies für die Frage der Zahnkaries ohne Bedeutung, da es bei dieser nur auf die Resistenz des Schmelzes ankommt. Der Schmelz aber kann nach seiner Bildung seine Struktur nicht im Sinne einer Abnahme der Kalksalze verändern, sondern behält seine erste Anlage bei. Daraus ergibt sich, daß es für die Entstehung der Karies völlig gleichgültig ist, ob der erwachsene Mensch eine kalkarme oder kalkreiche Kost zu sich nimmt.

---

[1]) Röse, Erdsalzarmut und Entartung. D. M. f. Z. 1908.

[2]) A. a. O.

Bei dieser Gelegenheit dürfte es zweckmäßig sein, zugleich die Frage der sogenannten Schwangerschaftskaries zu streifen, die ebenfalls in engstem Zusammenhange mit der Frage der Kalkunterernährung steht. Wohl keine medizinische Ansicht ist in Laienkreisen festgewurzelter als die, daß die Gravidität und die Laktation eine Verschlechterung der Zähne mit sich bringe und keine Ansicht ist durch wissenschaftliche Untersuchungen weniger begründet.

Nach dem Vorangegangenen dürfte es uns nicht schwer sein, diese Frage auf das Problem der Entkalkung des Zahnschmelzes zurückzuführen, mit dessen Leugnung auch die Erklärung der Schwangerschaftskaries als Folge einer Entkalkung abgewiesen wird. Wenn uns nun immer wieder Patientinnen begegnen, die fest von der Verschlechterung ihrer Zähne während dieser Zeit und durch die Gravidität überzeugt sind, so haben wir ein einfaches Kriterium, an dem wir meist entscheiden können, ob die vorliegende Schädigung schon vorher bestand oder nicht. Wir brauchen uns nur die in dem gleichen Munde stehenden toten Zähne anzusehen, und werden in diesem Falle wohl stets finden, daß auch diese die gleiche Strukturveränderung — also etwa Hypoplasien, Rinnen, Halskaries usw. — aufweisen. Damit ist aber bewiesen, daß eine Resorption von Kalksalzen nicht die Ursache der Verschlechterung sein kann, und wenn diese überhaupt besteht, werden wir hierfür andere Momente verantwortlich machen können, wie etwa die Furcht, sich zur Zeit der Gravidität die Zähne behandeln zu lassen, eventuell Änderungen in der Zusammensetzung des Speichels (obschon diese nicht von Bedeutung zu sein scheinen).

Um auf unser Ausgangsproblem zurückzukehren: wir verzichten, die Nahrung des Erwachsenen darauf zu untersuchen, ob sie genügend Kalksalze enthält, da dies für die Karies ohne Einfluß sein muß (abgesehen von der Änderung der Speichelsekretion, die hier aber nicht zur Debatte steht, im übrigen aber, wenn überhaupt vorhanden, einen wesentlichen Einfluß nicht haben kann[1]).

[1]) Aus diesem Verzicht möge nun aber nicht herausgelesen werden, als ob der Verfasser der Ansicht wäre, daß die ganze Menschheit wirklich an Kalkunterernährung leide. Nur meine ich, daß diese Frage aus den erörterten Gründen für das vorliegende Problem ohne Bedeutung ist. Einige Bemerkungen seien aber doch gestattet. Es ist zum ersten darauf hinzuweisen, daß bei Erwachsenen von einer Kalkunterernährung (abgesehen von Osteomalacie, die aber nicht in diesen Zusammenhang gehört) nichts bekannt ist, obwohl sich eine solche an Knochen, die einer Einwirkung natürlich bei weitem leichter zugänglich sind als die Zähne, sehr schnell zeigen

Wir müssen also wieder zurückkehren auf die Frage, ob der Säugling genügend Kalk erhält, während er seinen Schmelz aufbaut. Wir hatten gesehen, daß der Bedarf des Säuglings an Kalk ca. 1—1,2 % der Gewichtszunahme beträgt und ferner, daß in den ersten 4—6 Monaten die Muttermilch mit einem Kalkgehalt von durchschnittlich 0,03 % nur knapp ausreicht diesen Bedarf zu decken. Nun schwankt der Kalkgehalt der Frauenmich aber beträchtlich, so daß Dibbelt in einer Übersicht Werte von 0,083 bis herab zu 0,019 % aufführen kann. Legt man wieder den Aschegehalt des Säuglings dem Kalkbedarf zugrunde, so findet sich, daß erst die höchstprozentige Milch den gleichen Aschekalkgehalt hat wie der Säuglingskörper. Es ergibt sich:

Milch	Neugeborener
CaO 0,832	0,87 (Dibbelt)

Auf die interessanten Beziehungen dieses relativen Kalkmangels zur Rachitis sei hier nur hingewiesen, zum genaueren Studium sei auf die Originalarbeiten verwiesen. Nun kann natürlich der Säugling in einer späteren Periode, also etwa vom sechsten Monat an, wie ja aus dem relativ seltenen Auftreten der Rachitis bei Brustkindern hervorgeht, diesen Kalkmangel wieder ausgleichen; wie aber die Erfahrungen bei wirklicher Rachitis beweisen, bleiben die Spuren frühen Kalkmangels in den Zähnen dauernd erhalten, wenn auch in den Knochen nichts mehr von einer Strukturverschlechterung nachzuweisen ist. Und so können wir vielleicht annehmen, daß die mannigfachen Strukturschwächen des Schmelzes, die wir von den fast regelmäßig vorkommenden Retziusschen Streifen bis herab zu stark ausgebildeten Hypoplasien verfolgen können, auf dieser relativen Kalkarmut der Nahrung der ersten Monate beruht. Es wäre dies vielleicht eine Erklärung für diese merkwürdige Unzweckmäßigkeit des sonst so sehr nur auf möglichst große Festigkeit hin konstruierten Gewebes.

Bei künstlicher Ernährung können sich diese Verhältnisse noch weit ungünstiger gestalten trotz des höheren Kalkgehaltes der Kuhmilch (die aber immer verdünnt gegeben wird), denn es wird von dieser eine bei weitem geringere Menge an Kalk resorbiert, resp.

müßte. Zum anderen sei betont, daß die Nahrung im allgemeinen ausreicht dem Kalkbedarf zu genügen, wenn man diesem die obigen experimentell gefundenen Zahlen zugrunde legt. Um nur ein Beispiel anzuführen, so würden die Kostbeispiele, die Michel selbst gibt, eine ausreichende Menge Kalk enthalten, obwohl diese Kost nur sehr kalkarme Nahrungsmittel, oder diese in nur sehr geringer Menge enthält.

retiniert als bei Frauenmilch (Blauberg[1]) ca. 44 %). Bei Ernährungsstörungen steigt die Menge des nicht resorbierten Anteiles des Milchkalkes erheblich an, so daß es hier wie bei der Rachitis sogar zu einer negativen Kalkbilanz kommen kann.

Es sei hier bemerkt, daß, während man bis vor kurzem den Kalkmangel als ätiologischen Faktor der Rachitis im allgemeinen ablehnte, eine Ansicht, die sich wesentlich auf die Erfolglosigkeit der Kalkfütterung gründete, neuere Arbeiten diesen Falktor wieder energisch und mit gewichtigen Gründen in den Vordergrund rücken. Es ist ebenfalls gelungen bei Hunden durch kalkarme Ernährung echte Rachitis, die auch histologisch dieses Bild bot, zu erzeugen.

Es liegt mir natürlich fern, nun etwa den relativen Kalkmangel der Säuglingsnahrung apodiktisch für die verminderte Resistenz des Zahnschmelzes verantwortlich zu machen, doch scheinen mir die hierfür anführbaren Gründe so einleuchtend, daß sie immerhin den Anlaß geben sollten, dieser ganzen Frage experimentell näher zu treten. (In den Arbeiten über den Zusammenhang von Rachitis und Kalkmangel finden sich leider nie Untersuchungen über die Veränderungen der Zahngewebe.)

Wir waren ausgegangen von der Kritik der Michelschen Ansicht und konnten das Fundament seiner Lehre, die Berechnung des Kalkbedarfs als unrichtig nachweisen, und ferner die Ansicht, daß aus den Zähnen dauernd Kalksalze resorbiert werden als bisher durch nichts bewiesen und daneben als im höchsten Maße unwahrscheinlich darlegen.

Wenden wir uns nun zum zweiten Teile der „lokalen" Prophylaxe (obwohl die in diesem Kapitel besprochenen Ansichten mehr in das Gebiet der allgemeinen Prophylaxe fallen). Es handelt sich um die Immunität einiger nur Fleisch essender Völkerschaften (Eskimos), die bekanntlich Miller dadurch erklärt hat, daß bei der Retention von Speiseresten bei ausschließlicher Fleischnahrung keine Säure entsteht, so daß es nie zu einer Entkalkung und daher auch nie zu einer Karies kommen kann. Michel billigt diese Erklärung nicht. Er macht gegen sie geltend „daß auch schließlich Fleischfresser viel Karies haben und glaubt dies durch die Bildung von salpetriger Säure und Salpetersäure aus dem Ammoniak erklären zu können".

Daß aber trotz dieser Säureproduktion ganze Völkerschaften, die keine Kohlehydrate zu sich nehmen, sondern nur Fleisch, d. h.

[1] Blauberg, Experimentelle Beiträge zur Frage über den Mineralstoffwechsel beim künstlich ernährten Säugling. Zeitschr. f. Biologie. Bd. 45. 1900. c. nach Dibbelt.

Eiweiß und Fett von der Karies so gut wie verschont sind, erklärt Michel folgendermaßen. Die Eskimos sollen bei Erlegung des Wildes jeden Blutverlust vermeiden, während die Engländer und Amerikaner — diese sind das von Karies befallene Parallelvolk — natürlich die Tiere beim Schlachten ausbluten lassen. (Ich will hier gleich darauf hinweisen, daß es nicht zulässig ist, diese Völker als vorwiegend Fleisch essend zu betrachten. Wenn auch etwas mehr Fleisch konsumiert wird als bei uns, so ist doch dieser Unterschied in physiologischer Hinsicht ganz unwesentlich). Auf diesen Unterschied in der Konsumtion des Blutes wird nun die Differenz in der Kariesfrequenz zurückgeführt.

„Auf der einen Seite sehen wir also Völker, die Fleisch mit Blut genießen, die geringste Kariesfrequenz auf der anderen Seite durch den Genuß entbluteten Fleisches fast die höchste Kariesfrequenz sich zeigen". Michel vergleicht nun den Harn bei Broternährung und bei Fleischnahrung und findet bei letzterer einen höheren Säuregrad als bei dem Brotharn. „Je mehr Eiweiß, desto mehr Phosphorsäure und Harnsäure. Die Alkaleszenz der Gewebsflüssigkeit ist für den Organismus Lebensbedingung, und deshalb ist ihm durch die Bildung von Ammoniak und Umwandlung eines Teiles der Schwefelsäure durch Paarung von aromatischen Verbindungen aus einer zweibasischen in eine einbasische eine Schutzvorrichtung gegeben, die jedoch erst dann eingreift, wenn das im Blute enthaltene Natron vollständig zur Neutralisierung der Säure aufgebraucht ist. Von einem mit Fleisch ernährten Menschen zeigen 100 Teile Blutasche 2—4 % Natron, während das Blut eines anthropoiden Affen 5—7 % Natron enthält, Schafblut 16 %, Ochsenblut gar 30 %. Bei dieser Natronarmut des Blutes ist es leicht ersichtlich, daß die Kalksalze in der sauren Gewebsflüssigkeit gelöst bleiben und teilweise mit der Schwefelsäure wieder ausgeführt werden. Ebenso können bei einer so starken Säurebildung schon in den Knochen und Zähnen festgelegte Kalkpartikel durch eben diese Säure wieder gelöst und dem Organismus wieder entrissen werden".

Michel nimmt also an, daß ein hoher Eiweißgehalt der Nahrung erstens lokal durch Säurebildung schädigen und daß er ferner durch Säureproduktion im Organismus selbst eine innerliche Entkalkung hervorrufen kann. Der ersten Behauptung widerspricht die Kariesfreiheit der Eskimos und anderer fleischessender Völker. Michel hält seine Behauptung trotz dieses Argumentes aufrecht, weil die Eskimos Fleisch mit Blut genießen, und es scheint aus dem Zusammenhange hervorzugehen, daß der geringe Eiweißgehalt des Blutes der günstige Faktor sein solle.

Habe ich Michel richtig verstanden, so läßt sich hiergegen einwenden, daß die Eskimos, selbst wenn sie also ein an Eiweiß ärmeres Nahrungsmittel zu sich nehmen, damit noch nicht weniger Eiweiß zu verzehren brauchen, da sie ja das Fleisch mit Blut auch in größerer Quantität genießen müssen, um auf das nötige Ernährungs-

quantum zu kommen. Man kann aber aus dem Zusammenhang herauslesen, daß Michel den CaO-Gehalt des Blutes für das schützende Agens hält. Nun enthält aber Blut nur sehr geringe Mengen Kalk, Schweineblut z. B. fast 10 mal weniger als Schweinefleisch (Blut ca. 0,006—0,008, Rindfleisch 0,016, Schweinefleisch 0,075% CaO). Der Kalkgehalt kann also auch nicht das schützende Agens sein, und Michel sollte zweckmäßig diese Ansicht, die ich beim besten Willen nicht deuten kann, näher interpretieren. Was nun die Säuretheorie angeht, so ist diese nach zwei Richtungen hin angreifbar. Sie setzt erstens voraus, daß noch nachträglich aus den Zähnen durch eine im Organismus entstehende Säure Kalksalze gelöst werden können, eine Ansicht, gegen die alle jene Argumente anführbar sind, die schon vorher bei Gelegenheit der Besprechung des Kalkmangels der Nahrung angeführt worden sind und auf die ich deshalb hier nicht mehr eingehe. Sie setzt aber ferner gewisse Vorstellungen über den Verlauf des Stoffwechsels voraus. Michel nimmt an, daß zur Neutralisation der im Organismus gebildeten Säure erst das Natron verbraucht wird und daß dann erst das Ammoniak an die Reihe kommt. Dies wäre nun allerdings außerordentlich unzweckmäßig, weil der Körper das Natron zum Transport der CO_2 unbedingt nötig hat. Doch wird diese Ansicht von maßgebender Seite nicht geteilt. So sagt z. B. Krehl (Pathologische Physiologie, 4. Aufl., 1906, S. 405) „Der Ammoniak dient dem Organismus des Fleischfressers und des Menschen unter anderem dazu, um die so gefährlichen Säuren, welche eingeführt werden oder im Getriebe des Stoffwandels entstehen, zu neutralisieren. Dadurch erhält er sich sein zur Umwandlung der „Kohlensäure notwendiges fixes Alkali wenigstens zum großen Teil". Also wird nach Krehl, der sich hierbei auf Kraus stützt, zuerst das Ammoniak verbraucht und nur, falls dieses nicht ausreichen sollte, das Natron. Im übrigen verlieren sich Diskussionen über diese Dinge so sehr in die schwierigsten Probleme des Stoffwechsels, so daß es kaum angebracht erscheint, so weittragende Theorien auf diesem Fundament aufzubauen.

Es sollten also nach Michel die Personen, die eine eiweißreiche Kost zu sich nehmen, wozu er die Engländer und Amerikaner als Beispiel heranzieht und nebenbei auf die im allgemeinen gut ernährten Bäcker- und Fleischerkinder verweist, durch Alkaliverarmung des Blutes an CO_2-Überschuß im Blut leiden und diese CO_2 solle bei ihnen die Zähne und Knochen entkalken. In meiner ersten Kritik der damals an anderem Orte dargestellten Michelschen Ansichten ging ich insofern über das Ziel hinaus, daß ich diesen Zustand der CO_2-Anhäufung mit Zyanose übersetzte, was ich dahin

richtig stellen möchte, daß natürlich jede CO_2-Anhäufung, wie mir Michel mit Recht eingewandt hat, keine Zyanose zu sein braucht. Aber trotzdem muß ich auf dem Standpunkt stehen bleiben, daß, wenn wirklich dieser Entkalkungsmodus bei Menschen mit viel Fleischnahrung stattfände, die zum Beispiel herangezogenen Engländer usw. dauernd die Zeichen der negativen Kalkbilanz zeigen müßten. Daß aber auch andere Gründe gegen diese Ansicht sprechen, geht unter anderen daraus hervor, daß gerade die Tiere, die viel Alkali in ihrem Blute haben, also z. B. Pferde, viel an Karies leiden, während Fleischfresser verschont sind. Ob überhaupt die Kohlensäure das lösende Agens ist, ist ebenfalls noch nicht sicher entschieden, und in bezug auf die Löslichkeitsverhältnisse nimmt z. B. Dibbelt[1]) an, daß diese bei kohlehydratreicher Kost bessere sind als bei Fleischnahrung, wenigstens gelang es ihm bei dieser Kost, einer tragenden Hündin ihre Kalksalze bei kalkarmer Kost zu entziehen, mit dem Erfolg, daß die Jungen einen normalen Kalkgehalt ihrer Knochen aufwiesen, während bei der Mutter die Resorption in Form kalkfreier Säume auch histologisch ausgeprägt war (a. a. O., S. 210).

Ich komme zum Schluß. Die schon lange bestehende Absicht, die „Kalktheorien" der Karies einmal kritisch zu beleuchten, habe ich auszuführen versucht, wobei ich mir jedoch bewußt bin, die schwierige Materie zum größten Teile nur gestreift zu haben. Für mich persönlich lag, wie eingangs erwähnt, ein besonderer Grund vor, mich gerade an die Michelsche Theorie zu halten; ich habe in einer früheren Schrift schon einmal seine Ansichten kritisiert und dies, wie ich gern zugebe, in einer so scharfen und polemischen Form, daß sich der allgemein geschätzte und von mir hochverehrte Autor mit Recht für gekränkt erachten konnte. So möchte ich meine Bedenken, die seinerzeit das andere Thema und der dadurch bedingte Platzmangel mir auszuführen verbot, hier ausführlich in einer Form darlegen, daß Herr Professor Michel die Möglichkeit hat, darauf zu erwidern. Daß ich nicht auf die anderen Vertreter der „Kalktheorien" eingegangen bin, liegt daran, daß eine eingehende Besprechung der hierfür in Betracht kommenden Arbeiten einen allzu breiten Raum einnehmen würde, ferner daran, daß diese so viel Dinge in den Bereich ihrer Erörterungen ziehen, daß es schwer ist, ihnen beizukommen. Ein Lehrbuch aber bietet den Vorteil, die besprochenen Ansichten in gedrängtester Form gleichsam auf eine

[1]) A. a. O., Bd. VII, Die Pathogenese der Rachitis.

Formel gebracht zu enthalten. Jedoch basieren alle Vertreter der Kalktheorien mehr oder weniger auf den gleichen Ansichten wie Michel, so daß der Leser, der die zahnärztliche Literatur verfolgt, wissen wird, daß diese Kritik sich nicht allein gegen Michel, sondern in gleicher Weise gegen die anderen Autoren richtet.

Bemerkungen zu Herrn Dr. Kantorowicz' vorstehender kritischer Besprechung.

Von

Prof. Dr. **Michel** in Würzburg.

Zu vorstehender Ausführung hat mir Herr Kollege Kantorowicz in liebenswürdiger Weise Gelegenheit gegeben, einige Gegenbemerkungen anzuschließen. Es ist dies für den Leser viel angenehmer, als wenn die Erwiderung in einer späteren Nummer erscheinen würde, und wäre es von großem Vorteile, wenn derartige Meinungsverschiedenheiten auf eben dieser Art dem Leser unterbreitet würden. So wirkt die Sache lebendig, wie bei einer Diskussion, während, wenn eine längere Zeit, bis die Erwiderung erscheint, dazwischen liegt,es oft Mühe kostet, sich des Vorhergegangenen zu erinnern und die Erwiderung auch nur dann richtig verstanden werden kann, wenn die, sie herausfordernde Arbeit mit angefügt ist.

Der erste Hauptpunkt der Ausführung Kantorowicz' liegt darin, daß er annimmt, die im Knochen abgelagerten Kalksalze seien stabil, und es würde also für den Erwachsenen eine bedeutend geringere Kalksalzzufuhr notwendig seien, als für das heranwachsende Individuum. Er glaubt, daß wie bei einem fertigen Bau nur Ersatz und Reparaturen notwendig wären, während beim wachsenden Individuum Aufbau, Ausbau und Unterhaltung stattfinden würde. Dies ist jedoch, wie der einfache Versuch mit Krapprot-Fütterung ergibt, unrichtig. Mischt man Schweinen, welche sich als Versuchsobjekt am besten bewähren, weil sie dem menschlichen Gewichte bei der Geburt und bis zur vollständigen Entwicklung sehr nahe stehen, Krapprot unter ihr Futter, so sieht man die Knochen schön rosarote Färbung annehmen, und füttert man mit Intervallen, so sieht man auch am Knochen den Krapprotfütterungs-Intervallen entsprechend normale und rosagefärbte Knochenlagen. Nach ca. 10—16 Monaten verschwindet in den ältesten Knochenpartien die Rosafärbung

zuerst, und wenn nicht ständig Krapprot nachgefüttert wird, nimmt allmählich der Knochen wieder normale Farbe an. Füttert man bei einem ausgewachsenen Tiere Krapprot, so zeigt sich diese rosa Färbung am ganzen Knochen und verschwindet nach der oben angegebenen Zeit wieder, wenn die Fütterung unterbleibt. Ebenso läßt sich wohl durch Analogieschluß aus anderen Geweben annehmen, daß jede Zelle und damit jeder Teil unseres Organismus nur vorübergehend funktioniert, abstirbt und durch eine neue Zelle ersetzt wird. Ich gebe allerdings Kantorowicz zu, daß gerade über den Kalksalsztoffwechsel im Knochen noch nicht genügende und deshalb überzeugende Experimente vorliegen.

Der zweite wichtige Punkt ist die Säurebildung im Blute bei vermehrter Eiweißnahrung, und da bin ich nun von Kantorowicz vollständig mißverstanden worden. Nicht das Blut durch seinen geringen Eiweißgehalt ist der günstige Faktor, der bei den Völkern, die Fleisch mit Blut genießen, die Zahnkaries hintanhält, sondern der hohe Gehalt des Blutes an Alkali (Natron). Deshalb führte ich ja die Natrongehaltskala des Blutes der verschiedenen Schlachttiere an; wenn man nun das Fleisch mit dem Blute genießt, dann genügt teilweise das damit aufgenommene Natron, die sich bildenden Säuren zu neutralisieren.

Eine nebensächliche Behauptung Kantorowicz' möchte ich auch noch richtigstellen, nämlich die, daß die Tiere, die eine besondere Speichelalkaleszens aufweisen, verhältnismäßig mehr Karies hätten, als die fleischfressenden Tiere, die ja nach meiner Ansicht, wie Kantorowicz hervorhebt, sehr viel weniger zu alkalischem Speichel tendieren müßten.

Ad 1 haben Pferde, wenn sie naturgemäß leben, also nur Hafer und Heu fressen, nie Karies, und die wenigen Zahnerkrankungen, welche bei Stallpferden vorkommen, sind auf Abszesse des Alveolarfortsatzes zurückzuführen, welche jedoch als Ursache selten eine apikale, sondern meistens eine marginale oder auch traumatische Periodontitis haben. Nur die Tiere, ob Karnivoren oder Herbivoren, welche gekochtes Futter bekommen, leiden an Zahnkaries (z. B. zahmes Schwein im Gegensatz zum wilden Schwein).

Ad 2 wird ein wild lebendes fleischfressendes Tier natronhaltiges Blut mit dem Fleische zusammenfressen, so daß also auch dieses nicht zum Vergleich mit herangezogen werden können.

Eröffnungsrede bei der Einweihung des neuen zahnärztlichen Instituts der Universität Berlin

am 26. Oktober 1912.

Von

Prof. Dr. **Williger.**

Hochansehnliche Festversammlung!

Die unsterbliche Jubelhymne Beethovens: „Die Himmel rühmen des Ewigen Ehre!" sollen den Eingang und den Auftakt zur heutigen Feier bilden. Erschienen ist der lang und heiß ersehnte Tag, ein Tag, wohl würdig des Rühmens und Preisens, ein Tag, der einen Markstein in der Geschichte der deutschen Zahnheilkunde bedeutet. Zum erstenmal hat unser neues Gebäude seine Pforten zu einem akademischen Akt geöffnet, zum erstenmal hat sich dieser Saal mit einer Zuhörerschar gefüllt. Im Namen und Auftrage meiner beiden Kollegen, der Herren Professoren Dieck und Schröder habe ich die Ehre, Sie alle bei uns willkommen zu heißen und Ihnen dafür zu danken, daß Sie in so stattlicher Anzahl unserer Einladung zu der heutigen Feier gefolgt sind.

Unser Gruß und Dank gilt vor allem Ihnen, hochverehrter Herr Ministerialdirektor Naumann. Dadurch, daß Sie in Vertretung des leider erkrankten Herrn Ministers mit den Räten des Ministeriums hier erschienen sind, geben Sie dieser Feier erhöhten Glanz und erhöhte Bedeutung. Ich begrüße Seine Magnificenz, den Rektor der Universität Herrn Gafen von Baudissin und den Dekan der medizinischen Fakultät Herrn Geheimen Medizinalrat Prof. Dr. Orth samt den anwesenden Mitgliedern des akademischen Lehrkörpers. Ein besonderer Gruß gilt den Herren Professoren und Privatdozenten, die sich im Verein mit uns der Ausbildung und Unterweisung der Studierenden der Zahnheilkunde gewidmet haben. Unser Gruß, aber weit mehr noch unser Dank sei gebracht den Herren, die an dem Entwurf und der Ausführung dieses Baues beteiligt sind, Seiner Exzellenz dem Herrn Ministerialdirektor Hinkeldeyn, Herrn Geheimen Oberbaurat Thür, Herrn Geheimen Baurat Mühlke als Vertreter des Präsidenten der Königlichen Ministerial-, Militär- und Baukommission, Herrn Regierungs- und Baurat Guth und Herrn Regierungsbaumeister Wiens. Ihnen, mein sehr verehrter Herr Wiens, der Sie die meiste Mühe und Plage gehabt haben und unverdrossen und mit stets gleicher Liebenswürdigkeit unsern vielfachen Wünschen entgegengekommen sind, spreche ich dafür unsern allerherzlichsten und tiefgefühltesten Dank aus. Ich begrüße Seine Exzellenz den Herrn Generalstabsarzt der Armee Herrn Prof. Dr. v. Schjerning, der durch seine Anwesenheit beweist, welch hohen Wert die Militär-Medizinal-Verwal-

tung auf die Entwicklung der Zahnheilkunde legt. Ferner begrüße ich unsere nunmehrigen Nachbarn, die Herren Direktoren der Charité, Herrn Obergeneralarzt Dr. Scheibe und Herrn Geheimen Regierungsrat Pütter, den Subdirektor der Kaiser-Wilhelms-Akademie Herrn Generalarzt Dr. Keitel und den Direktor des Kaiserin-Friedrich-Hauses Herrn Prof. Dr. Kutner. Ich begrüße die Herren Dozenten der Zahnheilkunde aus dem In- und Auslande, ich begrüße den Vertreter des Vorstandes des Vereinsbundes deutscher Zahnärzte Herrn Zahnarzt Scheele, den Vertreter des Central-Vereins Deutscher Zahnärzte, Herrn Zahnarzt Dr. Konrad Cohn, den Vorsitzenden des Komitees für zahnärztliche Fortbildung in Preußen Herrn Prof. Hahl, die Vertreter der Berliner zahnärztlichen Vereine, in Sonderheit den Senior der Berliner Zahnärzte Herrn Hofzahnarzt Zimmermann. Ich begrüße alle hier anwesenden Fachgenossen, ehemaligen Assistenten, Schüler, Freunde und Gönner des zahnärztlichen Instituts, mit ganz besonderer Freude die Angehörigen und Nachkommen der verstorbenen Lehrer Prof. Eduard Albrecht und Prof. Sauer.

Und zuletzt begrüße ich Euch, liebe Kommilitonen und rufe Euch das Wort zu, mit dem sich die Hellenen begrüßten: χαίρετε! Freuet Euch! Freuen Sie sich mit uns, Ihren Lehrern, an diesem Tage, dessen strahlender Glanz einen freundlichen Schein auf Ihr ganzes künftiges Leben werfen soll. Freuen Sie sich mit uns, daß Sie aus der drangvoll fürchterlichen Enge des alten Hauses in dieses neue herrliche licht- und lufterfüllte Gebäude ziehen dürfen. Freuen Sie sich mit uns, daß durch die Fürsorge und Freigiebigkeit der Regierung und der beiden hohen Häuser der Volksvertretung das schönste und größte zahnärztliche Institut Europas, eine Stätte für die zahnärztliche Wissenschaft und für den zahnärztlichen Unterricht geschaffen worden ist, in der es eine Lust sein wird, zu lehren und eine Lust sein wird, zu lernen!

An einem solchen Tage ziemt es sich zuerst einen Blick in die Vergangenheit zu tun. Es würde uns nicht wohl anstehen, uns rühmend zu vermessen: Wie haben wir es so herrlich weit gebracht! Nein, im Gegenteil: Heut müssen wir der alten Generation, der Männer dankbar gedenken, welche unter großen Mühen und Sorgen und in heißer Arbeit Baustein auf Baustein gefügt und die deutsche Zahnheilkunde von den kleinsten bescheidensten Anfängen zu dem gemacht haben, was sie heute ist, zu einem vollberechtigten Zweige der gesamten Heilkunde. Wieder ist es wie im Märchen: „Aus dem häßlichen grauen Entlein ist ein stolzer weißer Schwan geworden, der sich nun wohlgemut mit seinen vielen Geschwistern auf dem weiten Gewässer der Wissenschaft tummeln kann."

Es ist eine eigenartige Entwicklung: welche die deutsche Zahnheilkunde durchgemacht hat. Noch heute sagt man: „Er schreit wie ein Zahnbrecher" und spielt damit auf die alten Zeiten an, in denen die Quacksalber und Zahnreißer auf den öffentlichen Märkten ihre Buden aufschlugen und die Kranken durch Geschrei an sich lockten. Bekanntlich ist die Darstellung solcher Szenen ein beliebter Vorwurf

für die Maler vergangener Jahrhunderte gewesen. Unsere heutige Wissenschaft war früher ein niedrig eingeschätztes grobes Handwerk. Es läßt sich nicht nachweisen, wann die deutsche Benennung „Zahnarzt" aufgekommen ist. Aus alten Akten hat sich folgendes ermitteln lassen: Am 21. Mai 1814, also vor nahezu 100 Jahren, hat die Königliche Regierung für Westpreußen in Marienwerder einem gewissen Wolf Ascher Liebreich bescheinigt, daß er „vor der hiesigen medizinisch-technischen Kommission in der Zahnarzneykunst geprüft worden sei, daß er die Prüfung auch bestanden habe, zur Ausübung jener Kunst in preußischen Landen aber erst berechtigt sei, wenn er Konzession und Gewerbeschein erhalten habe". Von 1820 liegt ein Antrag aus Breslau auf Prüfung eines Studiosus der Medizin in Zahnheilkunde vor dem dortigen Collegium medicum vor. Er ist genehmigt unter der Bedingung, daß „der Candidat sich nicht nur über praktische, sondern auch über theoretische Kenntnisse, nämlich in anatomischen, physiologischen und pathologischen Gegenständen ausweise". Vom Jahre 1821 datiert die erste Approbationsformel, in der sich auch zum erstenmal der offizielle Titel Zahnarzt findet. Sie lautet: „Da der N. N. entschlossen ist, sich als Zahnarzt zu Berlin niederzulassen und in der deshalb von der wissenschaftlichen Deputation für das Medizinalwesen mit ihm vorgenommenen Prüfung gute Kenntnisse in der Zahnarztkunde bewiesen hat, so wird derselbe hierdurch nnd kraft dieses als Zahnarzt zu Berlin dergestalt und also approbiert, daß er seinem zu leistenden Eide gemäß den königlichen publizierten Medizinalgesetzen allergehorsamst nachleben müsse". 1828 ist einem Berliner Zahnarzt unter Hinweis auf die Bestimmungen des neuen Prüfungsreglements für die Medizinalpersonen von 1826 der Bescheid erteilt worden, daß „bei Zahnärzten auch die technische Fertigkeit in Verfertigung künstlicher Zähne und ganzer Gebisse erforscht wird".

Eine staatliche Prüfung und eine staatliche Approbation hat also seit etwa 100 Jahren in Preußen existiert. Einen Studiengang aber gab es nicht. Es blieb dem Jünger der Zahnarzneykunst, wie sie damals hieß, überlassen, für die Erwerbung seiner Kenntnisse selbst Sorge zu tragen. Die praktische Ausbildung suchte er sich bei irgend einem Zahnarzt, ein Verfahren, das wenigstens in gewissem Grade noch bis in die jüngste Zeit hinein gesetzlich zulässig war.

Durch die Instruktion für die Medizinal-Kollegien von 1836 wurden Schüler mit Tertiareife zu den Vorlesungen an der Universität, ohne vorangegangene Immatrikulation, zugelassen. Dadurch gewannen die künftigen Zahnärzte die Möglichkeit, einschlägige Universitätsvorlesungen zu besuchen. Auf ihre speziellen Bedürfnisse wurde aber dabei nicht die mindeste Rücksicht genommen, und für die praktische Ausbildung waren sie nach wie vor auf einen Lehrgang bei einem Zahnarzt angewiesen.

Damals mußten die Zahnärzte Arbeiten verrichten, vor denen sich wohl heute jeder scheuen würde. Man kannte noch nicht die fabrikmäßige Herstellung von künstlichen Zähnen im Großbetrieb und benutzte daher vielfach als künstlichen Zahnersatz Menschenzähne, die an eine aus Elfen-

bein oder Walroßzähnen geschnitzte Basis befestigt wurden. Natürlich stammten diese Menschenzähne größtenteils von Leichen. Da es nun bekanntlich auf den Schlachtfeldern die meisten Leichen gibt, so entwickelte sich ein blühender Handel mit den Zähnen der gefallenen Krieger, deren Leichen in unerhörter Weise verstümmelt und geschändet wurden. Die Kriegergräber wurden verpachtet! Von den Schlachtfeldern der Krim und Oberitaliens wurden die samt den Gesichtsweichteilen herausgeschlagenen bezahnten Kiefer in Lehm verpackt und in alle Welt versandt. Beim Händler wurde dann der Lehm abgeweicht, die Zähne ausgebrochen, gereinigt und zu Serien zusammengestellt. Für eine Stunde derartiger angenehmer Arbeit gab es bei einem Berliner Händler 8 gute Groschen als Nebenverdient für junge Zahnärzte. Die gereinigten Zähne wurden an die praktischen Zahnärzte verkauft. Die Genfer Konvention machte diesem schändlichen Handel ein Ende.

Unterdessen hatte sich der Wortlaut der zahnärztlichen Approbation geändert. Der heute unter uns weilende Senior der Berliner Zahnärzte Herr Hofzahnarzt Zimmermann hat am 11. August 1863 folgende Approbation erhalten: „Da der Kandidat der Zahnarzneikunst Carl Wilhelm Georg Zimmermann in der für ausübende Zahnärzte vorgeschriebenen Staatsprüfung vor dem Königlichen Medizinalkollegium hierselbst gut bestanden ist, so wird demselben die Approbation zu der Praxis als Zahnarzt in den Königlichen Landen unter der Bedingung erteilt, daß er die ihm nach den Medizinal-Verordnungen obliegenden Pflichten gewissenhaft erfüllen werde. Der Minister der geistlichen, Unterrichts- und Medizinal-Angelegenheiten, in Vertretung gez. Lehnert."

Vom 25. IX. 1869 datiert das Reglement, das mit einigen geringfügigen Abänderungen bis zum 15. III. 1909 in Geltung war. Zum Studium der Zahnheilkunde war die Primareife erforderlich, und es war eine dreijährige Studienzeit vorgesehen, von der ein Jahr durch praktische Arbeit bei einem Zahnarzt ausgefüllt werden konnte. Von dieser Berechtigung wurde aber immer weniger Gebrauch gemacht, so daß schließlich fast alle Kandidaten bei Eintritt in die Prüfung ein Universitätsstudium von sechs Semestern und auch mehr zurückgelegt hatten. Die Approbation von 1869 lautete:

Zahnärztlicher Approbationsschein:

„Nachdem Herr NN aus Y die zahnärztliche Prüfung vor der Examinations-Kommission zu Y bestanden hat, wird ihm hierdurch die Approbation als Zahnarzt für das Gebiet des norddeutschen Bundes in Gemäßheit von § 29 der Gewerbeordnung für den norddeutschen Bund erteilt".

Damit waren die Zahnärzte, wie alle Medizinalpersonen, unter die Gewerbeordnung gestellt worden, unter der sie sich auch noch heute befinden. Die letzte wesentliche Änderung trat am 15. III. 1909 ein. Den langgehegten Wünschen der deutschen Zahnärzteschaft entsprechend wurde die Maturitas zur Bedingung für die Zulassung zum Studium gemacht, wodurch die Studierenden der Zahnheilkunde endlich vollberechtigte akademische Bürger und in die medizinische Fakultät aufgenommen

wurden. Das Studium dauert nunmehr mindestens sieben Semester, kann nur an Universitäten betrieben werden und die Erlangung der Approbation ist an die Ablegung einer Vorprüfung und einer Prüfung geknüpft. In einigen Jahren soll der erfolgreich bestandenen Prüfung noch ein praktisches Halbjahr folgen, ehe die Approbation erteilt wird. Der zahnärztliche Studiengang und die Prüfungsvorschriften sind somit denen der Ärzte — äußerlich wenigstens — ähnlich geworden. Aber wie heißt es in dem alten Liede? Je mehr er hat, je mehr er will, nie schweigen seine Klagen still! Im vorigen Semester sind die Studierenden, — man bemerke wohl, die Studierenden! — in Berlin an uns herangetreten mit dem Wunsche: Man möge das Studium auf acht Semester gesetzlich verlängern! Ich darf wohl hinzufügen, daß wir Lehrer es nicht übers Herz gebracht haben, diesem bescheidenen Wunsch ein Veto entgegenzusetzen.

Prüfungsvorschriften und Approbation hat es, wie schon oben gesagt, in Preußen seit fast 100 Jahren gegeben. Für einen geregelten Unterrichtsgang wurde aber von Staats wegen noch lange nicht gesorgt, insbesondere wurden akademische Lehraufträge für Zahnheilkunde nicht erteilt. Die erste zahnärztliche Unterrichtsanstalt wurde in Berlin im Jahre 1856 durch den Arzt Eduard Albrecht in das Leben gerufen in Gestalt einer Poliklinik für Zahn- und Mundkrankheiten. In dieser Anstalt wurde fast ausschließlich zahnärztliche Chirurgie gelehrt. Albrecht war Universitätsdozent und erhielt im Jahre 1867 den Professortitel. Zur Unterhaltung seiner Poliklinik wurde ihm eine staatliche Beihilfe gezahlt. Sehr lange Zeit war Albrecht der einzige akademische Lehrer der Zahnheilkunde in Deutschland, und diesem Umstande war es zu verdanken, daß sich Anfang der siebziger Jahre eine für die damalige Zeit verhältnismäßig große Anzahl von Studierenden der Zahnheilkunde, ungefähr 25, in Berlin aufhielten. Diese Studierenden waren nicht wenig erstaunt, im Sommersemester 1874 am schwarzen Brett zu lesen, daß der Professor Albrecht seine Vorlesungen eingestellt habe. Der Minister hatte ihm nämlich die Beihilfe zur Ermietung poliklinischer Räume in Höhe von 800 Mark plötzlich gestrichen. Auf eine gemeinsame Petition der Studierenden wurde die Unterstützung nach drei Wochen wieder gewährt und der Unterricht nahm seinen Fortgang. Daß 38 Jahre später der Jahres-Etat der Berliner zahnärztlichen Universitäts-Unterrichtsanstalt mehr als 160000 Mark betragen würde, hätte sich damals wohl weder der Professor noch der Minister träumen lassen.

Um den Gegensatz zwischen damals und jetzt noch mehr zu kennzeichnen, gebe ich eine Schilderung eines Studierenden der damaligen Zeit: Die Poliklinik bestand aus einem vierfenstrigen nach dem Hof eines Hauses der Kanonierstraße gelegenen Zimmer zu ebener Erde. Ein davorliegendes dunkles Zimmer diente als Warteraum. In dem großen Zimmer befanden sich zwei einfache Holzstühle ohne jede für zahnärztliche Zwecke erforderliche Vorrichtung. An dem Ausguß der Wasserleitung, der als Speibecken diente, hing an einer Kette ein Blechbecher, der von allen Patienten benutzt werden mußte. Das Instrumentarium bestand aus etwa

einem Dutzend Zahnzangen, zwei Geißfüßen, zwei Bistouris, einigen Spiegeln, Sonden und Exkavatoren. Die gebrauchten Instrumente wurden in demselben Handtuch abgewischt, welches den Praktikanten eine Woche lang zum Händeabtrocknen diente. Man sieht, man befand sich damals in der „vorantiseptischen" Zeit. Während der poliklinischen Sprechstunde drängten sich 30—40 Personen in dem engen Raum, und der eben abgefertigte Patient wurde schleunigst ersucht, das Lokal zu verlassen, nur um Platz zu gewinnen.

Ihre weitere zahnärztliche Ausbildung fanden die Berliner Studierenden der damaligen Zeit hauptsächlich bei dem Zahnarzt Sauer, der seit dem Jahre 1861 unabhängig von der Universität eine Unterrichtsanstalt betrieb, in der vornehmlich die Herstellung des Zahnersatzes gelehrt wurde.

Das jetzt bestehende zahnärztliche Institut der Friedrich-Wilhelms-Universität zu Berlin wurde durch ministerielle Verfügung vom 9. VI. 1883 errichtet. Mit der Direktion des Instituts und der Leitung der Poliklinik für Zahn- und Mundkrankheiten wurde der noch lebende und zu unserer Freude heut hier anwesende außerordentliche Professor, jetzige Geheime Medizinalrat Friedrich Busch beauftragt. Die Abteilung für Zahnersatz leitete der zum Professor ernannte Zahnarzt Sauer. Anfänglich wurde der Unterricht in den Wohnungen der Lehrer erteilt. Erst am 20. X. 1884 wurde das jetzt verlassene Gebäude in der Dorotheenstraße, die ehemalige Hochschule für Musik, teilweise zur Verfügung gestellt, und zwar erhielt das Institut die Hälfte des ersten und das ganze zweite Stockwerk. Im ersten Stock war die Poliklinik für Zahn- und Mundkrankheiten, der zweite wurde der konservierenden Abteilung überwiesen, die unter der abwechselnden Leitung des verstorbenen Professors W. D. Miller und des gleichfalls verstorbenen Professors und Geheimen Sanitätsrats Paetsch stand. Diese Abteilung begann mit 6 Stühlen. Heute sind es 61 geworden! Die technische Abteilung blieb im Hause des Professor Sauer.

Das Berliner zahnärztliche Institut war nicht das erste seiner Art in Deutschland, denn 4 Tage vorher war das zahnärztliche Universitäts-Institut in Leipzig eröffnet worden. Aber es war von vornherein doch das größte und vor allen Dingen war von vornherein die Dreiteilung im Unterricht und in der Lehrstellenbesetzung durchgeführt worden, die bis zum heutigen Tage in Kraft geblieben und noch an zwei anderen deutschen Universitäten, in Breslau und in München, eingeführt worden ist. Sie hat sich auch nach jeder Richtung hin bewährt.

Sehr bald erwiesen sich die vorhandenen Räume zu klein. 1888 erhielt das Institut das ganze Haus zugewiesen. Die technische Abteilung wurde in das Erdgeschoß gelegt und unter die Leitung des damaligen außerordentlichen Professors, jetzigen Geheimen Medizinalrats Warnekros gestellt, den wir ebenfalls heute unter uns zu sehen die Freude haben. Der fortwährend sich steigernde Mangel an Raum führte dazu, daß im Herbst 1906 die konservierende Abteilung in das poliklinische Gebäude Ziegelstraße 18/19 verlegt werden mußte. Ostern 1907 wurde die Leitung der drei Abteilungen an die jetzt noch amtierenden Professoren übertragen.

Schon vor dieser Zeit war die Verlegung des Instituts oder die Errichtung eines Neubaus bei den zuständigen Behörden vielfach in ernste Erwägung gezogen worden. Am 11. September 1909 wurde der letzte Entwurf von dem Ministerium und dem Landtage zur Ausführung genehmigt und in der Zeit vom Frühjahr 1910 bis Herbst 1912 der Bau in seiner heutigen Gestalt ausgeführt.

Wenn wir nun die Blicke aus der Vergangenheit in die Gegenwart lenken, und unsere neue Umgebung betrachten, so werden wir dankerfüllt und freudigen Herzens den gewaltigen Unterschied und den Fortschritt gegen früher erkennen. Es werden nur wenige unter Ihnen sein, die den alten Bau und seine Unzulänglichkeit nicht gekannt haben, und Sie werden die Schwierigkeiten zu beurteilen wissen, mit denen beim Unterricht zu kämpfen war. Gleichwohl hat das Institut von seiner Gründung an in hoher Blüte gestanden. Mehr als 1200 Zahnärzte haben ihre Prüfung dort abgelegt und eine sehr große Anzahl jetzt praktizierender Zahnärzte hat wenigstens einen Teil ihrer Studienzeit dort verbracht. Man darf daher die Behauptung aufstellen, daß in der Ausbildung der heutigen deutschen Zahnärzteschaft das Berliner Institut die größte Rolle gespielt hat. Auch in der Zahl der Studierenden hat es stets an erster Stelle gestanden. Ebenso ist es von jeher am meisten von Ausländern aus allen Teilen der Welt aufgesucht worden. Selbstverständlich hat dazu der Umstand sehr viel beigetragen, daß Berlin als größte Stadt des Reiches eine starke Anziehungskraft besitzt, und daß das Krankenmaterial des Instituts infolge der Millionenstadt außerordentlich zahlreich und reichhaltig ist.

Aus dem alten Hause sind nicht allein viele tüchtige Zahnärzte hervorgegangen. Auch eine große Anzahl literarischer Arbeiten von den Lehrern und von den Schülern hat Zeugnis von dem ernsten Streben und dem wissenschaftlichen Geist des Instituts abgelegt. Ich nenne nur den Namen Miller. Gar mancher unter Ihnen wird sich noch auf das dunkle Kämmerchen besinnen, in dem Miller seine mühseligen, fleißigen Untersuchungen anstellte, deren Resultate für seine Zeit und für seine Hilfsmittel erstaunlich waren. Er hat wieder einmal bewiesen, daß ein vom rechten Arbeitsgeist beseelter Forscher auch unter ungünstigen äußeren Verhältnissen Tüchtiges, ja Hervorragendes leisten kann. Daß dieser Geist der Arbeit, die Lust am Forschen, am Schaffen, am Lehren und am Lernen aus dem alten Haus in das neue mit uns gezogen ist, wollen wir heut laut und freudig bekennen und wollen es auch in der Zukunft erweisen.

Was sagt uns ein Blick in die Zukunft? Ein eigenartiger Zufall hat es gewollt, daß schon aus der örtlichen Lage des Gebäudes unser weiterer Weg vorgezeichnet ist.

Unser neues Haus soll dienen: 1. der Krankenbehandlung, 2. dem Unterricht und der Erziehung der Studierenden, unseres Nachwuchses, 3. dem zahnärztlichen Fortbildungswesen. Nun liegt das Haus auf dem großen Viertel, welches schon fast ausschließlich von dem Königlichen

Charitékrankenhause eingenommen wird, das in seiner neuen Gestalt zu einer Musterkrankenheilanstalt geworden ist.

Nur durch Straßenbreite von uns getrennt ist die Kaiser-Wilhelms-Akademie, eine Anstalt, die in vorbildlicher Weise dem Unterricht und der Erziehung junger Mediziner, der künftigen Sanitätsoffiziere, dient.

Endlich liegt am Luisenplatz in unserer nächsten Nähe das Kaiserin-Friedrich-Haus für das ärztliche Fortbildungswesen, dessen Räume auch dem zahnärztlichen Fortbildungswesen in freundlichster Weise zur Verfügung gestellt werden. Unsere Aufgabe ist es, mit all diesen Instituten gute Nachbarschaft zu halten und die guten Beispiele, die uns ringsum, so weit unser Auge reicht, gegeben werden, treulich zu befolgen. Unser Weg ist noch schärfer abgegrenzt durch die Vorschriften der neuen Prüfungsordnung. Sie ist aus der grundsätzlichen Erkenntnis entsprungen, daß auch für das Studium der Zahnheilkunde trotz dem engbegrenzten Gebiet eine breite wissenschaftliche Grundlage unumgänglich notwendig ist. Als Folge davon hat sich ergeben, daß die Studierenden der Zahnheilkunde sich die grundlegenden Kenntnisse zum Teil an andern Universitätsinstituten erwerben müssen. Bei der immerhin beschränkten Studienzeit ließ sich das freilich nur dadurch erreichen, daß Spezialvorlesungen und -kurse eingerichtet wurden. Das hat sich dank dem Entgegenkommen der vorgesetzten Behörde und der Herren Ordinarien der medizinischen und philosophischen Fakultät in denkbar bester Art ermöglichen lassen. Daraus ist für die Zukunft zweierlei zu erhoffen: 1. werden den Studierenden auch außerhalb ihres Fachstudiums neue Wissensgebiete erschlossen, auf denen sie zu selbständiger Arbeit angeleitet werden; 2. werden aber auch die neuen Lehrer veranlaßt, unserem Spezialgebiet ihre Aufmerksamkeit zuzuwenden und sie werden dabei auf Probleme stoßen, die der Bearbeitung wohl wert sind, bisher aber vielfach vollständig vernachlässigt oder nur unvollkommen untersucht worden sind. Aus der Lösung solcher Probleme werden dann die in Frage kommenden Spezialdisziplinen wieder ihren Nutzen ziehen.

Mit freudigem Dank erkennen wir an, daß auch bisher schon die besten Beziehungen zwischen den andern Universitätsinstituten und unserer Anstalt bestanden haben. Ich kann es mir nicht versagen, hier auszusprechen, daß unser Institut schon seit seiner Gründung seinen besten Freund und Gönner an dem zu unserer Freude jugendfrisch wie immer unter uns weilenden Herrn Geheimrat Waldeyer gehabt hat. In unserer Bücherei befindet sich ein Werk, betitelt: De dentium evolutione commentatio. Über die Entwickelung der Zähne hat der damalige junge Anatom noch in klassischem Latein seine Habilitationsschrift anno 1864, fast vor einem halben Jahrhundert, verfaßt. Er ist seiner ersten Liebe, der Anatomie der Zähne, treu geblieben und hat uns noch vor kurzer Zeit mit einer Arbeit über die Anatomie des Unterkiefers beschenkt. Besonders innige Beziehungen bestehen auch zwischen der chirurgischen Universitäts-

klinik und der chirurgischen Klinik der Charité einerseits und der unter Leitung des Herrn Professor Schröder stehenden Abteilung für chirurgische Prothese andererseits. Auf dem Gebiet der Kieferschienen und der Kieferprothesen hat sich die Zahnheilkunde in den letzten Jahrzehnten ganz ungemein entwickelt, und wir dürfen mit Stolz behaupten, daß bei chirurgischen Eingriffen an den Kiefern und bei der Behandlung der Kieferbrüche der Zahnarzt ein treuer und unentbehrlicher Helfer geworden ist. Zwischen den vielen anderen königlichen klinischen und poliklinischen Instituten und der Poliklinik für Zahn- und Mundkrankheiten besteht ein reger durch gegenseitige Zuweisung von Patienten und Meinungsaustausch unterhaltender Verkehr. Auch die pathologisch-anatomische Untersuchungsstelle der Königlichen Charité zeigt sich stets zur Unterstützung und Hilfe bereit. So soll unser Institut neben den andern stehen, dort Hilfe findend, wo es sie gebraucht, und Hilfe gewährend, wo es sie gewähren kann und darf. Die enge Nachbarschaft wird naturgemäß die gemeinsamen Beziehungen noch enger und, wie wir hoffen und wünschen, noch herzlicher gestalten. Des Wohlwollens und der Unterstützung der medizinischen Fakultät sind wir auch sicher in einer Angelegenheit, die nicht nur das zahnärztliche Institut, sondern die gesamte Zahnärzteschaft und ihren Nachwuchs, die Studierenden der Zahnheilkunde, ganz besonders angeht, das ist die Doktorfrage. Die Studierenden der Zahnheilkunde sind zurzeit noch die einzigen Inhaber des akademischen Bürgerrechts, denen es trotz der Maturität und trotz einem hinreichend langen Studium verwehrt ist, sich den akademischen Ehrentitel eines Doktors in ihrem Fach im Inlande zu erwerben. Ich weiß mich eins mit allen Vertretern meines Fachs an den deutschen Universitäten, mit der deutschen Zahnärzteschaft und mit den Studierenden der Zahnheilkunde, wenn ich hier die Gewährung des Doktortitels einen Akt der Gerechtigkeit nennen möchte. Vom Standpunkt des Lehrers aus bezeichne ich es als besonders erstrebenswert, daß auch dem Studenten der Zahnheilkunde die Möglichkeit gegeben wird, in seiner Dissertation eine selbständige wissenschaftliche Arbeit zu leisten und zur Lösung so mancher unklaren Fragen beizutragen. Wir hoffen auf die Zukunft. Die deutsche Zahnheilkunde hat sich schon ein stattliches Haus gebaut, und ich hege keinen Zweifel, daß es in nicht zu ferner Zeit gelingen wird, dem Gebäude den krönenden Schlußstein in Gestalt des Doktortitels einzufügen.

Das neue Institut soll in erster Linie der Ausbildung der Studierenden dienen und ist zu diesem Zweck, wie die geehrte Festversammlung bei einem Rundgange sehen wird, mit allen zeitgemäßen Hilfsmitteln auf das beste und reichlichste ausgestattet. Aber auch der praktische Zahnarzt hat das Bedürfnis, seine theoretischen Kenntnisse aufzufrischen und die Fortschritte kennen zu lernen, die gerade unser Zweig der Heilkunde im Eilschritt, ich möchte sagen, förmlich sprunghaft in Theorie und Praxis macht. So soll das Gebäude auch den Bestrebungen des Komitees für zahnärztliche Fortbildung in Preußen dienen, und es sollen die ersten beiden

Tage der nächsten Woche diesem Zweck gewidmet sein. Wir Lehrer glauben dadurch den von weit und breit herbeigeeilten alten Schülern den besten Dank für ihre Anhänglichkeit abstatten zu können. Das Fortbildungswesen wird noch eine weitere Förderung erfahren, wenn erst die staatliche Sammlung zahnärztlicher Lehrmittel aus dem Kaiserin-Friedrich-Gedächtnishaus in das Institutsgebäude übergeführt sein wird, was im Lauf des nächsten Monats geschehen soll.

Das neue Gebäude steht fertig da und ladet die Jungen und die Alten ein: Kommt her zu mir, seht und lernt! Wir Lehrer wollen, so weit es in unsern Kräften steht, unermüdliche Führer und Wegweiser sein und uns des Erbes unserer Vorgänger würdig zeigen.

Unser Haus steht fest aus Stein auf Stein gefügt. Es lobt sich selbst und lobt seine Meister. Wir aber gedenken heut des erhabenen Herrschers, der den großen Bau des Staates in festem Gefüge hält und über seine Sicherheit wacht. Ihm erneuern wir das Gelöbnis unwandelbarer Treue, indem wir einstimmen in den Ruf: Seine Majestät, unser allergnädigster Kaiser und König, Wilhelm II., der Schirmherr deutscher Wissenschaft, er lebe hoch!

Buchbesprechungen.

E. Mercks Jahresbericht über Neuerungen auf dem Gebiete der Pharmakotherapie und Pharmazie. **25. Jahrgang.** 1887 bis 1911. E. Merck, Chemische Fabrik. Darmstadt 1912. 531 S. und LV S. Generalregister der Merckschen Berichte I—XXV.

Der bekannte Mercksche Führer liegt wiederum in vergrößerter Form vor. Vorangestellt ist diesmal ein kurzes: „Begleitwort zum 25. Jahrgang meiner Jahresberichte", in dem der Herausgeber seine Motive und die Art seiner Berichte hervorhebt, die nicht etwa Reklameschriften nur für die Präparate der Firma Merck sind, sondern wissenschaftliche Berichte über alles Wissenswerte auf dem Gebiete der Pharmakotherapie aus dem jeweilig vorhergegangenen Jahre, und welche daher auch in der gleichen objektiven Weise selbst direkte Konkurrenzpräparate der Firma besprechen.

Vorangestellt sind diesmal zwei Abhandlungen, eine über „Glyzerinphosphorsaure Salze" und eine längere über „Digitalis-Glykoside und verwandte Arzneistoffe".

Dann folgen S. 135—479 die Besprechungen der einzelnen „Präparate und Drogen", unter denen für uns von besonderem Werte sind: Adalin, Adrenalin, Äther, Aether bromatus und Aether chloratus, Cycloform-Hexamethylentetramin (Givasan-Zahnpasta), Jodipin, Jothion, Rhodansalze, Valyl, Veronal und vor allem Perhydrol.

Es folgen Alphabetisches Inhaltsverzeichnis, Alphabetisches Verzeichnis der Indikationen, Autorenregister, Literaturverzeichnis (bei dem aber eine größere Anzahl wohl in Betracht kommender Zahnärztlicher Zeit-

schriften fehlen), sowie ein Generalregister der Merckschen Berichte vom Jahre 1887—1911, das zur schnellen Orientierung auf diesem immer größer werdenden Gebiete beitragen dürfte.

Mercks Berichte erscheinen jetzt in einer Gesamtauflage von 60000 Exemplaren und werden außer an Bibliotheken, wissenschaftliche Institute usw. auf Wunsch auch an alle Ärzte und Zahnärzte kostenlos abgegeben, von welchem hervorragenden Anerbieten der Firma Gebrauch zu machen nur allen Kollegen wärmstens empfohlen werden kann.

Die Merckschen Berichte haben sich mit Recht durch ihre Objektivität und ihre umfassende Berichterstattung großes Vertrauen und viele Freunde erworben, zu denen auch aus den Zahnärztekreisen noch viel mehr hinzukommen sollten. *Lichtwitz.*

Auszüge.

Prof. Dr. **Schröder** (Berlin): **Replantation und Transplantation.** (Correspondenzbl. f. Zahnärzte 1911, H. 4, S. 271.)

Replantation wurzelgesunder Zähne erfordert die vorherige Ausräumung und Füllung der Wurzelkanäle; bei kranken Zähnen sind außerdem noch die erkrankten Wurzel- und Periodontteile abzutragen. Verf. verwendet zum Ausfüllen Elfenbeinstiftchen, die so zart wie die feinsten Fischgräten hergestellt werden können und durch Aufbewahren in Glyzerin sehr elastisch werden. Zum dichten Abschluß ist aber noch eine zementartige Masse nötig; Verf. benutzt Kalziumphosphat mit wässeriger Orthophosphorsäure, die durch Magnesiumoxyd so gesättigt ist, daß das einfache basische Magnesiumphosphat entsteht ($MgHPO_4$). Dieses Zementgemisch hat vor anderen den Vorzug, resorbierbar zu sein.

Über Implantationen hat Sch. Tierexperimente vorgenommen und einige klinische Beobachtungen gemacht. Er implantierte Hunden Zapfen aus Gold, Silber, Porzellan, Magnesium und Elfenbein. Über diesen Einschlüssen wurde Periost und Haut vernäht. Bei der Sektion des nach vier Wochen getöteten Hundes zeigte sich, daß um die Edelmetalle und um Porzellan herum eine bindegewebige Kapsel entstanden war. Um Magnesium herum hatten sich üppige Granulationen entwickelt, die das Metall schnell zur Resorption brachten. Bei Hunden, die nach 3—4 Monaten getötet wurden, fand sich vom Metall nichts mehr vor. Die dafür vorhandenen Granulationen zeigten keine Neigung zu verknöchern.

Ganz anders verhielt sich der Knochen dem Elfenbein gegenüber. Er hatte es förmlich in sich aufgenommen. Neugebildete Knochenzellen schließen sich dem Fremdkörper innig an, und wo es zur Resorption gekommen ist, wird der Verlust an Elfenbein sofort durch Knochenneubildung gedeckt. Eine granulierende oder bindegewebige Zwischenschicht ist nicht vorhanden. Auf Grund dieser Beobachtung an Tieren hat Sch. dann auch Menschen Elfenbeinzapfen in Alveolen eingepflanzt, um deren Kontur zu sichern oder um in dem Elfenbein einen Ersatzzahn zu befestigen.

Röntgenbilder von diesen Versuchen zeigen, daß das Anwachsen ebenso wie beim Hunde erfolgt ist. Der Ersatzzahn wird in einer Platinkanüle befestigt, die vor dem Einpflanzen in die Elfenbeinwurzel eingefügt ist. Die Alveole wird vor dem Einpflanzen mit Fräsen etwas erweitert.

J. Parreidt.

H. Bardach (Wien): **Eine neue Methode zur Verhütung und Heilung von Zahnfleischwucherungen um Wurzelränder.** (Wiener klinische Wochenschrift 1911. Nr. 51.)

Der Verf. empfiehlt für die Anfertigung von Richmondkronen eine Querreduktion der Wurzel, das soll heißen, eine Verkleinerung der Wurzel um so viel. wie die Stärke des Metallringes ausmacht.

Der Verf. geht aber von einer falschen Voraussetzung aus, wenn er schreibt, daß das Zahnfleisch um künstliche Kronen sich gewöhnlich krankhaft verändert. Dies liegt fast stets nur an einer nicht sachgemäßen Anfertigung und nicht sorgfältigem Festsetzen des Ersatzes. Daher dürfte das Hilfsmittel des Verf. für die meisten nicht von Wert sein. *Lichtwitz.*

Kleine Mitteilungen.

Berichtigung[1]) der Diskussionsbemerkung zu dem Vortrag von J. Albrecht D. D. S, Frankfurt a. M. „Über eine neue Methode der Wurzelbehandlung und gleichzeitiger Füllung“:

A. Straus: Ich habe nicht gesagt, das Übel wich nach mehrmaliger Behandlung (mit dem Albrechtschen Mittel), sondern ich habe gesagt: „Ein oberer Bicuspis, der an einer eiterigen Pulpitis erkrankt war, hatte mir eine schlaflose Nacht bereitet. Die Behandlung des Kollegen Albrecht bestand darin, daß er unter Lokalanästhesie den Zahn eröffnete, den Nerv extrahierte, die Wurzel mit dem von ihm angegebenen Mittel füllte und den Zahn schloß. Dies geschah alles in einer einmaligen Sitzung, die ungefähr $^1/_2$ Stunde in Anspruch nahm.“

Gerade die Feststellung der erfolgreichen einmaligen Behandlung ist bei der Beurteilung des Mittels von nicht zu unterschätzender Bedeutung.

Der Zahn ist bis heute (nach $1^1/_2$ Jahren) vollkommen reaktionslos geblieben.

Zahnpflege in den Schulen. Dem Deutschen Zentralkomitee für Zahnpflege in den Schulen ist vom Reichskanzler eine einmalige Beihilfe von M 5000 bewilligt worden zu den Kosten der Einrichtung einer Wanderausstellung für Schulzahnpflege.

Zahnärzte in den Krankenhäusern. Die Stadtverordneten der Stadt Dresden haben die Anstellung von Zahnärzten bei den städtischen Krankenanstalten beschlossen.

Herr Dr. med. Zilkens, Dirigierender Arzt der städtischen Zahnklinik in Cöln, ist zum außerordentlichen Mitgliede und Dozenten der Akademie für praktische Medizin in Cöln berufen worden.

[1]) Anm. d. Schriftl. Diese Berichtigung betrifft den 2. Abs. auf S. 725 im Septemberhefte. Sie ging uns am 5. Nov. zu. Es wäre besser, daß jeder Redner dem Schriftführer rechtzeitig eine Niederschrift dessen zustellte, was er gesagt hat, als zu riskieren, daß er falsch verstanden wird und dann den Bericht berichtigen muß.

Namen- und Sach-Register.

Abderhalden, Physiologisches Praktikum 631. — Synthese der Zellbausteine 796.
Abraham, Zahnzemente 522.
Adalin 405.
Adloff, Epithel der Wurzelzysten 188. — Kieferhöhle 516. — Phylogenese d. Primatengebisses 157. — Plakoide Zahnanlagen 726. — — Therapie der erkrankten Pulpa 151.
Albargin 458.
Albrecht, Wurzelbehandlung 715.
Aleuridin 880.
Alkohol von 70° 808.
Alokain 639.
Alveolarpyorrhöe 74, 154, 236, 564. — Elektrotherapeutisch behandelt 797. — Serumbehandl. der 434.
Aluminiumguß 619.
Amputieren oder exstirpieren 120.
Anatomie des menschl. Gebisses 628.
Anästhesie des Zahnbeins und der Pulpa 871.
Andresen, Wurzelbehandlung 200. — Artikulation 895.
Anlaufen des Mundspiegels zu verhüten 320.
Apffelstädt, Behandl. d. Stotterns 485. — Zwischenkieferregulierung 519.
Approbationen, Zahl der 480.
Armenzahnärzte 737.
Arnheim, Replantation 561.
Artikulation u. Kiefergelenk 73, 895.
Artikulatoren 496, 772, 806.
Asch, Die Silikate 877.
Äthernarkose, intravenöse 567.
Atrophie der Pulpa 409, 624.
Aufklappung der Kieferschleimhaut 629.
Atypische Form der schwarzen Haarzunge 638.
Augen- und Zahnkrankheiten 423.
Auszeichnungen 408, 480, 880.
Bade, Frankf. Vereins-Ber. 641.
Bakteriologie u. Pulpagangrän 689.
Bardach, Zahnfleischwucherungen um Wurzeln 951.
Barnes, Zahneinzwängung 879.
Becker, Jahresbericht 221, 402.
Berechtigung orthodontischer Eingriffe 250.
Bergeat, Gegen unedle Metalle 522. — Replantation 560.
Berichtigung 640, 951.
Beziehungen der Mund- zur Schädelhöhle 384, — Zwischen Augen- und Zahnkrankheiten 423. — Zwischen Nase und Gebiß 631.
Biberpreis 1912 480.
Billeter † 240.
Birgfeld, Dentotherm 320. — Injektionsanästhesie 484. — Luftspritze, elektr. erwärmt 512.
Bleichen 138.
Blessing, Das zahnärztl. Studium 237. — Dentin- und Pulpenanästhesie 871.
Bogenlichtlampe Ewon 474.
Boennecken, Pulpenbehandlung 45, 654.

Borschke, Elektr. Apparate 71.
Brasch, Atrophie d. Pulpa 409, 626.
Breuer, Mechanik d. Unterkiefers 70. — Instrumente vor 100 Jahren 71. — Prähistorische Schädel 70.
Brillenglanz 320.
Bromural 224, 568.
Brückenarbeiten 580.
Brückenartikulator 496.
Brunn, Gaze-Äther-Methode 568.
Buchführung 159.
Bum, Zahn- und Mundhygiene 74.
Carabellis Lebensbeschreibung 78.
Centlivre, Chavosot 519.
Central-Verein. Reformvorschläge 65. — Aufford. z. Beitritt 79. — Mitgliedsbeitr. 80. — Sachses Anträge 160. — Nachtrag zum Sitzungsbericht 1911 320. — Mitgliedersitzung 1911 (Nachtrag) 320. — Mitgliedersitzung 1912 799. — Verhandlungen 481. — Nachtrag z. d. Verhandl. 806. — Kassenbericht 800. — Vorl. Bericht 478.
Chavosot 519.
Cieszyński, Behandl. d. Stotterns 485. — Eröffn. d. Kieferhöhle bei Extraktionen 517. — Extraorale Kieferaufnahmen 150. — Lokalanästhesie 483. — Plastik des Frenulums 523. — Replantation 561. — Röntgendiagnostik 528. — Zahnärztl. Studienverhältnisse in Österreich 502. — Wurzelresektion 492.
Cohn, Injektionsanästhesie 484. — Kursus der Zahnheilk. 571. — Resektion einer ganzen Mahlzahnwurzel 516.
Coleman, Kieferbruch 880.
Dentinanästhesie 871.
Dentinanästhetikum 319.
Dentitio difficilis 233.
Dentotherm 320.
Dependorf, Zysten 810.
Dessauer, Röntgenverfahren 149.
Deutschmannserum 434.
Diagnose des Unterkieferbruches 880.
Diagnostik u. Therapie der Pulpa- u. Periodonterkrank. 641.
Dieck, Röntgendiagnostik 528.
v. Eggeling, Rekonstruktion von Physiognomien 495.
Einweihung des Zahnärztl. Instituts Berlin 728, 808, 940.
Elektr. Apparate 71.
Elfenbein implantieren 568.
Elfenbeinstift zur Wurzelfüllung 229.
Eltner, Mechanik d. Unterkief. 473.
Eltners Artikulator 501.
Empfindliches Zahnbein, Mittel gegen 319.
Eröffnungsfeier des neuen Zahnärztl. Instituts in Berlin 940.
Ersatz f. Kautschuk 240.
Euler, Wurzelresektion 492.
Ewon, Bogenlichtlampe 494.
Exstirpation der Pulpa 703.
Fazialislähmung 228.
Fehler in der Injektionstechnik 729.
Feier z. Eröffn. d. neuen Inst. in Berlin 728, 808, 940. — Würzburg 480, 640.
Feiler, Therapie der Pulpakrankheiten 703.
Festschrift d. Ver. öst. Zahnärzte 69.
Fischer, Atrophie der Pulpa 624. — Der heutige Stand der Wurzelbehandlung 81. — Wurzelbehandlung 718. — Zur Behandlung der Alveolarpyorrhöe 77, 154.
Fönluftspritze 518.
Formalin 724.
Formicin bei d. Pulpaamputation 78.
Frank. Mandibularanästhesie 484. — Unbeabsichtigte Eröffnung der Kieferhöhle 517. — Wurzelresektion 494.
Fränkel, Givasan 567.
Frankfurter Verein, Bericht über die Jahresversammlung 641.
Frerichs, Leitfaden der anorganischen u. organischen Chemie 629.

Frey, Schleimhautaufklappung 73.
Fritzsche, Trigeminusneuralgie 128.
Gangränöser Zustand d. Pulpa 689.
Gaßmann, Gewaltsames Regulieren 311.
Gaze-Äther-Methode 568.
Gegossene Platten 619.
Genetische Beziehungen zwischen Nase und Gebiß 631.
Geschichte d. Vereins österr. Zahnärzte 69.
Givasan 567.
Goldguß 619.
Goldgußfüllungen 151.
Genzgeb. zw. Rhinol. u. Zahnh. 72.
Grober, Zahnhygiene in Krankenanstalten 727.
Grünwaldt, Lehrb. u. Atlas der Krankh. d. Mundh. 562.
Gußverfahren mit Saugkraft, 561.
Guttmann, Technik d. Harnuntersuchung 562.
Hafke-Stiftung 808.
Hagemann, Intravenöse Äthernarkose 567.
Halle, Kieferhöhleneiterung 35.
Hämangiom mit sarkomatöser Entartung 48.
Hamburger, Retention 216.
Hauptmeyer, Zur medikament. Therapie d. chron. Wurzelhautentzündung 241.
Hecht, Skorbut.
Herbst, E., Behandl. d. Stotterns 486. — Empyem nach Influenza 517. — Kokain schädlich 484. — Leichtfl. Metalle 529. — Neuguinea-Schädel aufmodelliert 495. — Progenie 518.
Herbst, W. zu seinem 70. Geburtstage 807.
Herkunft des Epithels in d. Wurzelzysten 188.
Herrenknecht, Formalin 724.
Hesse, Odontom 494.
Hille, Wurzelresektion 493.
Hinrichsen, Kronen u. Brücken 529. — Hebelverhältnisse des Unterkiefers 767.
Historisches von der Zahnheilk. 406.
Höck, Radiologie 73.
Hoffmann. Sauggußapparat 561.
Hübner, Wurzelresektion 493. — Zahnärztl. Studium in Österreich 502.
Hygiene und orthod. Eingriffe 250.
Hypoplasie und Rachitis 153.
Implantation von Elfenbein 538.
Injektionstechnik, Fehler in der 729.
Instrumentarium vor 100 Jahren 71.
Internation. zahnärztl. Vereinig. 640.
Intravenöse Äthernarkose 567.
Jonas, Kieferbrüche 219, 404.
Jothion 135.
Kalisch, Größere Häufigkeit des nasalen Empyems 517.
Kampf gegen den Schmerz 472.
Kantorowicz, Bakteriologie und Patholog. d. Pulpitis gangraenosa 689. — Die Prophylaxe des Zahnkaries 922. — Vererbungsprobl. 341. — Wurzelbehandlung 720.
Karies, bakteriol. u. histol. Studien über die 144.
Kasarnowski, Amputieren oder exstirpieren 120. — Fehler beim Amputieren 461.
Kieferbrüche 219, 404, 880.
Kieferdeformitäten 57.
Kieferersatz 797.
Kieferhöhleneiterung 35. 502.
Kieferzysten 161, 188, 230, 280.
Kinderkrankheiten und Zahnanomalien 153.
Kinematographische Projektion von ultramikroskop. Aufnahmen 501.
Kirchhoff, Injektionsnadel 484.
Kirchner, Zahnärztlicher Kalender 1912 75.
Kleinmann, Ossifizierende Periostitis 874.

Knoche, Der Eltnersche Artikulator 501. — Lokalanästhesie 485.
Koch, Bogenlichtlampe 494.
Köhler, Röntgenverfahren 150. — Röntgenographie 728.
Kongreßzentralblatt 563.
König, Implantation von Elfenbein 568.
Kontaktpunkt bei Füllungen 111.
Kontrastimus 159.
Kranz, Schilddrüse und Zähne 1.
Krebs, Bromural 568.
Kühnemann, Taschenb. d. bakterio-serolog. Technik 795.
Kulka, Zementfüllungen 156.
Kümmel, Krankheiten d. Mundes 235.
Landgraf, Alveolarpyorrhöe 564.
Leger-Dorez. Riegelzahn 566. — Zapfenbrücke 476.
Leitfaden der Chemie 629.
Letargin 240.
Levy, Bleichen 138.
Lichtwitz, Albargin 458. — Hyperämie als Heilmittel 568. — Trigemin 638.
Lipschitz, Pulpaüberkappung 336. — Wurzelresektion 493.
Lohmann, Rhodalzid 879.
Lokalanästhesie 483, 638.
Loos, Artikulation und Kiefergelenk 79.
Luniatschek, Sektol 880.
Mamlok, Befestigung loser Zähne 518. — Gegen unedle Metalle zu Brücken 529.
Mann, Salvarsan 405.
Mastix 80.
Mayrhofer, Zahnextraktion 148.
Mechanik des Unterkiefers 70, 473.
Menschenzähne als Schmuck 604.
Mercks Jahresbericht 949.
Michel, Prophylaxe der Zahnkaries 938.
Mikulicz-Kümmel, Krankheiten des Mundes 235.
Militärzahnärzte 737.
Mitgliedersitzung d. C.-V. 799.
Mohr, Gegen unedle Metalle 522.
Möller-Barlowsche Krankheit 154.
Möller, Deutschmann-Serum 434.
Mühlreiter, Anatomie des menschlichen Gebisses 628.
Müller, Hebelverhältnisse des Unterkiefers 767.
Müller-Stade, Adalin 405.
Mundsepsis 240.
Mund- und Schädelhöhle, Wechselbeziehungen 384.
Nachtrag zum Sitzungsbericht des C.-V. 320.
Narkosen 223.
Naturzähne zum Ersatz 319.
Nerven u. Zahnleiden 248.
Nerv. lingualis in der Gegend der Mahlzähne 72.
Neumann, Alveolarpyorrhöe 77. — Replantation 546.
Nöggerath, Kinderkrankheiten u. Zahnanomalien 153.
Noma 881.
Novojodin 158.
Odontome 494, 806.
Ornstein, Geschichte d. Vereins österr. Zahnärzte 69.
Orthodontische Eingriffe vom Standpunkte der Hygiene 250.
Österr. Zahnärzte. Vereinsfestschr. 269.
Ossifizierende Periostitis 874.
Pailliotin, Alveolarpyorrhöe 77.
Paradentale Entzündungen 70.
Paraodontitis 70.
Pathogenese der Wurzelzysten 810.
Paulson † 640.
Peckert, Einführ. in die konservierende Zahnheilkunde 795.
Phthisiogenetische Beziehung der Wurzelzysten 403.
Port, Sachverständigentätigkeit 627. — Schwarzfärb. der Zähne durch übermangansaures Kali 307.

Prähistor. Schädel 70.
Preisausschreiben 720.
Progenie 518.
Proell, Zelloidin-Trockeneinbettung 308.
Prophylaxe der Zahnkaries 922.
Proskauer, Allokain 639. — Noma 881.
Pulpaamputation, Formicin zur Beh. der 78.
Pulpabehandlung 45, 120, 151, 644.
Pulpaexstirpation oder -amputation 120, 654.
Pulpagangrän 689.
Pulpaüberkappung 356.
Pulpa- u. Dentinanästhetikum 319.
Pulpenatrophie 409, 624.
Pulpitis- und Periodontitis 644.
Radikometer 207.
Radiologie 73.
Redressement forcé 311.
Reimers, Lokalanästhesie 638.
Rekonstruktion v. Physiognomien 495.
Replantation 546, 950.
Resorzin 725.
Retention 216, 234.
Rhodalzid 639, 879.
Richter, Beziehungen zw. Nase u. Gebiß 631.
Riechelmann, Transversalbügel 569.
Riedels Berichte 564.
Riegelzahn 566.
Riegner, Totalersatz der Mandibula 797.
Riesenfeld, Die Aufklappung der Kieferschleimhaut 629.
Römer, Pulpit. u. Periodont. 644.
Röntgenbefunde vor und nach der Wurzelhautbehandlung 241.
Röntgendiagnostik 528.
Röntgenographie ganz. Kieferhälften 728.
Röntgenologie 149.
Rose, Die zahnärztliche Tätigkeit im Zukunftskriege 737.
Rosenstein, Kieferhöhle durch Ausräumen von Granulationen eröffnet 517. — Kieferzysten 161, 280. — Röntgendiagnostik 528. — Symmetrische Geschwülste der Mundhöhle 321. — Wurzelspitzenresektion 486, 494.
Rumpel, Artikulatoren 499. — Wurzelbehandlung 720. — Wurzelresektion 492.
Sachse, Anträge zum C.-V. 160. — Behandlung des Stotterns 485. — Brauns Injektionsverfahren 485. — Operative und orthod. Beh. retinierter Zähne 239. — Reform des Central-Vereins 65.
Sachs, Goldgußfüllungen 151.
Sachverständigentätigkeit 627.
Salfeld, Jothion 133.
Salvarsan 405.
Säuglingsskorbut 154.
Schäfer, Gold- u. Aluminiumguß 619.
Scharnweber, Zahnschwund 754.
Scheff, Naturzähne zum Ersatz 319.
Scherer, Behandl. d. Stotterns 485.
Scheuer, Rhodalzid 639.
Schilddrüse und Zähne 1.
Schillerschädel 495.
Schlegtendal, Medizinalkalender 68.
Schleimhautaufklappung 73.
Schmidt (Oldesloe), Populäre Kronen- u. Brückenarbeiten 529.
Schneider, Zahnpflegemittel 78.
Scholz, Brückenartikulator 496.
Schröder, Behandl. d. Stotterns 485, 486. — Chir. Verbände und Prothesen 314. — (Hannover) Gegen unedle Metelle 522. — In die Kieferhöhle geschlüpfte Wurzel 517.
Schwarze, Artikulatoren 800.
Schwarze Haarzunge 638.
Schwarzfärb. d. Zähne durch übermangansaur. Kali 307.

Seegumit, Ersatz f. Kautschuk 240.
Seidel, Lokalinjektion 485.
Seitenäste der Wurzelpulpen 84.
Sektol 880.
Serumbehandl. d. Alveolarpyorrhöe 434.
Seydel, Augenerkrankung u. Zahnkrankheiten 423.
Seyffert, Menschenzähne als Schmuck 604.
Siedentopf, Kinematographische Projektionen 501.
Silikate 877.
Simon, Kontaktpunkt bei Füllungen 111. — Röntgendiagnostik 528.
Skopolamin 223.
Skorbut 146.
Sommer, Milchsäuregärung 867.
Sondieren schmerzhafter als Ausziehen 807.
Spielvogel, Elemente der Heilkunde 148.
Steinkamm, Zahnhygiene in Krankenanstalten 727.
Stottern 485.
Studienverhältnisse in Österreich 501.
Therapie der Pulpakrankheiten 45, 120, 151, 644, 689.
Transplantation 941.
Tonerde als Grundstoff der Silikatzemente 524.
Transversalbügel 569.
Trauner, Nerv. lingualis 72. — Wandern der Zähne 635.
Treuenfels, Wurzelresektion 493.
Trigemin 638.
Trigeminusneuralgie 128.
Trömner, Zahn- und Nervenleiden 243,
Tuberkulose in der Mundhöhle 236.
Universitätsnachrichten 159, 408, 808.
Unterkiefer, Hebelverhältnisse des 767.
Unterkiefer, Mechanik des 70, 767.
Veloxampullen 80.
Verein österr. Zahnärzte 69, 79.
Vererbungsprobleme 341.
Verhandlungen des C.-V. 481.
Verhütung der Karies 726.
Verzweigung der Wurzelpulpen 85.
Vorschiebebewegung d. Unterkiefers 767, 774.
Wachstum des Oberkiefers in sagittaler Richtung 74.
Walkhoff, Menschl. Kinnbildung 318. — Wurzelresektion 493.
Wallace, Verhütung d. Karies 726.
Wandern der Zähne 635.
Wechselbeziehungen d. Mund- zur Schädelhöhle 384.
Weiser, Grenzgebiet zw. Rhinol. u. Zahnheilkunde 72.
Weisheitszahn, erschwerter Durchbruch des 233.
Williger, Fehler in der Injektionstechnik 729. — Eröffnungsrede 940. — Kieferhöhleneiterung 502. — Veloxampullen 80. — Zahnärztl. Chirurgie 317.
Wolfram, Der Kampf gegen den Schmerz 472.
Wolffs Brillenglanz 320.
v. Wunschheim, Flußsäurebehandlung der Alveolarpyorrhöe 154. — Paradentale Entzündungen 70.
Würzburger neues Institut 480, 640.
Wurzelbehandlung 81, 200, 241, 715.
Wurzelpulpenverzweigung 84.
Wurzelzysten 211, 810. — Die phthisiogenetische Beziehung der 403.
Zahl der Zahnärzte in England 408.
Zahnarzt, der 475.
Zahnärzte in Krankenhäusern 951.
Zahnärztl. Instit. Berlin, Einweihung des 728. 808, 940.
Zahnärztl. Instit. Würzburg 480, 640.
Zahnärztl. Kalender 1912 75.
Zahnärztl. Tätigkeit im Zukunftskriege 737.
Zahnausziehen 148.
Zahneinzwängung 879.
Zahnhygiene in Krankenanstalt. 727.

Zahnpflege der Kinder 158. — In den Schulen 951.
Zahnpflegemittel 74, 78.
Zahnschwund 754.
Zahn- und Nervenleiden 248.
Zahnwurzelzysten, die phthisiogenetische Bedeutung der 403.
Zapfenbrücke 476.
Zeliska, Zungenhalter 71.
Zelluloidplatten zum Schutze von Extraktionswunden 228.
Zelloidin-Trockeneinbettung 308.
Zemente 522.
Zementfüllungen, Schädlichkeit der 156.
Zentralblatt f. d. ges. Medizin 563.
Zielinsky, Die Berechtig. orthod. Eingriffe 271. — Einstellung der Molaren 808. — Gefrierschnitte 484. — Kieferdeformitäten 57. — Progenie 519.
Zilkens, Odontome 806.
Zilz, Alveolarpyorrhöe, elektrotherapeutisch behandelt 797. — — Die phthisiogenetische Bedeutung der Zahnwurzelzysten 403. — Formalin bei d. Pulpaamputation 78. — Hämangion 48. — Mund- u. Schädelhöhle 384. — Osteomyelitis 156. — Schwarze Haarzunge 638. — Tuberkulose in der Mundhöhle 236.
Zsigmondy, Georg v. Carabelli 78. — Wachstum des Oberk. 74.
Zungenhalter 71.
Zysten 161, 188, 230, 280, 403, 810.

Für die Schriftleitung verantwortlich: Hofrat Jul. Parreidt in Leipzig.
Verlag von Julius Springer in Berlin W. — Druck von E. Buchbinder in Neuruppin.

DATE DUE SLIP

UNIVERSITY OF CALIFORNIA MEDICAL SCHOOL LIBRARY

THIS BOOK IS DUE ON THE LAST DATE STAMPED BELOW

2m-5,'30

v.30
1912
Deutsche Movatsschrift für
Zahnheilkunde.
5397

3m-8,'30